Digitized by Google
Original from
UNIVERSITY OF CALIFORNIA
Generated on 2019-05-24 17:12 GMT / http://hdl.handle.net/2027/uc1.b3753216
Public Domain in the United States, Google-digitized / http://www.hathitrust.org/access_use#pd-us-google



Digitized by Google

Original from
UNIVERSITY OF CALIFORNIA

Generated on 2019-05-24 17:12 GMT / http://hdl.handle.net/2027/uc1.b3753216
Public Domain in the United States, Google-digitized / http://www.hathitrust.org/access_use#pd-us-google

Generated on 2019-05-24 17:12 GMT / http://hdl.handle.net/2027/uc1.b3753216
Public Domain in the United States, Google-digitized / http://www.hathitrust.org/access_use#pd-us-google

Digitized by Google

Original from
UNIVERSITY OF CALIFORNIA

Generated on 2019-05-24 17:12 GMT / http://hdl.handle.net/2027/uc1.b3753216
Public Domain in the United States, Google-digitized / http://www.hathitrust.org/access_use#pd-us-google

Digitized by Google

Original from
UNIVERSITY OF CALIFORNIA

Generated on 2019-05-24 17:12 GMT / http://hdl.handle.net/2027/uc1.b3753216
Public Domain in the United States, Google-digitized / http://www.hathitrust.org/access_use#pd-us-google

Digitized by Google

Original from
UNIVERSITY OF CALIFORNIA

Generated on 2019-05-24 17:12 GMT / http://hdl.handle.net/2027/uc1.b3753216
Public Domain in the United States, Google-digitized / http://www.hathitrust.org/access_use#pd-us-google

Digitized by Google

Original from
UNIVERSITY OF CALIFORNIA

ARCHIV

FÜR

KLINISCHE CHIRURGIE

BEGRÜNDET VON

DR. B. VON LANGENBECK
WEIL. WIRKL. GEH. RAT UND PROFESSOR DER CHIRURGIE

HERAUSGEGEBEN

VON

DR. W. KÖRTE
PROF. IN BERLIN

DR. A. EISELSBERG
PROF. DER CHIRURGIE IN WIEN

DR. O. HILDEBRAND
PROF. DER CHIRURGIE IN BERLIN

DR. A. BIER
PROF. DER CHIRURGIE IN BERLIN

HUNDERTUNDSIEBZEHNTER BAND

MIT 213 TEXTABBILDUNGEN

BERLIN 1921
VERLAG VON AUGUST HIRSCHWALD
NW, UNTER DEN LINDEN 68

Digitized by Google
Original from UNIVERSITY OF CALIFORNIA
Generated on 2019-05-24 17:12 GMT / http://hdl.handle.net/2027/uc1.b3753216
Public Domain in the United States, Google-digitized / http://www.hathitrust.org/access_use#pd-us-google

UNIV OF CALIF
CAL SCHOOL

Druck der Spamerschen Buchdruckerei in Leipzig

Digitized by Google
Original from
UNIVERSITY OF CALIFORNIA
Generated on 2019-05-24 17:12 GMT / http://hdl.handle.net/2027/uc1.b3753216
Public Domain in the United States, Google-digitized / http://www.hathitrust.org/access_use#pd-us-google

Inhaltsverzeichnis.

	Seite
Guleke, N. Objektives und Subjektives im Krankheitsbild der Arthritis deformans. (Mit 13 Textabbildungen)	1
Gluck, Th. Über Osteoplastik	13
Frangenheim, P. Angeborene Ostitis fibrosa als Ursache einer intrauterinen Unterschenkelfraktur. (Mit 2 Textabbildungen)	22
Brüning, Fritz. Die Bedeutung des Neuroms am zentralen Nervenende für die Entstehung und Heilung trophischer Gewebsschäden nach Nervenverletzung	30
Haberer. Die Bedeutung des Pylorus für das Zustandekommen des postoperativen Jejunalulcus. (Mit 1 Textabbildung)	50
Kelling, G. Über die Beziehungen zwischen Pylorusausschaltung und peptischem Jejunalgeschwür und über die Berücksichtigung der Gefäßversorgung bei Magenoperationen	68
Keysser, Fr. Das Versagen der Röntgentiefenbestrahlung und die Bedeutung der biologischen Prophylaxe für eine erhebliche Verbesserung der operativen Behandlung bösartiger Geschwülste	97
Hinz. Die unmittelbaren und Dauererfolge der Cholecystektomie	106
Klose, H. Die reine Synechie und der plastische Ersatz des Herzbeutels. I. Chirurgisch-experimenteller Teil. (Mit 2 Textabbildungen)	138
Lorentz, v. Pseudoarthrosen unter besonderer Berücksichtigung der Kriegsbeschädigten. (Mit 14 Textabbildungen)	149
Breitner, B. Zwerchfellhernien	164
Amberger. Radikal operiertes Carcinom des Ductus choledochus	189
Kümmell, Hermann. Zur Operation des Kardiospasmus und des Oesophaguscarcinoms. (Mit 2 Textabbildungen)	193
Kirschner. Zur Radikalbehandlung des chronischen Pleuraempyems. (Mit 17 Textabbildungen)	205
Bleichsteiner, Anton. Der Einfluß der Alkoholanästhesie des Ganglion Gasseri auf die Kautätigkeit. (Mit 3 Textabbildungen)	232
Hadda, S. Totale Emaskulation bei ausgedehntem Peniscarcinom. (Mit 1 Textabbildung)	244
Wechsler, J. Zur Sternumspaltung	261
Pick, Paul. Zur Diagnose der Fremdkörperperitonitis	268
Erdheim, Sigmund. Anatomische und klinische Untersuchungen über Primärgeschwülste vortäuschende Metastasen, insonderheit solcher des Adenocarcinoms der Schilddrüse. (Mit 9 Textabbildungen)	274
Keysser, Fr. Weitere Untersuchungen über experimentell nach Einimpfung von menschlichen Carcinomen und Sarkomen entstandene Mäusegeschwülste. (Mit 20 Textabbildungen)	318
Nieden, Hermann. Beitrag zur Ätiologie der akuten Magenlähmung. (Mit 18 Textabbildungen)	338
Wiesinger. Bemerkungen zu der Arbeit des Herrn Professor Wieting: Erfahrungen und Kritik in Dingen der sogenannten chirurgischen nichtvisceralen Tuberkulose. Arch. f. klin. Chirurg. **115**, Heft 4	423

1148

Digitized by Google

Original from UNIVERSITY OF CALIFORNIA

Generated on 2019-05-24 17:12 GMT / http://hdl.handle.net/2027/uc1.b3753216
Public Domain in the United States, Google-digitized / http://www.hathitrust.org/access_use#pd-us-google

Seite

Smidt, Hans. Röntgenologische Untersuchungen über das Verhalten des Magens während des Gallensteinanfalls. (Mit 8 Textabbildungen) . . 425
Esser, J. F. S. Schusterspanverbände bei Gesichtsplastiken. Kleine Mitteilungen. (Mit 10 Textabbildungen) 438
Wildegans. Über Thoraxresektionen wegen veralteter Pleuraempyeme. (Mit 7 Textabbildungen) 444
Esser, J. F. S. Oben gestielter Arteria-angularis-Lappen ohne Hautstiel. (Mit 31 Textabbildungen) 477
Boss, William. Beitrag zur Frage der embolischen Aneurysmen 492
Wolff, Gerhard. Mammacarcinom während Gravidität und Lactation . . 505
Schlaepfer, Karl. Über eine vereinfachte Methode der indirekten Bluttransfusion (Brown-Percy). (Mit 4 Textabbildungen) 512
Valentin, B. und **Müller, Hugo.** Intrapelvine Pfannenvorwölbung (Pelvis Otto-Chrobak). (Mit 8 Textabbildungen) 523
Loebell, Helmut. Hernia diaphragmatica spuria nach Schußverletzung. (Mit 3 Textabbildungen) 546
Friedmann, Rachil. Über Diverticulitis des Dickdarms 564

Festschrift für Erwin Payr.

Kleinschmidt, Otto. Über Bauchschuß und Schock 569
Sonntag. Über Induratio penis plastica nebst einem Beitrag zu ihrer operativen Behandlung. (Mit 13 Textabbildungen) 612
Hohlbaum, Joseph. Erfahrungen und Erfolge nach blutiger Mobilisierung versteifter statisch belasteter Gelenke 647
Gehrels. Der operative Verschluß des künstlichen Afters ohne Spornquetschung 705
Frankenthal, Ludwig. Unsere Erfahrungen und experimentellen Untersuchungen bei Wunddiphtherie 716
Kästner, Hermann. Die bewegliche X. Rippe als Stigma enteroptoticum . 737
Kortzeborn. Pathologische Luxation im 1. Metatarsophalangealgelenk. (Mit 4 Textabbildungen) 752
Kortzeborn, A. Operative Behandlung hartnäckiger Spitzfußstellungen der Fußstümpfe. (Mit 1 Textabbildung) 758
Halter, Gustav. Ein Fall von Luxationsfraktur des Os metacarpale I mit Fraktur des Multangulum majus. (Mit 2 Textabbildungen) 761
Boysen, I. Beitrag zur Kenntnis des partiellen Magenvolvulus bei einem Zwerchfelldefekt, kompliziert durch ein blutendes Magengeschwür. (Mit 1 Textabbildung) 768
Hromada, Gebhard. Zur Insuffizienz der Valvula Bauhini. (Mit 10 Textabbildungen) 784
Naumann, Hermann. Über einen Fall von Blutcyste des Mesocolon transversum unter gleichzeitiger Berücksichtigung der Differentialdiagnose und Therapie der Mesenterialcysten 819
Hedri, Andreas. Ein einfaches Verfahren zur Verhütung der Trennungsneurome. (Mit 9 Textabbildungen) 842
Autorenverzeichnis 855

Digitized by Google
Original from UNIVERSITY OF CALIFORNIA
Generated on 2019-05-24 17:12 GMT / http://hdl.handle.net/2027/uc1.b3753216
Public Domain in the United States, Google-digitized / http://www.hathitrust.org/access_use#pd-us-google

Objektives und Subjektives im Krankheitsbild der Arthritis deformans.

Von

N. Guleke, Jena.

Mit 13 Textabbildungen.

(Eingegangen am 1. Mai 1921.)

So leicht die Erkennung der fortgeschrittenen Arthritis deformans sein kann, bei der man die typischen Unebenheiten und Auftreibungen an den Knochenkanten, die Verdickung der Kapsel, Funktionsbeschränkung und Schmerzen bei Bewegungen, verbunden mit einem laut hör- und fühlbaren Krachen und Reiben, evt. auch noch mit multiplen freien Gelenkkörpern findet, so schwierig kann sich die Diagnose in den Anfangsstadien der Erkrankung gestalten. Die Diagnose wird noch schwieriger, wenn wir uns bemühen, zwischen der Arthritis def. und den als „chronische Synovitis" oder „chronischer Gelenkrheumatismus" bezeichneten Gelenkerkrankungen zu unterscheiden.

Ich will auf die einzelnen Formen dieser chronischen Gelenkerkrankungen, die ja genügend diskutiert worden sind, hier nicht eingehen, sondern nur darauf verweisen, daß wir bei der Arthritis def. als Wesentlichstes des Krankheitsbildes die Veränderungen an den Kanten und Flächen der im Gelenk zusammenstoßenden Knochen, vor allem an den Knochenknorpelgrenzen ansehen, während beim chronischen Gelenkrheumatismus die Veränderungen die Gelenkkapsel und vor allem die Synovialmembran betreffen. Beim chronischen Gelenkrheumatismus wird durch diese Veränderungen eine Verödung, zunächst an den Umschlagsstellen der Gelenkkapsel, später auch an den übrigen Teilen des Gelenkes allmählich herbeigeführt. Bei der Arthritis def. tritt dagegen keine Gelenkverödung auf, obschon auch bei dieser Erkrankung die Gelenkkapsel, und vor allem die Synovialmembran ähnliche Veränderungen aufweisen kann, wie beim chronischen Gelenkrheumatismus. Auch hier sehen wir Zottenwucherungen und Wulstungen, auch hier kommt es gelegentlich zu einem Überwuchern der verdickten Synovialis über die benachbarten Ränder des Gelenkknorpels; aber diese Veränderungen treten doch gegenüber den Knochenknorpelveränderungen zurück.

Digitized by Google
Original from UNIVERSITY OF CALIFORNIA
Generated on 2019-05-24 17:12 GMT / http://hdl.handle.net/2027/uc1.b3753216
Public Domain in the United States, Google-digitized / http://www.hathitrust.org/access_use#pd-us-google

Sieht man die Lehr- und Handbücher daraufhin durch, welche Symptome für die Diagnose der Anfangsstadien der Arthritis def. angeführt werden, so findet man, daß auf die leichte Ermüdbarkeit der befallenen Gelenke, auf eine gewisse Steifigkeit, auf leichte Schmerzen hingewiesen wird, und daß daneben stets ein teils als weiches Reiben und feines Knirschen, teils als Knarren und grobes Reiben bezeichnetes, bei den Gelenkbewegungen entstehendes Geräusch, hervorgehoben wird. Diese Geräusche sollen, wie Reichel[1]) betont, mit der Zu- und Abnahme der übrigen Beschwerden stärker und schwächer werden, ja auch zeitweise wieder vollständig verschwinden. Sie spielen für den Patienten naturgemäß eine wichtige Rolle, weil derselbe jedes im Gelenk auftretende Geräusch als etwas Krankhaftes anzusehen pflegt. Er ist deshalb auch stets darauf bedacht, bei der Bewertung der Krankheitsfolgen dem untersuchenden und evt. begutachtenden Arzt, diese Erscheinung genügend zu unterstreichen.

Auch unter den Ärzten ist die Anschauung, daß ein derartiges in dem Gelenk auftretendes Geräusch als etwas Pathologisches anzusehen ist, weit verbreitet. Mir wurden während des Krieges sehr häufig Soldaten mit Gelenkgeräuschen, vor allen Dingen mit knackenden Kniegelenken, auch von chirurgisch geschulten Ärzten zur Oberbegutachtung zugeführt, bei denen auf Grund der Geräusche und evt. bestehender leichter Beschwerden, ohne daß sonstige Veränderungen am Kniegelenk nachzuweisen gewesen wären, die Diagnose ‚Arthritis def.“ gestellt war. Es liegt ja auch nahe, anzunehmen, daß beim Bestehen von Rauhigkeiten, Unebenheiten und Zacken an den Gelenkenden der Knochen, wie das bei der ausgebildeten Arthritis def. der Fall ist, bei Bewegungen dieser rauhen Flächen und Kanten der Knochen gegeneinander ein Reiben entstehen muß, das je nach der Schwere des Falles als leises, weiches Reiben, oder als lautes Knacken, Krachen oder Krepitieren mit der aufgelegten Hand gefühlt, in vielen Fällen auch weithin gehört werden kann.

Trotzdem ist es falsch, wie der Erfahrene weiß, ein derartiges Geräusch ohne weiteres als pathognomonisch für eine schwerere Gelenkerkrankung anzusehen, worauf übrigens auch in manchen Handbüchern und in Spezialarbeiten[2]) an einzelnen Stellen hingewiesen wird. Heller[3]) konnte z. B. bei 40 von 100 Untersuchten Geräusche in verschiedenen Gelenken nachweisen, die er als normalen Befund ansieht. Geräusche

---

[1]) Handbuch der praktischen Chirurgie.

[2]) Vgl. Handbuch der praktischen Chirurgie, Abschnitt: „Kniegelenk“ von Reichel; Handbuch der orthopädischen Chirurgie von Joachimsthal, Abschnitt: Arthritis def. des Kniegelenkes von Schanz; und Handbuch der Unfallerkrankungen von Thiem, S. 82.

[3]) Heller, Die Simulationen. 1890.

Digitized by Google
Original from UNIVERSITY OF CALIFORNIA
Generated on 2019-05-24 17:12 GMT / http://hdl.handle.net/2027/uc1.b3753216
Public Domain in the United States, Google-digitized / http://www.hathitrust.org/access_use#pd-us-google

im Schulter- und Kniegelenk sind seiner Ansicht nach ohne sonstige Erscheinungen völlig belanglos. Damit diesen Geräuschen eine Bedeutung im Sinne einer Gelenkerkrankung beigemessen werden kann, ist vielmehr zu fordern, daß sie einseitig auftreten und die übrigen, vor allen Dingen die korrespondierenden Gelenke, frei davon sind, daß sie eine gewisse Konstanz besitzen, und mit der Intensität der übrigen Krankheitserscheinungen, von denen wenigstens Spuren nachweisbar sein müssen, Hand in Hand gehen.

Die Ansicht scheint nun weitverbreitet, daß beim chronischen Gelenkrheumatismus in leichten Fällen ein leises, weiches Reiben oder Knirschen vorhanden ist und nur in schweren Fällen ein grobes, lautes Krachen infolge der Zottenwucherungen und der Verschiebung gegeneinander bei der Bewegung entsteht, während bei den ausgebildeten Formen der Arthritis def., entsprechend den Knochen- und Knorpelveränderungen, ein grobes, lautes Krachen und Knarren als Begleitsymptom auftritt.

Das ist für viele Fälle zweifellos richtig. Wenn man aber sein Augenmerk darauf richtet, wieweit das als konstante Regel angesehen werden kann, und ob bei der Arthritis def. die lauten Geräusche wirklich nur auf die Knorpel- und Knochenveränderungen zurückzuführen sind, so kommt man zu einem etwas anderen Resultat.

Fritz König[1]) weist in seinen „Beiträgen zur Gelenkchirurgie" mit Recht darauf hin, daß man in der Beurteilung solcher Gelenkgeräusche ganz besonders vorsichtig sein soll, da sie außer der Vermutung, daß arthritische Prozesse mit im Spiel sind, für die Diagnose nichts entnehmen lassen. Ledderhose[2]), der sich am ausführlichsten über die Gelenkgeräusche bei der Arthritis def. ausspricht, schreibt: „Ein frühzeitiges Symptom der Arthritis def. sind Gelenkgeräusche ... Wie diese im Allgemeinen zustande kommen, ist meist nicht bestimmt zu sagen. Knirschen weist bei Arthritis def. auf Zottenbildung hin, Knacken und Krachen spricht für Überwindung von Unebenheiten im Gelenk oder für freie Körper, rauhes Reiben und lautes Krachen kommen besonders an vom Knorpel entblößten Knochen zustande. Es ist nicht immer möglich, aus der Intensität der Bewegungsgeräusche auf den Grad der anatomischen Veränderungen zu schließen" ...

Ich habe nun bei der Bedeutung, die diesem Begleitsymptom der chronischen Gelenkerkrankungen von vielen Seiten zugemessen wird, versucht, festzustellen, in welchem Zusammenhange dieselben mit den bei der Arthritis def. auftretenden Gelenkveränderungen stehen, und

[1]) Fritz König, Beiträge zur Gelenkchirurgie. Langenb. Archiv **81**, 65. 1906. — Vgl. auch M. Schüller, Chirurg.-Kongreß **2**, 406. 1892.

[2]) Ledderhose, Die Arthritis def. als Allgemeinerkrankung. Schriften der Wissenschaftl. Gesellsch. in Straßburg i. E. 1915, Heft 24.

Digitized by Google
Original from UNIVERSITY OF CALIFORNIA
Generated on 2019-05-24 17:12 GMT / http://hdl.handle.net/2027/uc1.b3753216
Public Domain in the United States, Google-digitized / http://www.hathitrust.org/access_use#pd-us-google

habe seit einer Reihe von Jahren das mir mit der Diagnose Arthritis def. zugegangene Material, besonders die Kniegelenke, daraufhin untersucht, inwieweit dabei überhaupt Gelenkgeräusche auftraten, welcher Art dieselben waren und mit welchen Veränderungen im Gelenkapparat sie zusammenhingen.

Zunächst zeigte sich bei einer großen Zahl von Fällen, daß trotz entsprechender Beschwerden, trotz lauter, oft weithin hörbarer knakkender und krachender Geräusche, trotz zeitweilig auftretender Ergüsse, eine Arthritis def. überhaupt nicht vorlag. Etwaige Veränderungen der Gelenkkonturen waren nur auf die Kapselverdickung und -wucherungen zu beziehen. Das Röntgenbild ergab keinerlei für die Arthritis def. charakteristische Veränderungen. Es lag also bei diesen Fällen zweifellos diejenige Form der chronischen Gelenkentzündung vor, die wir mehr oder weniger glücklich als die „chronisch-rheumatische" bezeichnen.

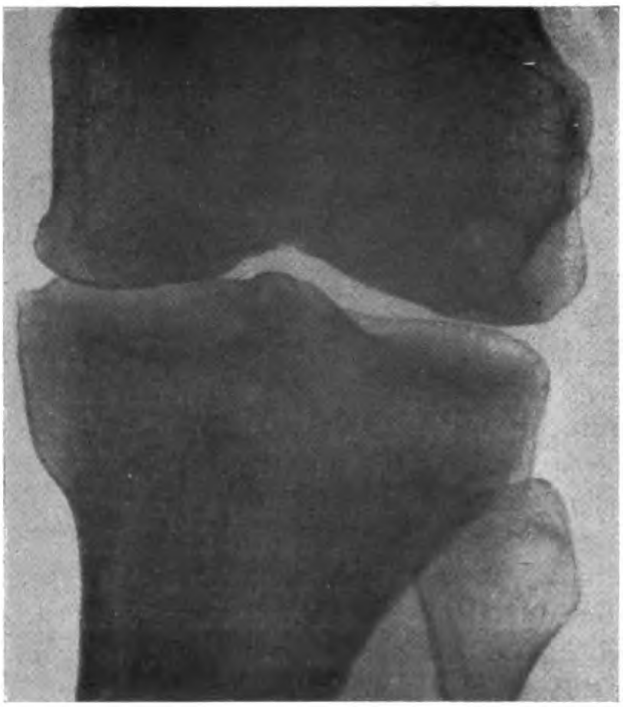

Abb. 1a.
31jähr. Mann. Sturz vor 10 Jahren auf das rechte Knie. Allmähliche Beugebehinderung (Gelenk nur bis 110° beugefähig). Unebenheiten an den Knochenrändern zu fühlen. Kein Reibegeräusch.

Bei diesen Untersuchungen zeigte sich aber weiter, daß andererseits die Gelenkgeräusche bei sicher nachweisbaren Fällen von Arthritis def., und zwar auch bei ganz schweren Veränderungen der Gelenkflächen und der Knorpelknochengrenzen, sowohl bei aktiven und passiven Bewegungen, als auch vor allen Dingen bei Bewegungen unter Belastung des Gelenkes, vollkommen fehlten. Beispiele dieser Art werden durch die Röntgenbilder (Abb. 1a u. 1b und Abb. 2a u. 2b), die zum Teil ganz schwere deformierende Prozesse an den Gelenkenden der Knochen aufweisen, demonstriert.

Es geht daraus hervor, daß Gelenkgeräusche auch bei den schweren Formen der Arthritis def. vollständig fehlen

Digitized by Google
Original from UNIVERSITY OF CALIFORNIA
Generated on 2019-05-24 17:12 GMT / http://hdl.handle.net/2027/uc1.b3753216
Public Domain in the United States, Google-digitized / http://www.hathitrust.org/access_use#pd-us-google

können, worauf, soweit mir bekannt, bis jetzt noch nicht hingewiesen ist. Die Frage, ob bei entsprechender Schwere der Gelenkerkrankung ein deutliches Reiben oder grobes Krachen entstehen muß, ist demnach zu verneinen, obschon das Symptom sehr häufig vorhanden ist.

Daß übrigens auch bei andersartigen schweren Niveauveränderungen im Bereiche der Gelenkflächen jedes Geräusch fehlen kann, beweist z. B. ein Fall von Osteochondritis dissecans (vgl. Abb. 3), die zur ausgedehnten Ablösung eines großen Teiles des Knorpelbezugs am medialen Condylus des Femur und zur Entstehung eines freien Knorpelknochengelenkkörpers geführt hatte. Die Operation zeigte, daß etwa die Hälfte des Knorpelüberzugs des medialen Condylus fem. in der Richtung von vorn nach hinten bereits gelöst war und nur am vorderen oberen Ende noch mit einer schmalen Brücke an der Unterlage festsaß. Das teilweise gelöste Knorpelknochenstück ragte über das Niveau weit hervor und bildete einen verschieblichen Vorsprung, der auch beim Anpressen des Stückes gegen die Unterlage die Umgebung überragte; trotzdem, und trotz der gleichzeitig vorhandenen Gelenkmaus, war an dem Patienten nicht die Spur eines Gelenkgeräusches nachzuweisen, auch Beschwerden fehlten für gewöhnlich und nur die mehrfach aufgetretenen Einklemmungserscheinungen führten ihn in die Klinik und zur Operation. Auch bei anderen Fällen von freien Gelenkkörpern im Kniegelenk (vgl. Abb. 4) fehlte jedes Geräusch bei Bewegungen.

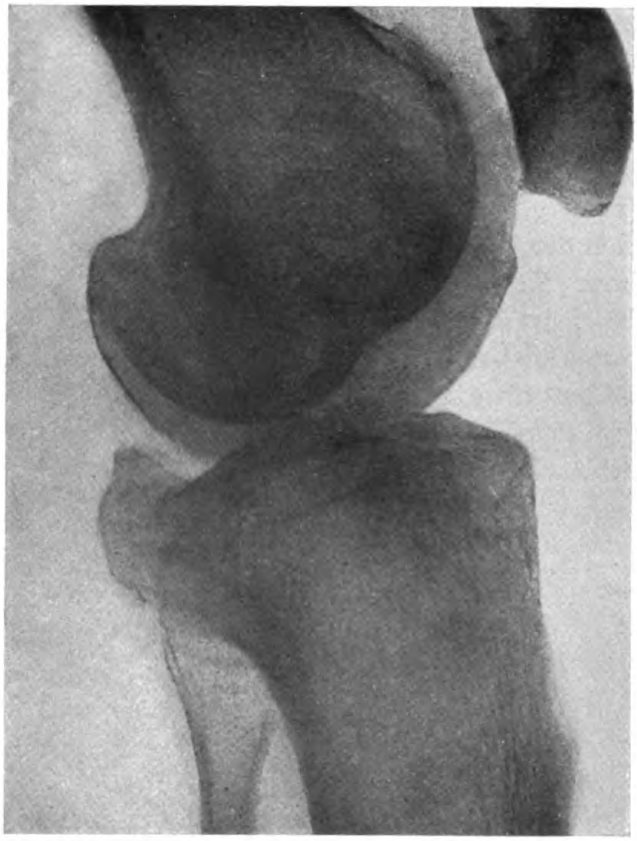

Abb. 1b.
Derselbe Fall wie Abb. 1a.

Bei einer Reihe von Fällen, bei denen eine deutliche Arthritis def. vorlag, konnte weiter durch genaue Untersuchung des Entstehungs-

Digitized by Google
Original from UNIVERSITY OF CALIFORNIA
Generated on 2019-05-24 17:12 GMT / http://hdl.handle.net/2027/uc1.b3753216
Public Domain in the United States, Google-digitized / http://www.hathitrust.org/access_use#pd-us-google

ortes des Geräusches mit der aufgelegten Hand festgestellt werden, daß die Geräusche nicht etwa an den Stellen entstanden, wo die hauptsächlichsten Veränderungen am Knochen oder Knorpel nach dem Röntgen- oder Operationsbefund saßen, sondern an Stellen, die weit entfernt von diesen Partien lagen. (Eine genaue Lokalisation der Geräusche bzw. ihrer Entstehungsarten ist zwar nicht immer durchführbar, bei vielen Fällen aber doch mit großer Sicherheit möglich, wie mir auch Leichenuntersuchungen

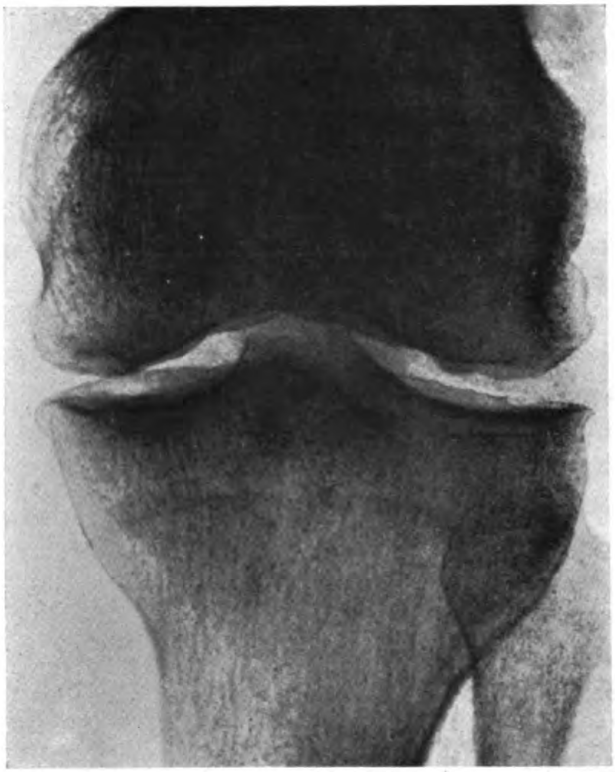

Abb. 2a.
28jähr. Mann. Kapsel o. B. Knochenränder leicht uneben. Exkursionsfähigkeit $^2/_3$ der Norm, schmerzhaft. Minimales leises Reiben.

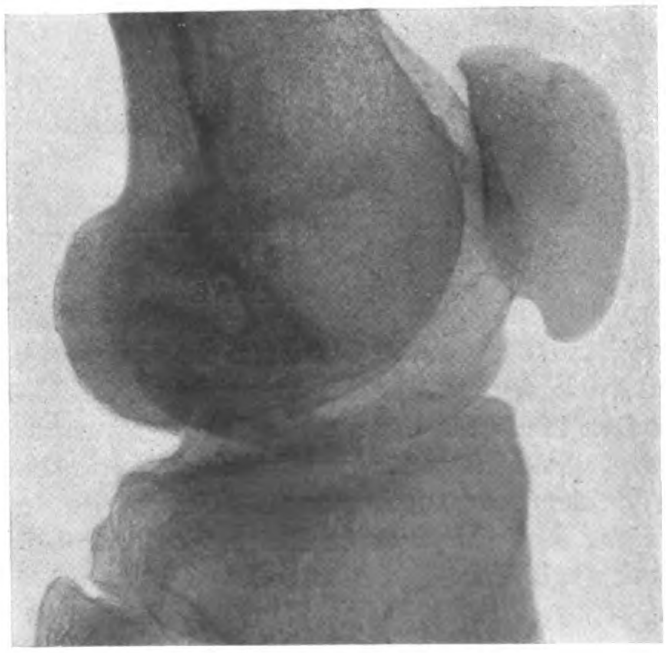

Abb. 2b.
Derselbe Fall wie 2a.

zeigten)[1]. So fand sich als Ursprungsort der Geräusche besonders häufig die Umschlagstelle der Kapsel am oberen Recessus des Kniegelenkes, und zwar häufiger an der Außenseite des Quadriceps, als an der medialen Seite (so bei Fall 5 und 6, vgl. Abb.). Hier

[1]) Für das mir bereitwilligst überlassene Material bin ich Herrn Kollegen Rössle zu Dank verpflichtet.

Digitized by Google
Original from UNIVERSITY OF CALIFORNIA
Generated on 2019-05-24 17:12 GMT / http://hdl.handle.net/2027/uc1.b3753216
Public Domain in the United States, Google-digitized / http://www.hathitrust.org/access_use#pd-us-google

konnten keine Rauhigkeiten des Knochens die Ursache für die Entstehung der Geräusche abgeben, sondern es konnte nur die gewulstete, zottenartig gewucherte Synovialis durch ihre Verschiebung bei Bewegungen zu dem Auftreten der Geräusche führen. Man findet solche Geräusche auch häufig oberhalb der Tibiakante zu beiden Seiten der Quadricepssehne, wo eine Reibung der unebenen Gelenkenden gegeneinander keinesfalls stattfindet, wohl aber sich die veränderte, zottig gewucherte Kapsel bei Bewegungen unter Spannung gegen die rauhen Knochenkanten verschiebt. Bei den meisten, auch den hier im Röntgenbild demonstrierten Fällen, deren Zahl ich leicht vermeh-

Abb. 3.
26jähr. Mann. Vor 10 Jahren Fall auf die Knie. Danach beschwerdefrei. Seit 1 Jahr mehrfach Einklemmung eines „freien Körpers" im Gelenk. Sonst Bewegungen frei, keine Schmerzen, keine Geräusche. Leichter Erguß. Kapsel und Knochen o. B. Beweglicher Körper im Gelenk. R.-A. Osteochondritis dissecans an typischer Stelle.

Abb. 4.
35jähr. Mann. Mehrfache leichte Traumen, kein Erguß. Keine Kapselveränderung. Volle Beweglichkeit. Beschwerdefrei, außer bei Einklemmung der freien Gelenkkörper.

Digitized by Google
Original from UNIVERSITY OF CALIFORNIA
Generated on 2019-05-24 17:12 GMT / http://hdl.handle.net/2027/uc1.b3753216
Public Domain in the United States, Google-digitized / http://www.hathitrust.org/access_use#pd-us-google

ren könnte, habe ich das Gefühl gehabt, daß das Geräusch oberflächlich entstanden war, d. h. im Bereich der Gelenkkapsel bzw. ihrer Umschlagstelle, mich aber nicht davon überzeugen können, daß durch die Bewegungen der zum Teil hochgradig deformierten Knochenenden in der Tiefe des Gelenkes Geräusche entstanden, die man auf das Schleifen der rauhen Gelenkenden gegeneinander hätte beziehen können. Es wird das erklärlich, wenn man bedenkt, daß der Prozeß sich sehr langsam und ganz allmählich abspielt, und daß in dem Bereich der noch vorhandenen Exkursionsfähigkeit des Gelenkes die Knochen, selbst bei Fehlen des Knorpels, sich gradatim so glatt gegeneinander abschleifen, daß Reibegeräusche im Gegensatz zu akut auftretenden, etwa traumatischen Unebenheiten an den Gelenkenden, dabei nicht zustande kommen.

Abb. 5a.
34jähr. Mann. Vor 7 Jahren schwere Distorsion des Kniegelenks. Jetzt Kapsel o. B., kein Erguß. Geringe Lockerung der Seitenbänder. Knochenkanten unregelmäßig, zackig. Völlige Bewegungsfähigkeit, dabei weiches grobes Knacken. Schmerzen nach längerem Gehen und Stehen.

Abb. 5b.
Derselbe Fall wie Abb. 5a.

Ich habe auch in Leichenversuchen durch das Einknüpfen starker, mit dikken Knoten versehener Seidenfäden in die Gelenkkapsel ähnliche Verhältnisse experimentell zu schaffen und festzustellen gesucht, ob auf diese Weise ähnlich laute und grobe Gelenkgeräusche erzeugt werden können, wie sie bei schweren Formen der Arthritis def. so häufig vorkommen.

Digitized by Google
Original from UNIVERSITY OF CALIFORNIA
Generated on 2019-05-24 17:12 GMT / http://hdl.handle.net/2027/uc1.b3753216
Public Domain in the United States, Google-digitized / http://www.hathitrust.org/access_use#pd-us-google

Das gelingt in der Tat ohne Schwierigkeit, und man kann sich leicht davon überzeugen, daß dabei so grobe Geräusche entstehen, daß man sie ohne weiteres auf den Knochen beziehen könnte. (Solche Versuche können übrigens auch bzgl. der Richtigkeit der Lokalisation von Gelenkgeräuschen als wertvolle Kontrolle dienen.) Wenn man andererseits durch Abtragung von Teilen der Knorpeloberfläche der Condylen bzw. der Patella unregelmäßige, selbst tief in den Knochen hineinreichende Defekte an der Gleitfläche der Gelenke setzt, so können Geräusche jeder Art vollkommen ausbleiben.

Die vorstehenden Beobachtungen führen dazu, bei der Deutung der Gelenkgeräusche bei der Arthritis def. bezüglich ihrer Entstehung, vor allen Dingen bei der leichten und mittleren Form der Erkrankung vorsichtig zu sein und die Geräusche nicht ohne weiteres auf die Veränderungen am Knorpel und Knochen selbst, sondern auf die gleichzeitig damit einhergehenden Veränderungen der Synovialis zu beziehen. Um nicht mißverstanden zu werden, betone ich, daß selbstverständlich bei groben Veränderungen der Knochenenden, ebenso beim Vorhandensein von freien Gelenkkörpern ein schweres Krachen und Reiben im Gelenk durch diese Veränderungen hervorgerufen werden kann, wie das ja in besonders charakteristischer Weise bei den neuropathischen Gelenkerkrankungen zu beobachten ist. Aber bei der Mehrzahl der Fälle glaube ich die verschiedenartigen Gelenkgeräusche in erster Linie auf die Kapselveränderungen, und nicht auf die Knorpelknochenveränderungen, beziehen zu müssen.

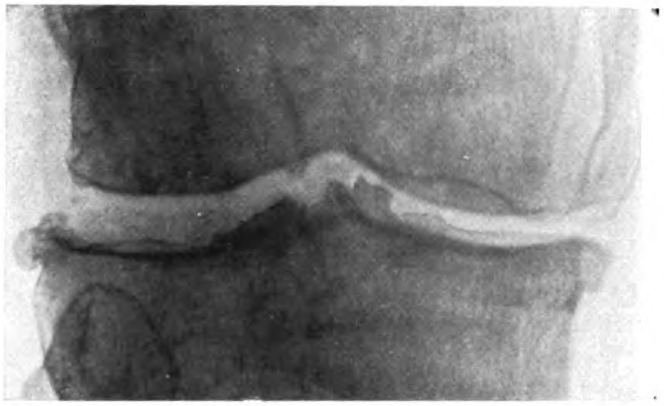

Abb. 6.
34jähr. Mann. Seit Jahren allmählich zunehmende Kniebeschwerden. Kapsel o. B. Knochenkanten verdickt, zackig. Beugung leicht eingeschränkt, dabei starkes Reiben außen von der oberen Kante der Patella.

Für die Richtigkeit dieser Anschauung dürfte auch das von Fritz König[1]) und Reichel[2]) erwähnte Verschwinden derartiger Geräusche bei Besserungen im Verlauf der Erkrankung sprechen. Die Erkrankung der Gelenkkapsel kann sich wieder zurückbilden, Zotten und Wulstungen können sich glätten; einmal am Knochen aufgetretene Veränderungen

[1]) l. c.
[2]) l. c.

Digitized by Google
Original from UNIVERSITY OF CALIFORNIA
Generated on 2019-05-24 17:12 GMT / http://hdl.handle.net/2027/uc1.b3753216
Public Domain in the United States, Google-digitized / http://www.hathitrust.org/access_use#pd-us-google

werden aber in der Regel weiter bestehen, sich jedenfalls nicht in kurzer Zeit zurückbilden, und so erscheint es auch unmöglich, daß etwa durch solche Knochenvorsprünge und -zacken bei Bewegungen hervorgerufene Geräuche wieder verschwinden.

Zusammenfassend sei also darauf hingewiesen, daß einerseits aus dem Bestehen von lauten Gelenkgeräuschen nicht ohne weiteres auf eine Arthritis def. geschlossen werden darf, daß auf der anderen Seite aber das Fehlen solcher Geräusche nicht gegen das Bestehen einer, manchmal sogar sehr schweren, Arthritis def. spricht. Die Geräusche entstehen

Abb. 7a.

Abb. 7b.

60jähr. Bauersfrau. Seit vielen Jahren allmählich zunehmende Kniebeschwerden rechts. Schwere Arthritis def. beiderseits.

m. E. vorwiegend durch die Verschiebung der zottig gewucherten Synovialis unter Spannung. Da derartige Veränderungen der Synovialmembran beim chronischen Gelenkrheumatismus das wesentliche der Erkrankung bilden, da sie aber auch bei der Arthritis def. wenigstens in allen schwereren Fällen eine regelmäßige Begleiterscheinung darstellen, so erklärt sich das Vorkommen der Gelenkgeräusche bei beiden Formen der chronischen Gelenkentzündung ohne weiteres.

Ganz kurz sei zum Schluß auf die große Verschiedenheit in den subjektiven Beschwerden bei bestehender Arthritis def. hingewiesen. In der Regel werden leichte Ermüdbarkeit, Schmerzen, besonders nach der Ruhe, und Unsicherheit der Bewegungen von den Patienten angegeben; aber es ist oft ungeheuer schwer, selbst wenn objektiv nachweisbare

Digitized by Google
Original from UNIVERSITY OF CALIFORNIA
Generated on 2019-05-24 17:12 GMT / http://hdl.handle.net/2027/uc1.b3753216
Public Domain in the United States, Google-digitized / http://www.hathitrust.org/access_use#pd-us-google

Krankheitserscheinungen vorhanden sind, sich ein richtiges Bild über die Schwere der subjektiven Beschwerden besonders bei Unfallpatienten zu machen. Die Erfahrung zeigt oft genug, daß selbst bei deutlich nachweisbaren Gelenkveränderungen (Knorpelknochenwucherungen an den Gelenkenden, Verdickung der Kapsel, wiederholten Ergüssen, Lockerung der Bänder) von vielen Patienten die Beschwerden als ganz minimal bezeichnet werden.

Nebenstehende Röntgenbilder (Abb. 7, 8 und 9) von schweren deformierenden Gelenkentzündungen verschiedener Körpergelenke stammen von Patienten, die über subjektive Beschwerden fast gar nicht klagten, und bei denen auch die Funktionsstörungen nur sehr geringe waren.

Die Abb. 7a und 7b zeigen beide Kniegelenke einer 60jährigen Bauersfrau, die bei ungefähr gleich schwerer Arthritis def. in beiden Kniegelenken nur über geringe Schmerzen, leichte Ermüdbarkeit und Unsicherheit im rechten Kniegelenk klagte; trotzdem das linke Knie fast die gleichen Veränderungen aufwies, klagte die Patientin gar nicht über dasselbe.

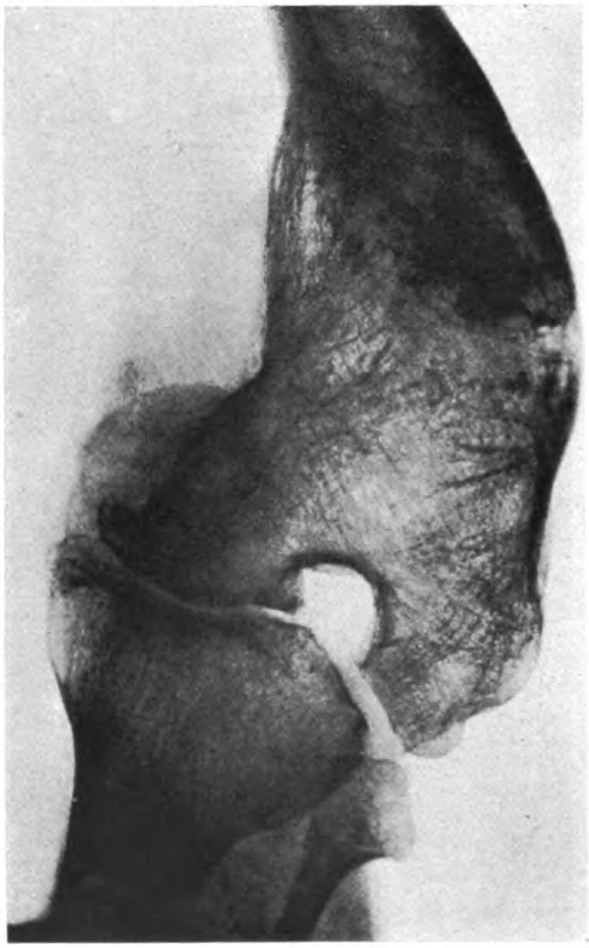

Abb. 8.
80jähr. Mann. Vor 75 Jahren Oberschenkelbruch im unteren Drittel, mit Diolocatios geheilt. Schwere sekundäre Arthritis def. Geringe Beschwerden (im wesentlichen Unsicherheit).

Bei Pat. H. (Abb. 8), einem 80jährigen Mann, der vor 75 Jahren als 5jähriges Kind eine Oberschenkelfraktur im unteren Drittel erlitten hatte, die unter starker seitlicher Verbiegung geheilt war, waren trotz der sekundär aufgetretenen Arthritis def. die subjektiven Beschwerden ganz gering, so daß er im Zimmer ohne Stock umhergehen konnte und sich nur wegen der seitlichen Verbiegung des Beines

Digitized by Google
Original from UNIVERSITY OF CALIFORNIA
Generated on 2019-05-24 17:12 GMT / http://hdl.handle.net/2027/uc1.b3753216
Public Domain in the United States, Google-digitized / http://www.hathitrust.org/access_use#pd-us-google

und der Unsicherheit beim Gehen außerhalb seiner Wohnung einer Krücke bediente.

Pat. R. (Abb. 9) endlich mit seiner schweren Handgelenksveränderung ist vollkommen beschwerdefrei und verfügt über eine ganz normale Beweglichkeit des Handgelenkes.

Abb. 9.
50jähr. Mann. Allmählich entstandene Arthritis def. Gänzlich beschwerdefrei bei voller Funktion.

Es ergibt sich aus diesen Beobachtungen, daß eine gleichartige, schematische Beurteilung der Krankheitserscheinungen der Arthritis def. und ihrer Folgen nicht möglich ist, und daß speziell die Bewertung der subjektiven Klagen der Patienten ganz außerordentlich schwierig sein kann. Ein richtiges Urteil wird man sich eben nur unter genauer Berücksichtigung aller in Betracht kommenden Faktoren bilden können. Das ist für den Erfahrenen gewiß nichts Neues. Für den auf diesem Gebiete weniger Erfahrenen schien aber ein kurzer Hinweis auf die Vielseitigkeit des Krankheitsbildes und die daraus sich ergebenden Schwierigkeiten in der Deutung der einzelnen Erscheinungen von Nutzen.

Generated on 2019-05-24 17:12 GMT / http://hdl.handle.net/2027/uc1.b3753216
Public Domain in the United States, Google-digitized / http://www.hathitrust.org/access_use#pd-us-google
Digitized by Google
Original from UNIVERSITY OF CALIFORNIA

Über Osteoplastik.

Vorgetragen auf der 45. Tagung der Deutschen Gesellschaft für Chirurgie in Berlin 1921.

Von
Th. Gluck, Berlin.

(Eingegangen am 2. Mai 1921.)

M. H.! Was seit Philipp von Walther, B. v. Heine, Ollier und v. Langenbeck, Franz König dem Älteren bis auf Barth, Bier, Axhausen, Lexer, Küttner, Payr, F. König-(Würzburg) u. a. auf dem Gebiete der Osteo- und Arthroplastik geleistet worden ist, ist rühmlichst bekannt und hat die allgemeinste Anerkennung, ja Bewunderung der Fachgenossen hervorgerufen. Ich darf um so mehr auf die großen Verdienste der genannten Autoren und ihrer Schulen hinweisen, als ich selbst beabsichtige, meinen Anteil an der Begründung der modernen Osteo- und Arthroplastik kurz vor Ihnen zu präzisieren.

Im Jahre 1890 habe ich über meine 1876 begonnenen Arbeiten zusammenfassend Bericht erstattet auf dem 19. Kongreß der deutschen Gesellschaft für Chirurgie. Das Thema lautete: „Referat über die durch das moderne chirurgische Experiment gewonnenen Resultate betreffend die Naht und den plastischen Ersatz von Defekten höherer Gewebe sowie über die Verwertung resorbierbarer und lebendiger Tampons in der Chirurgie." Eine zweite zusammenfassende Veröffentlichung aus dem Jahre 1893 hatte den Titel: „Fremdkörpertherapie und Gewebszüchtung."

Endlich habe ich nochmals meine experimentellen und klinischen Erfahrungen den Fachgenossen unterbreitet in der Zeitschrift für ärztliche Fortbildung 1917 und 1918 in einer ausführlichen Publikation über „Gewebszüchtung und lebendige oder substitutionsfähige innere Prothesen als Grundlagen der funktionellen plastischen Chirurgie". Heute möchte ich nur kurz über einige Dauerresultate aus dem Gebiete des Knochenersatzes berichten und dabei die Grundlagen der Osteoplastik erörtern unter Hinweis auf die soeben genannten Veröffentlichungen, die ich vor 45 Jahren begonnen hatte.

Herr Dr. Fritz Wachsner, der leider im Weltkriege vor dem Feinde gefallen ist, hat als Assistent im Jahre 1913 aus meiner Abteilung eine Arbeit über akute Osteomyelitis veröffentlicht an der Hand von 160 von uns behandelten Fällen, die Zahl ist heute auf 220 gestiegen.

Digitized by Google
Original from UNIVERSITY OF CALIFORNIA
Generated on 2019-05-24 17:12 GMT / http://hdl.handle.net/2027/uc1.b3753216
Public Domain in the United States, Google-digitized / http://www.hathitrust.org/access_use#pd-us-google

Bei dieser Gelegenheit hat er auch die Fragen der Osteoplastik im Kindesalter ausführlich erörtert. Die Lehre von der Osteoplastik ist uralt. Schon die mongolischen Chirurgen vor 5 Jahrhunderten kannten sie und wandten sie an.

Diese Methode geriet in Vergessenheit, bis sie Mitte des vorigen Jahrhunderts, nachdem bereits Dieffenbach und andere sich damit befaßt hatten, namentlich von Ollier in Lyon wieder aufgenommen und experimentell und klinisch bearbeitet wurde. In neuerer Zeit war es dann vor allem Barth und in allerjüngster Axhausen, welche die hierbei in Frage kommenden Probleme wissenschaftlich und praktisch bearbeiteten. Ollier lehrte das Lebendeinheilen und Lebendbleiben des autotransplantierten Knochens, Barth vertritt die entgegengesetzte Anschauung und versuchte histologisch zu zeigen, daß ein lebend eingeheilter Knochen stets absterbe, ganz gleich, ob er tot oder lebend, mit oder ohne Periost implantiert werde. Im Organismus haben wir am Implantationsbezirk stets einen toten Knochen vor uns, der zwar eine mechanische Stütze abgeben könne, aber doch stets resorbiert und vom Knochengewebe aus der Umgebung ersetzt werden müsse.

Axhausen nimmt einen vermittelnden Standpunkt ein, indem er der Ansicht ist, daß vom lebendtransplantierten, periostgedeckten Knochen das Periost und das Mark am Leben bleiben, das Knochengewebe selbst aber zugrunde geht. So wogt der Kampf der Meinungen noch hin und her und noch keineswegs ist die Frage der Autoplastik theoretisch geschweige denn praktisch als vollkommen gelöst zu betrachten.

Gelöst ist jedoch die Frage über den Nutzen der Osteoplastik überhaupt. Ob der Knochen, ob sein Periost und das Mark am Leben bleibt oder nicht, ist praktisch von untergeordneter Bedeutung.

Das implantierte Stück spielt rein passiv die Rolle eines organisationsfähigen Fremdkörpers, der allmählich homolog durch wachsendes lebendes Knochengewebe substituiert wird.

Der springende Punkt bei der Osteoplastik, das neue Prinzip, ich darf wohl sagen, meiner persönlichen Methode, ganz gleich ob man lebenden oder toten Knochen, oder irgendeinen anderen Fremdkörper, z. B. Elfenbein nimmt, ist und bleibt der einheilbare Apparat, die Leit-, Stütz- und Schienenwirkung des implantierten Stückes, um das herum sich der neue bildende Knochen anlegt. Die Fremdkörper an sich spielen besonders nebenher noch die Rolle mächtiger Irritamente zur Osteogenese und zwar in der Richtung und Bahn, in welcher sie selbst operativ eingepflanzt sind, um früher oder später, nachdem sie ihrer Aufgabe genügt haben, wieder entfernt zu werden.

Es handelt sich dabei aber nicht um kleine Elfenbeinstifte oder Nägel nach Dieffenbach, v. Langenbeck, Eugen Hahn und anderen Autoren, sondern je nach Bedürfnis um große Apparate zur tempo-

Digitized by Google
Original from UNIVERSITY OF CALIFORNIA
Generated on 2019-05-24 17:12 GMT / http://hdl.handle.net/2027/uc1.b3753216
Public Domain in the United States, Google-digitized / http://www.hathitrust.org/access_use#pd-us-google

rären Fixation, welche der Knochenneubildung den Weg weisen und dieselbe zwingen, in ihrer Bahn sich zu entwickeln.

Für das Knochensystem lautete eine meiner so heftig angefochtenen Thesen:

„Jeder noch so große Knochendefekt kann überbrückt werden durch Ersatzstücke mit Hilfe von Invagination in die Markhöhle und Vernagelung oder Verschraubung daselbst und zwar durch eine temporäre oder einheilbare definitive lebendige oder überlebende, d. h. mit eigener Vitalität begabte periostgedeckte voluminöse und solide Prothese (echte homologe Transplantation) oder aber durch eine tote substitutionsfähige organische Prothese (homologe oder heterologe Implantation) oder aber endlich durch metallische anorganische Substanzen (Gold, Silber, Platiniridium, Magnalium und ähnliches). Letztere Materien, meistenteils nur zur temporären Fixation, gelegentlich aber auch zur definitiven Einheilung.

Diese Prothesen bilden einmal mächtige Irritamente zur Gewebszüchtung, d. h. Knochenneubildung in der Bahn der inneren Schiene. Sie bestimmen sofort Form und Länge der zu bildenden Ersatzgewebe und sie dienen der spezifischen Substitution, die bei technisch und aseptisch gelungenem Ersatz gesetzmäßig verläuft. Der Substitutionsprozeß ist eine Transsubstantiation nicht im dogmatischen, sondern im histologischen Sinne. Das Eigenleben und Überleben von Geweben und Gewebskomplexen, die Dauerhaftigkeit und das letzte Schicksal transplantierter Teile erwecken gewiß schon an sich das höchste Interesse. Gelingt die Anpassung an die neuen Aufgaben, so ist die Dauerhaftigkeit erreichbar. Im anderen Falle entledigt sich der Organismus des Fremdkörpers durchaus nicht und derselbe kann einheilen.

Die Frage der Dauerhaftigkeit überpflanzter Teile hat ein hohes theoretisches Interesse. In der Praxis wird die Transplantation geübt werden und das gilt in erster Linie auch vom Knochen, wenn auch das Ersatzstück abstirbt und die ursprünglich lebendig überpflanzte Prothese von der Umgebung des Implantationsbezirkes aus substituiert wird.

Die gelungene Transplantation hilft dem Organismus über die kritischen Lagen allerlei Art hinweg, und diese Methode wird von Tag zu Tage ein unentbehrlicheres Hilfsmittel der plastischen Chirurgie.

Hatte schon Barfurth diesen Standpunkt geteilt und vertreten, so huldigte auch Ribbert analogen Anschauungen, wie ich sie in Wort und Schrift stets auf das energischste verteidigt habe. Der Körper stößt die nekrotischen Knochenpartien nicht ab, sondern sucht sie sich als Knochen zu erhalten. Die toten Abschnitte geben einen sehr wirksamen Reiz auf die Knochenneubildung ab, die gerade unter ihrer Einwirkung besonders lebhaft erfolgt. Dieser Ansicht huldigt auch Axhausen.

Digitized by Google
Original from UNIVERSITY OF CALIFORNIA
Generated on 2019-05-24 17:13 GMT / http://hdl.handle.net/2027/uc1.b3753216
Public Domain in the United States, Google-digitized / http://www.hathitrust.org/access_use#pd-us-google

Die funktionelle Brauchbarkeit toter Stützgewebe bildete den Grundpfeiler meiner Fremdkörpertherapie. Die mechanische Funktion der Extremitäten bei Transplantationen läuft zum mindesten außerordentlich lange unter Mitwirkung des toten Knochens. Der tote Knochen genügt, auch wenn er nicht substituiert wird, allen mechanischen Aufgaben. Das, was im Jahre 1916 Ribbert aussprach auf Grund seiner Beobachtungen, hatte ich schon seit Jahrzehnten kategorisch formuliert und unwiderleglich bewiesen, daß nämlich nicht nur lebendiger periostgedeckter Knochen, sondern auch toter Knochen oder Elfenbein, beispielsweise in die Markhöhle der Diaphysen eingerammt und daselbst inamovibel fixiert, falls keine Infektion sich entwickelt, auch den größten Knochendefekt sofort ersetzt unter der Voraussetzung, daß die äußere Wunde glatt per primam heilt und zwar unbekümmert um den Ablauf einer etwa langsam und etappenweise sozusagen chronisch auftretenden Substitutionssynostose zwischen lebendem und totem Knochenmateriale, wie ich diesen Prozeß spezifischer Gewebsverschmelzung genannt habe.

Theoretisch wichtig ist bei all diesen Operationen der Einheilungsmodus und dessen Histologie. Praktisch allein wichtig ist die Tatsache der definitiven Einheilung der voluminösen Apparate, der unverrückbaren Fixation und der funktionellen Toleranz der eingepflanzten Knochen und Gelenkprothesen. Bevor also die Substitution beendet oder auch nur eingeleitet ist, bzw. fortgeschritten ist, kann die Knochen- oder Ersatzprothese bereits funktionieren nach Heilung der äußeren Wunde. Der funktionelle Reiz facht die proliferationsfähige Matrix zu spezifischer Tätigkeit an. Er bedingt die spätere funktionelle Anpassung des Substitutionsgewebes und ermöglicht die schließliche Bildung der normalen Formen des Regenerates im Laufe der Zeit als zweckmäßiges Endresultat des Kampfes der Teile im Organismus, inauguriert und gefördert durch die chirurgische Kunst, das ist durch eine planvoll inszenierte chirurgisch-mechanische Therapie. Gleichwie ein Patient auf dem frischen Frakturcallus umhergehen kann, während noch die Umbildung des provisorischen Callus zu normalen Knochenformen lange Zeit fortdauert, so geschieht dieses in analoger Weise bei allen spezifischen Substitutionsvorgängen und Ersatzgeweben, welche dazu berufen sind, etappenweise an die Stelle implantierter Prothesen zu treten. Die chirurgische Kunst gibt der Natur das, was die Griechen ein „δος μοι ποῦ στῶ“ nannten, mit den verschiedensten Substanzen zu den verschiedensten Zwecken, und die Natur geht bei aseptischer Behandlung auf die rationellen Absichten des Chirurgen ein und leistet einen oft in seiner Vollkommenheit überraschenden Knochenersatz, und zwar überraschend in Größe sowohl wie Gestalt unter dem Zwange der vorgeschriebenen Bahn und des Reizes der implantierten Materien.

Digitized by Google
Original from UNIVERSITY OF CALIFORNIA
Generated on 2019-05-24 17:13 GMT / http://hdl.handle.net/2027/uc1.b3753216
Public Domain in the United States, Google-digitized / http://www.hathitrust.org/access_use#pd-us-google

Das ist der tiefe Sinn des Gewebsersatzes im großen Stile durch einheilbare Prothesen in seinen verschiedenen Varianten. Damit sind gewissermaßen die Bausteine geliefert und das plastische Material für Ersatzstücke, z. B. von Defekten der Diaphysen und Gelenkteile und die fachwissenschaftliche klinische Benutzung dieser Bausteine stempelt den modernen Chirurgen u. a. zum Knochenarchitekten.

Das Anwendungsgebiet der von mir geschaffenen und inaugurierten Heteroplastik ist ein ungemein mannigfaches. Ihr Hauptvorteil besteht, abgesehen von ihrer Vielseitigkeit, vor allem auch darin, daß man mit stets in gewünschter Größe zur Verfügung stehenden leicht und sicher sterilisierbaren Materiale arbeitet, ohne daß man eine Gefahr der Infektion zu fürchten braucht und ohne daß man den Patienten eine neue Wunde setzen muß, um demselben periostgedecktes lebendes Material als Ersatzstück zu entnehmen. Namentlich dieses letztere Moment ist m. E. nach ein Vorteil, der gar nicht hoch genug veranschlagt werden kann. So ist es denn gewiß zu verstehen, warum ich bei meinen Plastiken mich mit Vorliebe des Elbenbeines, toter Skelettknochen oder eines ähnlichen Materiales bedient habe und dieser Heteroplastik Eingang in die Chirurgie zu verschaffen gesucht habe. Niemals habe ich jedoch behauptet, daß diese Methode ausschließlich benutzt werden sollte. Ich habe mit demselben Vorteil lebenden Knochen mit und ohne Periost benutzt. Ist doch lebender periostgedeckter Knochen gewiß unter allen Umständen empfehlenswert, wenn man, und das ist der Kardinalpunkt der Frage, denselben jederzeit und vor allem in der notwendigen Größe und Form gerade im Moment zur Verfügung hat.

Die zur Demonstration Ihnen vorliegenden Tafeln, Knochenpräparate und Röntgenbilder (aktenmäßig auf Grund jahrzehntelanger Beobachtung aufgenommen) illustrieren die verschiedenen Typen des möglichen Einheilungsmodus implantierter Knochenprothesen und beweisen u. a. auch das, was Kausch in seiner Arbeit über Knochenersatz und Transplantation toten Knochengewebes gesagt hat, daß nämlich die Knochenneubildung um den implantierten toten Knochen in der Hauptsache ausgeht vom neugebildeten Periost sowohl wie von dem analogen Gewebe, welches in sämtliche sich bietenden Zwischenräume hineinwuchert (Endost). Irrig ist aber die Ansicht von Kausch, daß implantiertes Elfenbein nur resorbiert wird; eine dasselbe ersetzende Knochenneubildung dagegen nicht statthat. Sie sehen an meinen Präparaten, wie in geradezu idealer Weise eine Substitutionssynostose zwischen Elfenbein und Knochen zustande kommt und wie implantiertes Elfenbein in größtem Umfange substituiert mit dem Knochen, in den es implantiert, verschmolzen, ein organisches Ganze bildet.

Ich verfüge über eine ganze Reihe von Patienten, unter anderm auch aus dem letzten Jahre, bei denen es mir gelungen ist, bei Knochen-

Digitized by Google
Original from UNIVERSITY OF CALIFORNIA
Generated on 2019-05-24 17:13 GMT / http://hdl.handle.net/2027/uc1.b3753216
Public Domain in the United States, Google-digitized / http://www.hathitrust.org/access_use#pd-us-google

bolzungen, Pseudarthrosen, Albeeschen Operationen usw. Stützprothesen aus Elfenbein und toten Skelettknochen mit vortrefflichem Erfolge einheilen zu lassen. Ich möchte aber nur über einige Dauerresultate aus alter Zeit kurz berichten. Knochenbolzungen mit Elfenbein habe ich übrigens schon 1890 mit Erfolg ausgeführt.

Ein Patient, dem im Jahre 1890 nach Resektion wegen Osteomyelitis ein Drittel der Ulna durch Elfenbein ersetzt wurde, trägt dieses Ersatzstück noch heute bei normalem Aussehen des Vorderarmes und tadelloser Funktion der Hand. Etwa 5 Monate nach der Operation brach sich der Patient die Elfenbeinulna an der Stelle, wo sie in die Markhöhle des zentralen Ulnarstumpfes implantiert war. Diese Fraktur heilte unter einem Gipsverbande mit knöchernem Callus zusammen. Wie dies möglich ist, das beweisen Ihnen die Bilder von durch Knochen substituiertem Elfenbein, welche ich zur Demonstration mitgebracht habe. Das implantierte Stück spielt eben rein passiv die Rolle eines organisationsfähigen Fremdkörpers, der allmählich homolog durch wachsendes lebendes Knochengewebe substituiert wird. Dieses knöcherne Substitutions- oder Ersatzmaterial kann natürlich, wenn es frakturiert wird, auch mit Knochencallus wieder zusammenheilen.

Der springende Punkt bei der Osteoplastik, das neue Prinzip meiner Methode, ganz gleich, ob man lebenden oder toten Knochen oder irgendeinen anderen Fremdkörper, z. B. Elfenbein, verwendet, ist und bleibt der einheilbare Apparat. Die Leit-, Stütz- und innere Schienenwirkung des implantierten Stückes, um welches herum der sich neubildende Knochen sich anlegt, welches er um- und durchwächst und schließlich ersetzt, in besonders gelungenen Fällen unter Umgestaltung des Regenerates zur Form, Größe und Struktur eines normalen Knochens.

Fall II betrifft einen Patienten, bei dem seit 1890 das obere Ulnarende nach Resektion wegen Osteomyelitis durch einen Elfenbeinstab ersetzt ist. Fall III einen anderen Patienten, bei dem die ganze Radiusdiaphyse nach Osteomyelitis durch einen soliden Elfenbeinstab ersetzt ist, ebenfalls seit 1890, in beiden Fällen ist die Funktion der betreffenden Extremität eine gute. Ich stelle Ihnen ferner als Fall IV einen jetzt 32jährigen Mann vor, der als Landsturmmann den Feldzug mitgemacht hat. 1893 hatte der damals 5jährige Knabe eine septische Osteomyelitis mit schwerster Phlegmone der Wade. Die an beiden Epiphysen gelöste Tibia wurde in toto entfernt, das Periost war in großer Ausdehnung nekrotisiert. Erst beim dritten Versuche gelang es, eine solide Elfenbeintibia zwischen die Epiphysen unverrückbar zu fixieren und daselbst einheilen zu lassen. Die Heilung erfolgte mit tadelloser Funktion. An den Röntgenbildern können sie sich überzeugen, daß an Stelle des substituierten Elfenbeines ein tadelloser überaus mächtiger Knochen durch funktionelle Adaptation sich entwickelt hat, eine Ver-

Digitized by Google
Original from UNIVERSITY OF CALIFORNIA
Generated on 2019-05-24 17:13 GMT / http://hdl.handle.net/2027/uc1.b3753216
Public Domain in the United States, Google-digitized / http://www.hathitrust.org/access_use#pd-us-google

kürzung ist nicht vorhanden und ist das wohl der erste Fall, wo ein Feldgrauer mit einer knöchern substituierten Elfenbeintibia dem Vaterlande gedient hat.

Besonders interessieren dürfte auch der folgende Fall, der ein 15jähriges Mädchen betrifft, dem ich vor 10 Jahren $^2/_3$ der Tibia durch eine Prothese von einem alten Pariser Skelett ersetzt habe. Die Einheilung erfolgte trotz schwerster Tuberkulose primär. Schon vor Ablauf des ersten Vierteljahres nach der Implantation brach das Transplantat und heilte merkwürdigerweise knöchern zusammen. Die Fraktur wiederholte sich noch zweimal an derselben Stelle im Laufe der Zeit. Sie können nun einmal den tadellos geheilten Fall und dessen Narbe sehen, auch daß eine Verkürzung oder Funktionsstörung nicht vorliegt, vor allem aber können sie an den Röntgenbildern vom ersten Tage ab den implantierten Skelettknochen verfolgen, die callös zusammengeheilte Frakturstelle und die allmähliche Umbildung des Transplantates und der prothetisch rekonstruierten Tibia bis zu einem tadellosen Knochen von absolut physiologischen Formen als Ausdruck der funktionellen Anpassung und Umbildung des implantierten Materiales im Laufe der Jahre in einer geradezu ideal zu nennenden Weise.

Hier hat ein altes totes Pariser Skelett zum Wiederaufbau eines jungen lebendigen deutschen Skelettes in einwandfreier Weise gedient. Vor allem ist auch, wie Herr F. König, Würzburg, freundlichst hervorhob, die Tatsache besonders wichtig, daß die Einheilung auch an der untern Extremität mit voller Funktion gelingen konnte.

Ich verfüge ferner über einen Fall von Sarkom der Tibia bei einem jungen Manne, der im Winter 1893—1894 operiert wurde. Das untere Drittel des Knochens mit dem Epiphysenteile mußte geopfert werden. Ich ersetzte es durch die Fibula, welche in die Markhöhle der Tibia eingetrieben wurde, während der Malleolus externus in einer Mulde des Talus eingesetzt war. Die Heilung war eine dauernde und definitive. Patient ging mit einem Schienenstiefel seinem Beruf nach.

In analoger Weise habe ich bei einem Falle von septischer Osteomyelitis nach ausgedehnter Resektion der Tibia und Exstirpation des Talus die Fibula zum Ersatz des Defektes benutzt, nur daß in diesem Falle der Malleolus externus in eine Mulde des Calcaneus eingepflanzt und daselbst mit einem Elfenbeinstifte fixiert wurde. Röntgenbilder vom Jahre 1898 bis heute demonstrieren die allmählich stärker sich entwickelnde Knochenneubildung und Umwandlung der eingeheilten Fibula unter gewaltiger Knochenneubildung. Das Auffallendste jedoch ist, daß es gelang, durch die Operation aus einer Articulatio tibiotalica eine Articulatio fibulo-calcanea zu bilden. Sie sehen nämlich an den Röntgenbildern von verschiedenen Stellungen des Fußgelenkes, daß die Patientin tadellose Gelenkbewegungen in ihrer künstlichen Nearthrose

Digitized by Google
Original from UNIVERSITY OF CALIFORNIA
Generated on 2019-05-24 17:13 GMT / http://hdl.handle.net/2027/uc1.b3753216
Public Domain in the United States, Google-digitized / http://www.hathitrust.org/access_use#pd-us-google

auszuführen vermag. Dieser Fall stellt die erste erfolgreiche Überpflanzung eines Knochens mit zugehörigem Epiphysenteile und gelungener künstlicher Gelenkbildung dar, der zu einem Dauerresultate seit dem Jahre 1898 geführt hat.

In einem weiteren Falle mußte ich bei einem siebenjährigen Knaben im Jahre 1898 die ganze Tibia, die Kniescheibe und den Talus mit großen Teilen abgestorbenen Periostes wegen infektiöser Osteomyelitis mit Verjauchung des Knie- und Sprunggelenkes entfernen. Hier wurde die Fibula in ihrer Totalität zum Ersatze der Tibia benutzt. Sie wurde oben in einen ausgemeißelten Spalt der Oberschenkelkondylen, unten in eine Calcaneusmulde hineingezwängt und mit Elfenbeinstiften fixiert. Die Röntgenbilder zeigen die knöchern konsolidierte Fibula an ihren Implantationsstellen eisenfest ossal verschmolzen. Neben und parallel der eingepflanzten Fibula sieht man nach vielen Jahren einen mächtigen periostalen Knochen, der die Form einer Tibia angenommen hat, durch funktionelle Anpassung. Oberschenkel, Unterschenkel und Calcaneus bilden einen soliden knöchernen Stab, auf dem der junge Mann stehen und einbeinig zu hüpfen vermag. Natürlich ist in diesem Falle eine erhebliche Verkürzung eingetreten. Diese Fälle mögen als Demonstrationsobjekte von Dauerresultaten genügen. Ich erinnere nun noch an den 1894 von mir operierten Fall von Myxochondrosarkom der Mandibula, welches rezidivierte, nochmals operiert werden mußte und durch eine Metallprothese aus Gold und Platin nach Resektion des Unterkiefers bis auf die aufsteigenden Äste ersetzt wurde. Metallschrauben fixierten die Prothesen an die stehengebliebenen aufsteigenden Äste des Unterkiefers.

Während links die Prothese mit ihren Schrauben dem Knochen nur anliegt, aber eisenfest fixiert ist, ist auf der rechten Seite in der Bahn des Apparates Knochen heruntergewachsen, der den Metallapparat wallartig umgibt. Die aufsteigenden Äste des Unterkiefers sind gewachsen und haben den Apparat vor sich hergeschoben, was an den veränderten Lageverhältnissen des letzten Molarzahnes gegenüber den Zähnen des Oberkiefers und aus dem dauernden Mangel jeglicher Entstellung zu ersehen ist. Durch den ständigen Reiz des Fremdkörpers ist der Weisheitszahn vorzeitig im 14. Lebensjahr zur Entwicklung gekonmen. Der künstliche Unterkiefer funktioniert wie ein normaler. Das Dauerresultat besteht seit dem Jahre 1894.

Erwähnt sei noch, daß ich vortreffliche Resultate mit temporärem Ersatz durch Metall- oder Elfenbeinprothesen erzielt habe. Eine so große Rolle die ständige mechanische Leit- oder Stützfunktion bei der Heteroplastik spielt, so haben die implantierten Fremdkörper auch die Rolle des Irritamentes zur Osteogenese oft allein auszuüben. Ist dann um den Fremdkörper und in seiner vorgeschriebenen Bahn Knochen von

Digitized by Google
Original from UNIVERSITY OF CALIFORNIA
Generated on 2019-05-24 17:13 GMT / http://hdl.handle.net/2027/uc1.b3753216
Public Domain in the United States, Google-digitized / http://www.hathitrust.org/access_use#pd-us-google

genügender Stärke und Länge entstanden, dann hat der Metallstab oder das Elfenbein seine Schuldigkeit getan und kann nun gehen. Seine Aufgabe zur temporären Fixation und als Irritament zur Osteogenese ist erfüllt und nun steht nichts seiner Ausschaltung entgegen. Ist der implantierte Stab mit dem neu gebildeten Knochen fest verwachsen, um so besser. Wenn nicht, besteht eine Fistel, ist die Prothese gewandert oder dergleichen, so kann sie jetzt ohne Schaden für den beabsichtigten Erfolg entfernt werden. Auch mit dieser temporären Fixation und temporären Implantation von inneren Prothesen haben wir vortreffliche Resultate erzielt, wovon Ihnen die vorliegenden Röntgenbilder typische Spezimina aufweisen. Unter anderem hat sich in einem Falle zwei Drittel der Femurdiaphyse nach Resektion in der Bahn eines in den oberen Oberschenkelstumpf eingetriebenen Metallstabes, der auf der unteren Epiphyse aufruhte, vollkommen regeneriert. Nach fast einem halben Jahre wurde der Fremdkörper entfernt, der dieses tadellose Resultat durch sein Irritament zur planvollen Regeneration in vorgeschriebener Richtung und Bahn erzwungen hatte. In einem zweiten Falle, wo wegen septischer Osteomyelitis das ganze Os femoris weggefallen war, war ein solider Metallstab von der Hüftpfanne bis in die Markhöhle der Tibia implantiert. Es resultierte eine Knochenneubildung, welche eine Synostose vom Hüftgelenk bis zur Tibia zur Folge hatte, so daß Patient auf dem mächtigen, wenn auch verkürzten Knochen stehen und hüpfen konnte. Dann erst wurde der Metallstab entfernt nach etwa $^3/_4$ Jahren. Patient ist dauernd geheilt geblieben. Auch auf den Nutzen und der Einheilung von Knochenplomben habe ich im Jahre 1890 bereits hingewiesen.

Über Mißerfolge bei meiner Osteo- und Arthroplastik habe ich am 4. I. 1891 in der freien Vereinigung der Berliner Chirurgen eine Erklärung abgegeben. Eine um so größere Genugtuung hat es mir bereitet, Ihnen heute, drei Jahrzehnte nach dieser Erklärung, über eine Anzahl von Dauerresultaten und guten Erfolgen berichten zu dürfen.

Generated on 2019-05-24 17:13 GMT / http://hdl.handle.net/2027/uc1.b3753216
Public Domain in the United States, Google-digitized / http://www.hathitrust.org/access_use#pd-us-google
Digitized by Google
Original from UNIVERSITY OF CALIFORNIA

Angeborene Ostitis fibrosa als Ursache einer intrauterinen Unterschenkelfraktur.

Vorgetragen am 4. Sitzungstage der 45. Tagung der Deutschen Gesellschaft für Chirurgie, Sonnabend, den 2. April 1921.

Von

Prof. Dr. **P. Frangenheim.**

(Aus der Chirurgischen Klinik (Augustahospital) der Universität Köln [Direktor: Prof. Dr. P. Frangenheim].)

Mit 2 Textabbildungen.

(Eingegangen am 1. Mai 1921.)

Die verschiedenen Theorien über die Entstehung der angeborenen Unterschenkelfrakturen sind unbefriedigend. Das gilt vor allem von der Annahme eines Traumas, das den normalen fötalen Knochen durch die Bauchdecken hindurch während der Schwangerschaft oder unter der Geburt treffen soll (Ithen, Büngner). Auch Büngners Annahme, daß eine forzierte Extraktion an den Füßen den Unterschenkelbruch, der auch doppelseitig vorkommt, verschuldet, ist als ungenügende Erklärung für die Entstehung dieser Frakturen anzusehen, da die Geburten dieser Kinder häufig spontan verlaufen. Ebenso unwahrscheinlich ist die Vermutung, daß die Frakturen durch den Druck eines zu engen Amnions oder durch amniotische Stränge und Verwachsungen zustande kommen (Haudeck, Dareste). Der Nachweis eines Amnionsrestes, einer kleinen weißlichen eingezogenen Narbe auf der Streckseite des Unterschenkels, die zuweilen beobachtet wurde, reichen zur Erklärung der intrauterinen Frakturen nicht aus. Wahrscheinlicher ist es, daß der gebrochene und winklig abgeknickte Unterschenkel leichter mit dem Amnion verwachsen kann als der normal gestaltete. Auch primäre Erkrankungen des Knochens wurden als Ursache der intrauterinen Frakturen angesehen. Broca und Blasius denken an eine lokale mangelhafte Verknöcherung. Die bei etwas älteren Kindern selten fehlende Verkürzung des Unterschenkels wird auf eine Störung der endochondralen Ossifikation zurückgeführt.

Bei den nicht seltenen Fällen von Defekt der Fibula wurden des öfteren an der Tibia Veränderungen gefunden, die als intrauterine Frakturen anzusprechen sind. Nach Haudek unter 97 Fällen 53 mal. Der durch den Defekt der Fibula geschwächte Unterschenkel könnte nun

Generated on 2019-05-24 17:13 GMT / http://hdl.handle.net/2027/uc1.b3753216
Public Domain in the United States, Google-digitized / http://www.hathitrust.org/access_use#pd-us-google
Digitized by Google
Original from UNIVERSITY OF CALIFORNIA

leicher brechen als der normal gestaltete. Aber mit Recht macht Braun geltend, daß zu einem Bruch beider Unterschenkelknochen keine größere Gewalteinwirkung erforderlich ist, als zu einem isolierten Bruch der Tibia.

Von einer genauen histologischen Untersuchung der Bruchstelle und des dem Bruch benachbarten Knochengewebes bei angeborenen Unterschenkelfrakturen war eine Klarheit über die unbekannte Entstehungsursache der intrauterinen Frakturen zu erhoffen. Büngner fand die in Spitzen auslaufenden Bruchenden so weich, daß sie mit der Schere leicht schneidbar waren. Hayashi und Matsuoka, die an der Bruchstelle Knorpelgewebe nachwiesen, vermuten, daß das Knorpligbleiben eines Teiles des Tibiaschaftes Ursache des Bruches sein könnte.

In zwei von Stierlin und v. Beust histologisch untersuchten Fällen von angeborenen Unterschenkelfrakturen wurden einmal in dem die Bruchenden verbindenden Gewebe (Stierlin) das andere Mal in der Spitze der beiden Fragmente und dem Zwischengewebe, sowie in einer Cyste im distalen Fragment (v. Beust) durch die histologische Untersuchung die für die Ostitis fibrosa (v. Recklinghausen) chatakteristischen Veränderungen festgestellt, und mit Recht hat schon Stierlin die Frage aufgeworfen, ob nicht die Ursache der angeborenen Unterschenkelfrakturen allgemein in einer intrauterin erworbenen Ostitis fibrosa zu suchen sei.

Die Befunde von Stierlin und v. Beust sind um so bedeutungsvoller, als durch sie zum erstenmal der Nachweis geführt wurde, daß die Ostitis fibrosa bereits bei der Geburt in Erscheinung tritt, also ein angeborenes Leiden sein kann, zum zweiten, weil die Untersuchungen der Bruchstelle angeborener Unterschenkelfrakturen einheitliche Befunde ergaben, nämlich die Ostitis fibrosa. Weitere Untersuchungen müssen ergeben, ob diesem Befunde eine allgemeingiltige Bedeutung zukommt, ob vor allem auch die Frakturen bei angeborenem Fibuladefekt auf dieselbe Erkrankung zurückzuführen sind.

Den Mitteilungen von Stierlin und v. Beust reihen wir eine Beobachtung an, die als Ursache einer angeborenen Unterschenkelfraktur eine Ostitis fibrosa von bisher kaum gesehener Ausdehnung ergab.

I. B. Kind gesunder Eltern. Die Schwangerschaft des (ersten) Kindes verlief ohne Störungen. Die Geburt ging in Gegenwart der Hebamme glatt vonstatten, aber die Nachgeburt mußte angeblich vom Arzt geholt werden. Während der Schwangerschaft will die Mutter nie hingefallen oder gestolpert sein.

Hebamme und Mutter bemerkten sofort, daß unten am rechten Beinchen bei dem Kinde etwas nicht in Ordnung war, und zwar direkt oberhalb des Knöchels. Ferner hielt das Kind das rechte Beinchen während der ersten 14 Tage stark gebeugt, dann erst habe es das Bein in Knie und Hüfte gestreckt. Das rechte Füßchen machte den Eltern einen losen Eindruck, auch bemerkten sie, daß der Säugling den rechten Fuß nicht so viel gebrauchte wie den linken.

Digitized by Google
Original from UNIVERSITY OF CALIFORNIA
Generated on 2019-05-24 17:13 GMT / http://hdl.handle.net/2027/uc1.b3753216
Public Domain in the United States, Google-digitized / http://www.hathitrust.org/access_use#pd-us-google

Abb. 1.

Mit 8 Wochen brachte die Mutter das Kind zum erstenmal in die Klinik. Das Kind wurde mehrmals geröntgt und der Mutter sowie dem Kinde Blut zur Wassermannschen Reaktion abgenommen, die bei beiden negativ ausfiel. Einige Wochen später wurde zur histologischen Untersuchung eine Probeexcision aus dem Knochen gemacht. Die Diagnose lautete: Ostitis fibrosa.

Befund: Kräftiges, für sein Alter normal entwickeltes Kind, das auch jetzt noch, 8 Monate alt, von der Mutter gestillt wird. Das rechte Beinchen wird von dem Kinde sichtlich weniger bewegt als das linke. Oberhalb des Knöchelgelenkes des rechten Beines sind die Knochen abnorm beweglich. An dieser Stelle kann der Fuß nach allen Richtungen bewegt werden. Es besteht eine winkelige Knickung beider Unterschenkelknochen mit dem Scheitel des Winkels auf der Streckseite.

Die Röntgenaufnahmen des Unterschenkels zeigten bei dem 8 Wochen alten Kinde eine winkelige Knickung beider Unterschenkelknochen, an der Fibula etwas tiefer wie an der Tibia. Die Fibula ist unregelmäßig konturiert und oberhalb der Knikkungsstelle spindelig verdickt; die Tibia erscheint in ihrem Verlaufe zweimal vollständig unterbrochen, an der Grenze vom oberen und mittleren Drittel und

Generated on 2019-05-24 17:13 GMT / http://hdl.handle.net/2027/uc1.b3753216
Public Domain in the United States, Google-digitized / http://www.hathitrust.org/access_use#pd-us-google
Digitized by Google
Original from UNIVERSITY OF CALIFORNIA

in der Höhe der Knickungsstelle. Der dazwischen gelegene Knochenabschnitt ist aufgetrieben und für die Strahlen durchlässiger als oberes und unteres Drittel der Tibia. 2. Aufnahme (8 Monate altes Kind): Die Veränderungen sind fortgeschritten, die Fibulafragmente bilden einen rechten Winkel. In Höhe der Knikkungsstelle der Tibia ist der Knochen in großer Ausdehnung resorbiert, nur auf der Streckseite steht noch als Rest der Corticalis eine schmale Knochenspange. Auch an der Grenze vom oberen und mittleren Drittel der Tibia ist fortschreitender Knochenschwund festzustellen. Cysten sind in dem Unterschenkelknochen nicht zu sehen. Normale Knochenstruktur, Trennung in Corticalis und Markhöhle, sind in den erkrankten Knochenteilen nirgends zu erkennen (Abb. 1).

Zur Operation überwiesen von Herrn Prof. Kramer.

Operation in Allgemeinnarkose: Von einem Längsschnitt am rechten Unterschenkel wird die vordere Tibiafläche in ganzer Ausdehnung freigelegt. Nachdem die Tibia zunächst unten, dann oben im gesunden eingeschnitten wurde, was sich mit einem Messer leicht bewerkstelligen ließ, wird der Tibiaschaft an einigen Stellen subperiostal freigelegt. In den übrigen Knochenabschnitten ist aber eine Ablösung des Periostes nicht möglich, da das Periost schwielig verdickt und mit dem größten Teil des durch Bindegewebe ersetzten Knochens untrennbar verbunden ist. Nach Entfernung der rechten Tibia wird die rechte Fibula an der Frakturstelle freigelegt und im Bereich der Fraktur in einer Ausdehnung von $1^1/_2$ cm mit der Knochenzange reseciert. Nach Beseitigung der Frakturstelle stehen die Fragmente der Fibula, die vorher Winkelstellung zeigten, exakt einander gegenüber. Der Tibiadefekt beträgt nach starkem Zug am Fuß 7 cm.

Freilegung der linken Fibula, Resektion des Knochens in einer Länge von $7^1/_2$ cm, wobei am Lig. interosseum ein Teil des Periostes zurückgelassen wird. Subcutane Naht. Hautnaht.

Die resecierte Fibula wird in den Tibiadefekt rechts implantiert derart, daß sie unten in die Markhöhle eingebolzt, oben an die Resektionsstelle der Tibia angestemmt wird. Durch einige Nähte werden die Weichteile über der implantierten Fibula so vernäht, daß der implantierte Knochen allseits von Bindegewebe eingeschlossen ist und kein leerer Raum verbleibt. Hautnaht. Rechts Gipsverband. Links Schienenverband.

Reaktionsloser Verlauf.

Wenige Wochen nach der Operation sind an der verpflanzten Fibula beginnende Resorptionserscheinungen nachzuweisen und nach ungefähr 2—3 Monaten ist, allen Gesetzen der Osteoplastik zum Hohn, die Fibula vollkommen resorbiert, während die Fibula auf der gesunden Seite sich von dem zurückgelassenen Periost aus fast vollständig resorbiert hat.

Präparat: Die Länge des resecierten Tibiastückes beträgt auf einem Durchschnitt 6 cm. Am oberen Ende ist in einer Längenausdehnung vor 2 cm ein keilförmiges Stück anscheinend normaler blutreicher Spongiosa vorhanden. Die obere Knorpelfuge erscheint normal. Auch am unteren Ende des resecierten Stückes findet sich anscheinend normaler Knochen. Im übrigen ist die ganze Markhöhle der Tibia von einem derben weißlichen Gewebe eingenommen, in dem sich einige braunrote Stellen finden. In diesem Bindegewebe sind vereinzelte Inseln von Knochengewebe zu erkennen. Die Corticalis ist an zwei Stellen im ganzen Umkreise des Knochens unterbrochen. Dazwischen finden sich Abschnitte, in denen die Tibia blasig aufgetrieben erscheint. Die Unterbrechungen der Corticalis entsprechen den auf dem Röntgenbild sichtbaren größten Defekten. Sie schließen sich oben an den erwähnten Keil anscheinend normaler Spongiosa an, unten befinden sie sich etwa an der Grenze vom unteren und mittleren Drittel der Tibia. Cysten sind auf einem Durchschnitt durch die Tibia nicht zu sehen (Abb. 2).

Digitized by Google
Original from UNIVERSITY OF CALIFORNIA
Generated on 2019-05-24 17:13 GMT / http://hdl.handle.net/2027/uc1.b3753216
Public Domain in the United States, Google-digitized / http://www.hathitrust.org/access_use#pd-us-google

Die resecierte Frakturstelle an der Fibula läßt bei makroskopischer Betrachtung ähnliche Veränderungen erkennen, wie der resecierte Tibiaschaft.

Die eine Hälfte der resecierten Tibia ist in annähernd fünf gleichgroße Stücke zerlegt und nach sorgfältiger Entkalkung und Celloidineinbettung in der Hauptsache mit Hämatoxylin-Eosin und Hämatoxylin van Gieson gefärbt worden.

1. In der proximalen Metaphyse ist ein größerer Bezirk hyalinen Knorpels erhalten (Gegend der Knorpelfuge). Ob Störungen der Ossifikation vorliegen ist aber nicht zu entscheiden. Auf dieses Knorpelgewebe folgt ein Keil von Knochengewebe, in dessen Maschen sich ein zellreiches Fettmark befindet. Die ihn auf beiden Seiten begrenzende Corticalis läßt tiefe Lacunen erkennen, in denen vielkernige Riesenzellen gelagert sind. An einigen Stellen ist aber bereits das lymphoide Mark durch zellreiches Bindegewebe ersetzt, das größere Komplexe bildet, in deren Bereich der Knochen geschwunden ist und die von lacunär arrodiertem Knochengewebe umgeben sind. Vereinzelte Riesenzellen liegen frei in diesen Bindegewebslagern. Der normale Knochen besitzt einen regelmäßigen Osteoblastensaum, osteoides Gewebe ist nirgends zu sehen.

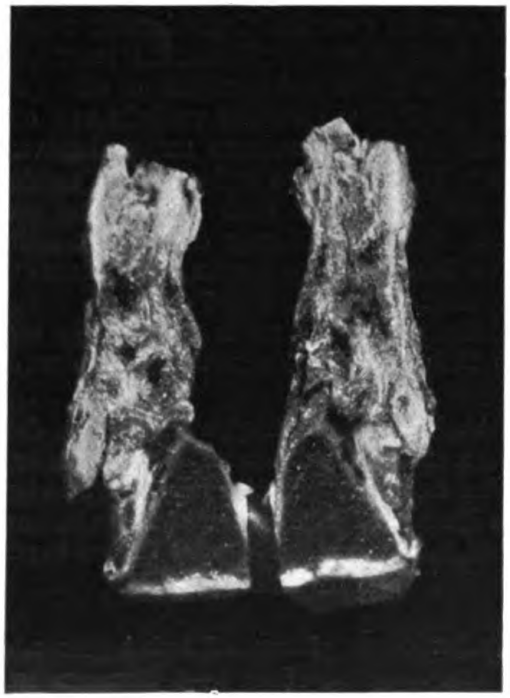

Abb. 2.

2. Normales Knochenmark ist nicht mehr nachzuweisen. Auch die Corticalis der einen Seite fehlt vollständig. Von der Corticalis der anderen Seite sind noch Reste erhalten, die subperiostal durchweg noch einen regelmäßigen Osteoclastensaum erkennen lassen, während markwärts in zahlreichen tiefen Lacunen Osteoclasten gelegen sind, die stellenweise einen fast ununterbrochenen Osteoblastensaum bilden. Im übrigen besteht der ganze Schnitt aus einem sehr zellreichen Gewebe, in dem der Gehalt an Bindegewebsfasern sehr wechselt. An einigen Punkten liegen schmale osteoide Bälkchen, die an keiner Stelle eine regelmäßige (netzförmige) Anordnung zeigen und die im Osteoblastensaum auch bereits vielkernige Riesenzellen erkennen lassen. Riesenzellen liegen auch in spärlicher Zahl frei in dem zellreichen Bindegewebe. In den erhaltenen Resten der Corticalis ist unbedeutende periostale Knochenneubildung zu erkennen.

3. Die Corticalis ist auf der einen Seite zum größten Teil, auf der anderen in etwa der Hälfte der Schnittlänge erhalten. Lebhafter Knochenabbau ist hauptsächlich nach der Markhöhle zu zu sehen, in der spärliche, nicht erweiterte Gefäße und kleinere Hohlräume, besonders dort angetroffen werden, wo das Bindegewebe im allgemeinen lockerer gefügt ist. Pigment ist in keinem der bisher beschriebenen Schnitte nachzuweisen. In dem Bindegewebe fallen einzelne Züge sehr straffaserigen welligen Gewebes auf. Die ehemalige Markhöhle ist wie in dem vorigen Schnitt von einem zellreichen Bindegewebe eingenommen.

Digitized by Google
Original from UNIVERSITY OF CALIFORNIA
Generated on 2019-05-24 17:13 GMT / http://hdl.handle.net/2027/uc1.b3753216
Public Domain in the United States, Google-digitized / http://www.hathitrust.org/access_use#pd-us-google

4. Die Corticalis des wie die übrigen frontal durchschnittenen Präparates ist auf beiden Seiten erhalten. Neben Spuren von lymphoidem Mark läßt dieser Schnitt die Umwandlung in Fasermark erkennen, das alle Maschen des Knochens ausfüllt, und vielfach, besonders in der Umgebung der Gefäße, sehr deutlich zu erkennen ist. Die Resorptionsvorgänge am Knochen sind nicht so ausgeprägt wie in den anderen Schnitten.

5. Im letzten Schnitt sind nur noch wenige Bälkchen lamellös geschichteten Knochens erhalten, der allseitig von vielkernigen Riesenzellen umlagert ist, die in tiefen Lacunen liegen. Im übrigen sieht man nur straffaseriges, kerniges, wellig angeordnetes Bindegewebe, das an verschiedenen Stellen ein oder mehrere Gefäßlumina konzentrisch umgibt. Nur in der Umgebung des kleinen noch erhaltenen Restes von Knochengewebe ist das Bindegewebe so zellreich wie in den anderen Schnitten. Von der distalen Knorpelfuge ist nichts zu sehen.

Eine zur Sicherung der Diagnose vorgenommene Probeexcision traf einen Abschnitt der Tibia, in dem die Corticalis fast gänzlich fehlte. In den verschiedenen Schnitten sah man in einem zellreichen Bindegewebe einige unregelmäßig gestaltete osteoide Bälkchen und spärliche Riesenzellen frei im Gewebe sowie in Lacunen alten und neugebildeten Knochens. An der Diagnose Ostitis fibrosa war nicht zu zweifeln.

Die Bruchstelle der Fibula wurde durch Resektion beseitigt. Die histologische Untersuchung ergab dieselben Veränderungen wie an der Tibia, so daß kein Zweifel bestand, daß auch die Fibula erkrankt war, und daß der Bruch ebenfalls als eine pathologische Fraktur wie an der Tibia zu deuten ist. Die Veränderungen bestehen in einer lebhaften lacunären Resorption des alten Knochens, der aber an den meisten Stellen der Winkelstellung zeigenden Bruchenden schon durch ein zellreiches bzw straffaseriges Bindegewebe vollkommen ersetzt ist.

Die angeborenen Unterschenkelfrakturen unterscheiden sich von den Frakturen des späteren Lebens durch ihre mangelhafte Heilungstendenz. Weder konservative noch operative Maßnahmen führen zur Konsolidierung des Bruches, so daß die Amputation des gebrochenen Unterschenkels vielfach noch als die Methode der Wahl angesehen wird. Büngner glaubt, daß die Asepsis, durch die jeder Reiz von der Wunde fern gehalten wird, an der mangelhaften Callusbildung Schuld trägt.

Der nun mehrfach geführte Nachweis der Ostitis fibrosa am gebrochenen Unterschenkel erlaubt es, die angeborenen Unterschenkelfrakturen den spontanen oder pathologischen Frakturen zuzurechnen, bei denen fehlende oder mangelhafte Callusbildung vorkommt. Die Ostitis fibrosa des späteren Lebens mit ihren häufigen Spontanfrakturen im Bereich des cystisch veränderten Knochens gehört aber im allgemeinen nicht zu jenen Knochenerkrankungen, bei denen die Konsolidierung des gebrochenen Knochens ausbleibt, im Gegenteil erfolgt nach Fraktur der Cystenwand die Heilung des gebrochenen Knochens und die Ausheilung des Leidens so sicher, daß man geneigt sein könnte, die künstliche Fraktur der Cystenwand als therapeutisches Hilfsmittel zu empfehlen. Für das Ausbleiben der Bruchheilung bei den intrauterinen Frakturen fehlt also noch jede Erklärung. Stierlin hat vermutet, daß bei den intrauterinen Frakturen ein Anfangsstadium der

Digitized by Google
Original from UNIVERSITY OF CALIFORNIA
Generated on 2019-05-24 17:13 GMT / http://hdl.handle.net/2027/uc1.b3753216
Public Domain in the United States, Google-digitized / http://www.hathitrust.org/access_use#pd-us-google

Erkrankung vorliegt mit Überwiegen der rarefizierenden Tendenz. Beim Vorhandensein der Knochencysten im späteren Stadium des Leidens soll ein relativer Stillstand in der Entwicklung der Krankheit eingetreten sein, der die Frakturheilung begünstigt. Wir haben uns des öfteren dahin ausgesprochen, daß die Cysten das Endstadium des Leidens darstellen. Daß es auch bei den angeborenen Frakturen, wenn sie nicht frühzeitig operativ angegriffen werden, zur Cystenbildung kommt, hat v. Beust gezeigt, der im distalen Fragmente eine Knochencyste nachwies.

Bemerkenswert ist weiterhin, daß die Ostitis fibrosa, die nach den bisher vorliegenden Befunden ein kongenitales Leiden sein kann, bisher nur am Unterschenkel beobachtet wurde und zu Spontanfrakturen führte, während im späteren Leben die verschiedenen Röhrenknochen, allerdings in wechselnder Häufigkeit (am häufigsten das obere Femurende), erkranken. Es bleibt abzuwarten, ob nicht in anderen Knochen das Leiden als kongenitales erkannt wird und ob nicht andere Frakturen bei Neugeborenen auf eine angeborene Ostitis fibrosa zurückzuführen sind.

Die zahlreichen Mitteilungen über angeborene Unterschenkelfrakturen bringen so ungenaue Angaben über den Befund an der Bruchstelle, die meistens vorhandene Pseudarthrose, daß auch nur die Vermutung unberechtigt ist, daß alle intrauterinen Unterschenkelfrakturen Folgen einer angeborenen Ostitis fibrosa sind. Vor allem wird auch bei den Frakturen der Tibia mit Fibuladefekt, die häufig mit einer Minderzahl der Zehen einhergehen, und die deshalb als Bildungsfehler (Haudek) betrachtet werden, besonders auf das Vorliegen einer Ostitis fibrosa künftighin geachtet werden müssen.

Das Fehlen der Fibula könnte als Knochenschwund infolge der vorliegenden Erkrankung gedeutet werden. Der Beginn des Leidens müßte dann allerdings in früheste Embryonalwochen verlegt werden, da normalerweise die Extremitäten schon vor der achten Fötalwoche ihre Gliederung und künftige Gestalt aufweisen. Unerklärt bleibt dann die häufig beobachtete Minderzahl der Zehen.

Das Zurückbleiben der Extremitäten im Wachstum wird bei fast allen angeborenen Unterschenkelfrakturen beschrieben. Da in den bisher beobachteten Fällen von angeborenen Frakturen, als deren Ursache die Ostitis fibrosa erkannt wurde, die Knorpelfuge nicht mit erkrankt war, fehlt auch noch eine Erklärungsmöglichkeit für diese Beobachtung. Soviel scheint aber sicher zu sein, daß eine frühzeitige radikale Behandlung, die in Stierlins Fall auch zu knöcherner Heilung geführt hat (einer der wenigen geheilten Fälle), die Verkürzung der Extremitäten verhütet. Zu Gunsten der frühzeitigen Operation spricht auch die Beobachtung, daß alle späteren Operationen durch die oft hochgradige Contractur

Digitized by Google
Original from UNIVERSITY OF CALIFORNIA
Generated on 2019-05-24 17:13 GMT / http://hdl.handle.net/2027/uc1.b3753216
Public Domain in the United States, Google-digitized / http://www.hathitrust.org/access_use#pd-us-google

der Wadenmuskulatur, die Spitzfußstellung, den Fersenhochstand erschwert sind.

Auffallend ist bei unserem Falle die schnelle Resorption der Fibula, die dem gesunden Beine entnommen, zum Teil mit Periost gedeckt war und nach Resektion der erkrankten Tibia oben und unten in die erhalten gebliebenen Teile der Tibia eingebolzt wurde, um so auffallender, als in derselben Zeit die Fibula des gesunden Beines sich von dem am Lig. interosseum zurückgebliebenen Periostreste aus fast vollständig neu gebildet hat. Auch die Bruchstelle der Fibula, an der nach Beseitigung des erkrankten Knochenabschnittes, gesunder Knochen exakt gegenüberstand, zeigt bisher keine Neigung zur Konsolidierung.

Literaturverzeichnis.

Stierlin, Ostitis fibrosa bei angeborener Fraktur. Dtsch. Zeitschr. f. Chirurg. **130**. — **v. Beust**, Ostitis fibrosa und Knochencyste bei angeborener Unterschenkelfraktur. Ibidem **152**.

Generated on 2019-05-24 17:13 GMT / http://hdl.handle.net/2027/uc1.b3753216
Public Domain in the United States, Google-digitized / http://www.hathitrust.org/access_use#pd-us-google
Digitized by Google
Original from UNIVERSITY OF CALIFORNIA

Die Bedeutung des Neuroms am zentralen Nervenende für die Entstehung und Heilung trophischer Gewebsschäden nach Nervenverletzung.

Von

Dr. med. **Fritz Brüning,**

Privatdozent für Chirurgie an der Universität Berlin.

(Eingegangen am 12. Juli 1921.)

Angeregt durch eine Mitteilung von Leriche veröffentlichte ich im Zentralbl. f. Chir. 1920, Nr. 48, eine neue Erklärung für die Entstehung und Heilung trophischer Geschwüre nach Nervendurchtrennung, in der ich dem Neurom am zentralen Ende eine wesentliche Rolle für die Pathogenese dieser Erkrankungsform zuschrieb.

Nachdem nun inzwischen durch eine weitere Veröffentlichung von Leriche meine Annahme ganz wesentlich gestützt wird, will ich im folgenden den ganzen Fragenkomplex eingehend behandeln.

In seiner ersten Veröffentlichung erklärte Leriche, daß er die Ursache für die Entstehung trophischer Geschwüre nach Nervenverletzung in Störungen der Sympathicusinnervation erblicke. Er sah solche Geschwüre schnell heilen, wenn er eine periarterielle Sympathektomie, z. B. an der Art. femeralis, ausführte. Außerdem forderte er aber noch die Entfernung des Neuroms und die Wiederherstellung der Kontinuität des Nerven. Er beobachtete nämlich diese Geschwüre besonders dann, wenn die Nerven völlig durchtrennt waren und sich das proximale Ende zu einem Neurom ausgebildet hatte.

Ich selbst beobachtete im Kriege während meiner Tätigkeit in der Türkei 2 einander ganz gleiche Fälle von schwerer Schußverletzung des N. ischiadicus. Die Verletzung lag monatelang zurück. Neben der Muskellähmung bestanden ausgesprochene trophische Störungen der Haut im Sinne der venösen Hyperämie und Atrophie, außerdem große, tiefe, bis auf den Knochen gehende Geschwüre, welcher bisher jeder Behandlung, die a. O. schon monatelang durchgeführt war, trotzten.

Wenn auch wegen der langen seit der Verletzung verstrichenen Zeit ein funktioneller Erfolg der Nervennaht nicht mehr zu erwarten stand, so führte ich doch der bestehenden Schmerzen wegen die Nervenresektion und Naht aus. In einer für mich damals überraschenden Weise gingen nun fast unmittelbar nach der Operation die trophischen Störungen zurück und schon 4 Wochen später waren die großen tiefen Geschwüre glatt verheilt. Diese Heilung konnte während einer 6 Monate lang möglichen Nachbehandlung unverändert beobachtet werden, während ein funktioneller Erfolg ausblieb.

Digitized by Google

Original from UNIVERSITY OF CALIFORNIA

Generated on 2019-05-24 17:13 GMT / http://hdl.handle.net/2027/uc1.b3753216
Public Domain in the United States, Google-digitized / http://www.hathitrust.org/access_use#pd-us-google

Daß diese überraschend schnelle Heilung nicht die Folge der Wiederherstellung der Kontinuität des Nerven sein konnte, war klar.

Meine Beobachtung in Verbindung mit dem von Leriche festgestellten gehäuften Zusammentreffen von Neurombildung mit trophischen Geschwüren ließen nun in mir den Gedanken aufkommen, daß beide in ursächlichem Zusammenhang miteinander ständen. Ich stellte mir vor, daß das Neurom bzw. Narbenmassen am zentralen Ende der durchtrennten Nerven einen Reiz ausüben und daß dieser Reiz zentripetalwärts fortgeleitet zu einer Störung im Sympathicustonus führe und somit vasomotorisch-trophische Störungen veranlassen könne. Mit der Entfernung des Neuroms bzw. des Narbendruckes höre der Reiz auf, der normale Tonus stelle sich wieder her und die trophischen Störungen kämen so zum Verschwinden.

Die Wiederherstellung der Kontinuität des Nerven habe vor allem den Zweck, ein Wiederauftreten des Neuroms zu verhindern, abgesehen davon, daß ja auch immer noch eine funktionelle Wiederherstellung des Nerven möglich sei.

In seiner zweiten Mitteilung kommt nun Leriche zu der gleichen Auffassung. Während er in seiner ersten Arbeit noch das Hauptgewicht auf die Sympathektomie legt, verlangt er jetzt vor allem die Entfernung des Neuroms und reserviert die Sympathektomie für Ausnahmefälle.

Bevor ich nun auf die Rolle, welche das Neurom bei der Entstehung und Heilung trophischer Gewebsschäden spielt, näher eingehe, will ich kurz das zu schildern versuchen, was bis heute über die Pathogenese dieser Schäden bekannt ist, wobei ich mich im wesentlichen auf die Verhältnisse, wie sie an den Extremitäten vorliegen, beschränken werde.

Aus der normalen Anatomie interessieren uns hierfür folgende Tatsachen:

Wir beschäftigen uns nur mit den sog. sensiblen peripheren Nerven, da die motorischen Nerven, welche die quergestreifte Muskulatur versorgen, mit den in Rede stehenden Störungen nichts zu tun haben.

Zunächst ist als besonders wichtig festzuhalten, daß in den sensiblen Nerven nicht nur die sensiblen Fasern im engeren Sinne, wie sie aus den Hinterhörnern des Rückenmarkes stammen, verlaufen, sondern auch immer Fasern des N. sympathicus. Eine Verletzung eines sensiblen Extremitätennerven verletzt also sensible spinale Fasern und sympathische Fasern.

Außerdem aber begleiten ausgedehnte, dem Sympathicus entstammende Nervengeflechte die Arterien der Extremitäten.

Für die folgenden Ausführungen ist es besonders bedeutungsvoll, daß wir uns stets vor Augen halten, daß für Reize, die im sympathi-

Digitized by Google
Original from UNIVERSITY OF CALIFORNIA
Generated on 2019-05-24 17:13 GMT / http://hdl.handle.net/2027/uc1.b3753216
Public Domain in the United States, Google-digitized / http://www.hathitrust.org/access_use#pd-us-google

schen System peripherwärts verlaufen, zwei Wege zur Verfügung stehen, einmal mit den spinalen Nerven und zweitens im periarteriellen Nervengeflecht.

Aus der normalen Physiologie merken wir uns die Tatsache, die heute als bewiesen gelten darf, daß jede Nervenfaser doppelsinnige Leitung zuläßt, daß also in ihr Reize von der Peripherie nach dem Zentrum wie auch in umgekehrter Richtung verlaufen können.

Die Experimente, welche man zur Erforschung der normalen Funktion der sensiblen Nerven gemacht hat, sind fast ausschließlich am durchtrennenden Nerven ausgeführt, sie gehören also streng genommen schon in das Gebiet der pathologischen Physiologie, um so besser aber passen sie für das, was wir zu erforschen suchen.

Aus praktischen Gründen wollen wir die Besprechung der Funktion der sensiblen Nerven nach vier Hauptgruppen vornehmen, wenn auch von vornherein zu betonen ist, daß alle vier weitgehendst voneinander abhängig sind und ineinander übergehen, so daß scharfe Grenzen keineswegs zu ziehen sind.

Die Durchtrennung der sog. sensiblen peripherischen Nerven hat zur Folge

1. die Aufhebung der Sensibilität,
2. Störung der Gefäßinnervation,
3. Aufhebung der sekretorischen Funktion,
4. Aufhebung der sog. rein trophischen Funktion.

Die Aufhebung der Sensibilität erfolgt sofort mit der Trennung des Nerven, und zwar in der ganzen Ausdehnung des Gebietes, das von dem Nerven ausschließlich versorgt wird. Auf dieses „ausschließlich" ist besondere Betonung zu legen, denn die Ausbreitungsgebiete der peripheren sensiblen Nerven variieren sehr stark, benachbarte Nerven greifen bisweilen sehr weit in ihre Nachbarreviere über, so daß man oft erstaunt ist, in dem gewohnten Ausbreitungsbezirk eines durchtrennten Nerven keine Anästhesie zu finden. Doch abgesehen von diesen oft sehr weitgehenden Variationen in den Verbreitungsbezirken kann das Ausbleiben der Anästhesie nach Nervendurchtrennung darauf zurückzuführen sein, daß Anastomosen mit einem benachbarten Nerven unterhalb der Durchtrennungsstelle bestehen. So ist es denn zu erklären, daß in manchen Fällen trotz der Durchtrennung des zu dem Gebiet gehörenden sensiblen Nerven und trotz dauernder oder wiederholter traumatischer Schädigungen, auf deren Bedeutung wir gleich zu sprechen kommen, trophische Schädigungen ausbleiben.

Die große Bedeutung des Fortfalls der Sensibilität für die Entstehung trophischer Gewebsschäden liegt darin, daß infolgedessen jede willkürlichen und unwillkürlichen Abwehrmaßnahmen gegen von

Digitized by Google
Original from UNIVERSITY OF CALIFORNIA
Generated on 2019-05-24 17:13 GMT / http://hdl.handle.net/2027/uc1.b3753216
Public Domain in the United States, Google-digitized / http://www.hathitrust.org/access_use#pd-us-google

außen einwirkende traumatische Schädigungen ausbleiben. Der sensible Apparat der äußeren Haut stellt einen Alarmapparat dar, welcher eine von außen eindringende Gefahr signalisiert. Sein Ausfall bewirkt, daß nunmehr äußere Schädlichkeiten unbemerkt ihre deletären Wirkungen auf die Gewebe ausüben können. Ein Zigarettenraucher verbrennt sich, ohne etwas davon zu merken, die Haut seines Fingers, wenn sie anästhetisch ist, aus solcher Brandwunde kann dann ein torpides Geschwür entstehen. Abnormer Druck am empfindungslosen Fuß kann ebenso durch immer wiederholte Einwirkung ein Geschwür verursachen.

Doch von mindestens ebenso großer, wenn nicht noch größerer Bedeutung für die Entstehung trophischer Gewebsschäden sind die vasomotorischen Störungen, welche nach Nervenverletzung einsetzen. Während bei der normal innervierten Haut gerade in der Anpassung der, sagen wir mal feineren Gefäßarbeit eine bedeutungsvolle Abwehrmaßregel gegen äußere Schädigungen, z. B. ständigen Druck, zu erblicken ist, bedeutet eine Störung dieser Gefäßarbeit nicht nur den Verlust dieser regulierenden Tätigkeit, sondern auch unzureichende Ernährung der geschädigten Gewebe.

Der normale Ablauf der Gefäßarbeit ist abhängig von der normalen Innervation der Gefäße. Diese erfolgt durch die Vasokonstriktoren und die Vasodilatatoren. Das gesamte Gefäßsystem des Körpers befindet sich dauernd im Zustand einer mittleren tonischen Kontraktion. Dieser normale Tonus hat seinen obersten Regulator in Zentren, die im Zwischenhirn und im obersten Teil der Medulla oblongata gelegen sind. Reizung dieser Zentren bewirkt Verengerung, Lähmung, Erweiterung der Arterien. Die Vasomotoren verlaufen in den Seitensträngen des Rückenmarkes nach abwärts. Weiter unten finden sich dann im Rückenmark noch segmentäre Zentren für die Gefäßinnervation, welche z. B. nach Durchschneidung des Halsmarkes imstande sind, den gestörten Gefäßtonus wiederherzustellen. Die Vasomotoren verlassen dann mit den vorderen Wurzeln der spinalen Nerven das Rückenmark, gelangen durch die Rami communicantes (präganglionäre Fasern) zum Grenzstrang des Sympathicus. Die in ihm liegenden Ganglienzellen bilden eine Art Umschaltestation. Aus ihnen treten dann die postganglionären Fasern heraus und gelangen schließlich auf den beiden weiter oben genannten Wegen entweder mit den Gefäßgeflechten der großen Gefäße oder mit den spinalen Nerven an die Peripherie. Die Vasomotoren gehören also dem vegetativen sympathischen System an.

Über den Verlauf der Vasodilatatoren sind wir weniger gut unterrichtet. Es ist aber als sicher anzunehmen, daß sie durch die hinteren Wurzeln mit den sensiblen Fasern zu den Spinalganglien

Digitized by Google
Original from UNIVERSITY OF CALIFORNIA
Generated on 2019-05-24 17:13 GMT / http://hdl.handle.net/2027/uc1.b3753216
Public Domain in the United States, Google-digitized / http://www.hathitrust.org/access_use#pd-us-google

und dann zur Peripherie ziehen. Sie gehören also nicht zum sympathischen System.

Aus Obigem geht hervor, daß wir in den gemischten Extremitätennerven — am Kopf und Hals liegen besondere Verhältnisse vor — neben den motorischen und sensiblen spinalen Fasern einmal die dem sympathischen System angehörenden Vasomotoren und dann die dem kranial-autonomen System angehörenden Vasodilatatoren finden.

Betreffs der normalen Physiologie der Gefäßnerven wäre folgendes zu bemerken. Sensible Hautreize bewirken zunächst eine Verengerung der Gefäße (Reizung der Vasomotoren). Länger andauernde und an Stärke zunehmende Reize bewirken dann eine Erschlaffung. Gefäßerweiterung (Lähmung der Vasomotoren oder Reizung der Vasodilatatoren. Wahrscheinlich liegt eine Lähmung der Vasomotoren infolge Erschöpfung der Nerven vor). Kurz hinweisen will ich hier auf eine Arbeit von Ricker und Regendanz, in der sie für stärkere, die Gefäßnerven treffende Reize ein Gesetz der „segmentären, zentripetalen Erregung" aufstellen.

Die Durchschneidung eines gemischten peripheren Extremitätennerven bewirkt beim Menschen anfänglich keine Änderung in der Gefäßarbeit. Es läßt sich das daraus erklären, daß die Durchtrennung sowohl Vasomotoren wie Vasodilatatoren, also die beiden Antagonisten gleichzeitig außer Gefecht setzt. Die Wirkung ihres Ausfalls hebt sich gegenseitig auf. Am Kopf aber, wo Vasomotoren und Vasodilatatoren auf getrennten Bahnen verlaufen, bewirkt die Durchtrennung eines Nerven, der nur Vasomotoren enthält, auch prompt eine Erweiterung der Gefäße.

Auch wenn wir die Unterbrechung der Gefäßnervenbahn weiter oben durch Durchschneidung des Rückenmarkes bewirken, so finden wir, daß nach anfänglicher Gefäßerweiterung sich der normale Tonus wiederherstellt. Man hat aus dieser anscheinend bestehenden Unabhängigkeit des Gefäßnervensystems von den übergeordneten Zentren auf einen hohen Grad von Autonomie geschlossen und geglaubt, diese Autonomie auf die Tätigkeit peripherer Gefäßganglien zurückführen zu sollen. Der histologische Nachweis solcher Ganglien ist übrigens an den Gefäßen der Extremitäten noch nicht gelungen. Einzelne Autoren betonen auch die Möglichkeit einer muskulären Autonomie.

Auf einen Punkt ist aber, soweit ich sehe, dabei noch von keiner Seite aufmerksam gemacht, nämlich, daß nach einer Durchtrennung eines peripheren Nerven doch immer noch die sympathischen Nervengeflechte, welche die großen Arterien begleiten, intakt bleiben und in ihnen regulatorische Reize bis an die Peripherie gelangen können. Daß aber auch dann, wenn schließlich auch noch dieser Weg durchtrennt wird, sich ein fast normaler Gefäßtonus erhält, beweisen uns

Digitized by Google
Original from UNIVERSITY OF CALIFORNIA
Generated on 2019-05-24 17:13 GMT / http://hdl.handle.net/2027/uc1.b3753216
Public Domain in the United States, Google-digitized / http://www.hathitrust.org/access_use#pd-us-google

die guten therapeutischen Erfolge, die man durch die Sympathektomie erzielt hat, auf die wir später zu sprechen kommen.

Wir wollen jedenfalls festhalten, daß ein Gefäßsystem, dessen zuführende Nervenbahn durchtrennt ist, zunächst sich im anscheinend normalen Tonus hält und unter normalen Verhältnissen in der Lage ist, sein Versorgungsgebiet ausreichend zu ernähren. Dabei sind die Worte „zunächst" und „unter normalen Verhältnissen" besonders zu betonen.

Denn während in der ersten Zeit nach der Durchtrennung des Nerven die Haut in ihrem Aussehen, soweit es von der Blutfüllung abhängig ist, keinerlei Änderung zeigt, sehen wir einige Wochen später der Haut deutliche Zirkulationsstörungen an, und zwar besteht entweder ausgesprochene Blässe als Folge einer Anämie oder bläuliches Aussehen als Folge einer venösen Hyperämie.

Über das Verhalten der Gefäßarbeit im nervenlosen Glied gegenüber äußeren Schädlichkeiten haben uns die neueren Untersuchungen von Breslauer wertvolle Aufschlüsse gegeben. Er faßt die Ergebnisse seiner Untersuchungen wie folgt zusammen:

1. Nach Durchtrennung eines peripheren Nervenstammes oder der hinteren Wurzeln bleibt im anästhetischen Bezirk die lokale Reaktionsfähigkeit der Gefäße zunächst ungestört erhalten, und zwar mindestens eine Woche lang.

2. In der Folgezeit geht die lokale Reaktionsfähigkeit der Gefäße teilweise verloren.

Es bleibt erhalten die aktive Gefäßverengerung und die ihr folgende paralytische Erweiterung.

Es geht verloren die aktive Gefäßerweiterung auf periphere Reize.

Wir sehen also, daß als Spätfolge nur ein Verlust der Vasodilatatorentätigkeit eintritt, das spinale Gefäßnervensystem wird außer Gefecht gesetzt, während die vom Sympathicus abhängige Funktion der Gefäße weitergeht. Ob das ungestörte Weiterarbeiten dieser Funktion auch dann noch bleibt, wenn zu der Nervendurchtrennung noch eine Unterbrechung des periarteriellen Sympathicusgeflechtes durch Sympathektomie hinzugefügt wird, darüber liegen experimentelle Untersuchungen noch nicht vor. Nach den guten Erfolgen, die Leriche mit der Sympathektomie bei trophischen Gewebsschäden nach Nervenverletzung erzielt haben will, ist es aber anzunehmen, wodurch weiterhin die angenommene weitgehende Autonomie des peripheren Gefäßnervensystems erhärtet wäre.

Über das Verhalten der sekretorischen Funktion nach Nervendurchtrennung können wir uns kurz fassen. Die Schweiß-

Digitized by Google
Original from UNIVERSITY OF CALIFORNIA
Generated on 2019-05-24 17:13 GMT / http://hdl.handle.net/2027/uc1.b3753216
Public Domain in the United States, Google-digitized / http://www.hathitrust.org/access_use#pd-us-google

drüsen werden isoliert innerviert, unabhängig von der Innervation des Gefäßapparates. Denn Reizung der Sekretionsnerven — die übrigens mit den spinalen Nerven verlaufen — erzeugt Schweißabsonderung auch dann noch, wenn die Extremität amputiert, also außer Zirkulation gesetzt ist. Nach Durchtrennung der Sekretionsnerven hört die Schweißsekretion auf, die Drüsen atrophieren und degenerieren auch dann, wenn gleichzeitig die Gefäßarbeit ungestört weitergeht.

Man darf aber in dieser Atrophie nicht die Folge des Ausbleibens der trophischen Funktion der Nerven im engeren Sinne sehen, es ist vielmehr anzunehmen, daß sie die Folge des Ausbleibens der funktionellen Reize ist.

Die Frage, ob den Nerven eine rein trophische Funktion zukommt und welcher Anteil der Gewebsschäden nach Nervendurchtrennung auf das Konto des Ausbleibens dieser rein trophischen Funktion zu setzen ist, ist besonders schwierig zu beantworten. Diese Schwierigkeit liegt vor allem darin, daß man meistens die auf Ausfall der trophischen Funktion zurückgeführten Schäden ebensogut auf die durch die veränderte Gefäßarbeit gestörte Ernährung der Zellen bzw. auf das Ausbleiben von funktionellen Reizen (Muskel) zurückführen kann.

Es besteht darüber eine Riesenliteratur, ich verweise deswegen auf das Buch Cassirers und begnüge mich damit, die Frage nur in großen Zügen zu behandeln, da eine eingehende Bearbeitung den Rahmen dieser Arbeit weit überschreiten würde.

Einzelne Autoren sind der Ansicht gewesen, daß die trophische Funktion an bestimmte eigene trophische Nervenfasern gebunden sei. Der eifrigste Verfechter dieser Ansicht war Samuel. Heute wird diese Ansicht wohl allgemein abgelehnt. Cassirer dürfte das Richtige treffen, wenn er sagt: „Es liegen keine Erfahrungen vor, die uns nötigen, isolierte trophische Nerven anzunehmen. Der trophische Einfluß des Nervensystems ist an alle Nervenbahnen und Nervenzentren gebunden, die daneben ihrer speziellen Funktion dienen."

Ohne auf die Beweise näher eingehen zu können, sind einzelne Autoren der Ansicht, daß die Vorderhornzellen auf die Muskulatur, die sie motorisch innervieren, auch noch eine nutritive von dem übrigen funktionellen Einfluß getrennte Wirkung ausüben.

Eindeutiger sind die Beobachtungen über trophische Störungen an den Knochen; denn hier kommt, wenn ich mich so ausdrücken darf, der konkurrierende funktionelle Reiz gar nicht in Frage, während allerdings auch hierbei Ernährungsschäden infolge gestörter Gefäßarbeit ursächlich mit in Betracht zu ziehen sind.

Über Fälle von Knochenatrophie nach Nervenverletzung berichten besonders Goldscheider, Hirsch, Cassirer u. a.

Digitized by Google
Original from UNIVERSITY OF CALIFORNIA
Generated on 2019-05-24 17:13 GMT / http://hdl.handle.net/2027/uc1.b3753216
Public Domain in the United States, Google-digitized / http://www.hathitrust.org/access_use#pd-us-google

Cassirer kommt jedenfalls zu dem Schluß, daß zahlreiche klinische Beobachtungen darauf hinweisen, daß das Nervensystem eine trophische Funktion ausübt.

Ich möchte diese Frage offen lassen, denn es ist m. E. keine Beobachtung bekannt, die das Bestehen einer rein trophischen Funktion eindeutig beweist; denn in allen angezogenen Fällen können die beobachteten Störungen entweder Folgen des Ausbleibens funktioneller Reize (Drüsen, Muskeln) oder vasomotorischer Störungen und der daraus resultierenden Ernährungsstörungen (Knochen und vor allem Haut) sein.

Jedenfalls gehen wir nicht fehl, wenn wir die nach Nervenverletzungen auftretenden Gewebsschäden als eine Kombination der Folgen des Sensibilitätsverlustes, von Störungen der Gefäßarbeit, der Schweißsekretion und vielleicht auch speziell trophischer Funktionen der Nerven ansehen, wobei in den einzelnen Fällen die einzelnen Komponenten dieser Kombination mehr oder weniger stark hervortreten.

Das klinische Bild der Gewebsschäden nach Nervenverletzungen ist etwa folgendes:

Die Haut sieht entweder blaß, ödematös-gedunsen aus, oder wie in den meisten Fällen bläulich und atrophisch. Sie ist dann sehr dünn, schuppt leicht, ist oft gespannt, als wäre sie zu eng geworden. Hautschwielen schwinden ganz, in anderen Fällen wiederum zeigen sich Veränderungen im Sinne einer Hyperkeratose. Das Unterhautfettgewebe ist meist ganz geschwunden.

Sehr charakteristisch sind oft die Nägel verändert, sie sind dünn, rauh, brüchig, oft wachsen sie gewellt oder auch krallenförmig. Das Wachstum ist meist verlangsamt, oft ist scheinbar das Gegenteil der Fall, aber wohl nur deshalb, weil die Kranken sich seltener die Nägel an den kranken Fingern oder Zehen schneiden.

Die Schweißsekretion ist bei partiellen Nervenverletzungen bisweilen gesteigert, bei völliger Nervendurchtrennung aber ist sie gänzlich aufgehoben, so daß die Haut sich auffallend trocken anfühlt.

In einigen Fällen besteht besonders im Röntgenbild deutlich nachweisbare Knochenatrophie.

Geschwüre entstehen an solchen Stellen, die Druck oder anderen äußeren Schädigungen ausgesetzt sind. Sie sind meist mit schlaffen, schmierigen, zum Zerfall neigenden Granulationen ausgefüllt, insbesondere kommt auch die Epithelsaumbildung nicht vorwärts. Ihre Tiefe — bisweilen gehen sie bis auf den Knochen — ist abhängig von Dauer und Stärke der äußeren Schädigung und auch offenbar von dem vorliegenden pathologischen Zustand an der Nervenverletzungsstelle.

Digitized by Google
Original from UNIVERSITY OF CALIFORNIA
Generated on 2019-05-24 17:13 GMT / http://hdl.handle.net/2027/uc1.b3753216
Public Domain in the United States, Google-digitized / http://www.hathitrust.org/access_use#pd-us-google

Es ist nun begreiflich, daß man a priori die Entstehung dieser Zustände auf den Fortfall der Innervation und auf das Fehlen der normalen nervösen Reize zurückgeführt hat.

Nun machte man aber bald die Beobachtung, daß solche vasomotorisch-trophische Störungen nicht nur dann auftreten, wenn der zuführende Nerv völlig durchtrennt war, sondern besonders gerne dann, wenn nur eine partielle Läsion vorlag und nun durch Narbendruck ein Reizzustand im Nerven hervorgerufen wurde.

Da nun gerade die Frage, ob ein Reizzustand im Nerven für die Entstehung von trophischen Gewebsschäden verantwortlich gemacht werden kann, für meine eingangs gegebene Erklärung von grundsätzlicher Bedeutung ist, will ich mich im folgenden eingehender damit befassen.

Kein geringerer wie Charcot hat sich wohl als erster dafür eingesetzt, daß für trophische Störungen, besonders nach partieller Nervenverletzung, nicht so sehr die Verminderung des nervösen Einflusses verantwortlich zu machen sei als vielmehr Reizzustände in den betreffenden Nerven. Er schreibt darüber: „Le défaut d'action du système nerveux n'a pas d'influence directe immédiate sur la nutrition des parties periphériques ... au contraire, l'excitation morbide, l'irritation des nerfs ou des centres nerveux sont de nature sous de certaines conditions à provoquer à distance les troubles trophiques les plus variés."

Die gleiche Bedeutung legt Weir Mitchell einem Reizzustande im zuführenden Nerven bei.

Vulpian modifiziert die Theorie Charcot-Mitchell, indem er den Reizzustand der Nerven nicht unmittelbar peripherwärts schädigend auf die Nerven einwirken läßt, sondern auf dem Umwege über die Spinalganglien. Er sieht den Vorgang etwa so an: Krankhafte Reize im peripheren Nerven wirken auf das trophische Zentrum der affizierten sensiblen Fasern, also auf die Spinalganglien reizend ein und bedingen dort eine Abschwächung der trophischen Tätigkeit, die ihrerseits wieder durch dieselben sensiblen Fasern zentrifugal zur Peripherie geleitet wird.

Vulpian will es nicht ausschließen, daß wohl auch die Reize im Nerven gelegentlich direkt zentrifugalwärts fortgeleitet werden, er hält aber den reflektorischen Weg zentripetalwärts über das zugehörige Ganglion für den gewöhnlichen.

Dieser Theorie von Vulpian hat sich Leloir angeschlossen.

Auch Oppenheim nimmt an, daß der Reizzustand im peripheren Nerven sich auf das trophische Zentrum fortpflanzt; hier stimmt er dessen Funktion dahin um, daß es zu Ernährungsstörungen in den entsprechenden Nervengebieten kommt.

Digitized by Google
Original from UNIVERSITY OF CALIFORNIA
Generated on 2019-05-24 17:13 GMT / http://hdl.handle.net/2027/uc1.b3753216
Public Domain in the United States, Google-digitized / http://www.hathitrust.org/access_use#pd-us-google

Über die Frage, wie weit ein ständiger abnormer Reiz im Nerven oder der Fortfall der normalen Reize des betreffenden Nerven sein trophisches Zentrum schädigen kann, haben zahlreiche Autoren gearbeitet (Marinesco, Kopp, Goldscheider u. A.)

Goldscheider schreibt darüber: „Eine wesentliche Verminderung der die Ganglienzellen treffenden Reize wird eine Schädigung, ein Nachlassen der trophischen Funktion der Nervenzelle zur Folge haben.

Andererseits führt die übermäßige Zufuhr von Reizen gleichfalls zu einer Schädigung der Ernährungsverhältnisse der Nervenzellen.

Während somit ein gewisses Maß von Reizen notwendig ist, um die nutritive Kraft der Zellen zu erhalten, gibt es andererseits eine Grenze, oberhalb deren die Reize schädigend einwirken.

In der Tat weist die klinische Erfahrung fortwährend auf diesen doppelten Ursprung trophischer Störungen hin. Eine Theorie, welche nur in nervösen Ausfallserscheinungen die Ursache trophischer Veränderungen erblickt, wäre ebenso einseitig als eine solche, welche lediglich von krankhaften Reizungen ausgeht.“

Daß bei partiellen Nervenverletzungen beides zutrifft (Ausfall von Reizen infolge Degeneration der durchtrennten Fasern — abnorme Reize durch Narbendruck) brauche ich nicht weiter auszuführen.

Sudeck glaubt, daß die Knochenatrophie, wie er sie zuerst nach Entzündung größerer Gelenke oder nach Traumen entstanden beschrieben hat, als trophoneurotische Knochenatrophie anzusehen sei und durch einen Reiz auf reflektorischem Wege ausgelöst werde.

Ebenso führt Kienböck diese Art Knochenatrophie auf einen Reizzustand im Nervensystem zurück.

Goldscheider schreibt zu diesem Punkt: „Die peripherisch neurotische Knochenatrophie, welche hauptsächlich bei traumatischen Nervenaffektionen und bei Gelenkerkrankungen beobachtet wird, beruht nach dem Ergebnis unserer Betrachtungen auf der Kombination eines krankhaft gesteigerten nervösen Reizzustandes, welcher die Gefäße in Mitleidenschaft zieht, mit einer zentripetalen Leitungsstörung.

Daß auch bei den Sekretionsnerven reflektorische Reizvorgänge eine Rolle spielen können, darauf weist Lehmann hin. Er sah bei Radialislähmung Hyperhydrose der ganzen Hohlhand, während doch das sensible Versorgungsgebiet des Radialis sich nur auf die Rückseite des Metakarpus I und II erstreckt. Auch beobachtete er in einem Fall, daß durch Druck zentralwärts von einem Ulnarisneurom prompt Schweißabsonderung im Medianusgebiet entstand, während das Ulnarisgebiet trocken blieb.

Digitized by Google
Original from UNIVERSITY OF CALIFORNIA
Generated on 2019-05-24 17:13 GMT / http://hdl.handle.net/2027/uc1.b3753216
Public Domain in the United States, Google-digitized / http://www.hathitrust.org/access_use#pd-us-google

Bemerkenswert ist in diesem Zusammenhang auch die Tatsache, daß Wilbrand und Sänger für die Entstehung der Ceratis neuroparalytica nicht mehr nur die Einwirkung äußerer Schädlichkeiten auf die Hornhaut verantwortlich machen, sondern eine krankhafte Irritation von Nervenfasern im Trigeminusgebiet mit als auslösende Ursache heranziehen.

Schließlich will ich noch das anführen, was Cassirer über die trophischen Störungen der Haut sagt: „Das wahrscheinlichste scheint mir, daß am häufigsten diese Störungen auf reflektorischem Wege in dem Sinne entstehen, daß an der sensiblen Leitungsbahn ein Reiz angreift, der in ihr zentripetalwärts verlaufend auf das sympathische System übertragen wird und in diesem zentrifugalwärts zur Peripherie fortgeleitet wird."

Aus all diesen Erklärungen geht hervor, daß im allgemeinen mehr die pathologische Veränderung der Innervation als ihre völlige Aufhebung zur Schädigung der Gewebe führt.

Mit Cassirer können wir dann weiter folgendes feststellen: Im allgemeinen werden die Gewebe zwar trophisch innerviert, aber bei Fortfall dieser Innervation kann die Zelle auch ohne neurotrophischen Einfluß bei gewöhnlichen Anforderungen ihre nutritive Tätigkeit spontan ausüben. Diese würde nur dann versagen, wenn ungünstige Einflüsse einwirken, wie langanhaltender Druck oder ähnliches.

Ganz anders aber gestaltet sich die Sache, wenn an irgendeiner Stelle die Innervation durch einen Reiz in pathologischer Weise modifiziert wird. Solange dieser Reiz andauert, wird notwendigerweise ganz abgesehen von äußeren Bedingungen auch die Ernährung der diesem Reiz unterworfenen Gewebe pathologisch verändert werden.

Hält man die beiden letzten gesperrt gedruckten Stellen nebeneinander, so wird man ohne weiteres die weitgehende Übereinstimmung mit der von mir aufgestellten Erklärung über die Bedeutung des vom Neurom ausgehenden Reizes erkennen.

Überblicken wir die Ausführungen über die Rolle eines Reizes im Nerven für die Entstehung vasomotorisch-trophischer Störungen, so müssen wir doch feststellen, daß zum mindesten bei partiellen Nervenläsionen ein Reiz, und zwar auch ein zentripetalwärts verlaufender Reiz, nicht nur bisweilen dafür in Betracht kommt, sondern dabei für gewöhnlich die Hauptrolle spielt.

Es fragt sich nun noch, ob auch bei totalen Nervendurchtrennungen ein solcher Reiz in Tätigkeit treten kann. Darüber habe ich folgende Angaben gefunden:

Digitized by Google
Original from UNIVERSITY OF CALIFORNIA
Generated on 2019-05-24 17:13 GMT / http://hdl.handle.net/2027/uc1.b3753216
Public Domain in the United States, Google-digitized / http://www.hathitrust.org/access_use#pd-us-google

Im physiologischen Experiment sah Lovèn, daß bei elektrischer Reizung des zentralen Endes des durchtrennten N. saphenus im Gebiet der Art. saphena eine Verengerung der Gefäße eintreten, die dann sehr bald einer Erweiterung Platz macht. Er schließt daraus, daß der sensible Reiz am zentralen Nervenstumpf auf reflektorischem Wege den Tonus der Gefäßnerven ebensowohl erhöhen als herabsetzen kann. Die Erweiterung erstreckt sich ausnahmslos nur auf diejenigen Arterien, welche im Revier des gereizten Nerven oder mindestens in dessen Nachbarschaft verliefen.

Das Experiment Lovèns beweist also eindeutig, daß ein Reiz am zentralen Stumpf eines durchtrennten Nerven zu Störungen der Gefäßarbeit im Gebiet dieses Nerven Veranlassung gibt. Da wir andererseits gesehen haben, daß Störungen der Gefäßarbeit für die Entstehung trophischer Gewebsschäden das wesentlichste Moment bilden, so macht schon dieses physiologische Experiment Lovèns es mehr wie wahrscheinlich, daß ein andauernder Reiz am zentralen Stumpf eines durchtrennten Nerven trophische Gewebsschäden auslösen kann.

Von klinischen Beobachtungen erwähne ich zuerst den viel zitierten Fall von Blum.

Bei einem Mann, der vorher eine Durchtrennung des Nervus medianus erlitten hatte, fand man bei der Autopsie ein Neurom des zentralen Nervenstumpfes. Die Knochen des Vorderarmes und der Hand waren rarefiziert und verdünnt, mit rotem gefäßreichen Mark gefüllt an Stelle des normalen gelben Markes.

Dieser Fall gibt Gayet und Bonnet zu folgenden Bemerkungen Anlaß: Les phénomènes irritatifs s'exercaient sur le but central du nerf sectioné. La dernier point est à noter soigneusement et devra entrer en ligne de compte dans l'interprétation générale des troubles trophiques d'origine nerveuse.

Riedel konstatierte trophische Störungen besonders bei Einschnürung des Nerven durch Narbengewebe und bei Neurombildungen, er hebt aber besonders hervor, daß er dies auch dann beobachtete, wenn die Operation eine völlige Leitungsunterbrechung im Nerven aufdeckte. Er hält den im Nerven auftretenden Reizzustand für die Auslösung der Störungen für verantwortlich. Auch Hildebrand läßt für vasomotorisch-trophische Störungen einen Reiz am zentralen Ende des durchschnittenen Nerven als auslösendes Moment zu, wenn er schreibt: „Aber es könnte doch die oberflächliche Nekrose, die Narbenbildung später am Stumpf einen Reiz ausüben."

Ferner verweise ich auf den von Hirsch veröffentlichten Fall:

Nach einer Schnittwunde des N. medianus am Handgelenk entwickelt sich allmählich im Laufe von zwei Jahren ein großes Neurom am zentralen Ende. Es kommt zu erheblichen Sensibilitätsstörungen der Hand, zu Muskelatrophie und

Digitized by Google
Original from UNIVERSITY OF CALIFORNIA
Generated on 2019-05-24 17:13 GMT / http://hdl.handle.net/2027/uc1.b3753216
Public Domain in the United States, Google-digitized / http://www.hathitrust.org/access_use#pd-us-google

schließlich als auffallendste Erscheinung Hand in Hand mit Ernährungsstörungen (Geschwüren) und Schrumpfungen der Nägel zu einem langsamen Schwinden der beiden Endphalangen des II. u. III. Fingers, ohne daß ein neues Trauma sich ereignet hätte. Nach Resektion des Neuroms trat weitgehende Besserung ein.

Auf das auffallend häufige Zusammentreffen zwischen Neurombildung und trophischen Gewebsschäden hat zuerst nachdrücklichst Leriche hingewiesen. In seiner eingangs erwähnten zweiten Arbeit berichtet er über 17 Operationen wegen trophischer Störungen nach Ischiadicusverletzungen.

Zuerst stellte er die bemerkenswerte Tatsache fest, daß zwischen der Verletzung und dem Auftreten der trophischen Geschwüre immer ein längerer Zeitraum liegt, der meist mehrere Monate beträgt. Niemals beobachtete er in frischen Fällen die Ulcera, und zwar auch dann nicht, wenn der Fuß solchen äußeren Beschädigungen ausgesetzt war, die sonst erfahrungsgemäß die Entstehung solcher Ulcera begünstigen. Das heißt also mit anderen Worten, in der ersten Zeit nach der Verletzung, in der noch kein Narbendruck oder Reiz in einem sich erst bildenden Neurom besteht, bilden sich auch keine trophischen Ulcera aus.

Für die Entstehung der trophischen Geschwüre gibt er folgende Erklärung:

Vom Neurom geht ein Reflex den Ischiadicus hinauf bis zum Ganglion im Rückenmark, von hier wird er zurückgeworfen und benutzt wenigstens teilweise den Weg entlang des periarteriellen Sympathicus. Durch diesen reflektorischen Reiz werden die bereits bestehenden Störungen vermehrt. Er glaubt, daß es sich immer um einen vasodilatatorischen Reiz handelt.

Den besten Beweis für den Zusammenhang zwischen Neurom bzw. Reiz am zentralen Nervenende geben seine therapeutischen Erfolge. Sei es, daß er die Causa movens (das Neurom) durch Resektion entfernte, sei es, daß er die Reizleitung unterbrach (einfache Neurotomie oberhalb des Neuroms bzw. Sympathektomie), jedesmal trat Heilung ein, die in den meisten Fällen von Dauer war. Besonders bemerkenswert ist dann noch seine Feststellung, daß jedesmal dann, wenn sich nach Resektion des Neuroms und Naht nach vorübergehender Heilung ein Rezidiv der trophischen Geschwüre ausbildete, bei einer zweiten Operation auch ein neugebildetes interstitielles Neurom an der Nahtstelle gefunden wurde, während in all den Fällen, in denen es gelang, durch exakte Naht die Entwicklung eines neuen Neuroms zu verhüten, auch eine dauernde Heilung der trophischen Geschwüre erzielt wurde.

Diese Beobachtung hat die Beweiskraft eines Experiments für die Bedeutung des vom Neurom ausgelösten Reizzustandes.

Digitized by Google
Original from UNIVERSITY OF CALIFORNIA
Generated for guest (Massachusetts Institute of Technology) on 2019-05-24 17:14 GMT / http://hdl.handle.net/2027/uc1.b3753216
Public Domain in the United States, Google-digitized / http://www.hathitrust.org/access_use#pd-us-google

Schließlich erwähne ich noch den kürzlich mitgeteilten Fall von Kirner, in dem ebenfalls durch Neuromexcision Heilung erzielt wurde und so ein schon der Amputation für verfallen erklärter Finger gerettet werden konnte.

Durch die bisherigen Ausführungen glaube ich bewiesen zu haben, daß für die Entstehung trophischer Gewebsschäden nach Nervenverletzung nicht nur der Ausfall der verletzten Nervenfasern peripher von der Verletzungsstelle verantwortlich zu machen ist, sondern daß vielmehr die Hauptursache in einem Reizzustand im Nerven zu sehen ist, und zwar gilt dieses sowohl für partielle wie auch totale Nervendurchtrennungen.

Da wir nun aus vielen klinischen Erfahrungen, z. B. von den sensiblen Reizerscheinungen der Amputationsneurome her wissen, daß sowohl Narbendruck wie Neurombildung einen Reizzustand im Nerven hervorrufen können, da wir andererseits sehen, daß Narbendruck und Neurombildung sehr häufig mit trophischen Gewebsschäden gleichzeitig beobachtet werden, so sind wir berechtigt, zwischen beiden einen ursächlichen Zusammenhang anzunehmen.

Wir haben uns den Vorgang im Nervensystem etwa folgendermaßen zu denken:

Der Narbendruck bzw. das Neurom reizt an der Verletzungsstelle die mit dem peripheren Nerven verlaufenden sympathischen Nervenfasern. In ihnen verläuft der Reiz zentripetalwärts bis zu den im Grenzstrang des Sympathicus liegenden Ganglienzellen. Von hier aus gelangt dann der Reiz wieder zentrifugalwärts mit dem periarteriellen sympathischen Geflecht zur Peripherie.

Möglich wäre es auch, daß der Reiz gar nicht erst bis zum höhergelegenen Ganglion gelangt, sondern schon vorher auf einer Anastomose im Sinne des präcellulären Axonreflexes (Langley) wieder zur Peripherie geleitet wird.

Eine weitere Möglichkeit ist darin gegeben, daß der Reiz nicht nur den sympathischen Fasern des peripheren Nerven, sondern auch in seinen spinalen sensiblen Fasern zentralwärts bis zum Rückenmark geleitet wird und daß nun erst hier reflektorisch der Reizzustand auf das Gebiet des Sympathicus übertragen wird, so wie es offenbar Leriche annimmt. Wenn wir Leriche auch darin folgen wollen, daß wir für die trophischen Störungen vor allem vasodilatatorische Reize annehmen, so müssen wir diesen zuletzt supponierten Reizzustand im spinalen Nervensystem unbedingt mit zur Erklärung heranziehen, weil ja, wie ich das weiter oben ausgeführt habe, die Vasodilatatoren nicht dem sympathischen, sondern dem spinalen Nervensystem angehören.

Digitized by Google
Original from UNIVERSITY OF CALIFORNIA
Generated for guest (Massachusetts Institute of Technology) on 2019-05-24 17:14 GMT / http://hdl.handle.net/2027/uc1.b3753216
Public Domain in the United States, Google-digitized / http://www.hathitrust.org/access_use#pd-us-google

Mit der Annahme, daß der Reiz den normalen Tonus im sympathischen System stört, ist auch ohne weiteres erklärt, daß wir häufig trophische Störungen nicht auf das Gebiet des verletzten Nerven beschränkt finden, sondern über die ganze Extremität verbreitet, z. B. trophische Störungen an der ganzen Hand bei Radialisverletzungen (Lehmann).

Daß wir bei Neurombildung am zentralen Ende so besonders häufig trophische Störungen, und zwar die schwerste Form, als die wir ja die Ulcera anzusehen haben, beobachten, erklärt sich daraus, daß sich zu den Störungen, die schon der Ausfall der Sensibilität und die dadurch bedingte Umstellung der Gefäßarbeit verursachen, nun noch die auf das Konto des Reizzustandes im Nervensystem zu setzenden Störungen hinzuaddieren.

Aus demselben Grunde erklärt sich der Umstand, daß sich die Ulcera nur im Revier des verletzten Nerven finden, während sich die leichteren trophischen Störungen, wie venöse Hyperämie, Hyperhidrosis, Hypertrichosis usw. an der ganzen Extremität zeigen können.

Haben wir somit einen pathologischen Reizzustand als auslösendes Moment für die Entstehung der trophischen Gewebsschäden erkannt, so wird eine kausale Therapie die Beseitigung dieses Reizzustandes im Nervensystem erstreben und seine Wiederkehr zu verhindern suchen müssen.

Auf welchem Wege können wir dieses Ziel erreichen?

Wir können entweder durch Operation die Causa movens, d. h. den Narbendruck oder das Neurom entfernen oder die Leitung, in welcher der Reiz verläuft, an einer Stelle unterbrechen.

Handelt es sich lediglich um Narbendruck, so werden wir durch Excision der Narbe und Neurolyse den Nerv befreien und durch Verlagerung des Nerven in einen Muskel die erneute Schädigung durch Narbendruck zu verhindern suchen.

Handelt es sich um ein Neurom, so werden wir dieses resezieren und nachfolgend eine exakte Nervennaht ausführen. Dies stellt das Idealverfahren dar. Die Nervennaht bezweckt hierbei nicht so sehr die Wiederherstellung der anatomischen Kontinuität in der Hoffnung auf eine Rückkehr der physiologischen Funktion durch allmähliche Regeneration; denn hierauf können wir, da es sich meist um Fälle handelt, deren Verletzung schon viele Monate zurückliegt, nicht mehr rechnen. Ihr Zweck ist vielmehr der, ein Rezidiv des Neuroms möglichst zu verhüten.

In der Tat sind auch die mittels Neuromexcision und nachfolgender Naht erzielten Erfolge ganz ausgezeichnet, wie die Fälle von Leriche, Hirsch, Kirner und meine eigenen Fälle beweisen. Auch den Fall

Digitized by Google
Original from UNIVERSITY OF CALIFORNIA
Generated for guest (Massachusetts Institute of Technology) on 2019-05-24 17:16 GMT / http://hdl.handle.net/2027/uc1.b3753216
Public Domain in the United States, Google-digitized / http://www.hathitrust.org/access_use#pd-us-google

von Riedel kann ich hier anführen, wenn auch in ihm nach Resektion nicht eine Nervennaht, sondern eine Pfropfung des resezierten Medianus auf den Radialis nach der Methode Hoffmeiers ausgeführt wurde. In bezug auf die Verhütung eines Neuromrezidivs besteht ja zwischen Nervennaht und Nervenpfropfung kein Unterschied.

Da in den Fällen von Riedel und Kirner die schon der Amputation für verfallen erklärten Extremitäten durch die Resektion der Nerven gerettet werden konnten, sie also besonders eindringlich beweisen, welchen Segen unsere kausale Therapie selbst in anscheinend desolaten Fällen stiften kann, so will ich einen kurzen Auszug aus ihren Krankengeschichten mitteilen.

1. Fall Riedel. Verwundung am 31. I. 1915. Schuß durch die Mitte des Oberarmes. Komplette Lähmung des Medianus und Ulnaris. Am 12. V. erste Operation. Neurolyse, Umscheidung mit Fettlappen. Nach anfänglicher Besserung blieb die Lähmung doch bestehen. Dann Verschlimmerung. Heftige Hyperästhesie und schwere trophische Störungen: dünne, schuppende Haut, vermehrte Schweißbildung, beschleunigtes Wachstum der Nägel, die dabei krallenartig verkrüppelt sind. Deshalb Überweisung von der Nervenklinik zur Amputation. Im November 1915 zweite Operation: Es fand sich eine mäßige Entzündung der Nerven an der alten Verletzungsstelle. Sie wurden durchschnitten und mit den Radialis gepfropft. Sofort nach der Operation war die Hyperästhesie verschwunden. Schon nach 8—10 Tagen war die Schweißbildung normal, die Nägel fingen an vom Nagelbett und in normalem Aussehen zu wachsen. Anfang 1916 sind außer einer leichten Verdünnung der Haut trophische Veränderungen nicht mehr vorhanden.

In diesem Falle beweist gerade das überraschend schnelle Verschwinden der trophischen Störungen, daß der prompte therapeutische Erfolg nicht der Nervenpfropfung, sondern der Ausschaltung des Reizzustandes durch die Nervendurchtrennung zu verdanken ist. Die erste Operation (Neurolyse) hatte dagegen noch nicht genügt, um den Reizzustand zu beseitigen.

Dieser Fall mahnt uns in Fällen, in denen eine Neurolyse bei der Behandlung trophischer Störungen nicht den gewünschten Erfolg hat, lieber das verdächtige Stück des Nerven zu resezieren.

2. Fall Kirner. Granatsplitterdurchschuß des rechten Oberarmes am 13. X. 1918. Unterbindung der Art. brachialis im Feldlazarett. August 1919 Exartikulation des Zeigefingerendgliedes wegen eines bis auf den Knochen gehenden trophischen Geschwürs. Oktober 1919 Amputation des Mittelgliedes. Januar 1921 Absetzung desselben Endgliedes des Mittelfingers aus der gleichen Ursache. In der Nahtlinie neues Geschwür. Deshalb zur erneuten Amputation Einweisung in das Krankenhaus. Hier am 3. II. 1921 Exstirpation eines Neuroms am zentralen Ende des durchschossenen Medianus. Peripheres Ende nicht gefunden. Schon nach einer Woche deutliche Zeichen beginnender Heilung am Geschwür, die nach drei Wochen beendet ist.

Diese beiden Fälle belehren uns dahin, daß durch ein zielbewußtes Vorgehen gegen Neurom und schädliche Narbenbildung mit dem Zweck

Digitized by Google
Original from UNIVERSITY OF CALIFORNIA
Generated on 2019-05-24 17:14 GMT / http://hdl.handle.net/2027/uc1.b3753216
Public Domain in the United States, Google-digitized / http://www.hathitrust.org/access_use#pd-us-google

der Beseitigung des Reizzustandes im Nerven das Gebiet der Indikation zur Amputation wegen trophischer Gewebsschäden ganz wesentlich eingeengt wird.

Nun wird man mit Lehmann aber den Einwand erheben, daß trotz Nervennaht die Heilung trophischer Geschwüre ausbleiben kann, ja in manchen Fällen auch nach voraufgegangener Nervennaht sich solche Geschwüre entwickeln. Ich habe schon in meiner Entgegnung an Lehmann darauf hingewiesen, daß in solchen Fällen sehr wohl sich ein neues Neurom bzw. neuer schädigender Narbendruck gebildet haben kann, der von neuem einen Reizzustand im Nerven unterhält. Diese meine Annahme findet nun eine weitgehende Bestätigung in der zweiten Arbeit von Leriche, der durch erneute Operationen feststellen konnte, daß in allen den Fällen, in denen nach Nervennaht trophische Geschwüre nicht zur Heilung kamen, stets ein neugebildetes interstitielles Neurom vorhanden war. Ich habe auf diesen Punkt schon weiter oben hingewiesen.

Was sollen wir nun in solchen Fällen machen? Ich rate zunächst es noch einmal mit der Resektion und Naht zu versuchen, in der Hoffnung, daß diese zweite Operation nicht wieder ein Neurom entstehen läßt. Tritt aber wiederum ein Neurom auf, so empfiehlt es sich auf die Naht nunmehr zu verzichten und das zentrale Ende so zu versorgen, wie wir es nach Amputation zur Verhinderung des Auftretens von Amputationsneuromen gewöhnt sind. Hierfür stehen uns ja mehrere Methoden zur Verfügung (Verlagerung in einen Muskel, Kauterisation, Vereisung usw.).

Führt auch diese Behandlung nicht zu der gewünschten Beseitigung des Reizzustandes im Nervensystem, so steht uns schließlich noch die Unterbrechung der Reizleitung in der durch Leriche propagierten Form der periarteriellen Sympathektomie zur Verfügung.

Leriche führt dieselbe in der Weise aus, daß er z. B. bei trophischen Geschwüren am Fuß an der Art. femoralis in einer Ausdehnung von 6—8 cm das periarterielle Gewebe säuberlich excidiert. Als Folge der Operation zeigt sich eine mäßige Zunahme der Gefäßcontractur. Er hat diese Operation in 10 Fällen ausgeführt und berichtet über die Erfolge wie folgt: Oberflächliche Ulcerationen heilen unter einem trockenen Verband oft schon in 8—10 Tagen, die tiefen Ulcerationen der Planta pedis brauchen länger, ca. 4—5 Wochen, zur Heilung. Diese Heilung konnte 12—15 Monate lang beobachtet werden. Nur die Geschwüre unter dem Kopf des I. oder V. Metatorsus sah er in einigen Fällen rezidivieren, weil auf ihnen, als den natürlichen Stützpunkten, fast das ganze Körpergewicht lastet. Aber auch diese Rezidive waren gutartig und heilten bei entsprechender Ruhe sehr schnell.

Digitized by Google
Original from UNIVERSITY OF CALIFORNIA
Generated for guest (Massachusetts Institute of Technology) on 2019-05-24 17:14 GMT / http://hdl.handle.net/2027/uc1.b3753216
Public Domain in the United States, Google-digitized / http://www.hathitrust.org/access_use#pd-us-google

Ich bemerke ausdrücklich, daß Leriche in diesen Fällen meist nur die Sympathektomie ausführte, das Neurom nicht in Angriff nahm. Später kombinierte er aber beide Verfahren und gibt schließlich für die Indikationsstellung zur Sympathektomie folgendes an.

Die Sympathektomie ist absolut indiziert, wenn der Zustand an der Hinterfläche der Hüfte jede Wiederherstellung des Nerven ausschließt, sei es, daß man schon mehrere operative Versuche gemacht hat, sei es, daß die Nebenverletzungen zu ausgedehnt sind.

Bei zwei solchen Kranken sah er 12—15 Monate lange Heilung, davon ist einer Landwirt und kann ungestört seinen Beruf nachgehen.

Ferner empfiehlt er die Sympathektomie als Präliminäroperation. Durch sie werden die infizierten chronischen Geschwüre schon gebessert und so die Extremität in einen möglichst guten Zustand versetzt für die spätere Nervennaht, was deren Gelingen besser garantiert.

Ich persönlich sehe in der Sympathektomie nur ein ultimum refugium, zu dem man erst greifen soll, wenn alle anderen Verfahren versagt haben. Denn durch sie wird der letzte Weg zerstört, auf dem noch Impulse und Reflexe vom Zentralnervensystem zur Peripherie geleitet werden können. Meinem Empfinden nach soll man ihn nur dann opfern, wenn alles andere versagt hat.

Andererseits beweisen die Resultate, die Leriche bei völliger Durchtrennung des peripheren Nerven mit der periarteriellen Sympathektomie in der Heilung trophischer Geschwüre erzielte, daß der periphere Gefäßapparat eine weitgehende Autonomie besitzt. Es kann sich selbst nach völliger Isolierung von den Zentren ein Gefäßtonus wiederherstellen.

Seine Erfolge zeigen, daß es jedenfalls wichtiger ist, den Reizzustand im Nervensystem zu beseitigen, als darauf bedacht zu sein, die Kontinuität des periarteriellen sympathischen Nervensystems zu erhalten.

In jüngster Zeit berichtet er dann noch über guten Erfolg mit der Sympathektomie in der Behandlung spontaner Geschwüre an Amputationsstümpfen. Ich will diese Beobachtung kurz mitteilen:

Es handelt sich um einen Kranken, bei dem eine Unterschenkelamputation im oberen Drittel gemacht war, der aber die Prothese wegen Schmerzen und Entzündungen nie tragen und nur an zwei Krücken sich bewegen konnte, seit 54 Tagen bestand ein trophisches Geschwür, das dauernd Schmerzanfälle veranlaßte. Nach periarterieller Sympathektomie in die Mitte des Schenkels von 6 bis 8 cm, bei der die Gefäßscheide sich stark vascularisiert und verdickt zeigte, fing schon nach drei Tagen das Geschwür an zu heilen. In 35 Tagen völlige Vernarbung, der Stumpf war weich geworden und die Schmerzen geschwunden. Vier Monate später konnte der Kranke beschwerdefrei einen Marsch von 15 km machen.

Auch dieser Fall ist somit ein Beweis dafür, daß die Beseitigung des Reizzustandes im Nervensystem auch für die Heilung trophischer Geschwüre an Amputationsstümpfen geboten ist.

Digitized by Google
Original from UNIVERSITY OF CALIFORNIA
Generated on 2019-05-24 17:18 GMT / http://hdl.handle.net/2027/uc1.b3753216
Public Domain in the United States, Google-digitized / http://www.hathitrust.org/access_use#pd-us-google

Erst wenn all die oben aufgeführten Maßnahmen erfolglos geblieben sind, darf man an eine Amputation denken. Ihr Gebiet ist jedenfalls ganz bedeutend eingeschränkt. Ob dann, wenn erst die kausale Therapie bei der Behandlung der trophischen Ulcera sich allgemeiner Anerkennung erfreut, überhaupt noch aus obiger Indikation amputiert werden muß, wird die Zukunft lehren.

Zusammenfassung.

1. Trophische Gewebsschäden nach Nervenverletzungen sind in der Hauptsache Folge eines Reizzustandes im zugehörigen Nervensystem.

2. Dieser Reizzustand wird meist durch Narbendruck oder Neurombildung am zentralen Nervenende ausgelöst.

3. Eine folgerichtige Therapie muß die Beseitigung dieses Reizzustandes erstreben.

4. Die Operation der Wahl ist die Neurolyse bzw. die Resektion des Neuromes mit nachfolgender Naht.

5. Bleibt auch ein weiterer Versuch wegen erneuter Neurombildung erfolglos, oder ist nach erfolgter Resektion die Naht nicht ausführbar, so ist der zentrale Nervenstumpf nach den für die Verhütung von Amputationsneuromen aufgestellten Regeln zu versorgen.

6. Bleibt auch diesem Verfahren ein Erfolg versagt, so ist die periarterielle Sympathektomie am Hauptarterienstamm der betreffenden Extremität auszuführen.

7. Erst nach Erschöpfung all dieser operativen Maßnahmen ist die Indikation für eine Amputation gegeben.

Literaturverzeichnis.

[1]) Blum, Albert, Des arthropathies d'origine nerveuse. Thèse. Paris 1875. — [2]) Breslauer, Franz, Die Pathogenese der trophischen Gewebsschäden nach der Nervenverletzung. Dtsch. Zeitschr. f. Chirurg., **150**, 1 u. 2, 1919 und Berl. klin. Wochenschr. 1918, Nr. 45, S. 1073. — [3]) Brüning, Fritz, Eine neue Erklärung für die Entstehung und Heilung trophischer Geschwüre nach Nervendurchtrennung. Zentralbl. f. Chirurgie 1920, Nr. 48. — [4]) Derselbe, Zur Frage der Entstehung und Heilung trophischer Geschwüre nach Nervendurchtrennung. Zentralbl. f. Chirurg. 1921, Nr. 23. — [5]) Cassirer, R., Die vasomotorisch-trophischen Neurosen. S. Karger, Berlin 1912. — [6]) Charcot, Leçons sur les maladies du système nerveux. Oeuvres complètes I, S. 21. 1874. — [7]) Gayet et Bonnet, Les altérations osseuses d'origine nerveuse. Arch. général de méd. 1901, S. 495. — [8]) Goldscheider, A., Über neurotische Knochenatrophie und die Frage der Funktion des Nervensystems. Zeitschr. f. klin. Med. **60**. 1906. — [9]) Derselbe, Über die Lehre von den trophischen Centren. Berl. klin. Wochenschr. 1894, Nr. 18.— [10]) Derselbe, Die Bedeutung der Reize für Pathologie und Therapie. Leipzig 1898. — [11]) Hildebrand, O., Über neuropathische Gelenkerkrankungen. Arch. f. klin. Chirurg. **115**, 3. 1921. — [12]) Hirsch, Über einen Fall von Medianus-Verletzung mit seltenen trophischen

Digitized by Google
Original from UNIVERSITY OF CALIFORNIA
Generated on 2019-05-24 17:18 GMT / http://hdl.handle.net/2027/uc1.b3753216
Public Domain in the United States, Google-digitized / http://www.hathitrust.org/access_use#pd-us-google

Störungen. Dtsche. Med. Wochenschr. 1906, Nr. 20, S. 299. — [13]) Kienböck, Über akute Knochenatrophie bei Entzündungsprozessen an den Extremitäten. Wien. med. Wochenschr. 1901, Nr. 28. — [14]) Kirner, J., Neuromexcision bei trophischem Fingergeschwür. Zentralbl. f. Chirurg. 1921, Nr. 22, S. 790. — [15]) Kopp, Die Trophoneurosen der Haut. Wien 1886. — [16]) Langley, zitiert nach Breslauer. — [17]) Lehmann, Die Chirurgie der peripheren Nervenverletzungen. Berlin, Urban u. Schwarzenberg 1921. — [18]) Derselbe, Beiträge zur Kenntnis der sekretorischen und vasomotorisch-trophischen Störungen nach Nervenschüssen. Med. Klinik Nr. 23, S. 629. 1917. — [19]) Derselbe, Zu dem Artikel „Eine neue Erklärung für die Entstehung und Heilung trophischer Geschwüre von Oberstabsarzt Dr. Fritz Brüning". Zentralbl. f. Chirurg. Nr. 9, 1921. — [20]) Leloir, Recherches cliniques et anatomo-pathologiques sur les affections cutanées d'origine nerveuse. Paris 1882. — [21]) Leriche, René, Recherches sur les ulcérations trophiques après blessures des membres. Lyon med. Hft. 5, 1920. Dieser Aufsatz war mir leider nur im Referat zugängig, Zentralbl. f. Chirurg, Nr. 29. 1920. — [22]) Derselbe, Sur la nature des ulcérations trophiques consécutives à la section du nerf grand sciatique et sur leur traitement. Lyon chirurg. **18**, 1, 31. 1921. — [23]) Derselbe, Traitement de certaines ulcérations spontanées des moignons par la sympathectomie périartérielle. Press. méd. **28**, 78, 765. 1920. — [24]) Lovèn, Über die Erweiterung von Arterien infolge einer Nervenerregung. Berichte über die Verhandlung der Königl. sächs. Ges. der Wissenschaften iu Leipzig. Mathem.-physik. Klasse, **18**, 85. 1866. — [25]) Marinesco, Über Veränderung der Nerven und des Rückenmarkes nach Amputationen. Neurol. Zentralbl. 1892, S. 463. — [26]) Mitchell, S. Weir., Des lésions des nerfs et de leurs conséquences. Traduit par M. Dastre. Paris, Masson, 1874. — [27]) Müller, L. R., Das vegetative Nervensystem. Berlin, Springer, 1920. — [28]) Oppenheim, Lehrbuch der Nervenkrankheiten. V. Aufl., S. 77. 1913. —[29]) Ricker und Regendanz, Virchows Arch. **231**, 147. 1921. — [30]) Riedel, Über trophische Störungen bei den Kriegsverletzungen der peripheren Nerven. Münch. med. Wochenschr. 1916, Nr. 25. Feldärztl. Beilage. [31]) Samuel, Die trophischen Nerven. Leipzig 1860. — [32]) Sudeck, Über die akute entzündliche Knochenatrophie. Arch. f. klin. Chirurg., **62**, 148. 1900. — [33]) Derselbe, Über die akute reflektorische Knochenatrophie. Fortschr. a. d. Geb. d. Röntgenstr., **5**, Hft. 5. — [34]) Vulpian, Vorrede zu dem oben sub. Nr. 26 zitierten Werk Mitchells. — [35]) Wilbrand und Sänger, Die Neurologie des Auges. Wiesbaden 1901.

Digitized by Google
Original from UNIVERSITY OF CALIFORNIA
Generated for guest (Massachusetts Institute of Technology) on 2019-05-24 17:14 GMT / http://hdl.handle.net/2027/uc1.b3753216
Public Domain in the United States, Google-digitized / http://www.hathitrust.org/access_use#pd-us-google

(Aus der chirurgischen Klinik in Innsbruck.)

Die Bedeutung des Pylorus für das Zustandekommen des postoperativen Jejunalulcus.

Vorgetragen auf der 45. Versammlung der Deutschen Gesellschaft für Chirurgie, Berlin 1921.

Von

Professor **Haberer,**

Vorstand der Klinik.

Mit 1 Textabbildung.

(Eingegangen am 1. April 1921.)

Seit Jahren vertrete ich die Ansicht, daß, ganz abgesehen von den vielen, mehr oder weniger gut gekannten Ursachen, die einem Ulcus pepticum jejuni postoperativum zugrunde liegen können, dem im Organismus bei palliativen Operationen von Ulcus ventriculi bzw. duodeni zurückgelassenen Pförtner selbst eine große Rolle bei der Entstehung postoperativer Jejunalgeschwüre zufällt. Ohne zunächst mich auf irgendeine Erklärung einzulassen, habe ich [1]) schon vor langer Zeit am klinischen Material zeigen können, daß ich nach Gastroenterostomie, aber noch ungleich häufiger nach mit Gastroenterostomie kombinierter Pylorusausschaltung Ulcera peptica jejuni erlebt habe, und gerade dieses auf den ersten Blick befremdende, besonders häufige Auftreten der Ulcera jejuni nach Pylorusausschaltungen mußte dazu drängen, dafür auch eine Erklärung zu suchen. Dieselbe schien mir im wesentlichen dadurch gegeben, daß Spasmen des zurückgelassenen Pylorus in stärkerem Maße vielleicht gerade nach der Ausschaltung auftreten können, weil dabei der Pylorus nicht mehr von den alkalischen Duodenalpankreassäften erreicht wird, während das nach der Gastroenterostomie, selbst wenn sie vorzüglich funktioniert, bis zu einem gewissen Grade der Fall bleibt. Ich will auf weitere Einzelheiten dieses Erklärungsversuches, da sie ja an anderer Stelle ganz ausführlich mitgeteilt wurden[2]), hier nicht nochmals eingehen, sondern ausschließlich an meinem großen klinischen Material zeigen, daß dasselbe tatsächlich zu dem Schlusse führt, der Pylorus erhöht die Gefahr eines postoperativen

[1]) Arch. f. klin. Chirurg. **109**. 1918.

[2]) Zeitschr. f. ärztl. Fortbild. 1919, Nr. 12.

Digitized by Google

Original from UNIVERSITY OF CALIFORNIA

Generated for guest (Massachusetts Institute of Technology) on 2019-05-24 17:14 GMT / http://hdl.handle.net/2027/uc1.b3753216
Public Domain in the United States, Google-digitized / http://www.hathitrust.org/access_use#pd-us-google

Jejunalulcus, namentlich dann, wenn er künstlich verschlossen ist.

Ich habe unter 710 bisher von mir ausgeführten Magenresektionen, über deren weiteres Schicksal ich immer wieder von Zeit zu Zeit Nachforschungen anstelle, bisher kein Ulcus pepticum jejuni erlebt, und zwar ganz gleichgültig, ob ich eine ausgedehnte, oder aber nur eine den Pylorus selbst betreffende Magenresektion ausgeführt habe. Ich erblicke zu dieser am eigenen Material mit aller möglichen Sicherheit gemachten Feststellung in den Mitteilungen Denks[1]), der in drei Fällen der Literatur und bei drei Fällen der v. Eiselsbergschen Klinik nach der Pylorusresektion Ulcera jejuni ermittelt hat, keinen Widerspruch, denn erstens gibt es ja natürlich auch andere Ursachen für das Ulcus pepticum jejuni, die in der Technik, in vasogenen und neurogenen Veränderungen, in der chemischen Zusammensetzung des Magensaftes zu suchen sind, unter denen auch dem akuten und chronischen Trauma die nötige Beachtung geschenkt werden muß, und zweitens zeigen ja gerade diese Funde von Denk, daß in der Tat die Zahl der bisher nach Pylorusresektionen beobachteten Ulcera peptica jejuni, wenn man die enorm große Zahl der ausgeführten Resektionen bedenkt, so außerordentlich gering ist, daß man von Ausnahmen sprechen darf, welche die Regel bestätigen.

Daß in der Tat anhaltende Pylorusspasmen das Resultat unserer Magenoperationen trüben können, auch wenn kein Ulcus pepticum jejuni auftritt oder auftreten kann, habe ich nach den sog. queren, oder segmentalen Magenresektionen gesehen und dürfte wohl der erste gewesen sein[2]), der gerade auf diesen Nachteil der queren Magenresektion hingewiesen hat, der mich in den letzten Jahren sogar veranlaßte, die quere Magenresektion als Operationsmethode vollständig aufzugeben. Auch darüber habe ich schon einmal berichtet und will hier nicht nochmals darauf näher zurückkommen[3]).

Nur darauf möchte ich kurz hinweisen, daß ich in allerletzter Zeit einen Fall neuerlich operieren mußte, bei welchem ich im Jahre 1916 wegen Ulcus ventriculi eine quere Magenresektion ausgeführt habe. Die Patientin hatte in der letzten Zeit Beschwerden, die sich allmählich steigerten und in Säurebildung, Erbrechen und auch Schmerzen bestanden, welch letztere kurze Zeit nach Nahrungsaufnahme sich einstellten. Bei der von uns vorgenommenen Untersuchung fand sich bei einer nach Probefrühstück ermittelten Gesamtacidität von 33, freie Salzsäure 10, die Röntgenuntersuchung ergab schlechte Magenentleerung,

[1]) Wien. klin. Wochenschr. 1920, Nr. 1.
[2]) Arch. f. klin. Chirurg. **106**. 1915.
[3]) Arch. f. klin. Chirurg. **144**. 1920.

Digitized by Google
Original from UNIVERSITY OF CALIFORNIA
Generated on 2019-05-24 17:14 GMT / http://hdl.handle.net/2027/uc1.b3753216
Public Domain in the United States, Google-digitized / http://www.hathitrust.org/access_use#pd-us-google

da nach 2 Stunden noch der halbe Magen voll war, außerdem einen sehr stark ausgesprochenen Pylorusspasmus. Bei der am 18. III 1921 ausgeführten Operation konnte ich mich zunächst von dem hochgradigen Pylorospasmus sowie davon überzeugen, daß die seinerzeit angelegte Magenanastomose reichlich weit war. Der Pylorusring war entschieden verdickt. Resektion des Magens, angefangen vom obersten Abschnitt des Duodenums bis über die alte Querresektion des Magens hinauf. Versorgung nach Billroth I, Heilung p. p. Im Präparat fand sich eine mächtige Hypertrophie des Pylorus, ferner in der alten Narbe der Querresektion, die zu keinerlei Verengerung des Magenquerschnittes geführt hatte, gegen die kleine Kurvatur zu, an der hinteren Wand ein kallöses, kleines Ulcus und unweit davon ein zweites, ganz frisches Ulcus von Linsengröße. Der Fall bewies mir, was ja übrigens seither schon in der Literatur erhärtet wurde, die Richtigkeit meiner schon vor Jahren ausgesprochenen Anschauung, daß nach der queren Magenresektion Bedingungen weiter bestehen bleiben, welche das Auftreten von Rezidivulcera im Magen begünstigen.

Im Gegensatz zu den günstigen Erfahrungen, die ich am eigenen Resektionsmaterial hinsichtlich des Ulcus pepticum jejuni machen konnte, das ich unter, wie gesagt, 710 Fällen nie zu Gesicht bekommen habe, mußte ich unter 71 Pylorusausschaltungen in 14 Fällen ein Ulcus pepticum jejuni erleben, von welchen das früheste sich unmittelbar nach der Operation entwickelte, während das späteste erst 8 Jahre nach der Operation, durch welche Zeit hindurch sich der Kranke ausgezeichnet gefühlt hatte, in Erscheinung trat. Mit anderen Worten, in fast 20% aller von mir ausgeführten Pylorusausschaltungen hat ein folgendes Jejunalgeschwür den Erfolg der Operation vereitelt.

Weit seltener, nämlich in kaum mehr als 1% der Fälle hat sich ein Jejunalgeschwür im Anschluß an von mir ausgeführte einfache Gastroenterostomien entwickelt, da ich diese Operationsmethode bisher 265 mal zur Anwendung gebracht und unter diesen Fällen nur dreimal Ulcera peptica jejuni postoperativa zur Beobachtung bekommen habe.

Alle diese Fälle von postoperativen Jejunalulcera, nämlich 17 an der Zahl, sind autoptisch einwandsfrei festgestellt, was mir von besonderer Bedeutung zu sein scheint. Es ist nun gewiß auch von Bedeutung, anzuführen, daß von diesen 17 Jejunalulcera, die sich im Anschluß an von mir selbst ausgeführte Operationen entwickelt haben, 14 bei Patienten beobachtet wurden, bei welchen der Eingriff wegen eines Ulcus duodeni, hingegen nur drei bei Fällen gesehen wurden, bei welchen der Eingriff wegen gutartiger Veränderungen am Pylorus vorgenommen worden war.

Digitized by Google
Original from UNIVERSITY OF CALIFORNIA
Generated on 2019-05-24 17:14 GMT / http://hdl.handle.net/2027/uc1.b3753216
Public Domain in the United States, Google-digitized / http://www.hathitrust.org/access_use#pd-us-google

Aus diesen Zahlen mußte ich den Schluß ziehen, daß das Ulcus jejuni postoperativum am häufigsten nach der Pylorusausschaltung auftritt, weit seltener nach der einfachen Gastroenterostomie, nicht nach der Resektion, und daß es mit besonderer Häufigkeit dann aufzutreten scheint, wenn die besagten Eingriffe wegen Ulcus duodeni ausgeführt worden sind[1]).

Demnach konnte für mich auch gar kein Zweifel mehr daran bestehen, daß der im Organismus zurückgelassene Pylorus, namentlich wenn er künstlich stenosiert ist, für das Zustandekommen des postoperativen Jejunalgeschwüres von großer Bedeutung sein muß. Eingangs habe ich ja auch angedeutet, wie ich mir zurecht legte, warum gerade beim künstlich stenosierten Pförtner die Gefahr noch größer sein dürfte.

Meine Auffassung hat Widerspruch erfahren, und zwar trotz der Tatsache, daß zunächst auch von anderer Seite, vor allem von v. Eiselsberg[2]) darauf hingewiesen wurde, wie unheimlich ähnliche Erfahrungen bezüglich der Gefahr des stenosierten Pylorus für das spätere Auftreten von Ulcus jejuni gemacht wurden. Nicht der Pylorus sollte dabei die Bedeutung besitzen, die ich ihm zuzuschreiben geneigt war, sondern das Übel sollte in den Pylorusdrüsen, die weit verstreut, bis zu 12 cm kardialwärts vom Pylorus hinaufreichen, und durch deren Tätigkeit die HCl-Sekretion der Fundusdrüsen angeregt wird, zu suchen sein. Man müsse also, um ein Ulcus pepticum jejuni zu vermeiden, bei der Pylorusausschaltung den Sektionsschnitt im Magen mindestens 12 cm vom Pylorus entfernt anlegen [Kelling[3])], oder aber die sezernierende Magenfläche wesentlich verkleinern [Schnitzler[4]), Schur und Plaschkes[5])]. Letztere Auffassung hat sogar dazu geführt, daß man, bei Ausschaltung des Pylorus im Falle eines nicht leicht resezierbaren Ulcus duodeni, das Ulcus im Organismus zurückließ, aber dafür $^2/_3$ des gesunden Magens resezierte [Finsterer[6])]. Diese letztere Methode hat für mich immer etwas Unsympatisches, wenig Logisches an sich gehabt, und ich habe sie daher von vornherein abgelehnt, d. h. nie einen Gebrauch davon gemacht. Ich konnte auch den hier angeführten Auffassungen und den darauf begründeten Operationsmethoden immer entgegenhalten, daß zu ihnen im krassen Widerspruch meine Erfahrung stehe, daß selbst nach Resektionen, welche ausschließlich den Pylorus betreffen, bei welchen also ebenso wie bei der ur-

[1]) Zeitschr. f. ärztl. Fortbild. 1919, Nr. 12.
[2]) Arch. f. klin. Chirurg. **114**. 1920.
[3]) Arch. f. klin. Chirurg. **109**. 1918.
[4]) Med. Klinik 1913.
[5]) Mitt. a. d. Grenzgeb. d. Med. u. Chirurg. 1918, Nr. 28.
[6]) Zentralbl. f. Chirurg. 1918, Nr. 26.

Digitized by Google
Original from UNIVERSITY OF CALIFORNIA
Generated for guest (Massachusetts Institute of Technology) on 2019-05-24 17:14 GMT / http://hdl.handle.net/2027/uc1.b3753216
Public Domain in the United States, Google-digitized / http://www.hathitrust.org/access_use#pd-us-google

sprünglichen Form der Pylorusausschaltung gewiß Pylorusdrüsen in großer Zahl zurückbleiben, und bei denen von irgendeiner erheblichen Verkleinerung der sezernierenden Magenfläche naturgemäß auch nicht die Rede sein kann, Ulcera jejuni postoperativa von mir nie gesehen wurden. Nun habe ich[1]) später auch den Beweis erbringen können, daß die im Sinne Kellings ausgeführte Durchschneidung des Magens weitab vom Pylorus bei der Ausschaltung nicht vor dem späteren Auftreten eines Ulcus jejuni schützt, und neuerdings hat Singer[2]) mitgeteilt, daß in einem Falle von Ausschaltung eines Ulcus duodeni mit gleichzeitiger Resektion des Magens, ein Ulcus pepticum jejuni schon innerhalb des ersten Jahres nach der Operation nachgewiesen werden konnte. Ich konnte sohon nur noch mehr in der Überzeugung gefestigt werden, daß der ausgeschaltete Pylorusring selbst die Disposition für das spätere Auftreten postoperativer Jejunalulcera erheblich steigere.

War diese Überlegung allem Anschein nach also nicht nur nach den eigenen, sondern auch nach den Erfahrungen anderer richtig, so mußte sie folgerichtig zu einer weiteren Überlegung führen. Bei der Radikaloperation der Ulcera peptica jejuni wurde bisher in der Regel so vorgegangen, daß, um das Geschwür gründlich entfernen zu können, Magen und Jejunum samt dem G. E.-Ring ausgiebig reseziert wurden, worauf entweder im Sinne einer Y-förmigen G. E. nach Roux, oder aber nach vorheriger End- zu Endanastomosierung des resezierten Jejunums, im Sinne einer hinteren oder vorderen lateralen G. E. der Durchgang wiederhergestellt wurde. In den Fällen nun, bei welchen das Ulcus pepticum jejuni nach einer Pylorusausschaltung entstanden war, — und gerade diese Fälle sind ja am häufigsten, — hat man sich also um den ausgeschalteten Pylorusteil wohl fast nie gekümmert, schon um die Operation, die so besonders eingreifend ist, nicht noch zu komplizieren oder zu verlängern. Nach dem oben Gesagten war demnach gerade in jenen Fällen, bei welchen das Ulcus pepticum jejuni einer wegen Ulcus duodeni vorgenommenen Pylorusausschaltung gefolgt war, auch nach der Radikaloperation des peptischen Jejunalgeschwüres eine etwa im Pylorus gelegene Disposition für das Ulcus pepticum jejuni nicht beseitigt, und man mußte mit Rezidiv der Jejunalulcera rechnen. Trotzdem ich[3]) noch in einer meiner letzten ausführlichen Arbeiten über das Ulcus pepticum jejuni sagen konnte, daß ich ein Rezidiv nach Radikaloperation eines Ulcus pepticum jejuni

[1]) Arch. f. klin. Chirurg. **114**. 1920 und Therap. Monatsh. 1920, H. 22.

[2]) Wien. klin. Wochenschr. 1921, Nr. 3, offizielles Protokoll d. Gesellsch. d. Ärzte in Wien.

[3]) Zeitschr. f. ärztl. Fortbild. 1919, Nr. 12.

Digitized by Google
Original from UNIVERSITY OF CALIFORNIA
Generated for guest (Massachusetts Institute of Technology) on 2019-05-24 17:14 GMT / http://hdl.handle.net/2027/uc1.b3753216
Public Domain in the United States, Google-digitized / http://www.hathitrust.org/access_use#pd-us-google

noch nicht gesehen habe, daß ferner auch von anderen Autoren (Bier[1]) betont wird, daß Rezidive nach der Radikaloperation selten sind, erfreulicherweise viel seltener als man annehmen sollte, bleibt diese Möglichkeit bestehen, zumal, wenn man in der früher geschilderten Weise vorgeht und einen künstlich stenosierten Pylorus zurückläßt. War also meine Überlegung über die Bedeutung des Pylorus, vor allem des künstlich stenosierten Pylorus für das Ulcus pepticum postoperativum des Jejunums stichhaltig, dann stand auch zu erwarten, daß in einem gewissen Prozentsatz von Ulcus pepticum jejuni trotz der ausgeführten Radikaloperation Rezidive sich einstellen würden, wenn bei der Radikaloperation im früher geschilderten Sinne vorgegangen, also der künstlich stenosierte Pylorus weiter im Organismus belassen worden war.

Ich muß hier wohl einfügen dürfen, daß ich im ganzen bisher 23 Fälle von autoptisch sichergestelltem postoperativen Jejunalgeschwür gesehen habe, da zu den 17 Fällen, welche ihr Ulcus pepticum nach einer von mir selbst ausgeführten Magenoperation bekommen hatten, noch 6 hinzukamen, bei welchen ein anderer Chirurg den Eingriff vorgenommen hatte, dem das Ulcus jejuni folgte. Von den 23 Fällen habe ich bei 18 die Radikaloperation ausführen können, und von diesen 18 radikal operierten Fällen sind drei trotz der Operation gestorben, 15 Fälle sind nach der Operation geheilt[2]). Die drei Todesfälle fallen nicht der Radikaloperation ihres Ulcus pepticum jejuni zur Last, da einer derselben sich dadurch ereignet hatte, daß der Patient aus einem großen, flachen, bei der Operation unauffindbaren Ulcus, das hoch im Magenkörper saß, weiter blutete, der zweite durch schwere, nicht mehr bekämpfbare Anämie bei einem Patienten, der während einer schweren, stürmischen Blutung wegen eines Ulcus pepticum jejuni operiert werden mußte, herbeigeführt wurde, während endlich der dritte einer chronischen Blutung aus dem vor drei Jahren ausgeschalteten und trotzdem nicht ausgeheilten Ulcus duodeni zugeschrieben werden mußte. Gerade dieser letzte Todesfall, der erst 14 Tage nach der Radikaloperation seines Ulcus pepticum jejuni sich ereignete, betraf einen Patienten, dessen Krankengeschichte uns aus einem anderen Grunde interessiert. Es sei mir gestattet, sie in aller Kürze hier folgen zu lassen:

Herr G. v. B., 55 Jahre alt, wurde wegen eines Ulcus duodeni am 12. VII. 1915 von mir operiert. Pat. war Luetiker und litt damals schon an recht beträchtlicher Arteriosklerose. Das diagnostizierte Ulcus fand sich als großer, kallöser Tumor an ungewöhnlicher Stelle, nämlich unterhalb der Papille des Duodenums, gegen die Pars horizontalis inferior zu. War an sich schon diese Lage des Ulcus

[1]) Operationslehre von Bier, Braun, Kümmell. Bd. III. Leipzig 1917.

[2]) Seit Drucklegung der Arbeit habe ich drei weitere Fälle von Ulcus pepticum jejuni erfolgreich radikal operiert. Sie stammten von Operationen verschiedener Chirurgen. Ich habe über diese Fälle auf der Vereinigung bayrischer Chirurgen in München, 2. Juli 1921, berichtet.

Digitized by Google
Original from UNIVERSITY OF CALIFORNIA
Generated on 2019-05-24 17:14 GMT / http://hdl.handle.net/2027/uc1.b3753216
Public Domain in the United States, Google-digitized / http://www.hathitrust.org/access_use#pd-us-google

wenig einladend für eine Resektion, so mußte die außerordentlich intensive Verwachsung mit der Umgebung, im Zusammenhalt mit der auf luetischer Basis zustandegekommenen Arterienveränderung die Resektion kontraindizieren. Daher unilaterale Pylorusausschaltung nach v. Eiselsberg. Zunächst nach ganz glattem postoperativen Verlauf ausgezeichnete Erholung, die aber nur wenige Monate anhielt, worauf der Pat. wieder Schmerzen bekam, die schließlich so heftig wurden, daß er mich im Oktober desselben Jahres wieder aufsuchte. Ich hatte bei der Untersuchung gleich den Verdacht auf Ulcus pepticum jejuni geschöpft, doch war ein solches damals noch nicht mit Sicherheit nachweisbar, zumal die röntgenologische Untersuchung tadellose Entleerung des Magens ergab. Nach vorübergehender Besserung durch eine Diätkur kehrten die Schmerzen wieder, der Pat. nahm sehr stark an Gewicht ab und verlor die Schmerzen auch bei Ruhe und reiner Milchdiät nicht. Als mich der Pat. dann in den ersten Septembertagen 1916 aufsuchte, war bereits in der Gegend der G.E. ein kleinfaustgroßer, sehr druckempfindlicher Tumor als sicherer Ausdruck eines Ulcus pepticum jejuni tastbar.

Am 9. IX. 1916 neuerliche Laparotomie. Es fand sich ein großes Jejunalgeschwür in der abführenden Schlinge, in das Mesocolon transversum und die Wand des Kolon penetriert, soweit unterhalb der G.E. gelegen, daß letztere bei der nun folgenden Radikaloperation, die im wesentlichen in einer Resektion der abführenden G.E.-Schlinge bestand, geschont werden konnte. Der ausgedehnte Geschwürsgrund konnte aus dem mächtig verdickten Mesocolon und der Wand des Colon transversum ausgeschält werden. Glatte Heilung mit ausgezeichneter Erholung, welche bis zum März 1919, also durch $2^1/_2$ Jahre mit geringen Schwankungen anhielt. Dann Auftreten neuerlicher Beschwerden, die mit einer recht beträchtlichen Blutung durch den Darm eingeleitet wurden, worauf dann bald unstillbares Erbrechen einsetzte, das den Patienten rasch sehr herabbrachte. Als Ursache wurde bei der röntgenologischen Untersuchung ein Circulus vitiosus festgestellt.

Ich war sicher, daß neuerlich ein Ulcus pepticum jejuni im Spiel sein müsse, und führte die dritte Laparotomie am 8. V. 1919 aus. Magen, Gastroenterostomie sowie die nach der Entfernung des Jejunalulcus ausgeführte Jejunalnaht sind durchaus zart, doch findet sich 4 cm tiefer in der sehr hypertrophen, abführenden Jejunalschlinge ein kallöses, mit der Umgebung starr verwachsenes neues Jejunalulcus. Nach Lösung der Adhäsionen wird die das Ulcus tragende Jejunalschlinge ausgiebig reseziert, und die Lumina werden durch End-zu-End-Naht wieder vereinigt. Um sicher gegen einen Circulus vitiosus zu sein, wird noch zu- und abführende Jejunalschlinge durch laterale Enteroanastomose vereinigt. Durch 6 Tage ganz glatter Verlauf, dann setzen starke Blutungen durch den Stuhl ein, es kommt auch zu Hämatemesis, und 14 Tage nach der Operation erfolgt der Exitus. Als Todesursache deckt die Obduktion Verblutung aus einem offenen Gefäßlumen des nicht verheilten, zum größten Teil in der Pars horizontalis inferior des Duodenums gelegenen, großen, kallösen Duodenalulcus auf. Schwere Arteriosklerose, sonst negativer Befund.

Die Krankengeschichte dieses Falles lehrt zunächst, worauf ja schon von einigen Autoren hingewiesen wurde, was ich aber bis dahin nie gesehen hatte, daß ein mit Pylorusausschaltung behandeltes Ulcus duodeni selbst nach Jahren nicht auszuheilen braucht, und daß sich ein Patient auch nach so langer Zeit noch aus diesem Ulcus verbluten kann. Der Fall hat aber auch nach anderer Richtung Bedeutung, es kann bei ihm ein Ulcus pepticum jejuni recidivum angenommen werden, da ich ja im Verlaufe von drei Jahren nach der Pylorusausschaltung

Digitized by Google
Original from UNIVERSITY OF CALIFORNIA
Generated for guest (Massachusetts Institute of Technology) on 2019-05-24 17:14 GMT / http://hdl.handle.net/2027/uc1.b3753216
Public Domain in the United States, Google-digitized / http://www.hathitrust.org/access_use#pd-us-google

2mal gezwungen war, Ulcera peptica jejuni bei dem Patienten radikal zu operieren. Gegen diese Auffassung läßt sich allerdings meiner Meinung nach einwenden, daß das zweite Ulcus pepticum jejuni, sehr tief unterhalb der G. E. in der abführenden Jejunalschlinge gelegen, schon zur Zeit der ersten, wegen eines höher sitzenden Jejunalulcus von mir ausgeführten Operation vorhanden gewesen, von mir aber übersehen worden sein kann, und ich habe daher auch den Fall nie als echtes Rezidiv eines Jejunalulcus bezeichnet[1]). An dieser Auffassung kann man trotz des langen Wohlbefindens nach der ersten Radikaloperation wegen U. pept. jej. festhalten, da wir ja wissen, daß es bei allen Geschwüren lange Latenzperioden gibt. Außerdem gab es ja doch auch Schwankungen im Befinden des Patienten während dieser Zeit. Ich verschließe mich aber durchaus nicht der Berechtigung, daß jemand diesen Fall doch in anderer Weise deutet und das Rezidiv eines Ulcus pepticum durch Fortwirkung derselben Ursache oder Ursachen, die das erste Jejunalulcus bedingten, annimmt.

Von den übrigen, geheilten Fällen hat aber einer ein sicheres Rezidiv seines Ulcus pepticum jejuni bekommen, ein weiterer, erst vor einem Jahre operierter Fall ist auf Rezidiv verdächtig[2]), während die übrigen Fälle, — ich stehe mit fast allen in brieflichem Verkehr und bin in der Lage, einzelne immer wieder zu sehen, — frei von Ulcusrezidiv geblieben sind. Immerhin aber ist es doch schon sehr bemerkenswert, wenn unter 18 radikal operierten Fällen einer ein sicheres Rezidiv bekommt; denn die Zahl ist, wenn auch in der Hand eines einzelnen Operateurs groß, doch an sich klein[3])!

Ich möchte nun, ehe ich Schlüsse aus dem Fall ziehe, hier gleich seine Krankengeschichte einfügen.

Herr Med. Dr. J. T., 28 Jahre alt, operiert am 24. II. 1916. Leidet an Lungenspitzenkatarrh, seit Jahren untrügliche Zeichen eines Ulcus duodeni. Isoliert vom duodenalen Druckpunkt ein Druckpunkt des Appendix. Bei der Laparotomie findet sich ein an der Leber adhärentes Ulcus im Anfangsteil des Duodenums. Unilaterale Pylorusausschaltung nach v. Eiselsberg, und über ausdrücklichen Wunsch des Pat. auch Appendektomie. Am Appendix nicht viel zu sehen, es ist nach dem Befund fraglich, ob überhaupt jemals von dem Patienten eine Appendicitis durchgemacht wurde. Die Heilung vollzog sich p. p., doch war der postoperative Verlauf stark gestört durch eine über mehrere Tage sich erstreckende Hämatemesis, von der nicht entschieden werden konnte, ob sie aus dem ausgeschalteten Ulcus duodeni stammte oder aber aus der Magen-Darmnaht. Trotzdem sich der Pat. diätetisch sehr in acht nahm, wurde er nicht beschwerdefrei, und 3 Monate nach der Operation kam es dann in kleineren und größeren Zwischenräumen zu argen

[1]) Med. Klinik 1920, Nr. 11.

[2]) Der Fall wurde seither von mir mit Erfolg wegen seines Ulcus pepticum recidivum radikal operiert.

[3]) Einschließlich der neu hinzugekommenen Beobachtung handelt es sich um zwei Ulcera peptica jejuni recidiva in meinem Material.

Digitized by Google
Original from UNIVERSITY OF CALIFORNIA
Generated for guest (Massachusetts Institute of Technology) on 2019-05-24 17:14 GMT / http://hdl.handle.net/2027/uc1.b3753216
Public Domain in the United States, Google-digitized / http://www.hathitrust.org/access_use#pd-us-google

Schmerzanfällen, die der Pat. in die Magengegend verlegte. Diese Schmerzanfälle hatten oft den Charakter ausgesprochenen Hungerschmerzes, traten nach kurzer Zeit namentlich in der Nacht und fast täglich auf und wurden schließlich so stark, daß der Pat. in Juni 1918 bettlägerig wurde. Da auch die Bettruhe keine Linderung brachte, der Pat. sehr herunterkam, so suchte er im Juli 1918 wieder die Klinik auf.

Sein Aussehen kontrastiert zu den angegebenen Beschwerden insofern, als der Pat. eigentlich nicht schlecht, vor allem nicht anämisch aussieht. Wohl aber klagt er sehr stark über Säurebildung und brennende drückende Schmerzen im Magen. Zweifellos ist die Gegend der G.E., die seinerzeit in der Weise angelegt wurde, daß der ganze Magenquerschnitt End-zu-Seit in das erste Jejunum eingepflanzt wurde, druckschmerzhaft. Eine Resistenz daselbst ist aber nicht zu tasten. Ich nehme mit großer Sicherheit ein Ulcus pepticum jejuni an und werde in dieser Diagnose durch die Röntgenuntersuchung sehr bestärkt, da dieselbe eine vorzügliche Entleerung durch die G.E ergibt, aber eine ausgesprochene Druckempfindlichkeit im Bereich der Partie knapp unterhalb der Anastomose nachweist, an welcher Stelle auch durch Druck ein etwa linsenkerngroßer Kontrastmittelbeschlag sich isolieren läßt.

Zweite Laparotomie am 29. VII. 1918. Fast keine Adhäsionen im Bereiche der ersten Laparotomiewunde. Die Gastroenterostomie fühlt sich zart an, ist sehr weit. Der abführende Dünndarmschenkel der G.E. ist etwas hypertroph, in seinem zugehörigen Mesenterium findet sich ein ganzes Paket bis taubeneigroßer geschwellter Drüsen, so daß ich, trotzdem nur eine kleine Narbe im Bereiche des Mesenterialansatzes der zur G.E. benutzten Schlinge zu sehen ist, doch mit Sicherheit das Ulcus pepticum jejuni, das schon nach der klinischen Untersuchung zweifellos erschien, annehme und es zu suchen mich entschließen muß. Ich eröffne deshalb den Magen und kann nunmehr mit dem eingeführten Finger das Geschwür tasten. Es folgt die Resektion des Magenabschnittes, der die Gastroenterostomie trägt samt dem G.E.-Ring und eines Teiles der zu- und abführenden Jejunalschlinge. Die abführende Jejunalschlinge wird hierauf End-zu-End mit dem Magenquerschnitt anastomosiert, während das Lumen des zuführenden Darmschenkels End-zu-Seit in die abführende Schlinge eingepflanzt wird. Dieser Akt der Operation ist wie gewöhnlich wegen der Kürze des zuführenden Darmschlingenschenkels weitaus der schwierigste. Das gewonnene Präparat ergibt ein kleines, kaum linsengroßes Ulcus im Bereiche des G.-E.Ringes selbst, ein über erbsengroßes kallöses, schmierig belegtes Ulcus findet sich etwas unterhalb des G.E-Ringes in der abführenden Schlinge, und zwar an ihrer dem Mesenterialansatz benachbarten Schleimhautpartie. Diesem Ulcus hat die äußerlich sichtbare Serosanarbe entsprochen. Die Heilung vollzog sich auch diesmal p. p., aber auch diesmal war der postoperative Verlauf sehr gestört durch eine am Tage nach dem Eingriff einsetzende Hämatemesis, die durch eine ganze Woche hindurch anhielt, trotzdem reichliche Lapisspülungen durchgeführt wurden. Dann erholte sich der Pat., mußte aber dauernd sehr vorsichtig leben, da er gelegentlich wieder Magenschmerzen bekam und das Gefühl vermehrter Säurebildung hatte. Unter dauernder Anwendung von Natr. bicarb. und Magnesia usta ging es so leidlich, bis er anfangs Januar 1920 wieder stärkere Schmerzen beobachtete. Zu dieser Zeit fiel ihm und seiner Umgebung sein sehr blasses Aussehen auf, und jetzt bemerkte er auch, daß sein Stuhl pechschwarz wurde. Er konnte wegen auffallenden Schwächegefühles nur mit Mühe seinem ärztlichen Beruf nachgehen, bis am 10. I. 1920 eine ganz akute, so bedrohliche Hämatemesis auftrat, daß der Pat. bewußtlos zusammenstürzte und der herbeigerufene Arzt mit dem sicheren Exitus rechnete. Obwohl die Blutung nicht stand, wurde sie doch schwächer, so daß sich der Kranke abermals etwas erholte.

Digitized by Google
Original from UNIVERSITY OF CALIFORNIA
Generated on 2019-05-24 17:14 GMT / http://hdl.handle.net/2027/uc1.b3753216
Public Domain in the United States, Google-digitized / http://www.hathitrust.org/access_use#pd-us-google

Zu dieser Zeit wurde ich telephonisch von dem behandelnden Arzte — Pat. und Arzt befanden sich in einer eine Zugsstunde weit von Innsbruck entfernten Stadt — verständigt und einigte mich mit ihm dahin, daß man jedenfalls zunächst eine weitere Erholung des Pat. abwarten solle, ehe man den Transport nach Innsbruck wagen dürfe. Dieser Entschluß wurde uns um so leichter gemacht, da weder der Kranke noch seine Angehörigen von einer neuerlichen Operation etwas wissen wollten. Am 14. I. 1920 trat nun eine neuerliche akute Blutung mit außerordentlich heftigen Magenschmerzen auf, und Pat. wurde so elend, daß er nunmehr selbst nach Innsbruck drängte, woselbst er denn am 15. I. morgens eingeliefert wurde. Obwohl ich den Pat. erst eine Stunde nach seiner Einlieferung, also zu einer Zeit, in der er sich von dem äußerst schonend ausgeführten Transporte bereits erholt haben konnte, sah, mußte ich den Eindruck gewinnen, daß es sich um einen Sterbenden handle. Pat. ganz ausgeblutet, äußerst blaß, Puls 140, kaum tastbar, bricht frisch aussehendes, hellrotes Blut. Ich mußte mich also, wollte ich den Kranken nicht dem sicheren Tode verfallen lassen, zum sofortigen Eingriff während der akuten Blutung entschließen.

In Äthernarkose medinane Laparotomie in der alten Narbe. Die Anastomose zwischen zu- und abführender Jejunumschlinge finde ich sehr leicht, schwieriger wird die Darstellung der End-zu-End-Vereinigung zwischen Magen und Jejunum, weil diese Anastomose in einem großen, von Netz bewachsenen Tumor liegt. In diesen Tumor einbezogen ist auch das seinerzeit ausgeschaltete Magenstück. Das kleine Netz geht kontinuierlich vom Magen auf das ausgeschaltete Magenstück über. Mit der Ablösung der ausgeschalteten Magenpartie beschäftige ich mich zunächst. Hierauf erst lege ich die End-zu-End-Anastomose zwischen Magen und Jejunum frei, wobei sich das damit verlötete Mesocolon transversum relativ leicht lösen läßt. Die Partie des Magens und Jejunums, welche der Anastomose entsprechen muß, ist in einen gänseeigroßen Tumor verwandelt, dessen Resektion sich recht schwierig gestaltet. Die Resektion beginnt knapp oberhalb der seinerzeitigen End-zu-Seit-Anastomose zwischen zu- und abführendem Jejunumschenkel und wird dann am Magen ein gutes Stück, bis über die G.E. hinauf, fortgesetzt. Die durchschnittene Jejunumschlinge wird durch Übernähung blind versorgt, ohne daß dadurch die End-zu-Seit-Anastomose zwischen zu- und abführender Jejunumschlinge eingeengt würde. Hierauf wird der Magenquerschnitt End-zu-Seit in das Jejunum, knapp unterhalb der End-zu-Seit-Anastomose der Jejunalschenkel eingepflanzt.

In der sicheren Überzeugung, daß der ausgeschaltete Pylorus bei dem Pat. die Neigung zur Geschwürsbildung unterhalten hat, gehe ich nun noch daran, die ausgeschaltete Magenpartie, samt dem Anfangsteil des Duodenums, das an seiner Vorderwand das seit der Ausschaltung vernarbte Duodenalgeschwür trägt, zu resezieren. Dieser Teil der Operation gestaltet sich ganz einfach. Das Duodenallumen wird durch Übernähung blind verschlossen. Vollständiger Verschluß der Laparotomiewunde in Schichten. Das gewonnene Präparat zeigt den zarten, weiten Anastomosenring zwischen Magen und Jejunum, aber unmittelbar unterhalb desselben in der abführenden Jejunalschlinge ein kallöses, 4 cm langes, 1 cm breites Ulcus, in dessen Grund thrombosierte Gefäße und das Lumen einer Arterie sichtbar sind. Das Ulcus liegt in der dem Mesenterialansatz benachbarten Schleimhautpartie. Der ebenfalls entfernte Pylorusring ist normal dick, der Muskel sieht trotz seiner langen Ausschaltung ganz normal aus. Das Ulcus duodeni ist mit glatter Schleimhautnarbe ausgeheilt.

Vollständig glatte Heilung, diesmal keine Spur von Hämatemesis nach der Operation, überhaupt kein Erbrechen. Der Kranke erholt sich auch relativ schnell

Digitized by Google
Original from UNIVERSITY OF CALIFORNIA
Generated for guest (Massachusetts Institute of Technology) on 2019-05-24 17:14 GMT / http://hdl.handle.net/2027/uc1.b3753216
Public Domain in the United States, Google-digitized / http://www.hathitrust.org/access_use#pd-us-google

von seiner Anämie. Seit der Operation sind nunmehr 1 Jahr und 3 Monate verflossen, der Kollege ist dauernd beschwerdefrei, kann endlich alles essen, seinem anstrengenden Beruf als Landarzt nachgehen, sieht ausgezeichnet aus. Er ist für den Erfolg so dankbar, daß er sich jetzt zu einer genauen Untersuchung an der Klinik aufnehmen ließ. Seine Säurewerte sind jetzt normal, bzw. es handelt sich eher um Subacidität, nach der vom Leiter des Zentralröntgeninstituts, Doz. Staunig ausgeführten Röntgendurchleuchtung handelt es sich um einen mittelgroßen Resektionsstumpf des Magens mit End-zu-Seit-Einpflanzung in eine Jejunumschlinge. Keine Hypersekretion. Die Entleerung erfolgt rhythmisch in großen Portionen, nach 3 Stunden ist der Magen leer. Die Einpflanzungsstelle ist auf Druck nicht empfindlich, gut verschieblich [1]).

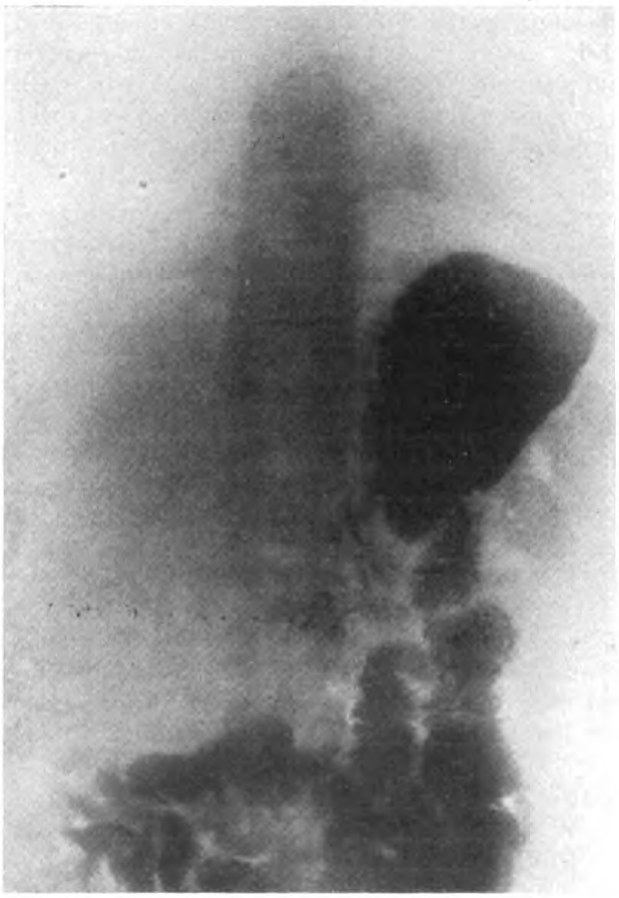

Abb. 1.

Der bei der letzten Operation entfernte Pylorus, der doch durch Jahre ausgeschaltet war, wurde der histologischen Untersuchung durch meinen Assistenten, Doz. Chiari, zugeführt. Dieselbe ergab: Muskulatur gut erhalten, Kerne gut gefärbt, Brunnersche Drüsen gut entwickelt. Es zeigt also der Pylorus ganz normale Verhältnisse, seine Ausschaltung hat nicht etwa zur Atrophie geführt. Dieses Untersuchungsergebnis scheint mir bemerkenswert.

Die wesentlichsten Momente der mitgeteilten Krankengeschichte sind: Der an einer tuberkulösen Spitzenaffektion leidende 28jährige Patient wies seit Jahren die untrüglichen Zeichen eines Ulcus duodeni auf. Dieses Ulcus wurde bei der Laparotomie im Anfangsteil des Duodenums, mit der Leber verwachsen, vorgefunden. Da ich einerseits damals mit der Auswahl der Ulcera duodeni für die Resektion noch recht zurückhaltend war, da andererseits die bestehende Spitzenaffektion und der Wunsch des Patienten nach gleichzeitiger Entfernung des Appen-

[1]) Das ausgezeichnete Befinden des Patienten hält auch jetzt, Juli 1921, ohne jedwede Schwankung an.

Digitized by Google
Original from UNIVERSITY OF CALIFORNIA
Generated for guest (Massachusetts Institute of Technology) on 2019-05-24 17:14 GMT / http://hdl.handle.net/2027/uc1.b3753216
Public Domain in the United States, Google-digitized / http://www.hathitrust.org/access_use#pd-us-google

dix in Betracht gezogen werden mußte, entschloß ich mich zur unilateralen Pylorusausschaltung nach v. Eiselsberg. Tagelanges Blutbrechen störte den Heilungsverlauf, und es war zunächst nicht klar, ob dasselbe zurückzuführen war auf eine Blutung aus der Nahtstelle oder auf eine Blutung aus dem ausgeschalteten Ulcus.

Der Kranke wurde nicht beschwerdefrei und mußte sich etwas mehr als zwei Jahre nach der ersten Operation der Radikaloperation eines Ulcus pepticum jejuni unterziehen. Dieselbe gelang, aber wieder kam es zu einer am Tage nach der Operation einsetzenden fast eine Woche andauernden Hämatemesis, und trotz im übrigen glatter Heilung wurde auch diesmal der Patient nicht beschwerdefrei. Nach relativ kurzer Zeit nahmen die Beschwerden erheblich zu, Diät und Liegekur brachten keine Erleichterung, es traten Blutungen und schließlich eine fast zum Tode führende Blutung auf, während welcher der Patient neuerlich laparotomiert werden mußte. Wieder fand sich ein Ulcus pept. jejuni, das schon vorher mit Sicherheit angenommen war, und das abermals erfolgreich reseziert wurde. Bei beiden Operationen, die wegen der Ulcera peptica jejuni ausgeführt worden waren, wurde immer nur der die Anastomose tragende Magenabschnitt reseziert, also beide Male nur ein ganz kleines Magenstück, da bei den vorhergegangenen Operationen der Magenquerschnitt zur Anlegung der Gastroenterostomie direkt benützt worden war. Demnach ist auch der nach der dritten Operation zurückbleibende Magenrest, wie das beigegebene Röntgenbild zeigt, noch immer recht groß. Bei der dritten Operation aber habe ich, und das scheint mir der springende Punkt in dieser Frage zu sein, das ausgeschaltete Ulcus duodeni samt dem Pylorusring reseziert. Im Anschluß an diese Operation nun trat zum Unterschied von den beiden vorhergegangenen keine Hämatemesis auf, Patient erholte sich rasch, ist seither vollständig beschwerdefrei, und, wie eine genaue, auch röntgenologisch durchgeführte Nachuntersuchung nach mehr als Jahresfrist ergeben hat, sind die Verhältnisse des Magenchemismus und der Magenentleerung nunmehr normal.

Wenn man diese Krankengeschichte überblickt, so erscheint es mir nach meinen sonstigen Erfahrungen, die ich mit dem Ulcus pept. gemacht habe, zweifellos, daß der Patient sowohl im Anschluß an die bei ihm vorgenommene Pylorusausschaltung, als auch im Anschluß an die erste Radikaloperation seines Ulcus pept. jejuni sofort die peptischen Jejunalulcera bekommen hat. Es ist durchaus möglich, ja vielleicht sogar wahrscheinlich, daß die im Anschluß an die beiden ersten Operationen eingetretene Hämatemesis schon auf das Auftreten eines solchen Ulcus bezogen werden darf[1]). Jedenfalls stammte die Blutung nicht etwa

[1]) Ich glaube nicht, daß man etwa den umgekehrten Schluß ziehen und die Ansicht vertreten kann, daß die Hämatemesis die auslösende Ursache für das

Digitized by Google
Original from UNIVERSITY OF CALIFORNIA
Generated on 2019-05-24 17:14 GMT / http://hdl.handle.net/2027/uc1.b3753216
Public Domain in the United States, Google-digitized / http://www.hathitrust.org/access_use#pd-us-google

aus dem Ulcus duodeni, das, wie der spätere Befund ergeben hat, offenbar sehr rasch nach der Ausschaltung ausheilte. Das unmittelbare Auftreten der Ulcera peptica jejuni im Anschluß an die beiden ersten Eingriffe möchte ich aber vor allem daraus erschließen, daß der Patient nach keinem der beiden Eingriffe beschwerdefrei wurde und trotz gründlicher Schonung seine Ulcusbeschwerden, die er schon vor der ersten Operation jahrelang hatte, behielt. Diese Sachlage änderte sich nun nach der 3. Operation mit einem Schlage. Diesmal ein klagloser postoperativer Verlauf und seither völlige Beschwerdefreiheit, der auch das normale Verhalten des Magens, wie es sich bei einer gründlichen Nachuntersuchung ergab, entsprach. Alle drei Operationen waren von demselben Operateur mit gleicher Technik ausgeführt und unterschieden sich nur dadurch voneinander, daß der bei der ersten Operation ausgeschaltete Pylorus auch bei der 2. ausgeschaltet blieb, während er endlich bei der 3. entfernt wurde. Ich will es ganz dahingestellt sein lassen, inwieweit etwa die Ulcusdisposition dieses Patienten, ganz im allgemeinen gesprochen, durch eine Vagusveränderung infolge der Phthise erhöht gewesen sein mag. Eines scheint mir aus dem Fall doch recht klar hervorzugehen, nämlich daß die Disposition zum Auftreten der Ulcera pept. jejuni durch den verschlossenen ausgeschalteten Pylorus außerordentlich erhöht wurde, wie dies ja auch meinen eingangs gegebenen statistischen Erhebungen absolut entspricht. Gerade der Umstand, daß ich zur Zeit der 3. Operation, der ich den Patienten unterziehen mußte, bereits durch zahlenmäßige Feststellung zu der Auffassung von der Bedeutung des verschlossenen, ausgeschalteten Pylorus für das Zustandekommen des Ulcus pept. jejuni gezwungen war, hat mich ja veranlaßt, bei der 3.Operation den Pylorus zu entfernen. Ich glaube kaum, daß bei objektiver Beurteilung dieses Falles jemand dahin gelangen kann, anzunehmen, daß hier der Zufall irgendeine Rolle gespielt haben mag. Der Unterschied in dem Befinden und in den objektiven Symptomen, die dieser seit der ersten Operation dauernd in Beobachtung stehende Patient erkennen ließ, solange der ausgeschaltete Pylorus in seinem Organismus zurückgelassen war, und nachher, nachdem der Pylorus zielbewußt entfernt worden war, ist ein so in die Augen springender, daß da von Zufälligkeiten wohl kaum die Rede sein kann.

Dieser Fall spricht also absolut neuerdings zugunsten meiner Auf-

Auftreten der Ulcera peptica jejuni in diesem Falle war; denn dann hätte man folgerichtig diese Ulcera jedesmal am Ring der G.E. erwarten müssen. Wenn nun auch bei der ersten Operation wegen Jejunalulcus neben einem solchen noch ein winziges Ulcus im sonst ganz zarten Gastroenterostomiering nachgewiesen werden konnte, so ist es doch fraglos, daß das Jejunalulcus dasjenige war, welches das Krankheitsbild unterhalten hatte, und bei der zweiten Operation wurde der Gastroenterostomiering vollständig frei und zart befunden, während das Ulcus ausschließlich im Jejunum saß.

Digitized by Google
Original from UNIVERSITY OF CALIFORNIA
Generated on 2019-05-24 17:14 GMT / http://hdl.handle.net/2027/uc1.b3753216
Public Domain in the United States, Google-digitized / http://www.hathitrust.org/access_use#pd-us-google

fassung von der Bedeutung des künstlich stenosierten, ausgeschalteten Pylorusringes in der Genese postoperativer peptischer Jejunalulcera. Er spricht neuerlich gegen die Auffassung von Kelling, denn, wenn auch, wie ich ja betont habe, bei der Radikaloperation der Jejunalulcera nur kleine Magenanteile entfernt worden waren, so mußte doch, bedenkt man, daß schon bei der Pylorusausschaltung aus rein technischen Gründen der Sektionsschnitt des Magens kardialwärts vom Antrum pylori durchgeführt wurde, und daß dann bei der Operation des ersten Ulcus pept. jejuni der die Magen-Darm-Anastomose tragende Magenanteil wegfiel, angenommen werden, daß bei den beiden Operationen zusammen die Pylorusdrüsen des beanspruchten Magenteiles in Wegfall gekommen sind. Trotzdem hat dieser Umstand den Patienten vor dem neuerlichen Auftreten eines Ulcus pept. jenuni nicht geschützt. Der Fall kann aber auch nicht etwa zugunsten der Auffassung Finsterers verwertet werden, nach welcher ein Ulcus pept. jejuni durch die Ausschaltung des Pylorus bei Ulcus duodeni dann vermieden werden soll, wenn durch gleichzeitige Resektion eines größeren Anteiles vom gesunden Magen die sezernierende Schleimhautfläche des Magens entsprechend verkleinert wird. Auch heute noch entspricht die Verkleinerung des Magens bei dem Patienten durchaus nicht jenem Ausmaß, das Finsterer fordert, was ausdrücklich betont sei. Der Magen ist noch immer gehörig groß. Trotzdem waren bei dem Patienten, der doch eine so besonders ausgesprochene Ulcusdisposition verrät, alle Beschwerden mit einem Schlag verschwunden, sobald der Pylorusring entfernt war. Ich kann also weiter den von Schmieden[1]) und mir[2]) am Kongreß in Homburg gegen die Methode Finsterers erhobenen Einwand aufrecht erhalten und werde durch die letzte Mitteilung Finsterers über die Fernresultate von 37 in angeführter Weise von ihm operierte Fällen um so weniger anderer Meinung, als einerseits trotz der kleinen Zahl bereits von Singer ein Ulcus pept. jejuni nach dieser Operationsmethode beobachtet wurde, als andererseits Finsterers Fälle nur auf $5^1/_2$ Jahre zurückreichen. Aus meinen einschlägigen Arbeiten geht hervor[3]), daß ich noch 8 Jahre nach der unilateralen Pylorusausschaltung das Auftreten eines Ulcus pept. jejuni bei einem Patienten beobachtet habe, der bis dahin, also durch nahezu 8 Jahre, sich eines ausgezeichneten Befindens erfreut hatte.

Man kann mir einwenden, daß der hier von mir mitgeteilte Fall doch auch erst über 1 Jahr nach seiner letzten Operation beobachtet, von mir aber als geheilt bezeichnet wird. Dieser Einwand wäre, wenn ich von Dauerheilung sprechen würde, gewiß gerechtfertigt. Mir kam es aber derzeit in erster Linie darauf an, zu zeigen, daß der Patient nach

[1]) Kongreß für Verdauungs- und Stoffwechselkrankheiten in Homburg 1920.
[2]) Therap. Halbmonatschr. 1920, H. 22.
[3]) Arch. f. Verdauungskrankheiten 28, 1921.

Digitized by Google
Original from UNIVERSITY OF CALIFORNIA
Generated for guest (Massachusetts Institute of Technology) on 2019-05-24 17:14 GMT / http://hdl.handle.net/2027/uc1.b3753216
Public Domain in the United States, Google-digitized / http://www.hathitrust.org/access_use#pd-us-google

jedem Eingriff sofort ein Ulcus pepticum jejuni bekam, solange er seinen Pylorus in sich hatte, und daß wirklich erst die Heilung nach der Entfernung des Pylorus eintrat. Gerade aber darin, daß dieser Patient nach den beiden ersten Eingriffen immer wieder von Ulcera peptica jejuni heimgesucht wurde und deshalb nach keinem der Eingriffe beschwerdefrei werden konnte, während sich diese Sachlage mit einem Schlage änderte, als ich mich bei der dritten Operation dazu entschlossen hatte, den ausgeschalteten Pförtner zu entfernen, wonach nunmehr der gute Zustand ununterbrochen seit über einem Jahre anhält, möchte ich doch eine gewisse Gewähr erblicken, daß eben jetzt wirklich auch Dauerheilung zu erwarten ist. Wenn ich diesen Fall schon jetzt und nicht erst in einigen Jahren mitteilte, so liegt der Grund in der Wichtigkeit der Frage, die es wohl gerechtfertigt erscheinen läßt, die Aussprache nicht erlahmen zu lassen und jede Beobachtung, die uns in der Frage weiter bringen kann, rechtzeitig bekannt zu geben.

Wie so oft auch auf anderen Gebieten unserer Wissenschaft das Tierexperiment der klinischen Beobachtung nachhinkte, aber trotzdem durch sein Ergebnis eine wertvolle Bestätigung klinischer Erfahrungen brachte, so scheint dies auch jetzt für das Ulcus pept. jejuni nach Pylorusausschaltung zuzutreffen. Keppich[1]) machte die klinischen Erfahrungen über die auffallende Häufigkeit des peptischen Jejunalulcus zur Grundlage von Tierversuchen, die er an Hunden ausführte. Er konnte bei Hunden trotz Durchleitung des alkalischen Duodenalinhaltes durch den Magen Jejunalgeschwüre erzeugen, wenn er den Pylorusteil des Magens ausschaltete. Diese Tierexperimente zeigen ganz dasselbe Verhalten, wie ich es schon vor Jahren an der Hand klinischer Statistik nachweisen konnte. Nicht unwidersprochen kann ich allerdings Keppichs Ausführungen lassen, soweit sie sich mit meinen klinischen Arbeiten beschäftigen. Dadurch, daß Keppich zur Grundlage der Besprechung meiner Beobachtung die Arbeit aus dem Arch. f. klin. Chirurg. **109** wählte, mithin meine neueren Arbeiten über diesen Gegenstand offenbar nicht kennt, ist es ihm entgangen, daß ich schon seit Jahren den ausgeschalteten Pförtner als besonders disponierend für das Auftreten peptischer Jejunalulcera anspreche. Sonst hätte er in seiner Arbeit nicht sagen dürfen: „Ich führe diese Fälle (v. Haberers) kurz an, da sie meine Tierversuche gut ergänzen", sondern hätte sagen müssen, daß meine aus reicher klinischer Beobachtung gezogenen Schlüsse eine Ergänzung bzw. Bestätigung durch seine Tierversuche erfahren. Mit welchem Rechte Keppich in 3 Fällen meiner Mitteilung ein neuerliches Ulcus pept. jejuni vermutet, geht mir aus seinen Ausführungen zu wenig deutlich hervor. Würde er meine neueren Arbeiten

[1]) Zentralbl. f. Chirurg. 1921, Nr. 4.

Digitized by Google
Original from UNIVERSITY OF CALIFORNIA
Generated for guest (Massachusetts Institute of Technology) on 2019-05-24 17:14 GMT / http://hdl.handle.net/2027/uc1.b3753216
Public Domain in the United States, Google-digitized / http://www.hathitrust.org/access_use#pd-us-google

über diesen Gegenstand berücksichtigt haben, so würde er daraus erfahren haben, daß diese Vermutung zu Unrecht besteht. (Ich kann Keppich mitteilen, daß jener Fall, der trotz erhaltenem Pylorus nach der Operation seines Ulcus pepticum jejuni vollständig gesund wurde, wenn auch bei ihm eine Geistesstörung auftrat, auch heute noch von seinem Magen aus vollständig gesund ist.) Wenn Keppich darauf hinweist, daß jene Fälle, bei welchen ich den Pylorus gelegentlich der Operation des Ulcus pept. jejuni entfernte, trotz der Versorgung mit Rouxscher Anastomose zur Ausheilung kamen, so muß ich darauf erwidern, daß von den 10 Fällen, auf welche sich Keppich bezieht, nur bei einem einzigen der Pylorus wirklich entfernt wurde. Es hat sich also um jenen Fall und nicht um jene Fälle gehandelt. Keppich hat mein Material somit zu einseitig im Sinne des Ausschlages seiner Tierversuche zu verwerten gesucht, was doch hier gesagt sein muß. Vor allem hätte er bei Berücksichtigung meiner neueren Arbeiten über diesen Gegenstand erfahren können, daß mein operatives Material an Ulcus pepticum jejuni wesentlich angestiegen ist, — es handelt sich heute bereits um 18 Fälle —, und daß die Resultate auch bei jenen Fällen, welche nach seiner Auffassung das Wiederauftreten eines Ulcus pept. jejuni vermuten lassen, nach Jahr und Tag durchaus günstige sind[1]). Trotzdem stimme ich Keppich absolut zu, daß auch die Radikaloperation des Ulcus pept. jejuni insolange vor dem Auftreten eines Rezidivs nicht schützt, als der ausgeschaltete Pylorus im Organismus zurückbleibt.

Wie der in vorliegender Arbeit mitgeteilte Fall zeigt, habe ich ein Jahr vor der Publikation der Tierversuche Keppichs bereits die Konsequenz aus dieser meiner Auffassung gezogen, und gelegentlich der Rezidivoperation eines Ulcus pept. jejuni den ausgeschalteten Pylorusteil zielbewußt und mit bestem Erfolg entfernt[2]). Aber genau so, wie glücklicherweise nicht jede Pylorusausschaltung ein Ulcus pept. jejuni bekommen muß, — ich habe erst vor wenigen Tagen zwei solcher Fälle, bei denen ich die Pylorusausschaltung vor 7 und $9^1/_2$ Jahren vorgenommen habe, im besten Wohlbefinden wiedergesehen — ebenso braucht das Ulcus pept. jejuni nach der Radikaloperation auch dann nicht zu zu rezidivieren, wenn der ausgeschaltete Pylorus nicht entfernt wurde.

[1]) Man ist wohl nicht berechtigt, alle etwaigen Beschwerden nach so eingreifenden Operationen im Sinne eines Ulcusrezidivs zu deuten. Daß wir in einer Reihe solcher Fälle z. B. mit Adhäsionsbeschwerden rechnen müssen, ist wohl selbst verständlich.

[2]) Seither habe ich mir in Übereinstimmung mit Baum das Ziel gesteckt, Ulcera peptica jejuni in der Weise zu operieren, daß nach der Resektion die Magen-Darmvereinigung im Sinne Billroth I vorgenommen wird. Über zwei, in dieser Weise erfolgreich operierte Fälle habe ich auf der Vereinigung bayrischer Chirurgen, München, 2. Juli 1921, berichten können.

Digitized by Google
Original from UNIVERSITY OF CALIFORNIA
Generated on 2019-05-24 17:14 GMT / http://hdl.handle.net/2027/uc1.b3753216
Public Domain in the United States, Google-digitized / http://www.hathitrust.org/access_use#pd-us-google

Es zeigt sich ja gerade in dem Umstand, daß nur ein Prozentsatz der Fälle von Pylorusausschaltung, wenn er auch absolut ein hoher genannt werden muß, ein postoperatives Jejunalulcus bekommt, daß der ausgeschaltete Pylorus allein gewiß nicht die ausschließliche Schuld an dem Auftreten der Jejunalulcera trägt, und ich betone das absichtlich, weil ich, soweit ich das aus verschiedenen einschlägigen Arbeiten entnehmen kann, gewiß von dem einen oder anderen Autor mißverstanden wurde: Ich habe nie behauptet, daß der ausgeschaltete Pylorus als alleinige Ursache für postoperative Jejunalulcera in Betracht kommt, und konnte das um so weniger je behaupten, als ja die ersten Jejunalulcera, die überhaupt bekannt wurden, gar nicht nach Pylorusausschaltungen, sondern nach einfachen Gastroenterostomien beobachtet wurden. Was ich aber zahlenmäßig feststellen konnte und durch den neu beigebrachten Fall vollständig erhärtet sehe, was mir auch durch die jetzt mitgeteilten Tierversuche Keppichs aufs neue bewiesen erscheint, ist die erhöhte Disposition, welche der künstlich stenosierte Pylorus für das Auftreten postoperativer Jejunalulcera schafft. Seit an meiner Klinik die unilaterale Pylorusausschaltung vollständig verlassen ist, habe ich ja auch Ulcera peptica jejuni nur mehr nach Operationen gesehen, die von anderen Operateuren ausgeführt wurden. Wenn man aber bedenkt, wie außerordentlich schwierig gerade die Radikaloperationen des Ulcus pept. jejuni genannt werden müssen, wenn ich hinzufüge, daß ich unter 18 radikal operierten Fällen 3 Fälle nicht durch, sondern trotz der Operation verloren habe, während die übrigen geheilt sind, wiewohl sich unter ihnen auch zwei Fälle von gleichzeitiger Resektion des Dickdarms befinden, so geht doch daraus hervor, daß wir alles daran setzen müssen, die ätiologischen Momente, welche bei dem Auftreten postoperativer Jejunalulcera in Frage kommen, möglichst genau kennen und ihren Einfluß ausschalten zu lernen. Wenn wir also, wie durch mein Material seit Jahr und Tag sicher steht, wie durch die neuerdings von Keppich mitgeteilten Tierversuche ebenfalls bewiesen erscheint, der ausgeschaltete Pylorus so hohe Gefahren in sich birgt, dann müssen wir eben die Pylorusausschaltung verlassen.

Das Ulcus duodeni läßt sich in weitaus der größten Zahl der Fälle wirklich resezieren. Auch das kann ich zahlenmäßig beweisen. Unter 302 bisher von mir operierten Fällen von Duodenalulcus finden sich 189 Resektionen mit 7 Todesfällen, was einer Mortalität von über 3% entspricht, während ich nur 55 Pylorusausschaltungen mit 2 operativen Todesfällen, also ebenfalls über 3% Mortalität und 58 Gastroenterostomien mit einem Todesfall, also fast 2% Mortalität ausgeführt habe. Die Pylorusausschaltungen sind seit zwei Jahren vollständig verlassen, Gastroenterostomien wurden in derselben Zeit nur mehr 10 ausgeführt, während im gleichen Zeitraum mehr als 100 Resektionen von mir aus-

Digitized by Google
Original from UNIVERSITY OF CALIFORNIA
Generated for guest (Massachusetts Institute of Technology) on 2019-05-24 17:14 GMT / http://hdl.handle.net/2027/uc1.b3753216
Public Domain in the United States, Google-digitized / http://www.hathitrust.org/access_use#pd-us-google

geführt wurden. Es überwiegen also die Resektionen nicht nur an absoluter Zahl bei weitem über die indirekten Methoden, sondern es zeigt sich, daß im Laufe der Zeit die indirekten Methoden zugunsten der Resektion immer mehr und mehr eingeengt wurden. Die Dauerresultate der Resektionen sind ausgezeichnete und lassen sich mit denen der indirekten Methoden daher gar nicht vergleichen. Es gibt eben nach den indirekten Methoden nicht nur Ulcera pept. jejuni, sondern auch andere, den Dauererfolg trübende Erscheinungen. Trotzdem kann ich dem Standpunkt von Lorenz[1]), der den Begriff des inoperablen Ulcus duodeni überhaupt nicht kennen will, naturgemäß nicht beipflichten. Ich glaube es wäre auch müßig, über einen solchen unhaltbaren Standpunkt viel Worte verlieren zu wollen.

Es mag ja den Anschein der Perseveration erwecken, daß ich immer wieder auf die Frage des Ulcus pept. jejuni und die noch wichtigere über seine Vermeidungsmöglichkeit zurückkomme. Die Wichtigkeit des Gegenstandes aber und die Hoffnung, diese böse postoperative Komplikation allmählich ausschalten zu lernen, hat mich veranlaßt, seit Jahren der Frage besonderes Augenmerk zuzuwenden, und heute scheint mir doch wenigstens der eine Punkt, nämlich die Bedeutung des ausgeschalteten verschlossenen Pylorus, weitgehend geklärt. Ich möchte also damit schließen, daß der verschlossene, ausgeschaltete Pylorusring eine außerordentlich hohe Gefahr für das spätere Auftreten von Jejunalulcera in sich trägt, und daß wir daher die Pylorusausschaltung vermeiden müssen. Das Duodenalulcus läßt sich in der größten Zahl aller Fälle resezieren, womit neben der Vermeidung der Gefahr eines sekundären Jejunalulcus, namentlich dann, wenn die Operation nach Billroth I ausgeführt wird, auch noch eine ganze Reihe anderer Gefahren, welche das im Organismus zurückgelassene Ulcus in sich trägt, in Wegfall kommen. Gelingt die Resektion aber nicht, dann soll an ihre Stelle die einfache Gastroenterostomie treten. Sind wir gezwungen, ein nach Pylorusausschaltung oder nach Gastroenterostomie aufgetretenes Ulcus pept. jejuni radikal zu operieren, so sollen wir alles daran setzen, nunmehr auch den Pylorus zu entfernen, weil er die Gefahr eines Rezidivs des Jejunalulcus in sich trägt, bzw. erhöht[2]).

[1]) Wien. klin. Wochenschr. 1920, Nr. 52, offizielles Protokoll der Gesellsch. d. Ärzte in Wien.

[2]) Nach neueren eigenen Erfahrungen und unter Hinweis auf die Arbeit Baums (Zentralbl. f. Chirurg. 1921, Nr. 17) gehe ich noch einen Schritt weiter und empfehle bei Radikaloperationen wegen Ulcera peptica jejuni nicht nur gleichzeitig die ausgeschaltete Magenpartie mit dem Pylorus zu resezieren, sondern auch womöglich die Magen-Darmvereinigung nach Billroth I anzustreben. (S. Bericht der Vereinigung bayrischer Chirurgen vom 2. Juli 1921.)

Digitized by Google
Original from UNIVERSITY OF CALIFORNIA
Generated for guest (Massachusetts Institute of Technology) on 2019-05-24 17:14 GMT / http://hdl.handle.net/2027/uc1.b3753216
Public Domain in the United States, Google-digitized / http://www.hathitrust.org/access_use#pd-us-google

Über die Beziehungen zwischen Pylorusausschaltung und peptischem Jejunalgeschwür und über die Berücksichtigung der Gefäßversorgung bei Magenoperationen [1]).

Von
Professor Dr. **G. Kelling**, Dresden.

(Eingegangen am 25. Juli 1921.)

Über die Chirurgie des Magen- und Duodenalgeschwürs ist in neuerer Zeit so viel geschrieben worden, daß man sich nur sehr schwer entschließen kann, die Zahl der Abhandlungen noch zu vermehren. Wenn man den augenblicklichen Stand der Meinungen über die sog. „Operation der Wahl" beim Ulcus des Magens und Duodenums betrachtet, so ist das Resultat eher verwirrend als klärend, da sich maßgebende Autoren hierin immer noch widersprechen, wobei doch die Tatsache nicht außer acht gelassen werden kann, daß wir schon recht lange Magenchirurgie treiben. Die Gastroenterostomie wurde 1881 von Wölfler eingeführt. Sie beherrschte jahrzehntelang beim Ulcus extra- und juxtapyloricum ausschließlich das Feld, und noch heute halten namhafte Kliniken, wie z. B. die von Hocheneggs[2]), den Standpunkt von Krönlein[3]) vom Jahre 1906 fest: „Die Gastroenterostomie ist das Normalverfahren". Auch Kocher vertrat diesen Standpunkt und er wird noch heute in seiner Klinik vertreten[4]). Aber schlechtes Funktionieren der Gastroenterostomie, Rezidive des Ulcus mit Blutungen und Perforation, Erhaltenbleiben der Ulcusnische im Röntgenbilde, und besonders das Auftreten von peptischem Jejunalgeschwür, haben viele Chirurgen diesen Standpunkt aufgeben lassen[5]). Nachdem Rydigier[6]) schon 1881 die Resektion des Ulcus empfohlen hatte, wurde die Querresektion Riedels[7]) durch ihn, Payr[8]) und Küttner[9]) propagiert, besonders weil man der

[1]) Vgl. die diesbezügliche Diskussionsbemerkung auf dem 45. Chirurgen-Kongreß 1921.

[2]) Mandel, Dtsch. Zeitschr. f. Chirurg. **156**, 83. 1920.

[3]) Krönlein, 35. Chirurgen-Kongreß 1906, II, 21.

[4]) Kocher, Langenbecks Archiv **115**, 166.

[5]) Neuerdings macht sich sogar eine Tendenz geltend, die Gastroenterostomie wieder zu resezieren und nach B. I. den Status quo annähernd wiederherzustellen.

[6]) Rydigier, 35. Chirurgen-Kongreß 1906, **1**, 72.

[7]) Riedel, 41. Chirurgen-Kongreß 1912, II, 62 u. Dtsch. med. Wochenschr.

[8]) Payr, 39. Chirurgen-Kongreß 1910, II, 694.

[9]) Küttner, 39. Chirurgen-Kongreß 1910, II, 639 u. Münch. med. Wochenschr. 1909.

Digitized by Google
Original from UNIVERSITY OF CALIFORNIA
Generated on 2019-05-24 17:14 GMT / http://hdl.handle.net/2027/uc1.b3753216
Public Domain in the United States, Google-digitized / http://www.hathitrust.org/access_use#pd-us-google

Täuschung unterliegen kann, ein Carcinom unter dem Bilde des callösen Ulcus zurückzulassen. Dieser Grund ist aber eigentlich nicht ganz stichhaltig, denn im Falle eines Carcinoms ist es besser, eine ausgiebigere Operation zu machen als die Querresektion. Letzere Operation wurde allmählich populär und gilt zurzeit bei vielen Chirurgen als Operation der Wahl, die selbst unter sehr schwierigen Verhältnissen ausgeführt werden soll. Nun sind aber auch danach Rezidive des Ulcus beobachtet worden, so von v. Redwitz[1]), Denk und Ranzi[2]) und von Eiselsberg[3]) (letzterer 9 Rezidive unter 64 Resektionen)[4]). Deswegen bezeichnen jetzt österreichische Autoren die Resektion nach Billroth I [Haberer[5])] oder Billroth II [Eiselsberg[6])] als Operation der Wahl.

Erhebliche Kontroversen bestehen auch beim Ulcus duodeni. Für viele Autoren ist die einfache Gastroenterostomie die gegebene Operation [Küttner[7])], wobei sich die Unterschiede noch darauf erstrecken, ob man den Pylorus verschließen soll oder nicht, und nach welchem Verfahren. Finsterer[8]) empfiehlt die Resektion des ganzen Pylorusteiles, um die Salzsäuresekretion zu beseitigen, Haberer[9]) aber die Resektion des Ulcus nach Billroth I. Rovsing[10]) tritt für die Resektion des Ulcus mit anschließender Pyloroplastik als Operation der Wahl ein.

Die Ansichten sind also wenig geklärt, und manche Operateure wechseln ihre Ansichten mehrfach, so z. B. v. Haberer, der beim Ulcus ventriculi erst die Querresektion empfiehlt[11]), dann Billroth II vorzieht[12]) und schließlich Billroth I empfiehlt[13]) und beim Duodenalulcus erst Billroth I verwirft[14]) und dann empfiehlt[15]).

Besteht nun schon in der Wahl der Methoden unter den Autoren keine Einigkeit, so kommen noch Differenzen in der Ausführung der Operation dazu, wobei einzelne Modifikationen als besonders vorteilhaft oder auch unvorteilhaft gelten sollen.

Worin liegen nun die Gründe für die Gegensätze unter den Autoren?

---

[1]) Arch. f. klin. Chirurg. **110**.
[2]) Prot. d. Ges. d. Ärzte, Wien. klin. Wochenschr. 1919 Nr. 49.
[3]) Arch. f. klin. Chirurg., **114**, 542.
[4]) Beachte die Zusammenstellung bei Kocher. Arch f. klin. Chirurg **115**, 128 u. 140.
[5]) Arch. f. klin. Chirurg., **114**, 156.
[6]) Arch. f. klin. Chirurg. **114**, 544.
[7]) 42. Chirurgen-Kongreß 1913, II. 52.
[8]) Zentralbl. f. klin. Chirurg. 1918, Nr. 52.
[9]) Arch. f. klin. Chirurg. **114**, 133.
[10]) Arch. f. klin. Chirurg. **114**, 201.
[11]) Arch. f. klin. Chirurg. **106**, 657.
[12]) Arch. f. klin. Chirurg. **114**, 128.
[13]) Aerh. f. klin. Chirurg. **114**, 133.
[14]) Arch. f. klin. Chirurg. **109**, 481.
[15]) Arch. f. klin. Chirurg. **114**, 156.

Digitized by Google
Original from UNIVERSITY OF CALIFORNIA
Generated for guest (Massachusetts Institute of Technology) on 2019-05-24 17:14 GMT / http://hdl.handle.net/2027/uc1.b3753216
Public Domain in the United States, Google-digitized / http://www.hathitrust.org/access_use#pd-us-google

Erstens darin, daß jede Operation gute und schlechte Resultate geben kann. Zweitens mangelnde Einsicht in die Ursachen des Mißerfolgs, und infolgedessen Neigung zu irgendeinem Schematismus. Der Schematismus hat ja natürlich einen gewissen allgemeinen Vorteil, welcher darin besteht, daß man sehr bald die Grenzen des Operationsverfahrens und seine Nachteile kennen lernt. Das Resultat wird aber dadurch getrübt, daß für dieselbe Operationsmethode die Indikationen der Chirurgen im einzelnen Falle nicht die gleichen sind, so daß häufig ein subjektives Moment hineinspielt; auch Ungleichheiten in der Technik spielen keine geringe Rolle. Ferner ist das Material der einzelnen Chirurgen verschieden, z. B. Städter, Landleute, Wohlhabende und Arme, ferner auch mehr oder weniger Früh- und Spätfälle und mehr oder weniger Neurastheniker. Dazu kommen noch Differenzen in der Nachbehandlung. Ein besonderes zeitliches Moment ist hierbei nicht außer acht zu lassen. Die Neigung, die jetzt vorherrscht, zu radikalen Operationen vorzugehen und damit Dauerheilung anzustreben unter Erhöhung der Mortalität, ist zweifellos bedingt durch die unglückseligen Ernährungsverhältnisse des Krieges und seiner Nachwirkungen. Das lactovegetabilische Regime, welches für die Ulcusbehandlung das zweckmäßigste ist, ist für große Teile der Bevölkerung nicht anwendbar. Wenn auch jemand genug Eiweiß, z. B. Fleisch, zur Verfügung hätte, so kommt es gerade bei der Magenverdauung nicht allein auf die Quantität, sondern auch auf die Qualität des Eiweißes nachweislich mit an. Viele Ärmere leiden zurzeit noch an einem Mangel an Eiweiß und, wie ich glaube, auch unter einer in bezug auf die Mineralsubstanzen unzweckmäßig zusammengesetzten Nahrung. Letztere ist vielleicht zu wenig basenhaltig. Andere beschuldigen den Fettmangel für Ulcus ventriculi, weil dadurch die reflektorische Herabsetzung der Salzsäure vom Duodenum aus wegfällt [Bode[1])]. Ich halte aber den Mangel an Mineralbasen für schädlicher als den an Fett. Ein Überschuß an einer in den Nährstoffen richtig zusammengesetzten Nahrung kann alle Defekte ausgleichen, auch solche, die man chemisch nicht eruieren kann. Milch ist deswegen meines Erachtens für die Ulcusbehandlung bei operierten und nichtoperierten Fällen mit das wichtigste Heilmittel. Sie steht aber immer noch in unseren Großstädten in viel zu geringen Mengen zur Verfügung.

Was nun die chirurgische Behandlung des Magenulcus anbetrifft, so brauche ich wohl nicht zu betonen, daß ich auf einem individualisierenden Standpunkte stehe. Für einen wichtigen Gesichtspunkt muß man es auch halten, daß es sich hier um gutartige Prozesse handelt, und

[1]) Bruns Beitr. z. klin. Chirurg. **122**, 634.

Digitized by Google
Original from UNIVERSITY OF CALIFORNIA
Generated on 2019-05-24 17:14 GMT / http://hdl.handle.net/2027/uc1.b3753216
Public Domain in the United States, Google-digitized / http://www.hathitrust.org/access_use#pd-us-google

daß manche callöse Ulcera durch einen ungefährlichen Eingriff, wie die Gastroenterostomie, mitunter überraschend gut ausheilen. So kühne Operationen, wie man sie bei Magencarcinom unbedenklich ausführen kann, halte ich beim Ulcus nur in Ausnahmefällen für angezeigt, nämlich dort, wo gegen eine Heilung auf anderem Wege starke Gründe sprechen. Dahin gehört z. B., wenn man bei der Operation ein callöses Geschwür findet und in der Krankengeschichte profuse Blutungen verzeichnet sind. Was hat es hier für einen Zweck, eine Gastroenterostomie zu machen mit der Chance, daß Patient hinterher über kurz oder lang eine neue Blutung bekommt? So spricht auch für die Resektion, wenn der Kranke ein großes in die Leber und das Pankreas penetrierendes Geschwür hat, wobei es sich natürlich nicht bloß um Verwachsungen handeln darf. Hier sind die Chancen für eine Dauerheilung ungünstige. Jeder Operateur wird es schon erlebt haben, daß es solchen Patienten nach der Gastroenterostomie eine Zeitlang gut gegangen ist und sie dann später doch einer großen Blutung aus ihrem nicht geheilten Geschwür erlegen sind. Für Resektion spricht auch starke anatomische Veränderung des Magens, z. B. starke Sanduhrform. Schließlich wird man auch für eine Resektion des Geschwüres sich entschließen, wenn dieselbe bequem auszuführen ist und keine größere Mortalität bedingen würde als die Gastroenterostomie.

Ein Punkt, auf den ich noch hinweisen möchte, betrifft die Sekretion der Salzsäure. Wenn jemand ein jahrelang bestehendes Geschwür hat und dabei immer noch normale oder hohe Salzsäurewerte, so ist die Chance, denselben durch eine Gastroenterostomie zu heilen, immer mit einer gewissen Gefahr des peptischen Ulcus verbunden und ferner mit der Gefahr, daß das Geschwür nicht heilt. Anders liegt die Sache, wenn die Salzsäure geschwunden ist. Es kommt sehr selten vor, daß sie nach einer Gastroenterostomie wieder von neuem auftritt. Mir ist bekannt, daß nicht wenige Chirurgen der Salzsäure keine Bedeutung beimessen, weil sich sowohl normale Salzsäurewerte als Mangel an Salzsäure bei Magengeschwüren finden. Ich halte diesen Standpunkt direkt für falsch. Wer hat denn bewiesen, daß diese Geschwüre bei Mangel an Salzsäure entstanden sind, und daß die Sub- und Anacidität nicht ein sekundärer Zustand ist? Wird es denn einem innnern Arzt einfallen, beim Ulcus auf die Neutralisation der Salzsäure zu verzichten, weil es auch Geschwüre ohne Salzsäure gibt? Solche Fälle mit hoher Acidität legen es also nahe, eine größere Resektion auszuführen, wenn es nicht mit allzugroßer Gefahr verbunden ist, nämlich um die Salzsäurewerte herabzusetzen.

Für den einzelnen Fall lasse ich als Operation der Wahl diejenige gelten, die mir nach der Sachlage als besonders geeignet erscheint. Die Motive, welche den Ausschlag für die Wahl der Operation geben, können

Digitized by Google
Original from UNIVERSITY OF CALIFORNIA
Generated for guest (Massachusetts Institute of Technology) on 2019-05-24 17:14 GMT / http://hdl.handle.net/2027/uc1.b3753216
Public Domain in the United States, Google-digitized / http://www.hathitrust.org/access_use#pd-us-google

sehr verschiedener Art sein. Davon nur einige klinische und technische Gesichtspunkte zu betonen, ist der Zweck dieser Abhandlung.

Beschäftigen wir uns erst mit der Gefäßversorgung des Magens und ihrer Berücksichtigung bei größeren Magenoperationen. Es ist richtig, daß der Magen mit Gefäßanastomosen gut versehen ist, so daß man auf eine Strecke von zwei Querfinger Breite sämtliche vier Arterien unterbinden kann [Alberts[1])]. Aber wir haben es doch mit Patienten zu tun, bei denen die Blutversorgung meistens nicht die normale ist: Nicht wenige zeigen Arteriosklerose der Magengefäße [Ophuls[2])]; viele sind blutarm, sei es durch Blutung aus dem Ulcus oder auch infolge konsumierender Prozesse, wie z. B. Tuberkulose. Wieder andere zeigen nervöse Störungen, die als Sympathikotonie bezeichnet werden und Gefäßkrämpfe auslösen. Dies sind Gründe genug, den Gefäßen Beachtung zu schenken. Die Gefäßversorgung des Magens hat ungünstige Gewebe und Bezirke [vgl. Jatrou[3])]. Zu den ungünstig versorgten Geweben gehört nach Disse[4]) die Mucosa. In sie gelangen feine Äste, welche Endarterien sind und zylindrische Bezirke von 2,5 mm versorgen. Ihr Verschluß führt zur Stase in den Capillaren, Blutungen und Anverdauung des Gewebes. Hingegen ist in der Submucosa ein Arteriengeflecht vorhanden. Noch größere Gefäßanastomosen liegen unter der Submucosa. Behanntlich laufen die Arterien in der Hauptsache in der Schicht zwischen Submucosa und Muscularis. In der besseren Gefäßanastomosierung der tieferen Schichten liegt meines Erachtens der Grund für den treppenförmigen Charakter des Ulcus simplex. Schütz[5]) nennt meine Erklärung dieses Befundes eine durch nichts begründete Annahme. Ich hatte mir nämlich erlaubt zu sagen: „Was dem Reiz der Salzsäure entgegenwirkt, ist sicher die Blutzirkulation, insbesondere die Lymphströmung. Letztere ist in der Mucosa am geringsten und wird besser in der Submucosa und Muscularis. Darin liegt meines Erachtens der Grund für die treppenförmige Beschaffenheit des Ulcus simplex."[6])

Durch die Beschaffenheit der Arterienanastomosen in den Magenschichten ist dies erklärt. Bei offenem Ulcus fällt für bestimmte verstopfte Endarterien der Capillardruck und damit die Lymphströmung aus. Die arteriellen Anastomosen schaffen aber einen Ausgleich und sichern damit die Lymphströmung. Aschoff[7]) erklärt die Verlagerung des Ulcustrichters mit der Spitze nach dem Pylorus zu und ebenfalls die ungleiche

[1]) Dtsch. Zeitschr. f. Chirurg. **130**.
[2]) Arch. f. intern. Med. 1913, **11**, 5, 469.
[3]) Dtsch. Zeitschr. f. Chirurg. **159**, 196.
[4]) Arch. f. mikrosk. Anat. **65**, 512. 1914.
[5]) Arch. f. Verdauungskrankh. **23**, 107.
[6]) Münch. med. Wochenschr. 1910, Nr. 38.
[7]) Zentralbl. f. Chirurg. 1920, Nr. 48, S. 1449.

Digitized by Google
Original from UNIVERSITY OF CALIFORNIA
Generated on 2019-05-24 17:14 GMT / http://hdl.handle.net/2027/uc1.b3753216
Public Domain in the United States, Google-digitized / http://www.hathitrust.org/access_use#pd-us-google

Beschaffenheit der Geschwürsränder oralwärts und caudalwärts durch die nach dem Pylorus gerichtete Magenperistaltik. Dies aber erklärt doch nicht die trichterförmige Beschaffenheit der Wände, warum nämlich das Ulcus nicht etwa den Charakter einer Flasche mit engem Halse hat. Auch Stromeyer[1]), ein Schüler Aschoffs, betont den terrassenförmigen Charakter des distalen Randes des Ulcustrichters, welcher zeigt, „daß die verschiedenen Schichten eine verschieden starke Resistenz gegen die verdauende Wirkung des Magensaftes haben", wenn auch mechanische Einwirkungen diese Schichten in Terrassenform mehr herauspräparieren. Der Einwurf von Schütz kann demnach als unberechtigt bezeichnet werden, zumal Schütz selbst keine einfachere oder bessere Erklärung gibt.

Was nun die einzelnen Bezirke des Magens anbetrifft, so nimmt die Gefäßversorgung des Magens gegen das Duodenum hin immer mehr ab (Jatrou, l. c. 207). Auch ist die kleine Kurvatur weniger gut versorgt als die große; am spärlichsten ist die Ausbildung der Gefäßästchen im präpylorischen Teil des Magens. Man kann direkt sagen, daß es sich um eine Teilung zwischen den beiden Versorgungsgebieten der Gastrica sinistra und dextra handelt (Jastrou, l. c. 209). Betrachten wir nun einmal die Gefäßversorgung des Magens in bezug auf die Resektion und auf die Eiselbergsche Pylorusausschaltung.

I. Die Querresektion betreffend.

Ich führte schon in meiner Arbeit in Langenbecks Archiv Bd. 109 aus, daß Rezidive nach der Querresektion des Magens wahrscheinlich nicht selten ihren Grund darin haben, daß die Gefäßversorgung der Magenstümpfe nicht genügend berücksichtigt wird. Wir müssen doch dabei immer bedenken, daß wir Patienten vor uns haben, deren Blutversorgung des Magens meistenteils keine normale ist, sonst würden wir nicht derartige schlimme Geschwüre zur Operation bekommen. Entweder handelt es sich um blutarme Leute, z. B. nach großem Blutverlust aus dem Ulcusgeschwür, oder um Patienten, die blutarm sind infolge anderweitiger Krankheit. So trifft man z. B. nicht selten Tuberkulose bei Magengeschwür. Ferner haben wir Patienten, die Arteriosklerose in ihren Magengefäßen haben, und schließlich auch solche mit nervösen Gefäßkrämpfen, sog. Sympathikotonie. Wenn man also viel Wandung wegnimmt aus der Mitte des Magens, so erhält man zwei kurze Stümpfe, die jederseits von je zwei Arterien versorgt sind. Es ist klar, daß der Blutdruck in dem übrigbleibenden Magenteil dadurch steigen muß und somit die Anastomosen

[1]) Zieglers Beiträge **54**, 44. 1913.

Digitized by Google
Original from UNIVERSITY OF CALIFORNIA
Generated for guest (Massachusetts Institute of Technology) on 2019-05-24 17:14 GMT / http://hdl.handle.net/2027/uc1.b3753216
Public Domain in the United States, Google-digitized / http://www.hathitrust.org/access_use#pd-us-google

der Gefäße sich erweitern müssen. Außerdem muß man natürlich bei der Naht auf gute Magenform sehen und auf eine genügend weite Kommunikation der beiden Magenhälften. Man muß auch unnütze Spannung vermeiden und stagnierende Stellen, wie z. B. Zipfelbildung. Ich nähe deshalb fast immer große Kurvatur auf große Kurvatur und nähe die kleine Kurvatur eine Strecke weit für sich, wenn die Lumina nicht zusammenpassen. Niemals führe ich eine Raffnaht aus nach Perthes, um die Kommunikation zwischen den beiden Magenhälften nicht zu verkleinern. Außerdem wird die Nahtlinie mit Netz bedeckt, um Verwachsungen mit den Bauchdecken zu vermeiden (vgl. Langenbecks Archiv Bd. 109, S. 786).

Ich habe in den letzten 4 Jahren nach diesem Verfahren 80 ausgedehnte Querresektionen hintereinander ausgeführt. Es betrafen diese Operationen 35 Männer und 45 Frauen, darunter waren 6 Todesfälle, betreffend 2 Männer und 4 Frauen. Die Todesursache war dreimal Bronchopneumonie, einmal Ileus durch ein gleichzeitig vorhandenes Meckelsches Ventrikel bei einem Morphinisten, das bei der Operation übersehen wurde, und zweimal Erschöpfung bei sehr elenden Patienten.

Was nun die Resultate anbetrifft, so haben sich 5 Fälle nur mangelhaft erholt (betreffend 2 Männer und 3 Frauen), zwei davon zeigten später Lungentuberkulose (ein Mann und eine Frau). 2 Fälle hatten erneute Magenblutungen (ein Mann und eine Frau), die aber auf innere Behandlung standen und nicht wiederkehrten, 1 Fall perigastrische Beschwerden.

Was die Salzsäureverhältnisse betrifft, so hatten 21 Fälle annähernd normale Salzsäure nach der Resektion, 59 hatten Subacidität. Die Fälle mit Rezidiven von Blutungen hatten normalen Salzsäuregehalt. Unter den 59 Subaciden waren 6 mit nicht befriedigendem Resultat, einmal wegen Verwachsungsbeschwerden, wahrscheinlich wegen kleiner Nahtinsuffizienz, und 5 Fälle konnten sich nicht genügend erholen und litten an Unterernährung mit Neigung zu Durchfall (Abschluß vor einem Vierteljahr).

Man erkennt daraus, worin eigentlich die Mängel der Methode liegen. Nimmt man zu wenig weg, was manchmal nicht ohne weiteres zu beurteilen ist, so kann eine Neigung zu Rezidiven bestehen. Nimmt man aber reichlich weg, so wird man immer eine Anzahl Fälle finden, die sich nicht genügend erholen. Es liegt dies offenbar daran, daß solche Patienten oft und wenig essen müssen. Infolgedessen muß der Nährgehalt der Speisen ein hoher sein; das verträgt sich aber nicht immer mit den Vermögensverhältnissen der Patienten, denn leicht verdauliche Speisen mit hohem Nährwertgehalt sind bekanntlich teuer. Infolgedessen ist die Erholung eine ungenügende, besonders wenn die Patienten gezwungen sind, dabei schwere Arbeit zu leisten.

Generated on 2019-05-24 17:14 GMT / http://hdl.handle.net/2027/uc1.b3753216
Public Domain in the United States, Google-digitized / http://www.hathitrust.org/access_use#pd-us-google
Digitized by Google
Original from UNIVERSITY OF CALIFORNIA

Im allgemeinen habe ich keine Veranlassung gehabt, an meiner Technik etwas zu ändern. Ich bin mit den Resultaten zufrieden. Ich sehe sonach keinen Grund ein, warum man anstatt der Querresektion die Methode Billroth I oder Billroth II einführen soll. Billroth I näht sich mit dem Duodenum schlechter, als mit dem Pylorusteil des Magens, — natürlich darf man die Nähte nicht etwa gar in den Schließmuskel hineinlegen in diejenige Stelle, welche sich am meisten verengt und am empfindlichsten gegen Fremdkörper ist. — Außerdem ist bei der Querresektion die Spannung der beiden Magenhälften geringer, was für die Magenentleerung nicht gleichgültig ist, da die Wirbelsäule von hinten sich vorwölbt und auf die Entleerung in Rückenlage hemmend wirkt. Daß der Schließmuskel erhalten bleibt, halte ich mit anderen Autoren für einen Vorteil. Ich sehe gar keinen Grund ein, warum sich der Magen schneller entleeren soll, als es physiologisch richtig ist. Die normale Magenverdauung ist sicher für den Körper die beste. Können wir sie nicht ganz normal herstellen, so ist die annähernd normale die relativ beste. Hauptsache ist nur, daß der Patient kein Rezidiv bekommt. Gegen Rezidive schützt auch nicht die Resektion nach Billroth I, wenn man zu wenig vom Pylorusteil wegnimmt, und zwar kann man auch trotz der Entfernung des Schließmuskels bei der Operation nach Billroth I oder Billroth II Rezidive von Magengeschwüren erleben (einen von mir nachoperierten Fall vgl. weiter unten).

Was die Methode nach Billroth II anbetrifft, so erholen sich solche Patienten mitunter schlecht, es dauert sehr lange, bis sie an Gewicht zunehmen. Kommen sie in elendem Zustande zur Operation, und bekommen sie irgendwelche Komplikationen, z. B. Eiterungen, eitrige Bronchitiden usw., so überwinden sie dieselben nur sehr langsam. Es liegt dies an zweierlei: 1. daran, daß der Körper nicht genug Reserveeiweiß zur Verfügung hat, und 2. daß er wegen der veränderten Verdauung nur schwer in der Lage ist, Eiweiß genug zu verdauen und anzusetzen. Ich habe dies in zwei Jahrzehnten an Dutzenden von Fällen beobachten können, so daß selbst glänzende Statistiken anderer Operateure mich, was die hiesige Bevölkerung anbetrifft, nicht irremachen könnten.

Unvorteilhaft sind solche Methoden, welche den kranken Geschwürsgrund nicht beseitigen. Dahin rechne ich z. B. die Methode von Kraske[1]), der den Geschwürsgrund auskratzt und darüber die Schleimhaut vernäht. Vor kurzem hatte ich Gelegenheit, einen Fall nachzuoperieren, der eine gute Demonstration dazu bildet.

Es handelt sich um einen 44jährigen Mann, der seit 15 Jahren magenkrank war, besonders schlimm aber seit Oktober 1919. Er wurde Ende Januar 1921

[1]) Zentralbl. f. Chirurg. 1920, S. 1440.

Digitized by Google
Original from UNIVERSITY OF CALIFORNIA
Generated for guest (Massachusetts Institute of Technology) on 2019-05-24 17:14 GMT / http://hdl.handle.net/2027/uc1.b3753216
Public Domain in the United States, Google-digitized / http://www.hathitrust.org/access_use#pd-us-google

von anderer Seite operiert, ein callöses Geschwür an der hinteren Wand der kleinen Kurvatur wurde ausgeschabt, die Mucosa darüber vernäht. Schon 4 Wochen später hatte Pat. heftigste Blutungen, seitdem fortgesetzte Schmerzen, Erbrechen saurer Massen, verstopften Stuhlgang. Der sehr elende Pat. wurde am 3. VI. 1921 von mir operiert. Eine ausgiebige Querresektion von etwa $^2/_3$ des Magens wurde ausgeführt. Das Geschwür war fünfmarkstückgroß mit einem zwanzigpfennigstückgroßen Loch, welches ins Mesogastrium ging; es saß genau am Übergang von der Pylorus- zur Fundusschleimhaut. Nicht einmal von einer Andeutung einer Heilung des Geschwürsgrundes konnte man reden. Die Heilung erfolgte glatt nach der Querresektion.

Gewiß kann man einmal Kraskes Operationen vorübergehend ausführen, z. B. bei akuten Blutungen. Man kann sogar bei solchen Fällen, wie ich es vorgeschlagen habe[1]), auch einen Gewebstampon aufnähen, um die Blutung zu stillen. Aber es ist dies keine Operation, welche irgendwie gegen Rezidive schützt; sie hat allein kaum einen anderen als einen temporären Wert.

Als normale Methode kann man nicht empfehlen die Methode von Neugebauer[2]), welcher eine Längsincision im ganzen Magen ausführt, dann an der kleinen Kurvatur einen Streifen ausschneidet und nun den Magen für sich vernäht und eine Gastroenterostomie hinzufügt. Man bekommt hier einen langen Magenschlauch mit einer einzigen Endarterie. In dieser Weise sind z. B. auch eine Anzahl Fälle von Groß[3]) operiert worden. Ebensowenig empfehlenswert ist die Methode von Ehrlich[4]), welcher die kleine Kurvatur spaltet, dann den Magen in Kugelform näht und eine Gastroenterostomie anfügt. Das bedeutet doch eine Verschlechterung der Gefäßversorgung. Wenn man die vielen Publikationen über Magenchirurgie durchsieht, so erkennt man zwar, daß alles Mögliche probiert wurde, daß aber doch Gesichtspunkte wie Vermeidung von Ernährungsstörungen durch Schonung der Gefäße, Vermeidung von unnützen Spannungen, Vermeidung von abnormen Formen, Vermeidung von stagnierenden Stellen, wie Zipfelbildung, nicht genügend berücksichtigt wurden. Für eine Normalmethode ist es aber doch nötig. Es ist natürlich nicht wünschenswert, daß man übermäßig radikale Eingriffe macht, sondern am besten nur in jedem Falle so viel zu tun, als nötig ist.

II. Zur Pylorusausschaltung.

Durchtrennen wir in der Nähe des Schließmuskels, so durchschneiden wir die für die Ernährung der rechten Magenhälfte wichtige Arteria gastrica inferior dextra,

[1]) Münch. med. Wochenschr. Nr. 42, S. 1199. 1920.
[2]) Zentralbl. f. Chirurg. Nr. 41, S. 1274. 1920.
[3]) Dtsch. Zeitschr. f. Chirurg. **63**.
[4]) Zentralbl. f. Chirurg. Nr. 3, S. 44. 1917.

Digitized by Google
Original from UNIVERSITY OF CALIFORNIA
Generated for guest (Massachusetts Institute of Technology) on 2019-05-24 17:14 GMT / http://hdl.handle.net/2027/uc1.b3753216
Public Domain in the United States, Google-digitized / http://www.hathitrust.org/access_use#pd-us-google

welche fast dasselbe Kaliber wie die sinistra hat (Jatrou, l. c. 206). Wir erhalten demnach einen langen Magenteil, der nur von links her versorgt wird. Am Ende dieses langen Magenteiles wird nun eine Gastroenterostomie angelegt, und zwar von den meisten Autoren direkt oberhalb des Blindverschlusses (vgl. Jungermann, Dtsch. Zeitschr. f. Chir. Bd. 158, S. 370). Andere Autoren wenden die Endzu-seit-Anastomose nach Reichel an (v. Haberer, Arch. f. klin. Chir. Bd. 113, S. 519). Besonders letzteres Verfahren hat eine erschreckend große Anzahl von peptischen Ulcera gegeben. Nach Eiselsberg[1]) von 61 Fällen 10, nach v. Haberer[2]) 14 Fälle von 71, und zwar bei dem Anastomosenverfahren von Reichel. Auch erwähnt Nicolaysen[3]), häufig Jejunalgeschwüre nach der Eiselsbergschen Ausschaltung gesehen zu haben. Ja Bircher[4]), der Referent über die operative Behandlung der Ulcuskrankheit in der Sitzung der Schweizer Chirurgischen Gesellschaft, warnt sogar vor der Resektion des Ulcus nach Billroth II wegen des Vorkommens peptischer Jejunalgeschwüre nach dieser Operation.

Was nun das Eiselsbergsche Verfahren anbetrifft, so kann man es ja ruhig bei Carcinoma pylori ausführen, wo keine freie Salzsäure besteht und die Gefahr eines peptischen Geschwürs nicht vorhanden ist, und zwar auch in Form der termino-lateralen Anastomose. Wie ich in Boas' Diätetik für Magen- und Darmkrankheiten 1920 S. 184 ausgeführt habe, bluten die carcinomatösen Ulcera sehr leicht, namentlich bei mechanischer Reizung. Es hat hier das Eiselsbergsche Verfahren den Vorteil, daß der Patient keine so strenge Diät innezuhalten braucht. Wenn es sich aber um Ulcus handelt, namentlich mit überschüssiger Salzsäuresekretion, wie besonders bei Ulcus duodeni, so ist eine Pylorusausschaltung durch Raffung oder durch Umschnürung mit einem Seidenfaden oder autoplastischem Gewebe, unter Schonung der Arterien besser. Diese Verfahren genügen, wie Gulecke[5]) gezeigt hat, praktisch vollkommen. Man kann auch andere Verfahren wählen, es ist aber immer besser, die Coronaria dextra inf. nicht zu unterbrechen, z. B. kann man den Pylorusteil nach Rothe raffen, zumal wenn man an dem Duodenalgeschwür nicht zerren will (Nieny, Zentralbl. f. Chirurg. 1921, Nr. 31). Schneidet man in der Nähe des Pylorusmuskels durch, so bleibt eine große Drüsenfläche im abgetrennten Fundus- und Pylorusteil zurück, welche normal Salzsäure absondert, bei irgendwelcher Stagnation aber sogar übernormale Werte. Daß der Zutritt

[1]) Arch. f. klin. Chirurg. **114**, 541.
[2]) Therapeut. Halbmonatsschr. 1921, S. 193.
[3]) Nord. Chirurgen-Kongreß zu Christiania 1920.
[4]) Korrespondenzbl. f. Schweizer Ärzte 1919, Nr. 20, S. 724 u. 731.
[5]) 13. Chirurgen-Kongreß 1914, II, 211.

Digitized by Google
Original from UNIVERSITY OF CALIFORNIA
Generated on 2019-05-24 17:14 GMT / http://hdl.handle.net/2027/uc1.b3753216
Public Domain in the United States, Google-digitized / http://www.hathitrust.org/access_use#pd-us-google

von Galle und Pankreassaft bei motorischen Störungen überkompensiert wird, habe ich schon in meiner Arbeit in Langenbecks Archiv 109, 826 genügend mit Beispielen belegt (vgl. auch Sitzungsbericht der Gesellschaft für Natur u. Heilkunde zu Dresden vom 25. IX. 1919. Münch. med. Wochenschr. 1920, Nr. 5, S. 197).

Sitzt nun das Ulcus am Pylorus selbst oder im Pylorusteil des Magens, so empfiehlt es sich unter Umständen den Schnitt mehr nach der Mitte zu zu legen, aus Gründen der Gefäßversorgung oberhalb des präpylorischen Teiles.

Ich komme jetzt zu meiner Kontroverse mit v. Haberer. Derselbe hat mich an mehreren Stellen zitiert, so in Langenbecks Archiv 114, 130: „Ich habe in einem Falle von absolut inoperablem Ulcus duodeni genau nach Kellings Vorschlag eine Pylorusausschaltung ausgeführt und danach sofort ein so schweres Ulcus pepticum erhalten, wie ich es bis dahin noch nicht gesehen habe." — Dasselbe hat er wiederholt auf der 2. Tagung für Verdauungs- und Stoffwechselkrankheiten in Homburg 1920 und zweimal ausgeführt in den Therap. Halbmonatsheften 1920 Nr. 7 S. 194 und 1920 Nr. 22 S. 631, dann noch in der Wiener Ärztegesellschaft (s. Wien. klin. Wochenschr. 1920 Nr. 52 S. 1140), und außerdem noch im Arch. f. Verdauungskrankh. 28, 19. Von vorneherein ist ja nicht so ohne weiteres zu verstehen, warum man ein besonders schwer und schnell auftretendes Ulcus pepticum jejuni bekommen soll, wenn man bei der Eiselsbergschen Operation ein größeres Stück des Pylorusteiles ausschaltet und damit eine Schleimhautfläche, von der aus nachweislich die Nahrungsbestandteile die Salzsäuresekretion anregen, wenigstens einer direkten Einwirkung dieser Bestandteile entzieht. Was nun v. Haberers Angaben betrifft, daß er die Operation genau nach meinem Vorschlag ausgeführt habe, so stimmt das nur zum Teil. Die Größe des ausgeschalteten Pylorusteiles konnte wohl mit meinem Vorschlag stimmen, aber wahrscheinlich nicht die Art der Ausführung. In keiner seiner Publikationen fand ich Genaueres über die Technik. Ich habe mich deswegen an v. Haberer gewendet, und er hat mir auch bereitwilligst geantwortet. Die Antwort fiel so aus, wie ich sie vermutet hatte. Er schrieb nämlich folgendes: „Ich habe mehr als den halben Magen 13 cm vom Pylorus ausgeschaltet, wegen eines Ulcus, das weit vom normalen Pylorus entfernt im absteigenden Duodenalschenkel saß, mit den Gallenwegen verwachsen und ins Pankreas penetriert war. Es wurde mit kürzester Schlinge zwischen Jejunum und Magenquerschnitt eine Endzuseit-Anastomose hergestellt ohne Enteroanastomose. Nach 4 Monaten blutendes Ulcus pepticum jejuni. Magensaftuntersuchung fehlt. Die Röntgenuntersuchung ergibt breite, gut durchgängige Anastomose, nach 3 Stunden kein Rest. Der kurze Magenstumpf zeigt deutliche Hypersekretion. Die Relaparotomie ergab einen

Digitized by Google
Original from UNIVERSITY OF CALIFORNIA
Generated for guest (Massachusetts Institute of Technology) on 2019-05-24 17:14 GMT / http://hdl.handle.net/2027/uc1.b3753216
Public Domain in the United States, Google-digitized / http://www.hathitrust.org/access_use#pd-us-google

faustgroßen Ulcustumor mit 5 Kronenstück großer Delle an der hinteren Wand der Gastroenterostomie. In den Tumor ist mit eingezogen ein großer Teil des kleinen Restes der hinteren Magenwand und die Arteriae colica media." — Ich mache diese Mitteilung mit Genehmigung des Herrn v. Haberer, der sich über diesen Fall eine ausführliche Publikation vorbehält. Wie ich aus v. Haberers Publikation im Arch. f. Verdauungskrankh. 28, 27 ersehe, wurde dann eine innere Apotheose nach Schmilinsky eingelegt. Der Patient lebt noch nach $1^1/_4$ Jahr, ist aber arbeitsunfähig.

Was meine Stellung zu der Kontroverse anbetrifft, so muß ich folgendes bemerken: Als Normalverfahren habe ich die Pylorusausschaltung nicht empfohlen, sondern ich sagte in Langenbecks Archiv in bezug auf das Ulcus pepticum jejuni: „Ein Schutz ist nur gegeben in der Resektion des Pylorusteiles." (Daselbst 109, 827.) Ferner habe ich ausgeführt (ebenda S. 783), „die Gastroenterostomie soll so funktionieren, daß keine Rückstauung in der zuführenden Schlinge besteht", und ferner auf S. 796 u. 797 angegeben, daß meine Fälle nicht mit dem Reichelschen Verfahren der terminolateralen Anastomose operiert worden sind. Ferner habe ich bei der Besprechung des peptischen Jejunalgeschwürs auf S. 818 u. 819 mich gegen die großen Schnitte bei der Gastroenterostomie erklärt, weil die Darmwand spornartig quer gezogen wird, ihr Epithel abgeschilfert, ihre Ernährung durch Spannung gestört wird, und die Galle nicht am Magen vorbeifließen kann. Der denkbar größte Schnitt aber, den man in die Jejunalwand machen kann, ist der beim Reichelschen Verfahren, besonders wenn der Schnitt durch den größten Querdurchmesser des Magens geht. Die Galle kann auch hier nicht vorbeifließen, und regelmäßig wird ja auch Galle bei diesem Verfahren im Magen gefunden. v. Haberer gibt auch Hypersekretion in seinem Falle an, das läßt immer auf eine Art von Stagnation schließen. Kontrahiert sich der Magen nur zum Zwecke der Entleerung, und will sich gleichzeitig das Duodenum entleeren, so muß eine Rückstauung eintreten, besonders wenn man die kürzeste Schlinge wählt, wie dies der Fall war. Gelangt auf diese Weise der Mageninhalt in den Pylorusteil, so tritt die zweite chemische Phase der Salzsäuresekretion ohne weiteres ein. Die schlechten Resultate nach der Eiselsbergschen Pylorusausschaltung finden sich weitaus in der Mehrzahl der Fälle dort, wo dieses Reichelsche Anastomosenverfahren ausgeführt worden ist. v. Haberer beschuldigt den zurückgebliebenen Pylorusring. Er sagt folgendes[1]):

„Ich habe Kelling gegenüber, der die Ursache nicht im Pylorusring, sondern in den ungenügend ausgeschalteten Pylorusdrüsen usw. erblickt,

[1]) Arch. f. klin. Chirurg. **114**, 130.

Digitized by Google
Original from UNIVERSITY OF CALIFORNIA
Generated for guest (Massachusetts Institute of Technology) on 2019-05-24 17:14 GMT / http://hdl.handle.net/2027/uc1.b3753216
Public Domain in the United States, Google-digitized / http://www.hathitrust.org/access_use#pd-us-google

meinen Standpunkt auf Grund der eigenen Beobachtungen aufrecht erhalten können." Nun ist aber in v. Haberers Falle noch etwas Ungewöhnliches vorhanden: Es handelt sich nämlich um eine tiefe Duodenalstenose im absteigenden Teil, Verwachsungen mit den Gallengängen, Penetration ins Pankreas. Die klinische Indikation ist in der Regel bei solchen Fällen Stagnation, oft mit Einfließen von Galle und Pankreassaft in den Magen. Schaltet man hier einen umfangreichen Teil des Magens aus, so schafft man ein Reservoir für die rückwärtsfließenden Sekrete, aus dem sie sich nicht so leicht entleeren können. Der Pankreassaft (Babkin, l. c. 150) sowie die gespaltenen Fette (Babkin, S. 163) können Erreger für die Salzsäuresekretion vom Pylorusteil aus sein. Bestand aber die Rückstauung nicht, so kann sie noch später durch schrumpfende Prozesse eintreten. Dieser eine Fall scheint mir nun nicht grade ein geeignetes Objekt zu sein, meine Annahme, wie v. Haberer schreibt, „ad absurdum zu führen".[1])

Gegen v. Haberers Standpunkt läßt sich aber weiter folgendes anführen. Erstens gibt es Fälle mit Resektion des Pylorusringes, bei denen peptische Jejunalgeschwüre entstanden sind. Ich erinnere an folgende Fälle:

1. Kramer, zitiert nach Denk (s. unter 4).
2. Key, zitiert nach Denk (s. unter 4).
3. Bircher, Schweiz. Korrespondenzblatt 1919 Nr. 20, S. 731.
4. Denk, 44. Chirurg.-Kongr. S. 236 (Resektion von 15 cm Magenwand plus Schließmuskel).
5. Denk, ebenda S. 237: „trotz weitgehender Resektion des Pylorusteiles . . ."
6. Hohlbaum, Arch. f. klin. Chirurg. **113**, 530.
7. König, Zentralbl. f. Chirurg. 1921, Nr. 21, S. 764.
8. Röpke, Zentralbl. f. Chirurg. 1921, Nr. 21, S. 762 (nach brieflichen Mitteilungen). (Duodenalgeschwür mit Einstülpung des Pylorus.)

In Fall 5 von Denk war die freie Salzsäure niedrig. Ob sie aber schon vor der Entstehung des peptischen Ulcus so gewesen ist, wissen wir nicht. Das gilt aber auch für andere Fälle von Ulcus pepticum jejuni mit Subacidität nach gewöhnlicher Gastroenterostomie, so z. B. die Fälle von Zweig[2]). Ein einwandsfreier Fall von Entstehung eines peptischen Ulcus bei Subacidität ist mir nicht bekannt. Man kann sich natürlich vorstellen, daß durch mechanische Reize und durch Abschnürung der Gefäßversorgung Ulcera entstehen können, und daß die nekrotischen Teile dann vom Pankreassaft abverdaut werden. Wenn es wirklich der Fall ist, so ist es sicher sehr selten, und ich glaube nicht, daß diese Form einen so ominösen penetrierenden Charakter hat. Es ist vorteilhafter,

[1]) l. c.

[2]) Wien. klin. Wochenschr. 1921, Nr. 2, S. 921.

Digitized by Google
Original from UNIVERSITY OF CALIFORNIA
Generated on 2019-05-24 17:14 GMT / http://hdl.handle.net/2027/uc1.b3753216
Public Domain in the United States, Google-digitized / http://www.hathitrust.org/access_use#pd-us-google

sich mit diesen Fällen viel weniger zu beschäftigen als mit denen, die von der Salzsäure des Magens verursacht werden.

Hier müssen auch die Fälle von Resektionen von peptischem Magengeschwür erwähnt werden, wie sie nach Pylorusresektion, sei es nach Billroth I, sei es nach Billroth II, entstanden sind. Es ist wirklich kein Grund einzusehen, warum, wenn neue peptische Geschwüre im Magen entstehen, dann solche im Jejunum bei Billroth II ausgeschlossen sein sollen. Ich erwähne hier folgende:

1. Einen Fall von v. Haberer selbst (Langenbecks Archiv **106**, 615): Frisches Ulcus im Magen, 3 Monate nach Billroth II.
2. Enderlen, Zentralbl. f. Chirurg. 1921, Nr. 22, S. 763. Pylorusresektion nach Billroth I mit Rezidiv.
3. Baum, Zentralbl. f. Chirurg. 1921, Nr. 17, S. 586.
4. Hotz, zitiert bei v. Haberer, Zentralbl. f. Chirurg. 1921, Nr. 24, S. 850: nach Resektion von Ulcus duodeni.
5. Kelling (unveröffentlichter Fall):

43jähriger Mann, E. Sch. Vor $1^1/_2$ Jahren war Cholecystektomie von anderer Seite ausgeführt worden und außerdem wegen eines walnußgroßen Geschwüres im Pylorusring eine Pylorusektomie nach Billroth I. Eine Zeitlang ging es gut, nach 5 Wochen bestanden wieder Beschwerden. Ich will auf die weiteren Angaben nicht eingehen. Stagnation im Magen bestand nicht. Die Salzsäure war reichlich. Man erhielt z. B. nach einem Alkoholprobefrühstück nach einer halben Stunde: freie Salzsäure 40, Gesamtacidität 60. Zeitweise war okkultes Blut im Stuhle nachweisbar. Bei der Röntgenuntersuchung war nur eine leichte Stenose des Magenausganges zu sehen; die Magenwände erschienen glatt. Die Beschwerden zogen sich so hin, bis sich Pat. nach 3 Jahren zu einer zweiten Operation entschloß. Ich fand ein fünfmarkstückgroßes Ulcus an der hinteren Wand des Pylorusteiles oberhalb der glatten alten Narbe. Eine taubeneigroße Nische führte ins Mesogastrium; starke Infiltration des kleinen Netzes, starke Verwachsungen mit dem Pankreas. Das ganze Geschwür und die Hälfte des Magens wurde nach Billroth II reseziert. Die freie Salzsäure des Magens war dann verschwunden. Eine Chlorbestimmung ergab, daß fast gar keine HCl abgesondert wurde. Pat. ist seit einem Jahre geheilt und beschwerdefrei. Dieser Fall stimmt aber nicht zu der Ansicht v. Haberers „und es genügt, einen ganz kleinen Teil, nur den Pylorusring, zu resezieren“[1]), um peptisches Ulcus auszuschließen.

Der gegenteilige Beweis gegen v. Haberer ist nun dieser, daß man trotz Erhaltung des Pylorusringes in vielen Fällen keine peptischen Jejunalgeschwüre bekommt. Ich erwähne erst meine 4 Fälle, die ich in Langenbecks Archiv **109**, 796 beschrieben habe.

Fall 1. 37jähriger Mann. Ausschaltung von 6 cm des Pylorusteiles wegen callösem Ulcus. Verschluß des Magens für sich, hintere G.E. + E.A. Salzsäurewerte vorher und nachher dieselben. Der Mann starb 13 Monate später an carcinomatöser Degeneration des Ulcus.

[1]) Therapeutische Halbmonatshefte 1920, 22, 631.

Digitized by Google
Original from UNIVERSITY OF CALIFORNIA
Generated for guest (Massachusetts Institute of Technology) on 2019-05-24 17:14 GMT / http://hdl.handle.net/2027/uc1.b3753216
Public Domain in the United States, Google-digitized / http://www.hathitrust.org/access_use#pd-us-google

Fall 2. 42jähriger Mann (ebenda S. 796). Durchtrennung des Magens in der Plica praepylorica wegen Ulcus im Pylorus und Penetration ins Pancreas. Verschlußnaht des Magens, hintere G.E. + E.A. Vorher und hinterher dieselben Salzsäurewerte. $4^1/_2$ Jahre beobachtet, kein peptisches Ulcus.

Fall 3. 36jährige Frau (ebenda S. 797). Penetrierendes Geschwür im Pylorusteil. Querdurchtrennung des Magens etwa in der Mitte nach Eiselsberg. G.E. nach Hacker. Keine freie Salzsäure mehr. Acidität auf die Hälfte gesunken, kein pept. Ulcus. 3 Jahre beobachtet.

Fall 4. 54jährige Frau (Ebenda S. 797). Callöses Geschwür in der kleinen Kurvatur. Über die Hälfte des Magens nach Eiselsberg ausgeschaltet. Verschluß des Magens für sich. Hintere G.E. + E.A. Vor der Operation normale Salzsäurewerte, nach der Operation keine freie Salzsäure mehr. Beobachtet $7^1/_2$ Jahre.

Fall 5. (neu). 23jähriger Mann. Apfelgroßes Geschwür im Pylorusteil in die Hinterwand penetrierend. Ausschaltung von 12 cm an der kleinen und 15 cm an der großen Kurvatur. Verschlußnaht des Magens. Hintere G.E. + E.A. Nach 14 Tagen zeigten sich noch fast dieselben Salzsäurewerte wie vor der Operation, nämlich nach Alkoholprobefrühstück; 200 ccm Wasser + 1 Eßlöffel 96proz. Spiritus + 1 Scheibe Weißbrot; nach 40 Minuten freie Salzsäure 50, Gesamtacidität 90. Nach 7 Wochen dasselbe Probefrühstück: Freie Salzsäure 30, Gesamtacidität 60. Nach 4 Monaten nach demselben Probefrühstück keine freie Salzsäure mehr. Beobachtet 6 Monate.

Ferner Fälle, die von anderen Chirurgen operiert worden sind und teilweise umfangreiche Ausschaltungen des Pylorusteiles betreffen.

1. Ein Fall von Polya (Zentralbl. f. Chirurg. 1920, Nr. 24, S. 588): mit lateraler Gastroenterostomie. Kein peptisches Ulcus.

2. Ein Fall von Orth (Dtsch. Zeitschr. f. Chirurg. **161**, 159. Terminolat. Anastomose mit sehr langer Schlinge. Vorher normale Salzsäure werte, hinterher Achylie. Befinden nach $3^1/_2$ Monaten gut.

3. Ein Fall von Brunner (Korrespondenzbl. f. Schweiz. Ärzte 1919, Nr. 20, S. 748). Eiselsbergsche Ausschaltung, hintere Gastroenterostomie, peptisches Ulcus zweimal, deswegen dann ausgedehnte Resektion am Fundusteil. Gastroenterostomie mit terminolateraler Anastomose. Heilung seit $2^1/_2$ Jahren.

4. Ein Fall von Zoepffel (Dtsch. Zeitschr. f. Chirurg. **164**, 346 u. 349) mit terminolateraler Anastomose. Weiteres über das Dauerresultat kann noch nicht ausgesagt werden.

Dazu kommen noch eine Anzahl von Pylorusausschaltungen mit Erhaltung des Schließmuskels und orthopädischer Resektion des Magens, wonach keine Ulcera pept. jejuni gesehen worden sind. Ich erwähne hier Finsterer (Zentralbl. f. Chirurg. 1921, Nr. 11, S. 764), der zahlreiche Fälle operiert hat. Allerdings hat er neuerdings einen Fall von peptischem Jejunalgeschwür gehabt (zit. nach v. Haberer, Arch. f. Verdauungskrankh. **28**, 21). Ferner Sürmondt (Dtsch. Zeitschr. f. Chirurg. **162**, 308), ferner Müller (ebenda **161**, 392). Auch Groß (ebenda **163**, 331) durchtrennt den Pylorusteil oberhalb des Schließmuskels, vernäht beide Enden blind und fügt eine Gastroenterostomie zu. Wenn

Digitized by Google
Original from UNIVERSITY OF CALIFORNIA
Generated for guest (Massachusetts Institute of Technology) on 2019-05-24 17:14 GMT / http://hdl.handle.net/2027/uc1.b3753216
Public Domain in the United States, Google-digitized / http://www.hathitrust.org/access_use#pd-us-google

auch unter seinen 45 Fällen vielleicht einige gewesen sein können, welche ein peptisches Ulcus gehabt haben, so ist jedenfalls davon keine Rede, daß sie in einer Anzahl aufgetreten sind, daß man die Pylorusausschaltung dafür beschuldigen könnte.

Einen sehr guten Beweis für meine Auffassung geben die Operationen von Ringel (Zentralbl. f. Chirurg. 1921, Nr. 22, S. 795). Nach einer schriftlichen Mitteilung an mich hat er in 168 Fällen die Pylorusausschaltung nach Eiselsberg ausgeführt, dabei Gastr. retrocolica dicht oberhalb des blinden Magenverschlusses angelegt. Er beobachtete 4 peptische Ulcera des Jejunums, also nicht mehr, als man auch ohne Pylorusausschaltung sieht. Ferner gibt es Fälle, die durch die Gastroenterostomie erst nach Hinzufügung einer Pylorusausschaltung heilen, z. B. zwei Fälle von Borzeki (Zentralbl. für Chirurg. 1921, Nr. 29).

Demgegenüber kommen nun eine Zahl von Fällen mit ungünstigem Verlauf.

1. Ein Fall von Polya (Zentralbl. f. Chirurg. 1920, Nr. 24, S. 588). 36jähriger Mann, Ausschaltung des Pylorusteiles wegen peptischer Ulcera. Terminolaterale Anastomose nach Reichel. Herabsetzung der Salzsäurewerte. Trotzdem neues peptisches Ulcus.

2. Ein Fall von Clairmont (Münch. med. Wochenschr. 1918, Nr. 39, S. 1067). Ausschaltung des Pylorus nach Eiselsberg wegen peptischem Ulcus. Gastroenterostomia retrocolica posterior. Später Dilation der zuführenden Schlinge und Ulcus pept. an der Gastroenterostomie. Nun Resektion umfangreicher Partien des Magens. Dann Heilung trotz bestehender Pylorusausschaltung.

3. Ein Fall von Denk (44. Chir.-Kongr. S. 234). 44jähriger Mann. Ausschaltung von Duodenalgeschwür mit 21 cm an der kleinen, 16 cm an der großen Kurvatur. Verschlußnaht des Magens, hintere Gastroenterostomie nach Hacker. Über die Größe des Schnittes erfahren wir nichts. Hinterher die gleichen Salzsäurewerte. Schon nach $2^1/_2$ Wochen neues peptisches Jejunalgeschwür.

4. Der unglücklich verlaufene, oben erwähnte Fall von v. Haberer.

5. Die zahlreichen Fälle von peptischem Jejunalgeschwür nach Pylorusausschaltung, die von Eiselsberg und Haberer erwähnt sind. So gab z. B. Haberer auf dem letzten Chirurgenkongreß 1921 an, daß auf 71 Pylorusausschaltungen 14 peptische Ulcera gekommen sind. Das wäre also ungefähr jeder fünfte Fall.

Mit Ausnahme von dem Fall von Denk sind alle die Fälle mit peptischen Ulcera bei umfangreicher Pylorusausschaltung mit der terminolateralen Anastomose von Reichel operiert worden. Die ganze Statistik spricht so deutlich, daß es wirklich schwer zu verstehen ist, warum nicht dieses technische Verfahren angeschuldigt wird, dessen schädliche Wirkungen zu begreifen sind. Statt

Digitized by Google
Original from UNIVERSITY OF CALIFORNIA
Generated on 2019-05-24 17:14 GMT / http://hdl.handle.net/2027/uc1.b3753216
Public Domain in the United States, Google-digitized / http://www.hathitrust.org/access_use#pd-us-google

dessen beschuldigt v. Haberer den Schließmuskel, dessen Einfluß auf das peptische Jejunalgeschwür tatsächlich nicht ohne weiteres zu verstehen ist. Es läßt sich also meines Erachtens aus den klinischen Erfahrungen nichts anderes sicher folgern, als daß man bei Ausschaltung des Pylorus die Magenquerschnitte blind verschließen soll. Die Gastroenterostomie führt man entweder in Y-Form nach Roux aus oder auch nach Hacker; dann mache man aber keine zu großen Schnitte und lege am besten die Gastroenterostomie nicht in einen schlecht ernährten Magenteil.

Ich will die Berechtigung des Verfahrens der terminolateralen Anastomose nach Reichel, Polya u. a. nicht bestreiten, wenn man den ganzen Pylorusteil reseziert und dabei die freie Salzsäure des Magens so gut wie ganz aufhebt. Aber bei der kleinen Pylorusresektion oder bei der Ausschaltung wegen Ulcus ist dies zweifellos gefährlich, und zwar wegen der schon von mir erwähnten Spannung der Jejunumschlinge. Es muß doch einen besonderen mechanischen Grund haben, daß die Ulcera alle an der auf diese Weise eingenähten Jejunumschlinge ihren Sitz haben.

Die klinische Erfahrung über das peptische Jejunalgeschwür überhaupt ergibt folgendes:

1. Die gewöhnliche Gastroenterostomie bei verschlossenem Pylorus liefert offenbar in jeder Form, hinten oder vorn angelegt, mit oder ohne Anastomose, eine gewisse Anzahl von pept. Jejunalulcera.

2. Dieselbe Operation bei offenem Pylorus liefert erfahrungsgemäß weniger Ulcera, wahrscheinlich zum Teil deswegen, weil immer noch ein Teil des Mageninhaltes durch den Pylorus ins Duodenum kommt und eine Mischung mit Galle und Pankreassaft bewirkt, zweitens aber auch weil die Spannung an der Gastroenterostomie geringer wird. Bei erhöhtem Druck kann dann ein Teil des Mageninhaltes durch den Pylorusteil entweichen, und es tritt damit eine Erleichterung der Magenentleerung und eine Schonung der Anastomose ein, vorausgesetzt, daß kein Circulus besteht.

3. Resektion des Pylorusteiles bis zur Hälfte des Magens ergibt im allgemeinen mit ganz wenigen Ausnahmen, die aber, wie es scheint, sehr bald schon in der ersten Zeit entstehen, kein peptisches Ulcus. Hier scheint es in bezug auf die Gefahr des Ulcus keinen großen Unterschied zu machen, welches Verfahren man anwendet. Der Appetitsaft genügt nämlich normalerweise nicht, um ein peptisches Ulcus zu erzeugen. Es muß noch ein mechanisches Moment hinzukommen, welches durch den Chemismus und die Motilität des Magens gegeben ist, da die Füllung des Magens mit Speisen die freie Salzsäure des Appetitsaftes ohne weiteres bindet. Da nun der Pylorusteil fehlt, fehlt auch die Anregung, die Salz-

Digitized by Google
Original from UNIVERSITY OF CALIFORNIA
Generated for guest (Massachusetts Institute of Technology) on 2019-05-24 17:15 GMT / http://hdl.handle.net/2027/uc1.b3753216
Public Domain in the United States, Google-digitized / http://www.hathitrust.org/access_use#pd-us-google

säure weiter zu bilden, und so entsteht kein peptisches Ulcus. Nämlich nur auf die freie Salzsäure kommt es an. Ich finde bei nicht wenig Autoren die Ansicht vertreten, die ich für verfehlt halte, daß auch die gebundene Salzsäure das peptische Ulcus hervorrufen kann. Das halte ich für ausgeschlossen. Natürlich wird sich die Salzsäure erst an totes Material binden, ehe sie lebendes Material anätzt, und das letztere kann sie gar nicht, wenn ein Überschuß von totem Material, also von Nahrungsmitteln, vorhanden ist. Das ist aber immer der Fall, wenn keine freie Salzsäure vorhanden ist.. Daß nekrotisches Gewebe verdaut werden kann, ist selbstverständlich. Entsteht also irgendwie sonst ein nekrotischer Defekt, so kann auch hier durch die Verdauung ein Ulcus entstehen. Ein solches Geschwür wird aber auch durch die Abstoßung des nekrotischen Gewebes bei der Wundheilung entstehen. Dieser Vorgang ist meines Erachtens kein peptisches Ulcus, schon gar nicht ein penetrierendes. Nach meiner Auffassung entstehen peptische Ulcera in der Hauptsache durch Verätzung wenig widerstandsfähigen lebenden Gewebes durch die Salzsäure des Magens.

Nach zwei Erfahrungen, die ich neuerdings gemacht habe, bin ich allerdings sehr zweifelhaft geworden, ob man überhaupt bei Pylorusresektion wegen Ulcus das terminolaterale Verfahren bei Billroth II anwenden soll.

Der eine Fall betrifft den weiter unten erwähnten Mann (Fall Nr. 6), der zweite ist folgender: Es handelte sich um einen 26jährigen Mann. Der Operationsbefund ergab ein Geschwür am oberen Duodenum, welches etwas ins Pankreas eingedrungen war, dazu ein zweites callöses Ulcus, welches vorn saß und mehr der kleinen Kurvatur zu. Es wurde nur das Duodenumgeschwür reseziert und außerdem noch 15 cm an der kleinen und 20 cm an der großen Kurvatur, also mehr als die Hälfte des Magens. Da ich sicher zu sein glaubte, daß hier die Magensäure geschwunden wäre, wählte ich hier das Anastomosenverfahren nach Reichel, fügte aber außerdem noch eine E.A. mit Murphyknopf hinzu. Das abgeschnittene Präparat zeigte, daß ich makroskopisch bis in die Fundusmuskulatur weit hinein reseziert hatte. Trotzdem waren die Salzsäurewerte vor- und nachher dieselben; nämlich man erhielt kurz vor der Operation nach einem Alkoholprobefrühstück mit Semmel einen reichlichen Inhalt von einer Dimethylreaktion + 45 und Phenolphtalein + 95. Drei Monate nach der Operation nach demselben Probefrühstück: wenig galliger Inhalt mit einer Dimethylreaktion + 100 und Phenolphtalein + 120. Allerdings war die Menge des Inhaltes bedeutend geringer.

Wie kommen solche Ausnahmen zustande? Ich vermute, daß es sich in solchen Fällen um hypertrophische Gastritis handelt. Es handelte sich in diesem und auch in dem anderen Falle um Hyperacidität; es mögen Drüsenneubildungen entstehen, und die Verhältnisse können sich pathologisch verschieben. Schließlich könnte auf andere Weise eine Verstärkung der ersten Phase (Appetitssaft) bestehen. Zurzeit wissen wir über solche Ausnahmen nichts Genaues, wir können nur Vermutungen aufstellen, deren Zulässigkeit an Hand der Fälle nachgeprüft werden muß.

Digitized by Google
Original from UNIVERSITY OF CALIFORNIA
Generated on 2019-05-24 17:15 GMT / http://hdl.handle.net/2027/uc1.b3753216
Public Domain in the United States, Google-digitized / http://www.hathitrust.org/access_use#pd-us-google

Beseitigung der zweiten chemischen Phase ist nicht identisch mit Beseitigung der HCl überhaupt.

4. Wird vom Pylorusteil nur wenig entfernt, etwa 5—6 cm mit dem Schließmuskel, so kann ein peptisches Ulcus entstehen. Hier ist es auch gleichgültig, ob der Pylorus entfernt oder ausgeschaltet wird. Denn wie ich in Langenbecks Archiv **109**, 791 gezeigt habe, sind bei Wegfall von so wenig Pylorusteil die Salzsäureverhältnisse vorher und nachher gleich. Das Reichelsche Verfahren der Terminolateralanastomose gibt aber hier mehr peptische Ulcera als jedes andere Verfahren.

Es fragt sich jetzt: Wie wird in dem Falle einer genügend umfangreichen Pylorusausschaltung die Salzsäuresekretion weiter unterhalten? Es gibt zwei Möglichkeiten: a) vom Fundus aus evtl. durch die sog. paralytische Sekretion oder durch besondere anatomische Verhältnisse; b) vom Pylorus aus, indem der Mageninhalt rückläufig durch das Duodenum den ausgeschalteten Pylorusteil erreicht, oder vielleicht durch Stauung im Pylorusteil selbst.

Was wissen wir a) von der paralytischen Sekretion? Heidenhain (zitiert nach Babkin: Die äußere Sekretion der Verdauungsdrüsen, 1914, S. 193) fand, daß am isolierten kleinen Magen die Magensaftsekretion eine permanente ist. Bickel (zitiert ebenda S. 193) nimmt an, daß die Sekretion eine permanente ist, da im Blute immer chemische Erreger kreisen, aber normalerweise zeigt die Sekretion einen ausgesprochen intermittierenden Charakter infolge nervöser Hemmungen, die von einem in der Pars pylorica gelegenen Regulationszentrum ausgehen sollen. Begründet wird diese Vorstellung durch Versuche von Borodenko (Internat. Beitr. z. Pathol. u. Therap. d. Ernährungsstör. 1910, **1**, 48). Die Annahme eines Regulationszentrums im Pylorusteil für die Beschränkung der Sekretion freier Salzsäure können wir wohl fallen lassen, denn wenn man die Pars pylorica entfernt, so wissen wir, daß in den allermeisten Fällen Subacidität und sogar Achylie die Folge ist, also das Gegenteil. Trotzdem kann man als möglich annehmen, daß infolge irgendwelcher Erkrankungen entweder gewisse Hemmungen wegfallen oder gewisse Reize permanent auftreten, z. B. durch gastritische oder ulceröse Prozesse oder durch Substanzen, welche die Salzsäuresekretion vom Blute aus anregen, oder auch Anregung der Salzsäuresekretion auf dem Nervenwege, z. B. vom Gehirn aus, so daß dabei eine pathologische permanente Salzsäuresekretion eintritt. Es ist ja auch noch ein anderer Fall denkbar, nämlich daß im Blute kreisende Stoffe die Sekretine im Pylorusteil des Magens mobil machen, welche ihrerseits die Salzsäuresekretion im Fundusteil anregen. Da Atropin diese paralytische Sekretion zum Stillstand bringt, wäre es das gegebene Mittel für Fälle, die ja in diese Kategorie gehören könnten. Hier

Digitized by Google
Original from UNIVERSITY OF CALIFORNIA
Generated for guest (Massachusetts Institute of Technology) on 2019-05-24 17:15 GMT / http://hdl.handle.net/2027/uc1.b3753216
Public Domain in the United States, Google-digitized / http://www.hathitrust.org/access_use#pd-us-google

fehlt uns aber etwas vollkommen, was sich durch Tierexperimente nicht ersetzen läßt, nämlich die Untersuchung am kranken Menschen selbst. Ich möchte den Operateuren, die derartig verzweifelte Fälle von immer wiederkehrenden Ulcera operieren müssen, empfehlen, in dem zurückbleibenden Magenteil eine Kadersche Fistel anzulegen und genau die Sekretionsverhältnisse solcher Fälle zu untersuchen. Das Röntgenverfahren hilft uns hier wenig. Die Röntgenmahlzeit ist auch eine ganz andere Mahlzeit wie die Appetitmahlzeit. Man kann daraus schließen, wie sich der Magen bei der Röntgenmahlzeit füllt und entleert, aber nicht mehr. Mir ist bekannt, daß durch Untersuchungen gezeigt worden ist, daß die Röntgenmahlzeit sich bei ihrer Entleerung aus dem Magen etwa verhält wie eine gewöhnliche Mahlzeit. Aber durch Beobachtungen, die ich an Fällen gemacht habe, die mit einer Kaderschen Fistel im Magen versehen gewesen sind, habe ich mich doch überzeugt, daß das nur cum grano salis gilt. Die chemischen Einflüsse spielen eben eine große Rolle, und ihre Wirkung wird aus den Schattenbildern der Röntgenuntersuchung nicht genügend klar.

Ein weiterer Punkt ist: Wie verhält sich die Sekretion der Salzsäure bei der Pylorusausschaltung nach physiologischen Untersuchungen? Da müssen zuerst die Untersuchungen angeführt werden, die Jianu und Großmann (Boas Arch, d. Verd.-Krankh. **16**, 153—156) angestellt haben. Sie fanden beim Hund, daß die Ausschaltung des Pylorusteiles den Chlorgehalt und die Gesamtacidität auf mindestens die Hälfte reduziert und diese dauernd sinken. Sie hielten demnach die Methode nützlich zur Vermeidung des peptischen Jejunalgeschwüres. Den Pylorus in der Kontinuität des Magens zu lassen, halten sie für schädlich; ausgeschaltet sei er unschädlich. Sie sind also der gegenteiligen Ansicht wie von v. Haberer, der es für gefährlicher hält, den Pylorus auszuschalten, als ihn am Magen zu lassen (Zentralbl. f. Chirurgie **21**, 763. 1921).

Ferner müssen erwähnt werden die Versuche von Keppich[1]), der ebenfalls Pylorusausschaltungen am Hund ausgeführt hat.

a) Zwei Versuche mit Ausschaltung von 6 cm Pylorusteil nach Eiselsberg und terminolateraler Magendarmanastomose nach Reichel. Beide Male im Anfangsteil der abführenden Schlinge ein Ulcus pepticum.

b) Ein dritter Versuch, dieselbe Operation, aber mit Resektion des Pylorusteiles, ergab kein pept. Ulcus.

Die Deutung dieses Versuches macht keine Schwierigkeiten. Mit der Entfernung des Pylorusteiles fällt die zweite chemische Phase weg und damit die Hauptursache für das Ulcus. Daß nämlich das Eindringen von Galle und Pankreassaft in den Magen allein vor pept. Ulcus nicht

[1]) Zentralbl. f. Chirurg. 1921, Nr. 4, S. 118.

Digitized by Google
Original from UNIVERSITY OF CALIFORNIA
Generated for guest (Massachusetts Institute of Technology) on 2019-05-24 17:15 GMT / http://hdl.handle.net/2027/uc1.b3753216
Public Domain in the United States, Google-digitized / http://www.hathitrust.org/access_use#pd-us-google

schützt, ist schon durch Operationen an Menschen, so von Schmilinsky[1]) bewiesen. Der weitere Versuch Keppichs, das Duodenum zu durchtrennen, den abführenden Schenkel blind zu verschließen und dann den Duodenalinhalt nach Durchtrennung des Jejunums in den Fundusteil des Magens zu leiten und den aboralen Jejunalquerschnitt unterhalb des Pylorus zirkulär einzunähen, führte zu keinem pept. Ulcus. Erstens wegen der Beimischung des Pankreassaftes, in zweiter Linie aber auch, weil das Jejunum nicht einer Spannung unterlag. Der Versuch ist fast ganz analog demjenigen, den ich in Langenbecks Archiv 62 im 6. Kapitel beschrieben habe, und der dem dort abgebildeten Schema Fall IV in Abb. 2 entspricht. Hier wurde der Pylorus verschlossen, das oberste Jejunum quer durchtrennt, das aborale Ende in den Fundus zirkulär eingenäht, das orale zentral in den Pylorusteil eingefügt. Dem Hund ging es über 8 Monate sehr gut. Nach der Tötung fand sich bei der Sektion auch nicht eine Andeutung eines peptischen Geschwüres.

Um der Frage weiter näherzutreten: Warum entstehen nach Pylorusausschaltung so leicht peptische Geschwüre? müssen wir uns noch eingehender mit den Resultaten der physiologischen Versuche beschäftigen und uns fragen: Welchen Einfluß hat der Pylorusteil auf die Salzsäuresekretion, und unter welchen Umständen tritt dieser Einfluß auf?

1. Wird der Magenfundusteil mit dem Pylorus vom Duodeeum abgetrennt (zitiert nach Babkin, l. c. S. 138), so wirken die Erreger für die zweite chemische Phase der Salzsäuresekretion so gut wie nicht mehr vom Duodenum aus, wenn sie dort selbst eingeführt werden, sondern nur vom Magen aus.

2. Führt man die Versuche noch weiter, indem man nicht nur den Pylorusteil vom Duodenum abtrennt, sondern auch den Pylorusteil vom Fundusteil abtrennt (Sawitsch und Zeljony, Pflügers Archiv 150, 128 und 135), so wirken die Salzsäureerreger in der Hauptsache nur vom Pylorusteil aus, vom Fundusteil und Duodenum so gut wie nicht. Dasselbe geht auch aus den akuten Versuchen von Edkins und Tweedy (zitiert nach Babkin S. 127 und 138) hervor.

3. Wird der Pylorusteil vom Fundus im Magen gänzlich abgetrennt, wie es bei der chirurgischen Pylorusausschaltung der Fall ist, aber dabei im Zusammenhang mit dem Duodenum gelassen (Groß, Boas Arch. f. Verd.-Krankh. 12, 507), und man füllt nun in das Duodenum Erreger für die zweite chemische Phase ein, so erhält man eine deutliche Salzsäuresekretion, die man natürlich nicht erhält, wenn man diese Erreger in den Fundus allein einspritzt (ebenda Groß), oder wenn man

[1]) Zentralbl. f. Chirurg. 1918, Nr. 25.

Digitized by Google
Original from UNIVERSITY OF CALIFORNIA
Generated on 2019-05-24 17:15 GMT / http://hdl.handle.net/2027/uc1.b3753216
Public Domain in the United States, Google-digitized / http://www.hathitrust.org/access_use#pd-us-google

sie in das isolierte Duodenum allein einspritzen würde (Babkin 152). Die Anregung erfolgt erst durch rückläufige Füllung des Pylorusteiles.

Soweit sind die Versuche eindeutig. Es fragt sich nur noch, wie die Wirkung von dem Pylorusteil auf den Fundusteil zustande kommt. Daß sie von der Oberfläche des Pylorusteiles zustande kommen kann, ist ja außer aller Frage, und ebenso sicher ist es, daß, wenn der Mageninhalt rückläufig nach einer Gasteroenterostomie den Pylorusteil erreicht, dann eine zweite chemische Phase ausgelöst werden muß.

Eine Möglichkeit bestände, daß die Sache außerdem noch in folgender Weise vor sich gehen könnte: Der Pylorus sondert irgendein Sekret ab im Laufe der Verdauung. Dieses Sekret mischt sich im Duodenum oder Jejunum dem Speisebrei bei, wird dort aktiviert und regt dann von hier aus eine weitere Sekretion der Salzsäure an. Die physiologischen Versuche, wie sie bis jetzt ausgeführt worden sind, sind nicht imstande, diese Möglichkeit auszuschalten, und wir würden, wenn die Sachlage so wäre, mit der Ausschaltung des Pylorus für die zweite chemische Phase der Verdauung so gut wie nichts erreichen. Bei der Wichtigkeit dieser Frage habe ich eine Anzahl von Untersuchungen an Menschen ausgeführt. Ich stellte Pylorusextrakt aus der Schleimhaut des Pylorusteiles her; dieselbe wurde in einer Fleischmaschine zerkleinert und mit $^1/_{10}$ n-Salzsäure versetzt. Da es mir gelang, durch Resektion bei einem Ulcus normale Pylorusschleimhaut des Menschen zu erhalten, habe ich auch mit dieser Versuche angestellt. Es wurde nun dem zu untersuchenden Patienten ein Probefrühstück gegeben. Dasselbe bestand aus einer Scheibe Weißbrot und 200 ccm Wasser, versetzt mit einem Eßlöffel 96 proz. Spiritus. Es wurde nach einer bestimmten Zeit, meist 25—30 Minuten, im Liegen, herausgenommen, und nun wurde ein zweiter Versuch angestellt mit demselben Probefrühstück unter gleichen Bedingungen. Nur wurde dann dem Probefrühstück ein mit $^1/_{10}$ n-Kalilauge neutralisierter Pylorusextrakt zugefügt.

Natürlich weiß ich, daß das Pylorussekret mit dem Extrakt nicht identisch ist; das Sekret kann sehr viel weniger enthalten, es wird aber kaum mehr wirksame Bestandteile enthalten als das Extrakt, darauf kommt es hier aber an.

1. 35jähriger Mann. Zwei Ulcera am Pylorus in der Nähe der kleinen Kurvatur. Es wurde der Schließmuskel und der Pylorusteil reseziert, und zwar 8 cm an der kleinen und 12 cm an der großen Kurvatur, nach der Methode Billroth I. Die Versuche wurden vorgenommen genau 3 Monate nach der Operation. Erster Versuch $^1/_2$ Franzsemmel, 200 ccm Wasser und 15 ccm 96proz. Alkohol. Nach 30 Minuten 50 cm Inhalt: Dimethylreaktion = 0, Acidität mit Phenolphtalein = 25. Zweiter Versuch: Ganz dasselbe Probefrühstück, dazu 10 ccm neutralisiertes Pylorusextrakt vom Schweinemagen (zerriebene Pylorusmucosa eines Schweines mit

Digitized by Google
Original from UNIVERSITY OF CALIFORNIA
Generated for guest (Massachusetts Institute of Technology) on 2019-05-24 17:15 GMT / http://hdl.handle.net/2027/uc1.b3753216
Public Domain in the United States, Google-digitized / http://www.hathitrust.org/access_use#pd-us-google

200 ccm 1/10 n-Salzsäure aufgesetzt) 50 ccm Inhalt: Dimethylreaktion = 0, Phenolphtalein 25. Hier fehlte der Pylorusteil; das Extrakt wirkte gar nicht.

2. 41jähriger Mann. Hintere G.-E. + E.-A. wegen Pylorusstenose. Alkoholprobefrühstück + Semmel. Nach 30 Minuten 50 ccm Inhalt: keine Galle, Dimethylreaktion = 0, Phenolphtalein = 10. Dasselbe Probefrühstück mit 10 ccm neutralisiertem Extrakt: keine Galle. 40 ccm Inhalt: Dimethylreaktion = 50, Phenolphtalein = 70; also eine deutliche Wirkung des Extraktes.

3. Ein 46jähriger Mann. Resektion des Pylorusteiles nach Billroth I wegen callösen Ulcus an der kleinen Kurvatur. Untersuchung nach 7 Wochen. Alkoholprobefrühstück wie oben. 50 ccm Inhalt: Dimethylreaktion = 5, Phenolphtalein 40, keine Galle. Dasselbe Probefrühstück mit 20 ccm neutralisiertem Pylorusextrakt. 20 ccm: keine Galle, Dimethylreaktion = 0, Phenolphtalein 25. Kein Effekt.

4. Ein 39jähriger Mann. Dreimarkstückgroßes callöses Ulcus an der kleinen Kurvatur. Querresektion; vom Pylorusteil blieben 6 cm von der kleinen und 8 cm von der großen Kurvatur stehen. Untersuchung $4^1/_2$ Wochen nach der Operation. Alkoholprobefrühstück. Nach 20 Minuten 10 ccm Inhalt: Keine Galle, Dimethylreaktion 10, Phenolphtalein 60. Dasselbe Probefrühstück mit 14 ccm Pylorusextrakt war offenkundig viel besser verdaut. 50 ccm Inhalt: keine Galle. Dimethylreaktion 18, Phenolphtalein 45. Etwas Effekt.

5. Ein 28jähriger Mann. Ulcus am Pylorusteil des Magens, nicht zu entfernen. Hintere G.E. Nach 8 Wochen Probefrühstück: 150 ccm Wasser, 10 ccm 96proz. Alkohol mit einer kleinen Scheibe Schwarzbrot. Nach 25 Minuten 50 ccm Inhalt. Keine Galle, Dimethylreaktion = 12, Phenolphtalein 42. Kurz hinterher dasselbe Probefrühstück mit 20 ccm neutralisiertes Pylorusextrakt vom Schwein. Nach 25 Minuten 45 ccm Inhalt, deutlich besser verdaut. Dimethylreaktion + 20, Phenolphtalein = 70. Die Wirkung dieses Extraktes ist also offenkundig. — Dasselbe Extrakt wird an dem gleichen Tage an einem weiteren Fall verwendet:

6. Ein 26jähriger Mann, bei dem wegen eines auf Duodenum und Pankreas übergegangenen Pylorusgeschwüres der Magen 2 Querfinger oberhalb des Geschwürs durchtrennt worden war. Blinder Verschluß des Magens. Außerdem wurde am Fundusteil eine orthopädische Resektion ausgeführt von 6 cm an der kleinen Kurvatur und 12 cm an der großen Kurvatur. Hintere G.-E. mit E.-A. Dieser Pat. hatte seltsamerweise vor und nach der Operation ganz genau dieselben Salzsäurewerte, nämlich vor der Operation nach Alkoholprobefrühstück: Dimethylreaktion = 40, Phenolphtalein = 80. $2^1/_2$ Wochen nach der Operation ebenfalls Alkoholprobefrühstück mit 25 g Weißbrot: Dimethylreaktion = 50, Phenolphtalein 90. Nach 6 Monaten dasselbe Probefrühstück. Nach 25 Minuten 40 ccm Inhalt ohne Galle. Dimethylreaktion + 30, Phenolphtalein + 76. Gleich hinterher dasselbe Probefrühstück mit 20 ccm neutralisiertes Pylorusextrakt. 20 ccm Inhalt, eine Spur Galle. Dimethylreaktion + 36, Phenolphtalein + 78. In diesem Falle wirkte das Pylorusextrakt nicht, vielleicht weil es den Pylorus nicht erreichte. Die Größe des Magenstumpfes betrug, am Röntgenschirm gemessen, bei maximaler Füllung an der kleinen Kurvatur 9 cm, an der großen Kurvatur 16 cm, die Breite 10 cm.

Die Versuche zeigen also, daß der Pylorusextrakt von der Oberfläche des Pylorus aus wirkt, aber nicht von anderen Teilen des Magendarmkanales.

Hierin liegt aber eine Möglichkeit, wie schließlich doch infolge der Pylorusausschaltung verstärkte Sekretion unterhalten werden kann. In erster Linie muß man an diejenigen Fälle denken, wo Pylorus- und Duo-

Digitized by Google
Original from UNIVERSITY OF CALIFORNIA
Generated on 2019-05-24 17:15 GMT / http://hdl.handle.net/2027/uc1.b3753216
Public Domain in the United States, Google-digitized / http://www.hathitrust.org/access_use#pd-us-google

denalstenosen bestehen. Wenn man bei solchen die Pylorusausschaltung ausführt, so kann man sich vorstellen, daß eine Sekretstauung eintritt und vielleicht auch eine Aktivierung des Sekretes, und daß dann auf diese Weise eine Sekretion unterhalten wird. Diesen Punkt halte ich doch immerhin für beachtlich für die Operation und weiterer Untersuchung wert. Schließlich könnte man auch, um auf die Vorstellung von v. Haberer zurückzukommen, auch an den Schließmuskel denken. Wir wissen, daß der Schließmuskel vom Duodenum aus durch Säuren und Fette zum Verschluß gebracht werden kann (Babkin, l.c. S. 376 und 383). Kann auf diese Weise auch eine Sekretstauung eintreten? Allerdings muß ich sagen: Bei den Untersuchungen, die ich mit Kaderscher Fistel am ausgeschalteten Pylorusteil ausgeführt habe, ist mir das nicht aufgefallen. Ich möchte auch annehmen, daß bei irgendwelcher Füllung des Pylorusteiles derselbe sich peristaltisch entleeren muß, und gegen die Entleerung des alkalischen Sekretes besteht ja kein Hindernis. Aber wie gesagt, die Sache kann ja bei Gastroenterostomie und namentlich bei dem Reichelschen Verfahren mit starker Rückstauung anders sein. Ich weiß nun sehr wohl, daß viele Operateure, die das Reichelsche Verfahren anwenden, gerade eine gute Entleerung rühmen. Das hängt aber ganz offenbar damit zusammen, daß die Schlinge stark angespannt wird, und infolgedessen wird eine nach abwärts gehende Peristaltik ausgelöst, welche aber aufwärts eine gewisse Stagnation im Darm zur Folge haben kann. Je stärker nämlich die Spannung der Darmwand ist, um so mehr erfolgt ein Verschluß oralwärts und eine peristaltische Welle caudalwärts (Freudenberg, Dtsch. med. Wochenschr. 1917, Nr. 39). Besondere Beachtung verdienen aber die Fälle mit Stenosen im Pylorus und Duodenum, zumal solche unter Umständen antiperistaltisch besser durchgängig sein können als peristaltisch.

Man kann den ganzen Verdauungsvorgang nicht verstehen, wenn man sich nicht eine allgemeine Vorstellung von der Bedeutung der ganzen Sekretionstheorie macht. Meine Auffassung ist etwa folgende: Im Verdauungskanal müssen doch die festen Stoffe verflüssigt werden. Die festen Stoffe, die hineinkommen, sitzen oralwärts, die verflüssigten, die resorbiert werden sollen, caudalwärts. Nun muß doch im allgemeinen die Resorption von der Sekretion örtlich getrennt sein, denn das ist klar: wenn dieselbe Schleimhautfläche gleichzeitig sezernieren und resorbieren soll, so entstehen zwei entgegengesetzte Strömungen, die einander stark beeinträchtigen müssen. Weiter ist verständlich, daß eine Regulation der Sekretion nur erfolgen kann durch Resorption gewisser Bestandteile, welche anfangs schon an und für sich in gelöster Form in den Nahrungsmitteln enthalten und deshalb imstande sind, eine Sekretion auszulösen. Also muß im Magen die resorbierende und dadurch auch die Sekretion regulierende Fläche im Pylorus liegen, und

Digitized by Google
Original from UNIVERSITY OF CALIFORNIA
Generated for guest (Massachusetts Institute of Technology) on 2019-05-24 17:15 GMT / http://hdl.handle.net/2027/uc1.b3753216
Public Domain in the United States, Google-digitized / http://www.hathitrust.org/access_use#pd-us-google

im Darm dieselbe Fläche unterhalb der Pankreasmündung, also im unteren Duodenum und Jejunum. So nur kann eine schrittweise Verdauung und Aufsaugung möglich sein. Nun kann die Anregung für die Sekretion der betreffenden verflüssigenden Säfte und Fermente auf zweierlei Weise entstehen: entweder auf dem Nervenwege oder humoral auf dem Lymph- bzw. Blutwege. Die alleinige Versorgung auf dem Nervenwege würde sehr kompliziert und schon deswegen unsicher sein, man denke auch an die Verletzung der Nerven. Sie entspricht auch nicht der phylogenetischen Entwicklung. Die Aufsaugung von Nahrungsmitteln und die Bildung von lösenden Fermenten besteht schon bei niederen Tieren, wo von der Ausbildung eines besonders komplizierten Nervensystems zur Regulation gar keine Rede sein kann. Wenn also die Anregung auf humoralem Wege erfolgen und spezifisch erfolgen soll, so geschieht dies am besten so, daß durch die gelösten Bestandteile der Nahrung die Bildung bestimmter spezifischer Sekretine angeregt wird, welche ihrerseits ins Blut gelangen und nun schon in sehr kleinen Mengen bestimmte Verdauungsdrüsen zur Sekretion anregen. Das Prinzip gilt wohl fast allgemein für die innere Sekretion. Solche Sekretine finden wir im Pylorusteil für den Magenfundus und im Duodenum und Jejunum für das Pankreas.

Am Pankreas sind die Verhältnisse besser klar gestellt als am Pylorus. Das Sekretin findet sich im Duodenum oder Jejunum (Babkin l. c. 318), und die Salzsäure regt mit Hilfe dieses Sekretins die Arbeit der Bauchspeicheldrüse auf humoralem Wege an (Babkin l. c. 327).

Wenn nun noch nach Ausschaltung des Pylorusteiles eine zweite chemische Pase vorhanden ist und Salzsäure weiter sezerniert wird, so kann dies meiner Ansicht nach nur folgende Gründe haben:

1. Daß die Speiseteile rückläufig durch das Duodenum den Pylorusteil erreichen. Die Untersuchung mit Röntgenstrahlen ist nicht allein maßgebend. Ich weiß zwar, daß von Röntgenologen behauptet wird, daß die Entleerung der Röntgenmahlzeit genau so ist wie die jeder anderen Mahlzeit. Das stimmt aber doch nicht ganz. Ich habe mich in einem Fall von Pylorusausschaltung mit Kaderscher Fistel im Pylorusteil überzeugen können, daß doch Speiseteile, wenn auch in geringen Mengen, den Pylorus rückläufig durch die Gastroenterostomie erreichten, während bei der Röntgenmahlzeit nichts zu beobachten war. Rückläufigkeit der Mahlzeit ist aber auch durch Untersuchung mittels Röntgenverfahrens bewiesen in einem Falle, wo die Pylorusausschaltung mit einem Anastomosenverfahren nach Reichel verbunden worden ist[1]).

[1]) Orth, Dtsch. Zeitschr. f. Chirurg., **161**, 134.

Digitized by Google
Original from UNIVERSITY OF CALIFORNIA
Generated for guest (Massachusetts Institute of Technology) on 2019-05-24 17:15 GMT / http://hdl.handle.net/2027/uc1.b3753216
Public Domain in the United States, Google-digitized / http://www.hathitrust.org/access_use#pd-us-google

Hier ist die Hauptfrage die: Kann man so operieren, daß dies mit Sicherheit vermieden wird? Die zweckmäßigsten Methoden sind sicher solche, welche den Magen zu einer langsamen Entleerung veranlassen, denn dann tritt am wenigsten Rückstauung im Dünndarm ein, und welche dabei eine Spornbildung vermeiden. Es käme demnach nur in Frage: Okklusionsnaht des Magens, Gastroenterostomie evtl. in Y-Form nach Roux oder auch hintere Gastroenterostomie mit nicht zu großem Schnitt nach Hacker oder auch mit E.-A. Aber ehrlicherweise muß man sagen: Wer kann dafür garantieren, daß nicht doch Verwachsungen eintreten, welche die Entleerung hindern und zur Rückstauung Veranlassung geben?

2. Können individuelle Abweichungen in Frage kommen? Es ist doch möglich, daß bei den verschiedenen Menschen die Trennungszone, die man nötig hat, um die zweite chemische Phase auszuschalten, anatomisch verschieden hoch liegt. Darüber sind unsere Erfahrungen noch unzureichend.

3. Können Stagnationen im ausgeschalteten Pylorusteil entstehen. Hier ist in erster Linie auf stenosierende Ulcera zu achten.

4. Sind pathologische Verhältnisse möglich, die wir als Hypersekretion bezeichnen, welche durch Gastritis hypertrophica, durch Stoffwechselprodukte auf dem Blutwege und vielleicht auch auf dem Nervenwege von den Zentralorganen aus zustande kommen kann. Es könnte auch eine erhöhte Reizbarkeit für die erste Phase des Appetitsaftes bestehen.

Es wird immer Fälle geben — wenn auch nicht zahlreiche — bei denen es besser ist, eine Pylorusausschaltung auszuführen als eine Resektion mit sehr hoher Lebensgefahr. Es ist notwendig, daß die Faktoren, welche den Erfolg der Ausschaltung in Frage stellen können, genauestens untersucht werden. Über diese Dinge wissen wir noch viel zu wenig, und wir werden auch niemals genug erfahren, wenn wir uns nicht entschließen, systematische Untersuchungen am Menschen selbst anzustellen. Da dieselben einfach durchzuführen sind — man braucht ja nur in den Fällen, wo man eine Pylorusausschaltung vornehmen muß, eine bzw. zwei Kadersche Fisteln anzulegen, eine im Fundusteil, eine im Pylorusteil — so können ohne Belästigung des Patienten sehr nützliche Untersuchungen angestellt werden, die für den Kranken von großem Vorteil sind. Gerade bei hartnäckigen Fällen versprechen sie Aufschlüsse über die Pathogenese des Ulcus überhaupt. Man kann die Fistel auch therapeutisch zur Behandlung verwenden zu Ernährungszwecken, zum Einspritzen von Medikamenten, ferner von Mitteln, welche die Salzsäuresekretion herabsetzen, wie z. B. Öl u. a., die aber der Patient per os nicht nehmen würde. Ich habe

Digitized by Google
Original from UNIVERSITY OF CALIFORNIA
Generated on 2019-05-24 17:15 GMT / http://hdl.handle.net/2027/uc1.b3753216
Public Domain in the United States, Google-digitized / http://www.hathitrust.org/access_use#pd-us-google

einen Anfang mit solchen Versuchen gemacht, wie ich sie in Langenbecks Archiv **109**, 796, angegeben habe. Ich habe bis jetzt leider keine Gelegenheit gehabt, dieselben fortzusetzen. Es liegt dies in der Hauptsache daran, daß ich in der Mehrzahl der von mir operierten Fälle von Magengeschwür, obwohl sie über 500 betrugen, wenig Fälle habe, die bei der Nachoperation derartige komplizierte Methoden nötig gemacht haben. Aber sicher ist es viel zweckmäßiger für die einzelnen Fälle, die so sehr zu peptischen Jejunalulcera neigen, sich von Anfang an durch physiologische Untersuchung zu überzeugen, wie die Sachlage ist, als später an einem solchen unglücklichen Patienten eine zweite und dritte Operation vorzunehmen, die ebensowenig Erfolg hat. Ich würde sogar empfehlen, bei denjenigen Fällen von Gastroenterostomie, die man ausführen muß wegen Magengeschwüren, die man nicht resezieren kann, eine Kadersche Magenfistel anzulegen, um einige Wochen den Gang der Verdauung an solchen Patienten zu studieren. Wie wichtig sind z. B. auch hier die Druckverhältnisse im Magen. Die meisten Schmerzen beim Ulcus entstehen durch Spannung; deswegen empfiehlt Poulton (Lancet 1921, S. 263) das permanente Einlegen einer Sonde zur Herabsetzung des Magendruckes. Wie verhält sich nun der Mageninnendruck bei der Gastroenterostomie bei sehr großen und bei kleinen Schnitten und mit und ohne E.-A.? Leider wissen wir darüber nichts. Ich bin überzeugt, wir werden ganz andere Urteile über die Funktion der Gastroenterostomie bekommen, als wie wir sie jetzt haben, und wir werden vielleicht erfahren, warum in einzelnen Fällen die Erfolge so glänzend sind und in anderen ungenügend. Ein wirklicher Überblick über den Gang der Verdauung läßt sich auf andere Weise nicht erzielen, denn es ist unmöglich, den Patienten fortgesetzt den Magenschlauch einzuführen und Ausspülungen zu machen, um genügende Aufschlüsse über den Chemismus und die Motilität und auch über die Druckverhältnisse des Magens zu erhalten.

Es wird auch in manchen Fällen zur Ausheilung von schweren Magengeschwüren die Jejunostomie ausgeführt, wie solche neuerdings wieder von Eiselsberg[1]) empfohlen worden ist. Auch in solchen Fällen würde ich dafür eintreten, nicht nur einen Drain ins Jejunum, sondern auch einen zweiten in den Magen einzunähen. Damit kann man auch den Verlauf der Sekretion im Magen feststellen. Wir können dann erfahren, wie die Salzsäuresekretion verläuft, ob z. B. eine paralytische Sekretion vorliegt, welchen Einfluß der Einguß in das Jejunum nat, ob davon rückläufig der Magen erreicht wird und unter welchen Bedingungen das nicht der Fall ist.

---

[1]) Langenbecks Arch. **112**, 1026.

Digitized by Google
Original from UNIVERSITY OF CALIFORNIA
Generated for guest (Massachusetts Institute of Technology) on 2019-05-24 17:15 GMT / http://hdl.handle.net/2027/uc1.b3753216
Public Domain in the United States, Google-digitized / http://www.hathitrust.org/access_use#pd-us-google

Schließlich ist eine weitere Frage noch sehr wichtig. Wir streben doch mit sehr umfangreichen Operationen an, die Salzsäuresekretion zum Versiechen zu bringen in solchen Fällen, welche dauernd zu Geschwürsbildung neigen. Wird es nun möglich sein, mit Hilfe der Jejunostomie eine Magenausschaltung so herbeizuführen, daß durch Funktionsmangel eine Atrophie der Magendrüsen auftritt? Diese Frage ist sicher von Bedeutung, zur Zeit wissen wir aber auch darüber nichts. Meine Ansicht auf Grund von einer mehr als 20jährigen Ausübung der Magenchirurgie ist die, daß wir an Methoden genug haben. Die Zahl der operierten Fälle hat uns nicht genügend aufklären können über den besten Weg, der einzuschlagen ist; vielmehr fehlt es uns an genau durchgeführten Einzelbeobachtungen. Hier muß m. E. in erster Linie eingesetzt werden. Wenn man z. B. liest, daß Torrel[1]) eine Methode ausgearbeitet hat, um am menschlichen Magen die gesamte Magenschleimhaut entfernen zu können zum Zwecke der Heilung von Magengeschwüren usw., so muß man doch eingestehen, daß die Methodik zu sehr in den Vordergrund gestellt worden ist gegenüber der pathologischen Physiologie.

Die Gesichtspunkte dieser Abhandlung lassen sich so zusammenfassen:

Für die Operation des Magengeschwüres empfiehlt sich ein individualisierendes Verfahren. Trotz guter Erfolge der Gastroenterostomie verdient die Resektion des Ulcus den Vorzug bei bestimmten Verhältnissen, wie profuse Blutungen in der Krankengeschichte, breiter penetrierender Geschwürsgrund, starke Formveränderungen des Magens, normale oder hohe Werte der Salzsäure bei langem Bestand des Ulcus, sowie bei technisch leichter Ausführbarkeit der Resektion.

Für die Technik ist wichtig die Berücksichtigung guter Gefäßversorgung der Magenstümpfe. Dasselbe gilt auch für die Pylorusausschaltung. Daß bei dieser beträchtlich mehr peptische Jejunalgeschwüre vorkommen als bei der Gastroenterostomie wegen Pylorusstenose, liegt in der Hauptsache in der Anwendung der terminolateralen Magendarm-Anastomose, welche die Jejunalschlinge ungünstig beansprucht. Andere Verfahren, wie blinder Verschluß des Magens und Gastroenterostomie nach Hacker oder vielleicht nach Roux verdienen den Vorzug. Stenosierende Ulcera sind für diese Methode der Pylorusausschaltung nicht geeignet. Sie bedeuten unter Umständen eher eine Einschaltung als eine Ausschaltung.

---

[1]) Zentralbl. f. Chirurg. 1921, Nr. 25, S. 897.

Digitized by Google
Original from UNIVERSITY OF CALIFORNIA
Generated for guest (Massachusetts Institute of Technology) on 2019-05-24 17:15 GMT / http://hdl.handle.net/2027/uc1.b3753216
Public Domain in the United States, Google-digitized / http://www.hathitrust.org/access_use#pd-us-google

Rückstauung des Mageninhaltes in den Pylorusteil löst Salzsäuresekretion aus und ist zu vermeiden. Meine Versuche am Menschen zeigten, daß das Edkinsche Extrakt der Pylorusmucosa von keinem anderen Teil des Magendarmkanales aus als dem Pylorusteil selbst wirkt.

Für manche Fälle rezidivierender Geschwüre sind die Ursachen noch unbekannt, ebenso die Gründe für die ungleichen Erfolge der Gastroenterostomie und der Jejunostomie und eine Aufklärung ist kaum anders zu erzielen als durch Ausbildung der pathologischen Physiologie mittels Beobachtungen an den betreffenden Menschen selbst, was mit Hilfe der Kaderschen Magenfistel aussichtsreich und bequem geschehen könnte. Da uns wahrscheinlich Mängel der Ernährung, welche auf die Heilung des Ulcus einen Einfluß haben können, unbekannt sind, ist diesem Umstand vorläufig nur dadurch abzuhelfen, daß wir ein Nahrungsmittel, welches, wie die Milch, alle Nahrungsbestandteile und auch die mineralischen im richtigen Verhältnis enthält, reichlich verordnen. Es gibt einige seltene Fälle, wo nach Resektion (und Ausschaltung) des ganzen Pylorusteiles noch hinreichend freie Salzsäure vorhanden ist. Diese bedürfen besonderer Beachtung. Man verbiete Appetit anregende Speisen, wie Gewürze, stark gesalzene, saure und grob mechanische Speisen und binde die Salzsäure schon in der ersten Phase der Magenverdauung durch Zusatz eiweißreicher Nahrungsmittel (Milchspeisen, Zusatz von Trockenmilch, Plasmon, Quark, weicher Käse, Fleischmus).

Generated on 2019-05-24 17:15 GMT / http://hdl.handle.net/2027/uc1.b3753216
Public Domain in the United States, Google-digitized / http://www.hathitrust.org/access_use#pd-us-google
Digitized by Google
Original from UNIVERSITY OF CALIFORNIA

[Aus der chirurgischen Universitätsklinik zu Jena (Direktor: Prof. Dr. Guleke).]

Das Versagen der Röntgentiefenbestrahlung und die Bedeutung der biologischen Prophylaxe für eine erhebliche Verbesserung der operativen Behandlung bösartiger Geschwülste.

Vorgetragen auf der 45. Tagung der Deutschen Gesellschaft für Chirurgie in Berlin 1921.

Von

Dr. **Fr. Keysser,**

Privatdozent für Chirurgie an der Universität Jena.

(Eingegangen am 2. Mai 1921.)

Der führende Gesichtspunkt für die Geschwulstbehandlung besteht in der Radikaloperation mit Ausräumung der regionären Drüsen und in nachfolgender Zerstörung der in den Geweben oder in den Lymphbahnen zurückgebliebenen Geschwulstkeime durch Röntgenstrahlen. Es wird dabei angenommen, daß die Röntgenstrahlen die Krebszellen vernichten. Überblicken wir die mit diesem Verfahren erzielten Ergebnisse der Geschwulstbehandlung, so müssen wir gestehen, daß diese recht wenig befriedigende sind. Einige Zahlenangaben dürften dieses belegen.

So hat Krönig in einer Statistik aus verschiedenen größeren Kliniken gezeigt, daß absolute Heilungen allein durch die operative Behandlung chirurgischer Geschwulsterkrankungen im Durchschnitt nur etwa 15% betragen. Krönig empfahl daraufhin, auch die operabelen Geschwülste nicht mehr zu operieren, sondern einer Bestrahlungsbehandlung zu unterziehen. Die Ergebnisse dieser Bestrahlungsbehandlung lauten jedoch noch wesentlich ungünstiger, denn nach Bumm und Schäfer fällt ein Vergleich von operabelen und Grenzfällen von Collumcarcinomen, die allein durch Operation oder allein durch Bestrahlung geheilt wurden, bei fünfjähriger Beobachtungszeit wesentlich zuungunsten der Bestrahlung aus. Während durch Operation 48,6% geheilt wurden, trat durch Bestrahlung nur in 25% Dauerheilung ein.

Aber auch zur Verbesserung der operativen Behandlung des Carcinomes sind die Erfolge einer prophylaktischen Nachbestrahlung, wie sie von Krönig besonders empfohlen wurde, so niederdrückend, daß wir, besonders nach den Ergebnissen von Perthes, Lobenhofer und Tichy heute wohl die Nachbestrahlung nach Operationen eher als schädlich denn als nützlich bezeichnen müssen. So sah Perthes bei operierten Mammacarcinomen Rezidive in 28%, Tichy in 11,2% auf-

Digitized by Google
Original from UNIVERSITY OF CALIFORNIA
Generated for guest (Massachusetts Institute of Technology) on 2019-05-24 17:15 GMT / http://hdl.handle.net/2027/uc1.b3753216
Public Domain in the United States, Google-digitized / http://www.hathitrust.org/access_use#pd-us-google

treten, bei den im Anschluß an die Operation nachbestrahlten Fällen dagegen in 40%, Tichy in 45%. Wertheimer konnte bei bestrahlten Collumcarcinomen die wesentlich erhöhte Metastasierung des Carcinoms in die Leber feststellen. 26% Carcinommetastasen fanden sich bei den bestrahlten Fällen gegenüber 14% der nicht bestrahlten. Diese Zahlen sprechen für sich selbst. Sie beweisen, daß wir mit der prophylaktischen Nachbestrahlung operierter Carcinome nicht in der Lage sind, eine wesentliche Verbesserung unserer operativen Ergebnisse zu erzielen. Und diese Annahme, daß wir mit der Röntgenbestrahlung in der Lage sein würden, die bei operativen Maßnahmen zurückgebliebenen Geschwulstkeime vernichten zu können, war von vornherein falsch; denn gerade die experimentellen Ergebnisse der Geschwulstforschung haben uns gezeigt, daß die Wirkungsweise der Röntgenstrahlen unmöglich eine direkt zelltötende sein kann. So konnte ich den Nachweis an Mäusegeschwülsten erbringen, daß durch Röntgenstrahlen, die das Doppelte und Dreifache der Carcinomdosis überschreiten, die Verimpfbarkeit einer Geschwulst nicht aufgehoben wird. Man könnte gegen diese Versuche einwenden, daß der Mäusekrebs nicht vergleichbar mit den menschlichen Geschwülsten ist. Den Röntgenstrahlen gegenüber verhält sich aber der Mäusetumor biologisch vollkommen gleichwertig, denn es konnte bei lebend bestrahlten Tieren ungefähr in dem gleichen Prozentsatz Heilung erzielt werden, wie beim Menschen, nämlich in ca. 30%. Die Verimpfbarkeit der Geschwulst wird aber, selbst zwei bis drei Wochen nach der Bestrahlung, ja selbst bei einem fast vollständigen Schwinden des Tumors, nicht aufgehoben, darin sehe ich den Beweis, daß eine direkte Beeinflussung der Krebszelle nicht stattfindet. Dieser Befund steht im Einklang mit andersartigen biologischen Experimenten von Ricker und Fränkel. Nach Ricker besteht die Strahlenwirkung besonders in einer Beeinflussung des Gefäßnervensystems, durch Verlangsamung der Blutströmung von hinreichender Stärke und Dauer, die sich bis zu Eiterung und Stase steigert, wird der Zerfall des Carcinomgewebes hervorgerufen. Nach Ricker würde somit nichts prinzipiell Neues durch die Bestrahlung in dem Entwicklungsprozeß des Carcinoms bedingt, sondern natürliche Vorgänge durch den Reiz der Röntgenstrahlen verstärkt. Der Schwund des Parenchyms vollzieht sich langsam unter Vermehrung des Bindegewebes, ein Vorgang, der ebenfalls als Folge eines besonderen Typus der Blutströmung durch Beeinflussung des Gefäßnervensystems experimentell sich herbeiführen läßt. Die starke Bestrahlung führt zur Stase und zerstört Parenchym und Stroma. Bei der schwächeren Strahlenwirkung dagegen wird nur das Parenchym zerstört, das Stroma bleibt übrig und erzeugt eine Narbe. Mir scheint die Annahme von Ricker sehr viel Wahrscheinlichkeit für sich zu haben, zumal wir in der

Digitized by Google
Original from UNIVERSITY OF CALIFORNIA
Generated for guest (Massachusetts Institute of Technology) on 2019-05-24 17:15 GMT / http://hdl.handle.net/2027/uc1.b3753216
Public Domain in the United States, Google-digitized / http://www.hathitrust.org/access_use#pd-us-google

Lage sind, alle die bisher ungeklärten Fragen vollkommen mit dieser Theorie aufklären bzw. in Einklang bringen zu können, vor allem auch das rätselhafte Auftreten von Hautnekrosen noch Monate nach stattgehabter Bestrahlung. Den Angriffspunkt der Strahlen sieht Ricker in dem Gefäßnervensystem und der dadurch bedingten Zirkulationsstörung. Der Zerfall des Tumorgewebes, das Auftreten der Bindegewebsentwicklung sind erst sekundäre Erscheinungen. Auch Fränkel steht auf den Standpunkte, daß eine primäre Abtötung der Geschwulstzellen durch die Röntgenstrahlen nicht stattfindet. Durch Tierversuche konnte er den Nachweis erbringen, daß das Gesetz von Bergonier und Tribondeau falsch ist, nach welchem „die Bestrahlung auf alle Zellen mit starken produzierenden Fähigkeiten besonders wirkt und einen um so größeren Einfluß ausübt, je weniger die Morphologie und die Funktion definitiv bestimmt ist". Die embryonale Zelle verhält sich nach Fränkels Versuchen ganz anders. Die Zellen erholen sich, und nun tritt eine Vererbung der unter der Strahlenwirkung erworbenen Eigenschaften ein.

Fränkel kommt auf Grund seiner Versuche zu dem Schluß, daß die Strahlenbeeinflussung der Geschwülste in einer Verstärkung der Abwehrvorrichtungen des Körpers beruht, hervorgerufen durch eine endokrine Drüsenwirkung, die carcinomhemmende Eigenschaften entwickelt. Indem er die Carcinomdegeneration als frühzeitigen Altersvorgang von Zellkomplexen auffaßt, sieht er in der endokrinen Drüsenwirkung ein Analogon zu den Steinachschen Verjüngungsversuchen.

In gewisse Beziehung hierzu möchte ich die Befunde von Gröbly setzen, daß nämlich eine pathologische Vermehrung des Nucleoproteidstoffwechsels eine Konstitutionsanomalie ergibt, die zu malignen Neubildungen disponiert.

Diese neueren Forschungsergebnisse müssen wir in Rechnung stellen, und bei ihrer Berücksichtigung werden wir uns sagen müssen, daß die prophylaktische Nachbestrahlung nach Operationen von vornherein zum Scheitern verurteilt war, da wir Krebszellen nicht unmittelbar durch Röntgenstrahlen abtöten können. Es kommt auch nicht so sehr darauf an, jede einzelne Geschwulstzelle nach der Operation zu vernichten, als besonders den Gesamtorganismus umzustimmen und ihn in die Lage zu versetzen, selbst mit vorhandenen Geschwulstkeimen fertig zu werden. Die Kardinalfrage der ganzen Bestrahlungstherapie liegt heute, wie Strauß hervorhebt, darin, ob es gelingt, mit der strahlenden Energie eine andere als die rein lokale Wirkung zu erzielen. Daß der Organismus aber wirklich in der Lage ist, Krebszellen abzutöten, ist uns ja hinlänglich bekannt aus den zahlreichen Beobachtungen der Spontanheilung sowie aus der Tatsache, daß die von Primärgeschwülsten aus in den Kreislauf hineingelangenden Krebszellen in der meisten Fällen vernichtet werden.

Digitized by Google
Original from UNIVERSITY OF CALIFORNIA
Generated on 2019-05-24 17:15 GMT / http://hdl.handle.net/2027/uc1.b3753216
Public Domain in the United States, Google-digitized / http://www.hathitrust.org/access_use#pd-us-google

Von diesem Gesichtspunkte aus hat bereits Teilhaber empfohlen, die Operation an sich nicht zu ausgedehnt vorzunehmen, um den Organismus nicht zu schwächen und die lokalen und allgemeinen Schutzkräfte des Organismus zu heben. Da Teilhaber die Disposition der bösartigen Geschwülste hauptsächlich in einer Zellarmut des Bindegewebes und einer Involution der Gefäße sieht, so richtet er das Ziel zur Verhütung des Rezidivs darauf, den Bindegewebsschutz zu steigern, die Bindegewebszellen wieder zu mobilisieren und Rundzellen in den gefährdeten Gebieten anzuhäufen. Um dieses zu erreichen, versuchte Teilhaber lokal akute Entzündung durch Diathermie hervorzurufen, die allgemeinen Abwehrkräfte andererseits zu heben durch Anreizung der Drüsen mit innerer Sekretion, zum Teil durch Aderlaß, zum Teil durch Injektion von unspezifischen Organextrakten. Teilhabers Ergebnisse bei Mammacarcinomen und Uteruscarcinomen scheinen sehr beachtenswert. 70% Heilungen hat Teilhaber unter 5 Jahren, bei den über 5 Jahre Beobachteten 40% gesehen. Das Ziel einer Umstimmung des Gesamtorganismus herbeizuführen erstrebt Fränkel durch Bestrahlung des endokrinen Systems.

Alle diese Wege mögen sicherlich eine Umstimmung erreichen, wir werden uns aber doch die Frage vorlegen müssen, ob nicht eine spezifische Beeinflussung des Geschwulstträgers im Sinne einer Immunisierung möglich ist. Die Grundlagen zu einem derartigen Vorgehen sind bereits seit langem experimentell geschaffen, als von Dungern den Nachweis liefern konnte, daß es möglich ist, ein Epithelimmunserum herzustellen, und Ehrlich gezeigt hatte, daß eine Immunität gegen Geschwulsteinimpfung bei Mäusen sich künstlich erzielen läßt. Ich muß allerdings von vornherein darauf hinweisen, daß trotz zahlreicher Versuche auch heute noch nicht der Beweis erbracht ist, daß es eine echte Immunität gegen Geschwülste gibt und daß wir über die Art der erworbenen Immunität noch nichts wissen[1]). Folgende Beobachtungen können die Grundlagen derartiger Immunisierungsversuche abgeben.

1. Nach erfolgloser Impfung mit avirulenten lebenden Ceschwulstzellen konnte Ehrlich feststellen, daß eine Immunität schon nach 7—10 Tagen gegen eine Impfung mit virulenten Geschwulstzellen bei Mäusen eintritt und monatelang anhält; sie kann durch wiederholte Vorimpfungen gesteigert werden;

2. Die Immunität tritt auf, gleichgültig ob die Vorimpfung mit dem-

[1]) Die Darlegung der Immunitätsverhältnisse und der experimentellen Begründung einer Impfstoffbehandlung mit Geschwulstgewebe findet sich in meinem Beitrag „Die Vaccinebehandlung der bösartigen Geschwülste" in dem Handbuch von Payr-Zweifel, „Die Klinik der bösartigen Geschwülste". Leipzig 1921, Verlag S. Hirzel.

Digitized by Google
Original from UNIVERSITY OF CALIFORNIA
Generated for guest (Massachusetts Institute of Technology) on 2019-05-24 17:15 GMT / http://hdl.handle.net/2027/uc1.b3753216
Public Domain in the United States, Google-digitized / http://www.hathitrust.org/access_use#pd-us-google

selben oder einem anderen Carcinomstamm erfolgte, selbst nach Vorbehandlung mit einem Sarkomstamm bleibt die Nachimpfung mit einem Carcinomstamm erfolglos. Diese Erscheinung, die Ehrlich als Panimmunität bezeichnet, ist von Nachuntersuchern bestätigt worden;

3. Lewin konnte nachweisen, daß der Tumor nicht einmal derselben Tiergattung anzugehören braucht, mit dem die prophylaktische Vorbehandlung ausgeführt wird, um den Zustand der Immunität auszulösen, wie er an kreuzweisen Versuchen zwischen Ratten und Mäusen zeigen konnte.

Sind wir auch über die Natur der Geschwulstimmunität nicht im klaren, so könnten wir nach den experimentellen Ergebnissen erwarten dürfen, daß wir nach radikaler Entfernung einer Geschwulst durch eine spezifische Nachbehandlung eine Umstimmung des Organismus insofern erzielen können, daß etwa zurückgebliebene Geschwulstkeime, wenn auch nicht abgetötet, so doch einen ungünstigen Boden für ihr Wachstum finden müssen. Die Möglichkeit, dieses zu erzielen, ist einmal damit gegeben, daß abgetötete Geschwulstzellen des gleichen Individuums injiziert werden, weiter dadurch, daß lebende Geschwulstzellen eines anderen Individuums dem Geschwulstträger einverleibt werden. Da Bridré nachgewiesen hat, daß die Immuniserungsvorgänge an die Lebensfähigkeit des Impfmaterials gebunden sind, so würde von vornherein ratsam erscheinen, nach der Operation die noch lebenden Zellen zu injizieren. Es haben aber Beobachtungen von Ranzi und Delbet ergeben, daß die Einverleibung lebender Geschwulstzellen in dasselbe Individuum Impfgeschwülste erzeugten, so daß man den Weg, lebende Zellen zu injizieren, verlassen hat.

Es gibt zahlreiche Methoden zur Herstellung und Anwendung des Impfstoffes. Ich habe in früheren Arbeiten Stellung zu den Verschiedenheiten der Darstellung und der Nomenklatur genommen, insbesondere auf den Unterschied hingewiesen, der in einer Behandlung mit Tumorextrakten und Tumoremulsionen besteht. Daß weder der einen noch der anderen Methode ein Heilwert auf inoperabele Geschwülste zukommt, darüber besteht einstimmige Auffassung. Heilungen sind bisher nicht erzielt worden und nicht zu erzielen. Schon von verschiedenen Autoren ist der Versuch gemacht, im Anschluß an die Operationen derartige Injektionen von körpereigenen Geschwulstzellen vorzunehmen. Es findet sich aber bisher keine Angabe über längere Beobachtungszeit und keine Angabe, ob es gelungen ist, eine wesentliche Verbesserung der operativen Behandlung dadurch zu erreichen. Es wird vielen Autoren so gegangen sein wie auch mir, daß die Röntgenbestrahlung jedes andere Verfahren überflüssig erscheinen ließ.

Ich habe nun vor 8 Jahren eine Methode angegeben, die sich nach den Grundsätzen der bakteriellen Immunisierung richtet und die in

Digitized by Google
Original from UNIVERSITY OF CALIFORNIA
Generated for guest (Massachusetts Institute of Technology) on 2019-05-24 17:15 GMT / http://hdl.handle.net/2027/uc1.b3753216
Public Domain in the United States, Google-digitized / http://www.hathitrust.org/access_use#pd-us-google

diesem Sinne eine Imunisierung des Geschwulstträgers anstrebt. Zu dem Zweck wird eine Emulsion aus der Geschwulst hergestellt, auf je 1 g Geschwulstmasse kamen je 9 ccm physiologischer Kochsalzlösung. Von dieser Stammemulsion wurde eine 20- und eine 50 proz. Emulsion hergestellt, die Zellen mit 0,5% Carbollösung abgetötet. Die Immunisierung wurde mit langsam steigenden Dosen durchgeführt, 0,2, 0,4 ccm usw. des 20 proz. Impfstoffs subcutan unter die Bauchhaut injiziert, in gleicher Weise mit der 50 proz. und der Stammemulsion verfahren, bis ca. 3 ccm der letzteren erreicht sind. Die Dauer des Immunisierungsverfahrens beträgt danach 4—5 Monate. Die Impfungen werden in Abständen von ca. 6 Tagen vorgenommen, um je 2 ccm gesteigert; sie werden reaktionslos vertragen, auffallende Gewichtszunahme und subjektives Wohlbefinden konnte ich in fast allen Fällen beobachten.

V. Graff und Ranzi haben, wenn auch nicht in der gleichen systematischen Weise, ebenfalls bei einigen Fällen eine aktive Immunisierung vorgenommen und in drei Fällen zweifellos eine auffallende Beeinflussung erzielt. Sofern die Autoren den Regeln der aktiven Immunisierung, wenn auch zufällig, nahegekommen waren, haben sie Heilungen von 3jähriger Dauer erzielt. Ich verfüge über ein Material von 14 Fällen, die systematisch in der oben angeführten Weise nachbehandelt wurden. Dabei handelt es sich in sämtlichen Fällen um solche, die an der Grenze der Operabilität überhaupt standen und mit Ausnahme von zweien mir mit schlechter Prognose zur Nachbehandlung überwiesen wurden.

Folgende Fälle blieben dauernd geheilt:

Fall 1: Grawitzscher Nierentumor, der mit Peritoneum verwachsen war, das Peritoneum wurde teilweise entfernt, Heilung seit 8 Jahren.

Fall 2: Steißbeinsarkom, das die unteren Kreuzbeinwirbel befallen hatte und nicht radikal entfernt werden konnte, Heilung seit 8 Jahren.

Fall 3: Ovarialcarcinom von Kindskopfgröße, Heilung seit 8 Jahren.

Fall 4: Magensarkom von Faustgröße, 5 Jahre später traten bei dem Patienten cholangitische Veränderungen der Leber ein auf dem Boden einer Cholecystitis, an denen der Patient gestorben ist. Bei der Sektion nichts von Sarkom vorhanden.

Fall 5, 6, 7, 8: 4 Mammacarcinome, verwachsen mit dem Pectoralis, große Drüsenmetastasen. Bei sämtlichen vorstehenden Fällen ist kein Rezidiv aufgetreten, sämtliche Patienten seit 7—8 Jahren geheilt.

Fall 9: Periostales Sarkom der Tibia von Faustgröße mit Durchbruch in die Muskulatur, Grittische Operation, Heilung seit 5 Jahren.

Fall 10: Rectumcarcinom, Rezidiv auf dem Boden einer Polyposis recti, bereits innerhalb des zweiten Jahres das dritte Rezidiv, nach erneuter Amputation vollständig durchgeführte Immunisierung. Die Patientin lebte $3^1/_2$ Jahre rezidivfrei, sie starb nach dieser Zeit angeblich an Gehirnschlag. Sektion ist nicht gemacht worden. Lokale Beschwerden sind während dieser ganzen Zeit nicht aufgetreten.

Rezidive stellten sich in den beiden folgenden Fällen ein:

Fall 11: Mammacarcinom, das 3 Monate nach der ersten Operation an Lungenmetastasen eingegangen ist.

Digitized by Google
Original from UNIVERSITY OF CALIFORNIA
Generated on 2019-05-24 17:15 GMT / http://hdl.handle.net/2027/uc1.b3753216
Public Domain in the United States, Google-digitized / http://www.hathitrust.org/access_use#pd-us-google

Fall 12: Rectumcarcinom. Bei diesem Pat. ist bemerkenswert, daß nach Beginn der Immunisierung eine Körpergewichtszunahme von 50 Pfund erfolgte. Der Pat. fühlte sich so wohl, daß er nach der 7. Injektion nicht wieder erschien und erst nach Ablauf von $^3/_4$ Jahren mit einem Rezidiv sich wieder vorstellte. Ob in dem vorliegenden Falle die Unvollständigkeit der Impfung ausschlaggebend ist, läßt sich nicht ohne weiteres sagen.

Die nachfolgenden zwei Fälle sind durch Besonderheiten im Verlauf der Immunisierung besonders bemerkenswert.

Fall 13: Sarkom der Achselhöhle. Rezidiv, das auf die Brustmuskulatur übergegriffen hatte. Die geplante Abnahme des Schultergürtels ließ sich nicht durchführen, da eine ausgiebige Verwachsung mit den großen Gefäßen vorlag. Unvollständige Exstirpation der Geschwulst. Intravenöse Autolysatinjektion, die von Schüttelfrost und hohem Fieber begleitet war, anschließend daran vollständig durchgeführte Immunisierung. Zunächst völlige Rückbildung der fühlbaren Geschwulstreste, nach $1^1/_4$ Jahr lokales Rezidiv. Nunmehr Abnahme des Schultergürtels, die Operation ließ sich ohne Schwierigkeit durchführen. Im Anschluß an die letzte Operation wurde eine Röntgenbestrahlung vorgenommen. Der Pat. lebt noch heute, 7 Jahre nach Beginn des Leidens, 5 Jahre seit der letzten Operation, allerdings ist infolge der intensiven Röntgenbestrahlung eine schwere Verbrennung eingetreten.

Fall 14: Infiltrierend wachsendes Myxosarkom des Oberschenkels von so großer Ausdehnung, daß Exartikulation angezeigt war, die jedoch von der Pat. verweigert wurde. Lokale Entfernung unter Zurücklassung von Geschwulstgewebe. Vollständig durchgeführte Immunisierung, in deren Verlauf vollkommene Zurückbildung der Geschwulst. 3 Jahre lang rezidivfrei, danach Auftreten eines apfelgroßen Rezidivs, das sich bei der Operation als eine gutartige Form des Myxosarkoms erwies, insofern, als es vollkommen abgekapselt, nicht infiltrierend gewachsen war.

Erneute Immunisierung, $1^1/_2$ Jahre später wieder lokales, walnußgroßes Rezidiv, vollkommen abgekapselt, rein lokale Exstirpation mit nachfolgender Immunisierung, seitdem ist Pat. rezidivfrei.

Gestattet auch das angeführte Material von 14 Fällen keine beweiskräftigen Schlüsse, so scheinen mir die Ergebnise doch auffällig und wichtig zu sein, zumal diese sich der Hauptsache nach auf Grenzfälle mit schlechter Prognsoe erstrecken.

Wenn unter den 14 Fällen nur 4 Rezidive aufgetreten — d. h. eine absolute Heilung von 70 % gegenüber den bisherigen Resultaten von 30—40% — und ferner von den 4 Rezidivfällen nur 2 gestorben und 2 dieser Rezidivfälle nach wiederholter operativer Behandlung jetzt leben und sich rezidivfrei wohl befinden 8, bzw. 9 Jahre nach der 1. Operation, was einer absoluten Leistung von fast 90% entsprechen würde, so könnte man zu der Annahme geneigt sein, daß die Injektionsbehandlung mit Tumoremulsionen nach dem von mir geübten Verfahren imstande ist, eine Umstimmung des Organismus im Sinne der Beseitigung der Krebsdisposition zu erzielen.

Es ergibt sich weiterhin aus meinen Beobachtungen, daß eine möglichst radikale Operation der Geschwulst und das Fehlen von Metastasen

Digitized by Google
Original from UNIVERSITY OF CALIFORNIA
Generated for guest (Massachusetts Institute of Technology) on 2019-05-24 17:15 GMT / http://hdl.handle.net/2027/uc1.b3753216
Public Domain in the United States, Google-digitized / http://www.hathitrust.org/access_use#pd-us-google

Voraussetzung für eine erfolgreiche Durchführung des Immunisierungsverfahrens ist, denn der zum Exitus gekommene Fall von Mammacarcinom dürfte sicher schon bei der Operation Lungenmetastasen gehabt haben, da der Tod bereits 3 Monate später eintrat.

Beachtenswert erscheint mir auch der Umstand, daß die Rezidivbildung der beiden anderen Fälle unter der Vaccinebehandlung einen durchaus gutartigen Charakter angenommen hatte. So war bei dem infiltrierenden Myxosarkom des Oberschenkels an Stelle dieser bösartigsten Form der Geschwulstbildung ein gutartiges abgekapseltes, nicht infiltrierend wachsendes lokales Rezidiv entstanden. Und bei dem Fall von Sarkomrezidiv der Achselhöhle war trotz des erneuten III. Rezidivs die Operation — Abnahme des linken Schultergürtels — ausführbar und die Umstimmung des Gesamtorganismus so weit fortgeschritten, daß der Patient jetzt noch, 6 Jahre nach Abschluß der Behandlung, rezidivfrei lebt.

Auf Grund der Rezidivbildung bei den beiden letzten Fällen würde ich es für angemessen halten, die aktive Immunisierung im Intervall von 1—2 Jahren zu wiederholen, vielleicht in Form einer Schnellimmunisierung, da die Dauer des Immunitätszustandes nur eine beschränkte zu sein scheint.

Während Theilhaber für eine schonende, nicht radikale Operation eintritt unter Nachbehandlung mit Diathermie und unspezifischen Organextrakten von Tieren, geht mein Vorschlag dahin, nach radikaler Operation durch biologische Maßnahmen in Form der Injektion körpereigenen Tumormaterials das Auftreten der Rezidive zu verhüten und dadurch die operativen Leistungen in der Geschwulstbehandlung wesentlich zu verbessern.

Ob letzten Endes körper- bzw. artfremdes, lebendes oder abgetötetes, spezifisches oder unspezifisches Material in Form von Extrakten oder Emulsionen den Vorzug verdient, ob eine endokrine Drüsenwirkung vorliegt, die auch durch andere Verfahren sich erzielen ließe wie z. B. durch Röntgenstrahlen, können erst ausgedehnte, umfangreiche experimentelle Untersuchungen ergeben, die sich auch auf die Art der Immunität noch erstrecken müssen.

Was die praktische Durchführbarkeit meines Vorschlages betrifft, so dürften ihr große Schwierigkeiten nicht im Wege stehen, denn die Herstellung des Impfstoffes ist leicht und läßt sich an jeder Klinik durchführen. Aber die Umständlichkeit und der Zeitverlust lassen befürchten, daß eine systematische und regelrechte Durchführung des Verfahrens nicht geschieht. Da wäre zu erwägen, ob eine Zentralisierung der Impfstoffbereitung und der Injektionsbehandlung der abgeschlossenen operativen Behandlung von Vorteil ist. Ich denke dabei auch besonders an die wissenschaftlichen Institute und Krebs-

Digitized by Google
Original from UNIVERSITY OF CALIFORNIA
Generated for guest (Massachusetts Institute of Technology) on 2019-05-24 17:15 GMT / http://hdl.handle.net/2027/uc1.b3753216
Public Domain in the United States, Google-digitized / http://www.hathitrust.org/access_use#pd-us-google

institute, mit denen Vereinbarungen getroffen werden könnten. Bei Zusendung von Tumormaterial würde ich ebenfalls bereit sein, den Impfstoff herzustellen, je nach dem Umfang der Eingänge würde ich gegebenenfalls die Herstellung organisieren. Der Vorteil einer solchen Zentralisierung läge zweifellos in einer gleichmäßigen Verarbeitung des Materials, der Impfstoffbereitung und der Behandlung.

Eine größere Schwierigkeit sehe ich in dem Verhalten der Patienten, namentlich der Kassenpatienten. Diese zu veranlassen, regelmäßig alle 6 Tage sich der Injektion zu unterwerfen, dürfte ohne Zwang nicht abgehen. Ein solcher Zwang ließe sich durch die Versicherungsämter ausüben.

Nur an Hand eines großen Materials werden wir in der Lage sein, den Wert der vorgeschlagenen Nachbehandlung festzustellen. Diese Versuche im großen vorzunehmen, dürften die von mir vorgebrachten Unterlagen rechtfertigen. Für jeden, der erkannt hat, daß mittels der lokalen Röntgenbestrahlung Krebszellen nicht abgetötet werden können, wird es ohne weiteres feststehen, daß eine wesentliche Erhöhung der Leistungsfähigkeit der operativen Geschwulstbehandlung nur in einer biologischen Prophylaxe bestehen kann.

Generated on 2019-05-24 17:15 GMT / http://hdl.handle.net/2027/uc1.b3753216
Public Domain in the United States, Google-digitized / http://www.hathitrust.org/access_use#pd-us-google
Digitized by Google
Original from UNIVERSITY OF CALIFORNIA

Die unmittelbaren und Dauererfolge der Cholecystektomie.

Von
Dr. Hinz.

(Aus der Chirurgischen Abteilung des Kreiskrankenhauses Köpenick [Direktor: Dr. Hinz].)

(Eingegangen am 13. Juni 1921.)

Seit ungefähr 10 Jahren haben nach den umfangreichen Arbeiten Kehrs, Körtes und anderer die Chirurgen Deutschlands im Gegensatz zu den Chirurgen der nordischen Länder, Englands und Amerikas die Cholecystektomie als Operation der Wahl bei Gallensteinleiden bevorzugt. Als Anhänger der Cholecystektomie habe auch ich im Kreiskrankenhaus Köpenick seit seiner Eröffnung im Jahre 1914 nur noch diese Operation ausgeführt, mit Ausnahme eines vor 5 Monaten operierten Falles, bei dem ich wegen gleichzeitigen schweren Basedows mich mit der Cholecystostomie begnügte. Dieser leidet noch jetzt an einer Gallenblasenfistel. Meine Untersuchungen erstrecken sich daher nur auf Cholecystektomierte.

Die Vorzüge der Cholecystektomie gegenüber den konservativen Operationsmethoden sind bekannt. Sie bestehen in der Hauptsache darin, daß die Steinrecidivgefahr auf ein Minimum herabgesetzt wird, wobei sogar die Frage strittig bleibt, ob echte Steinrecidive überhaupt vorkommen, und ferner in der sicheren Vermeidung von Dauerfisteln.

Die Erwartungen, die sich an die Cholecystektomie knüpfen, haben sich trotz ihrer Vorzüge vor den konservativen Methoden nicht ganz erfüllt. Zunächst ist es die noch hohe Gesamtmortalität, die besonders die Internen davon abhält, die Kranken der Operation zuzuführen. Sie beträgt nach den größeren Statistiken bei nicht komplizierten reinen Gallensteinfällen noch 3—4%. Bei komplizierten Fällen geht sie beträchtlich darüber hinaus. In einer größeren Arbeit erhielt Rhode für das Material der Frankfurter Klinik folgende Zahlen:

Digitized by Google
Original from UNIVERSITY OF CALIFORNIA
Generated for guest (Massachusetts Institute of Technology) on 2019-05-24 17:15 GMT / http://hdl.handle.net/2027/uc1.b3753216
Public Domain in the United States, Google-digitized / http://www.hathitrust.org/access_use#pd-us-google

Bei nicht entzündlichem Steinleiden	0%
Bei akutem Stadium und auf die Blase beschränkter Entzündung	3,22%
Bei chronischer Cholecystitis	2,22%
Bei akutem Stadium mit Peritonitis oder Septikopyämie	34,62%
Bei akutem Choledochusverschluß ohne Cholangitis	7,14%
Bei akutem Choledochusverschluß, Cholangitis, Leberabscessen, Peritonitis	13,07%
Bei chronischem Choledochusverschluß mit Cholangitis, Leberabsceß, Peritonitis	80%

Weiter sind es die mangelhaften Dauererfolge, die noch nicht allgemein befriedigen. Dazu gehören nicht nur die Spätstörungen, die durch den Zustand der äußeren Bauchdeckennarben wie Hernien und Muskelparesen bedingt sind, sondern vor allem die Beschwerden der Patienten, die auf krankhafte Veränderungen im Innern der Bauchhöhle im Gebiet der Gallengänge und ihrer Nachbarschaft hinweisen, und die im allgemeinen als „Adhäsionsbeschwerden" bezeichnet werden, ferner zurückbleibende allgemeine Störungen. Wohl sind diese postoperativen Beschwerden schon lange bekannt, und, was die Häufigkeit angeht, auch in früheren Arbeiten besprochen worden. Mit der Klärung ihrer Ursachen beschäftigen sich jedoch erst einige Arbeiten aus jüngerer Zeit. Besonders Rohde war es wiederum, der ihnen sein besonderes Studium zuwandte und bei zahlreichen Nachuntersuchungen auch im Röntgenbilde Verziehungen des Magens oder Duodenums nachweisen konnte, die er für die Spätstörungen verantwortlich machte. Auf Einzelheiten komme ich später noch zurück.

Zu dem Gebiet der Dauer- und Spätstörungen gehören auch die Veränderungen im Magenchemismus, auf die als erster Hohlweg aufmerksam machte. Er fand, daß bei Gallensteinkranken die Salzsäurewerte erheblich herabgesetzt waren, und daß auch nach der Cholecystektomie im allgemeinen keine nennenswerten Rückbildungen dieses Zustandes bei seinen Patienten eingetreten waren. Auch hierauf komme ich später noch zurück.

Wenn wir die Erfolge der Cholecystektomie bessern wollen, so müssen wir einmal unser Augenmerk darauf richten, die Mortalität herabzusetzen, sodann aber versuchen, die störenden Spätfolgen, die in einem Teil der Fälle auftreten, zu vermindern. Dazu ist es nötig, die Ursache dieser Spätstörungsn zu ergründen und zu versuchen, aus ihrer Erkenntnis die Wege zu ihrer Abstellung zu finden.

Diese Gesichtspunkte waren es, die mich zur Sichtung meines Materials und zur Nachuntersuchung der von mir bisher operierten Gallensteinkranken veranlaßten.

Das Material meines Krankenhauses kann sich mit dem großen Material der Berliner Kliniken natürlich nicht messen. Dazu kommt, daß während des Krieges über die Hälfte des Hauses als Lazarett ein-

Digitized by Google
Original from UNIVERSITY OF CALIFORNIA
Generated for guest (Massachusetts Institute of Technology) on 2019-05-24 17:15 GMT / http://hdl.handle.net/2027/uc1.b3753216
Public Domain in the United States, Google-digitized / http://www.hathitrust.org/access_use#pd-us-google

gerichtet war. Immerhin beträgt die Zahl der seit Januar 1914 bis Oktober 1920 operierten Gallensteinfälle 98. Die später operierten Fälle habe ich wegen der Kürze der seit der Operation vergangenen Zeit nicht eingerechnet. Die Zahl der operierten Fälle umfaßt nur solche, die mit dem gleichen Bauchschnitt operiert wurden. Andere Fälle, bei denen die Gallenblase wegen unsicherer Diagnose oder wegen gleichzeitiger Komplikationen mit Magengeschwüren oder Hernien von einem Medianschnitt aus entfernt wurden, habe ich nicht mit aufgenommen.

Die Operation wurde in allen Fällen in mehr oder weniger typischer Weise durchgeführt. Als Bauchdeckenschnitt habe ich den Schnitt beibehalten, der während meiner früheren Tätigkeit im Lichterfelder Kreiskrankenhaus unter meinem verehrten Chef Herrn Prof. Riese geübt wurde. Es ist ein leichter Winkelschnitt, der an der Kreuzungsstelle des Rippenbogens und der Mitte des Rectus beginnt, nach oben schräg und parallel zum Rippenbogen verläuft und nach unten den Rektus in gerader Richtung durchtrennt. Er deckt sich im allgemeinen mit der von Körte-Riedel angegebenen Schnittrichtung. Jedoch habe ich stets darauf geachtet, den Schnitt nach unten nicht tiefer als 2—3 Querfinger breit über Nabelhöhe zu führen. Nach oben habe ich ihn parallel zum Rippenbogen und ca. 1 cm von ihm entfernt nötigenfalls bis zum Schwertfortsatz verlängert. Der Schnitt ist relativ kurz und hat mir stets eine ausreichende Übersicht gegeben. Die Serosa der Gallenblase habe ich, soweit möglich, ca. 1 cm vom Leberrand umschnitten und die Gallenblase, wechselnd teils vom Fundus, teils vom Cysticus beginnend, ausgehülst. Bei Nichtbeteiligung des Choledochus habe ich den Cysticus unmittelbar an der Einmündungsstelle in den Choledochus nach Quetschung doppelt ligiert, ihn mit dem Thermokauter durchtrennt, über dem Cysticusstumpf die Serosa sorgfältig genäht. Bei Mitbeteiligung des Choledochus spaltete ich diesen vom Cysticus aus an seiner Einmündungsstelle. Nach seiner Ausräumung drainierte ich den Hepaticus mit einem feinen durchlochten Gummidrain. Der Serosaschnittrand des Gallenblasenbettes wurde nach Möglichkeit durch Catgutnähte vereinigt, auf das Bett ein schmaler Jodoformgazestreifen zur Blutstillung und ein dünnes Gummidrain gelegt, die beide nach außen durch die Bauchwunde abgeleitet wurden.

Die so operierten Fälle lasse ich zunächst in der nachstehenden übersichtlichen Zusammenstellung folgen, um daran die weiteren kritischen Bemerkungen zu knüpfen. Eingeteilt habe ich sie in 1. die Todesfälle, 2. die Operationen bei chronischem rezidivierenden Gallensteinleiden, 3. bei akuter Cholecystitis der verschiedensten Grade ohne Mitbeteiligung des Choledochus und 4. bei akuter Cholecystitis bei Mitbeteiligung bzw. Steinverschluß des Choledochus.

Digitized by Google
Original from UNIVERSITY OF CALIFORNIA
Generated on 2019-05-24 17:15 GMT / http://hdl.handle.net/2027/uc1.b3753216
Public Domain in the United States, Google-digitized / http://www.hathitrust.org/access_use#pd-us-google

Tabelle 1. Todesfälle.

Lfd. Nr. Alter. Operationstag	Operationsbefund	Op.	Beschwerden vor der Operation	Verlauf und Todesursache
1. Anna M. 73 J. 9. 5. 15	Cholelithias. Cholecyst. calcul. Empyema perf. Choledocholithiasis. Cholangitis. Peritonitis. Verwachsungen	Ekt. H. D.	Seit Monaten wiederkehrende Schmerzen in d. Lebergegend	24 Std. p. op. an allgemein. Schwäche und tox. Nephr. gestorben
2. Heinr. B. 64 J. 21. 6. 16	Cholelithiasis. Akuter Choledochusverschluß. Cholangitis	Ekt. H. D.	Seit 8 Tagen starke Schmerzen in Leib und Rücken. Gelbsucht	$^1/_2$ Std. post. op. gestorben
3. Anna S. 51 J. 4. 2. 17	Cholelithiasis. Cholecyst. gangraen. Peritonitis incip. Darmparalyse	Ekt.	Seit 10 Tagen starke Leibschmerzen mit Auftreibung d. Leibes	Bei dauernd kleinem frequenten Puls 3 Tage post op. an Darmparalyse gestorben
4. Herm. W. 50 J. 14. 9. 18	Cholecyst. ac. gangr. perforat. Cholelithiasis. Peritonitis	Ekt. H. D.	Seit 3 Tagen starke Schmerzen	4 Tage post op. an Bronchitis u. Herzschwäche gest.
5. Elsa W. 36 J. 9. 10. 18	Cholecystitis acuta. gangraen. Cholelithiasis. Typh. abdominal.	Ekt.	Seit 2 Wochen mit Fieber erkrankt. Seit 5 Tagen starke Schmerzen in d. Lebergegend	Pat. war an schwerem Typh. erkrankt, in deren Verlauf die Gallenkomplikat. auftrat. 10 Tage p. op. an Typh. gest.
6. Helene S. 51 J. 17. 10. 18	Cholecyst. ac. gangraen. Cholelithiasis	Ekt.	Seit 3 Jahren wiederholte Magenschmerzen. Seit 5 Tagen dauernde starke Schmerzen	10 Tage post op. an Bauchdeckenphlegmone und eitriger Thrombose von Bauch- u. Beckenvenen gest.
7. Helene S. 41 J. 17. 3. 19	Cholecyst. ac. gangraen. Cholelithiasis	Ekt.	Seit 8 Tagen starke Schmerzen in der Gallengegend	10 Tage post op. an vorgeschrittener Lungentuberkul. gestorben
8. Gertrud S. 24 J. 29. 10. 19	Cholelithiasis. Hydrops	Ekt.	Vor 4 Wochen Scharlach. Seitdem Schmerzen in der rechten Bauchseite	Große eitrig-blutige Retention unter d. Leber. Gest. 2 Wochen post op.
9. Bertha L. 43 J. 7. 1. 20	Choledocholithiasis. Chron. Choledochusverschluß. Cholangitis	Ekt. H. D.	Seit $^1/_2$ J. dauernde Gallensteinbeschwerden mit Gelbsucht	Unter zunehmendem Verfall nach 3 Tagen gestorben

Digitized by Google
Original from UNIVERSITY OF CALIFORNIA
Generated for guest (Massachusetts Institute of Technology) on 2019-05-24 17:15 GMT / http://hdl.handle.net/2027/uc1.b3753216
Public Domain in the United States, Google-digitized / http://www.hathitrust.org/access_use#pd-us-google

Tabelle 2. Chronische

Lfd. Nr. Alter. Operationstag	Operationsbefund	Op.	Beschwerden vor der Operation	Postoperative Komplikationen
1. Marie F. 38 J. 30. V. 14	Cholelithiasis. Hydrops. Verwachsungen mit Netz und Kolon	Ekt.	Seit Jahren Magenbeschwerden. Seit 1 Jahr Koliken	—
2. Marie K. 40 J. 3. VI. 14	Cholelithiasis. Choledocho.-Hepatolithiasis	Ekt. H. D.	Seit 3 Jahren leichte Koliken	—
3. Elise R. 36 J. 19. VIII. 15	Cholelithiasis	Ekt.	Seit 3 Jahren häufige Gallenkolik. Mehrmals Erbrechen	—
4. Hedwig S. 35 J. 29. X. 15	Cholelithiasis	Ekt.	Seit $^1/_2$ Jahr öfter Leibschmerzen	—
5. Emilie T. 52 J. 11. IV. 16	Cholelithiasis	Ekt.	Früher öfter Magenschmerzen. Seit 8 Tagen Schmerzen in d. Gallenblasengegend	—
6. Bertha L. 38 J. 8. IV. 16	Cholelithiasis	Ekt.	Seit 7 Jahren nach Partus häufige Leibschmerzen. HCl —. G. A. 24	—
7. Marie N. 36. J. 22. VII. 16	Cholelithiasis	Ekt.	Seit 3 Jahr. Gallenkoliken	—
8. Auguste R. 26. J. 14. XI. 16	Cholelithiasis	Ekt.	Wiederholte Rükken-u. Leibschmerzen	—
9. Anna F. 51 J. 22. I. 17	Cholelithiasis. Choledocholith. Verwachsungen um Cysticus	Ekt. H. D.	Seit 12 Jahr. Gallensteinkoliken	—
10. Gertrud M. 25 J. 24. III. 17	Cholelithiasis. Große Blase mit 30 St.	Ekt.	Seit 4 Jahr. Gallenkoliken	—
11. Anna B. 21 J. 22. IV. 17	Cholelithiasis	Ekt. H. D.	Seit $^1/_2$ Jahr mehrere Kolikanfälle	—
12. Anna K. 20 J. 21. V. 17	Cholelithiasis	Ekt.	Seit 3 Wochen wiederholte leichte Gallenkoliken	—

Digitized by Google
Original from UNIVERSITY OF CALIFORNIA
Generated for guest (Massachusetts Institute of Technology) on 2019-05-24 17:15 GMT / http://hdl.handle.net/2027/uc1.b3753216
Public Domain in the United States, Google-digitized / http://www.hathitrust.org/access_use#pd-us-google

Gallensteinerkrankungen.

Beschwerden nach der Operation	Magenchemie	Röntgenbefund	Narbe	Bemerkungen
—	—	—	—	—
Keine	—	—	Fest	Laut ärztl. Bericht
—	—	—	—	—
—	—	—	—	1916 wahrscheinlich an Ca-Metastasen nach Mammaamputation verstorben
Etwa alle 3 Monate leichte Magenschmerzen nach schwerer Kost	—	—	Fest	Lues hepatis. Myocarditis. Fast zahnlos
Wiederholt leichte Schmerzanfälle, ähnlich den früheren, ca. 10 Minuten dauernd	HCl — G. A. 24	Starke Rechtsverziehung des Pylorus	Fest	—
Im allgemeinen beschwerdefrei bis auf zeitweisen dumpfen Druck in der Gallengegend	—	Duodenalrest. Persistierender Fleck an d. Umbiegungsstelle d. Duodenum	Fest	—
—	—	—	—	—
Keine	—	—	Fest	—
—	—	—	—	—
Keine	HCl 18 G. A. 38	Keine Rechtsverziehung. Tiefstand des Magens	Fest	—
Keine	HCl 12 G. A. 30	Keine Verziehung	Fest	—

Digitized by Google
Original from UNIVERSITY OF CALIFORNIA
Generated on 2019-05-24 17:15 GMT / http://hdl.handle.net/2027/uc1.b3753216
Public Domain in the United States, Google-digitized / http://www.hathitrust.org/access_use#pd-us-google

Tabelle 2. Chronische Gallenstein-

Lfd. Nr. Alter. Operationstag	Operationsbefund	Op.	Beschwerden vor der Operation	Postoperative Komplikationen
13. Martha L. 47 J. 13. VI. 17	Cholelithiasis. Choledocholithiasis	Ekt. H. D.	Seit vielen Jahren Gallenkoliken	—
14. Friederike L. 61 J. 24. VI. 17.	Cholelithiasis. Choledocholithiasis. Breite Verwachsungen mit Duodenum	Ekt. H. D.	Seit 2 Jahr. Gallenkoliken	—
15. Frieda L. 34 J. 25. VI. 17	Cholelithiasis. Perforation der Gallenblase in Duodenum	Ekt. Gastroenteroanastomie	Seit 2 Jahr. Magenbeschwerden	—
16. Margarete W. 21 J. 29. VIII. 17	Cholelithiasis. Cysticussperrung. Hydrops	Ekt.	Seit 1 Jahr mehrere Koliken	—
17. Marta G. 38 J. 23. VIII. 17	Cholelithiasis. Große mit Netz verwachsene Gallenblase	Ekt.	Geringe Koliken seit 2 Jahren	Leichte Infektion der Bauchwunde
18. Emilie K. 39 J. 13. IX. 17	Cholelithiasis. Netzverwachsungen	Ekt.	Seit Jahren Magenbeschwerden. Vor 4 Wochen Kolik	—
19. August T. 47 J. 20. IX. 19	Cholelithiasis. Netzverwachsungen	Ekt.	Seit 4 Woch. Gallenkoliken	Eitrige Retention
20. Ida W. 34 J. 21 IX. 17	Cholelithiasis. Choledocholithiasis. Breite Verwachsungen zwischen Gallenblase, Cysticus und Kolon und Duodenum	Ekt. H. D.	Seit 10 Jahr. Gallenkoliken	Eitrige Retention
21. Gertrud E. 39 J. 19. X. 17	Cholelithiasis	Ekt.	Seit 15 Jahren leichtere Koliken	—
22. Elise H. 36 J. 26. 11. 17	Cholelithiasis	Ekt.	Seit 3 Jahr. wiederholte Koliken	—

Digitized by Google
Original from UNIVERSITY OF CALIFORNIA
Generated for guest (Massachusetts Institute of Technology) on 2019-05-24 17:15 GMT / http://hdl.handle.net/2027/uc1.b3753216
Public Domain in the United States, Google-digitized / http://www.hathitrust.org/access_use#pd-us-google

erkrankungen. (1. Fortsetzung).

Beschwerden nach der Operation	Magenchemie	Röntgenbefund	Narbe	Bemerkungen
—	—	—	—	Laut Brief später verstorben. Todesursache nicht bekannt.
—	—	—	—	—
Keine	—	—	Fest	—
Zunächst beschwerdefrei. Im Anschluß an Grippe seit 1 Jahr Obstipations- und allgemeine Beschwerden	HCl 29 G. A. 64	Geringe Rechtsverziehung	Fest	—
Keine	HCl 5 G. A. 12	—	Fest	—
—	—	—	—	—
Keine	—	—	Fest	—
Zunächst beschwerdefrei. Seit 1919 im Anschluß an Grippe allgemeine nervöse Beschwerden	—	—	Fest	Gravida M. V.
Hin und wieder Ziehen. Allgemeine nervöse Beschwerden, jedoch geringer als vor der Operation	—	—	Fest	—
Seit der Operation 2 leichte Schmerzanfälle, sonst beschwerdefrei.	HCl 11 G. A. 15	Keine Rechtsverziehung	Fest	—

Digitized by Google
Original from UNIVERSITY OF CALIFORNIA
Generated for guest (Massachusetts Institute of Technology) on 2019-05-24 17:15 GMT / http://hdl.handle.net/2027/uc1.b3753216
Public Domain in the United States, Google-digitized / http://www.hathitrust.org/access_use#pd-us-google

Tabelle 2. Chronische Gallenstein-

Lfd. Nr. Alter. Operationstag	Operationsbefund	Op.	Beschwerden vor der Operation	Postoperative Komplikationen
23. Emma S. 61 J. 7. II. 18	Cholelithiasis. Cholecyst. chron. Empyem	Ekt.	Seit 20 Jahren Koliken. Seit 7 Wochen tägl. Anfälle	—
24. Auguste S. 63 J. 9. III. 18	Cholelithiasis. Choledocholithiasis. Verwachsungen mit Netz und Kolon	Ekt. H. D.	Seit 6 Jahren wiederholte Koliken mit Gelbsucht	—
25. Otto W. 43 J. 3. IV. 18	Cholelitbiasis. Choledocholithiasis. Starke Verwachsungen mit Duodenum	Ekt. H. D.	Seit 2 Jahren häufige Anfälle	—
26. Flora T. 37 J. 10. IX. 18	Cholelithiasis	Ekt.	Seit 20 Jahren Anfälle	—
27. Marie M. 54 J. 13. IX. 18	Cholelithiasis. Choledocho-Hepatolithiasis	Ekt. H. D.	Seit 7 Jahren Anfälle	—
28. Georg K. 35 J. 31. XII. 18	Cholelithiasis	Ekt.	Seit Jahren Rückenschmerzen. Seit $^3/_4$ J. Gallenkoliken	—
29. Kurt J. 25 J. 25. II. 19	Cholelithiasis	Ekt.	Seit 4 Jahr. mehrere leichte Anfälle	—
30. Karoline B. 53 J. 7. IV. 19	Cholelithiasis. Verwachsungen m. Kolon	Ekt.	Seit $^3/_4$ Jahr leichte Anfälle	—
31. Minna L. 43 J. 28. V. 19	Cholelithiasis	Ekt.	Seit Jahren Magenbeschwerden. Seit 3 Monaten stärkere Schmerzen in der Gallengegend	—
32. Martha S. 46 J. 6. VIII. 19	Cholelithiasis. Choledocholithiasis	Ekt. H. D.	Seit 4 Wochen dauernde Magenschmerzen. HCl — G. A. 29	—
33. Anna B. 39 J. 17. XI. 19	Cholelithiasis	Ekt.	Seit Jahren Magenbeschwerden. Seit 2 J. wiederholte heftige Koliken	—

Digitized by Google
Original from UNIVERSITY OF CALIFORNIA
Generated on 2019-05-24 17:15 GMT / http://hdl.handle.net/2027/uc1.b3753216
Public Domain in the United States, Google-digitized / http://www.hathitrust.org/access_use#pd-us-google

erkrankungen. (2. Fortsetzung.)

Beschwerden nach der Operation	Magenchemie	Röntgenbefund	Narbe	Bemerkungen
2 mal im Anschluß an Gemütsbewegungen leichte Schmerzanfälle, sonst beschwerdefrei	—	Leichte Rechtsverziehung. Duodenalrest	Fest	—
Keine Leibbeschwerden, dagegen seit der Operation Herzbeschwerden mit Kurzatmigkeit	—	Keine Rechtsverziehung. Hypertrophia cordis. Dilatatio aortae.	Fest	Myocarditis
Keine	—	Keine Rechtsverziehung.	Fest	—
Im allgemeinen keine Beschwerden. Nur beim Heben der Arme (Näherin) Stechen in der inneren Narbe	HCl 16 G. A. 38	Keine Rechtsverziehung. Magenhochstand.	Fest	—
Keine	HCl — G. A. 4	Rechtsverziehung des Pylorus. Duodenalrest	Fest	—
Keine	—	—	Fest	—
—	—	—	—	—
Keine	HCl 6 G. A. 16	Rechtsverziehung des Pylorus	Fest	—
Keine	HCl — G. A. 9	Geringe Rechtsverziehung	Fest	—
—	—	—	—	—
Keine	HCl — G. A. 8	Keine Rechtsverziehung	Fest	—

Digitized by Google
Original from UNIVERSITY OF CALIFORNIA
Generated for guest (Massachusetts Institute of Technology) on 2019-05-24 17:15 GMT / http://hdl.handle.net/2027/uc1.b3753216
Public Domain in the United States, Google-digitized / http://www.hathitrust.org/access_use#pd-us-google

Tabelle 2. Chronische Gallenstein-

Lfd. Nr. Alter. Operationstag	Operationsbefund	Op.	Beschwerden vor der Operation	Postoperative Komplikationen
34. Helene O. 36 J. 12. XI. 19	Cholelithiasis	Ekt.	Seit 2 Jahren Kolikanfälle	—
35. Friedrich St. 53 J. 18. XII. 19	Cholelithiasis	Ekt.	Seit 1 Jahr ziehende Schmerzen im Oberbauch	Leichte eitrige Retention
36. Elise W. 27 J. 22. IV. 20	Cholelithiasis. Choledocholithiasis	Ekt. H. D.	Seit Jahren Magenbeschwerden und Gallenkoliken	—
37. Ulrike K. 32 J. 17. V. 20	Cholelithiasis. Abscessus paranephritis	Ekt.	Seit 3 Wochen Schmerzen	—
38. Emilie H. 59 J. 31. V. 20	Cholelithiasis. Choledocholithiasis	Ekt. H. D.	Seit 4 Jahr. Gallenkoliken. Seit 10 Tagen neuer Anfall	—
39. Wilhelm E. 41 J. 14. VI. 20	Choledocholithiasis. Cholelithiasis	Ekt. H. D.	Seit 2 Jahren mehrere Kolikanfälle	—
40. Richard K. 46 J. 16. VIII. 20	Cholelithiasis. Choledocholithiasis	Ekt. H. D.	Seit 1 Jahr wiederholte Gallenkoliken	—
41. Johannes B. 32 J. 28. IX. 20	Cholelithiasis. Choledocholithiasis	Ekt. H. D.	Seit 7 Jahren Gallenkoliken	—

Tabelle 3. Akute Gallenblasenentzündungen durch Steine

Lfd. Nr. Alter. Operationstag	Operationsbefund	Op.	Beschwerden vor der Operation	Postoperative Komplikationen
1. Gustav W. 41 J. 5. II. 14	Cholecystitis gangr. Cholelithiasis. Breite Netzverwachsungen	Ekt.	Koliken seit 2 Jahr., seit 4 Wochen fast täglich	Retention im Gallenblasenlager. Thrombose des r. Beins
2. Stanislaus B. 37 J. 30. VIII. 14	Cholecystitis ulcerosa. Cholelithiasis	Ekt.	Seit 3 J. leichte Koliken, seit 10 Tagen starke Koliken und lokale Schmerzen	—
3. Hedwig L. 28 J. 26. X. 14	Cholecystitis gangr. Cholelithiasis. Verklebungen	Ekt.	Seit 3 Tagen starke lokale Schmerzen. Erbrechen	—

Digitized by Google
Original from UNIVERSITY OF CALIFORNIA
Generated on 2019-05-24 17:15 GMT / http://hdl.handle.net/2027/uc1.b3753216
Public Domain in the United States, Google-digitized / http://www.hathitrust.org/access_use#pd-us-google

erkrankungen. (3. Fortsetzung.)

Beschwerden nach der Operation	Magenchemie	Röntgenbefund	Narbe	Bemerkungen
Beschwerdefrei bis auf leichte Magenschmerzen vor 4 Wochen	HCl 5 G. A. 4	Rechtsverziehung des Pylorus.	Fest	—
Keine	HCl 5 G. A. 14	Leichte Rechtsverziehung des Pylorus	Fest	—
Allgemeine nervöse Beschwerden	—	—	Fest	Laut ärztl. Bericht P. leidet außerdem an Hg
Keine	HCl — G. A. 12	Rechtsverziehung des Pylorus	Fest	—
—	—	—	—	—
Sechs Wochen nach der Entlassung nochmals leichter Kolikanfall mit Gelbsucht, sonst beschwerdefrei	—	Rechtsverziehung von Pylorus. Rest im Duodenum	Fest	—
Keine	HCl — G. A. 6	Stärkere Rechtsverziehung des Pylorus. Duodenalrest	Fest	—
—	—	—	—	—

ohne Mitbeteiligung des Choledochus.

Beschwerden nach der Operation	Magenchemie	Röntgenbefund	Narbe	Bemerkungen
Keine Beschwerden. Nur kann W. keine großen Mahlzeiten essen.	HCl 35 G. A. 48	Leichte Rechtsverziehung des Pylorus	Fest	—
Keine	—	Leichte Rechtsverziehung des Pylorus	Fest	—
Keine	—	—	Fest	—

Digitized by Google
Original from UNIVERSITY OF CALIFORNIA
Generated for guest (Massachusetts Institute of Technology) on 2019-05-24 17:15 GMT / http://hdl.handle.net/2027/uc1.b3753216
Public Domain in the United States, Google-digitized / http://www.hathitrust.org/access_use#pd-us-google

Tabelle 3. Akute Gallenblasenerkrankungen durch Steine

Lfd. Nr. Alter. Operationstag	Operationsbefund	Op.	Beschwerden vor der Operation	Postoperative Komplikationen
4. Albert M. 50 J. 22. XII. 14	Cholecystitis gangr. Cholelithiasis. Verklebungen	Ekt.	Seit 3 Tagen starke lokale Schmerzen	—
5. Anna S. 47 J. 29. VI. 16	Cholecystitis ulcerosa perfor. Cholelithiasis.	Ekt.	Seit 1 J. öfter leichte Koliken. Seit 14 Tagen starke Koliken	—
6. Klara L. 26 J. 5. II. 17	Cholecystitis gangr. Cholelithiasis. Verklebungen	Ekt.	Seit 8 Tagen starke lokale Schmerzen	—
7. Georg S. 60 J. 8. II. 17	Cholecystitis paral.perf. Cholelithiasis. Ausgedehnte narbige Verwachsungen	Ekt.	Seit 4 Monaten Koliken. Seit 2 Mon. dauernd Schmerz.	Retention im Gallenblasenlager
8. Gertrud A. 28 J. 9. II. 17	Cholecystitis gangr. Cholelithiasis. Netzverklebungen	Ekt.	Seit 1 Jahr wiederholte Gallenkolik. Seit 2 Tagen starke Schmerzen	—
9. Luise K. 39 J. 18. VII. 17	Cholecystitis ulcerosa. Cholelithiasis	Ekt.	Seit 14 Tagen lokale Schmerzen	Stärkere Retention
10. Frieda L. 18 J. 24. X. 17	Cholecystitis gangr. Cholelithiasis	Ekt.	Seit 3 Tagen starke Schmerzen	—
11. Elisabeth E. 30 J. 17. XI. 17	Cholecystitis ulcerosa. Cholelithiasis	Ekt.	Vor 2 J. ein Anfall. Seit 3 Tagen starke Schmerzen	—
12. Margarete W. 21 J. 9. I. 18	Cholecystitis gangr. Cholelithiasis. Netzverwachsungen	Ekt.	Seit 3 Woch. Magenschmerzen und Erbrechen	Mehrfache eitrige Retention. Pleuritis exsudativa
13. Ida W. 54 J. 16. I. 18	Cholecystitis gangr. Cholelithiasis. Verklebungen	Ekt. H. Dr.	Seit 2 Tagen starke Schmerzen	—
14. Anna H. 41 J. 12. II. 18	Cholecystitis gangr. Empyem. Cholelithiasis. Verklebungen	Ekt.	Seit 3 Jahr. leichte Anfälle. Seit 3 Tagen starke Schmerzen	Leichte eitrige Retention und Bauchdeckeneiterung
15. Marta M. 18 J. 11. III. 18	Cholecystitis acuta. Perforativ in col. transv. Cholelithiasis	Ekt. H. D.	Ein Anfall vor 4 J. Letzter Anfall seit 2 Tagen	—

Digitized by Google
Original from UNIVERSITY OF CALIFORNIA
Generated on 2019-05-24 17:15 GMT / http://hdl.handle.net/2027/uc1.b3753216
Public Domain in the United States, Google-digitized / http://www.hathitrust.org/access_use#pd-us-google

ohne Mitbeteiligung des Choledochus. (1. Fortsetzung.)

Beschwerden nach der Operation	Magenchemie	Röntgenbefund	Narbe	Bemerkungen
Keine	—	—	Fest	—
—	—	—	—	—
—	—	—	—	—
Keine	HCl 35 G. A. 48	—	Fest	—
—	—	—	—	—
—	—	—	—	—
Keine	—	—	Fest	—
—	—	—	—	—
—	—	—	—	—
Beim Bücken Schmerzen in der Narbe. Anfallsweise Magen- und Leibschmerzen mit Ohnmachten	HCl — G. A. 5	Persistierender Duodenalfleck. Rechtsverziehung des Duodenum	Fest	Es besteht noch kinderfaustgroßer Nabelbruch
Keine	HCl 5 G. A. 16	Keine Rechtsverziehung	Fest	—
Hin und wieder Stechen in der inneren Narbe, sonst beschwerdefrei	HCl 7 G. A. 13	—	Fest	—

Digitized by Google
Original from UNIVERSITY OF CALIFORNIA
Generated for guest (Massachusetts Institute of Technology) on 2019-05-24 17:15 GMT / http://hdl.handle.net/2027/uc1.b3753216
Public Domain in the United States, Google-digitized / http://www.hathitrust.org/access_use#pd-us-google

Tabelle 3. Akute Gallenblasenerkrankungen durch Steine

Lfd. Nr. Alter. Operationstag	Operationsbefund	Op.	Beschwerden vor der Operation	Postoperative Komplikationen
16. Minna M. 62 J. 1. VI. 18	Cholecystitis gangr. Cholelithiasis	Ekt.	Vor 5 J. ein Anfall. Letzter Anfall seit 3 Tagen	—
17. Klara R. 21 J. 2. IX. 18	Cholecystitis gangr. Perf. Cholelithiasis	Ekt. H. D.	Vor 3 Mon. ein Anfall. Letzter Anfall seit 6 Tagen	—
18. Emilie R. 51 J. 3. IX. 18.	Cholecystitis gangr. Peritonitis circumscripta. Cholelithiasis	Ekt.	Vor 3 Woch. erster Anfall. Seit einig. Tagen starke Schmerzen	—
19. Frieda S. 30 J. 9. IX. 18	Cholecystitis acuta ulcerosa. Cholelithiasis	Ekt.	Seit 3 Mon. 2 Anfälle, letzter seit 3 Tagen	—
20. Hedwig H. 51 J. 6. X. 18	Cholecystitis acuta ulcerosa. Cholelithiasis	Ekt.	Seit 8 J. häufige Koliken. Seit 2 Woch. nie stärker auftretende Schmerzen	—
21. Auguste P. 43 J. 16. X. 18	Cholecystitis acuta gangr. Cholelithiasis	Ekt.	Seit 3 J. Magenbeschwerden. Stärk. Gallenkolik vor 2 Woch. u. seit 3 Tag.	—
22. Bertha G. 18 J. 26. XI. 18	Cholecytitis acuta. Empyem. Cholelithiasis. Verklebungen	Ekt.	Seit 3 Tagen starke Schmerzen	—
23. Luise M. 44 J. 23. I. 19	Cholecystis acuta paral. Cholelithiasis. Derbe Verwachsungen	Ekt.	Seit 6 J. Koliken. Seit 4 Woch. dauernd Koliken	—
24. Luise F. 55 J. 18. VI. 19	Cholecystitis gangr. Cholelithiasis	Ekt.	Seit $^1/_2$ Jahr wiederholte Koliken. Starke Schmerzen seit 3 Tagen	—
25. Max Z. 36 J. 20. VIII. 19	Cholecystitis gangr. Cholelithiasis	Ekt.	Seit 1 Jahr Koliken, in den letzten Tagen sehr stark	—
26. August G. 49 J. 8. IX. 21	Cholecystitis gangr. Cholelithiasis. Netz- u. Kolonverklebungen	Ekt.	Vor 9 Jahren 1 Anfall. Letzter seit 2 Tagen	—
27. Marie G. 73 J. 27. IX. 19	Cholecystitis acuta. Empyem. Cholelithiasis. Peritonitis circumscripta. Verklebungen	Ekt.	Seit 3 Tagen starke Schmerzen	—

Digitized by Google
Original from UNIVERSITY OF CALIFORNIA
Generated for guest (Massachusetts Institute of Technology) on 2019-05-24 17:15 GMT / http://hdl.handle.net/2027/uc1.b3753216
Public Domain in the United States, Google-digitized / http://www.hathitrust.org/access_use#pd-us-google

ohne Mitbeteiligung des Choledochus. (2. Fortsetzung.)

Beschwerden nach der Operation	Magenchemie	Röntgenbefund	Narbe	Bemerkungen
Keine	—	—	Fest	—
Keine	—	—	Fest	Bericht des Hausarztes
—	—	—	—	—
—	—	—	—	—
Im ersten Jahre mehrfache kolikartige Anfälle, die sich allmählich minderten. Seit 1 J. beschwerdefrei	HCl 15 G. A. 32	Senkrechtstellung d. Magens. Rechtsverziehung des Pylorus	Fest	—
Keine Beschwerden	HCl 3 G. A. 8	Leichte Rechtsververziehung des Pylorus	Fest	—
—	—	—	—	—
Wiederholte fiebernde Schmerzen in der oberen Bauchgegend	HCl 9 G. A. 21	Keine Rechtsverziehung des Pylorus	Fest	—
—	—	—	—	—
—	—	—	—	—
Keine	HCl 42 G. A. 48	Keine Rechtsverziehung	Fest	—
—	—	—	—	—

Digitized by Google
Original from UNIVERSITY OF CALIFORNIA
Generated on 2019-05-24 17:15 GMT / http://hdl.handle.net/2027/uc1.b3753216
Public Domain in the United States, Google-digitized / http://www.hathitrust.org/access_use#pd-us-google

Tabelle 3. Akute Gallenblasenerkrankungen durch Steine

Lfd. Nr. Alter. Operationstag	Operationsbefund	Op.	Beschwerden vor der Operation	Postoperative Komplikationen
28. Emma E. 35 J. 29. 12. 19.	Eitriger Hydrops. Cholelithiasis	Ekt.	Seit 2 J. leichtere Koliken. Seit 3 Tg. starke Schmerzen	—
29. Marie L. 74 J. 7. I. 20	Cholecystitis gangr. Cholelithiasis	Ekt.	Seit 3 Tagen starke Schmerzen. Erbrechen	—
30. Margarete R. 28 J. 17. I. 20	Cholecystitis acuta. Hydrops. Cholelithiasis	Ekt.	Vor 3 Monat. 1. Anfall. Seit 10 Tagen dauernd Schmerzen	—
31. Helene R. 26 J. 6. III. 20	Cholecystitis gangr. Cholelithiasis. Breite Netzverklebungen	Ekt.	Seit 8 Tagen starke Gallenkoliken	Eitrige Retention
32. Emanuel L. 28 J. 6. III. 20	Cholecystitis acuta ulcerosa. Cholelithiasis	Ekt.	Seit 3 Tagen starke Schmerzen	—
33. Marie J. 36 J. 3. V. 20	Cholecystitis gangr. Cholelithiasis	Ekt.	Vor 10 J. 1. Anfall. Seit 3 Mon. häufigere Koliken. Seit 14 Tagen starke Schmerzen	Leichtes Erysipel
34. Otto B. 69 J. 29. V. 20	Cholecystitis gangr. Cholelithiasis	Ekt.	Seit 3 Tagen starke Schmerzen	—
35. Karl W. 36 J. 29. V. 20	Cholecystitis acuta. Vereiterte Hydrops. Cholelithiasis	Ekt.	Seit 2 Jahren mehrfache Koliken. Seit 6 Tagen stärkere Schmerzen	—
36. Caroline B. 62 J. 21. VI. 20	Cholecystitis acuta paral. ulcerosa. Cholelithiasis	Ekt.	Früher vereinzelt Magenbeschwerd. Seit 8 Tagen stärkere Schmerzen	—
37. Anna K. 55 J. 3. IX. 20	Cholecystitis acuta ulcerosa. Cholelithiasis	Ekt.	Seit $^1/_2$ J. wiederholte Gallenkoliken. Seit 3 Tagen starke Schmerzen	—
38. Elfriede K. 22 J. 10. IX. 20	Cholecystitis gangr. Cholelithiasis	Ekt.	Seit 2 Tagen starke Schmerzen	—
39. Anna S. 27 J. 31. X. 20	Cholecystitis acuta. Cholelithiasis	Ekt.	Seit 2 Tag. Schmerzen	—

Digitized by Google
Original from UNIVERSITY OF CALIFORNIA
Generated for guest (Massachusetts Institute of Technology) on 2019-05-24 17:15 GMT / http://hdl.handle.net/2027/uc1.b3753216
Public Domain in the United States, Google-digitized / http://www.hathitrust.org/access_use#pd-us-google

ohne Mitbeteiligung des Choledochus. (3. Fortsetzung.)

Beschwerden nach der Operation	Magenchemie	Röntgenbefund	Narbe	Bemerkungen
—	—	—	—	—
Keine	—	—	Fest	—
—	—	—	—	—
Keine	—	—	Fest	Bericht des Hausarztes
—	—	—	—	—
—	—	—	—	—
—	—	—	—	—
Beim Heben des Armes und Herabziehen von Lasten Stechen in der Narbe (sonst beschwerdefrei)	HCl 31 G. A. 52	Keine Rechtsverziehung	Fest	—
Keine	HCl 20 G. A. 30	Keine Rechtsverziehung	Fest	—
Keine	HCl — G. A. 20	Keine Rechtsverziehung	Fest	—
—	—	—	—	—
Bis auf zeitweises Stechen in der Narbe beschwerdefrei.	HCl 5	Keine Rechtsverziehung	Fest	—

Digitized by Google
Original from UNIVERSITY OF CALIFORNIA
Generated for guest (Massachusetts Institute of Technology) on 2019-05-24 17:16 GMT / http://hdl.handle.net/2027/uc1.b3753216
Public Domain in the United States, Google-digitized / http://www.hathitrust.org/access_use#pd-us-google

Tabelle 4. Akute Gallenblasenentzündungen

Lfd. Nr. Alter. Operationstag	Operationsbefund	Op.	Beschwerden vor der Operation	Postoperative Komplikationen
1. Klara P. 55 J. 5. I. 14	Große gangränöse Gallenblase mit Steinen. Choledochussteine. Verwachsungen mit Netz	Ekt. H. D.	Seit Jahren Magenbeschwerden. Seit 5 Tagen starke Koliken	Bauchdeckeneiterung
2. Pauline H. 44 J. 4. XII. 14	Cholecystitis gangr. Choledocholithiasis. Verklebungen	Ekt. H. D.	Seit 10 Jahren Magenbeschwerden. Vor 1/4 Jahre Kolik. Seit 13 Tagen starke Schmerzen	—
3. Helene R. 37 J. 11. II. 17	Cholecystitis acuta purul. Choledocholithiasis. Cholangitis. Cholelithiasis. Alte Netzverwachsungen	Ekt. H. D.	Seit Jahren Magenbeschwerden. Seit 1 J. Gallenkoliken. Seit 1 Woche starke Kolik. Schüttelfrost	—
4. Selma F. 37 J. 20. XII. 17	Cholecystitis acuta. Cholelithiasis. Choledocholithiasis	Ekt. H. D.	Ein Anfall vor 3 Mon. Letzter Anfall seit 2 Tagen	—
5. Marie G. 59 J. 25. VI. 18	Cholecystitis gangr. Cholelithiasis. Choledocholithiasis. Cholangitis purul. Starke Verklebungen	Ekt. H. D.	Seit 4 Monaten wiederholte leichte Koliken. Starke Schmerzen seit 3 Tagen	—
6. Paul B. 49 J. 31. XII. 18	Cholecystitis acuta purul. perf. Peritonitis circumscripta. Cholelithiasis. Choledocholithiasis	Ekt. D. D.	Vor 4 Jahren erster Anfall. Seit 14 Tagen starke Schmerzen	—
7. Minna H. 55 J. 21. I. 19	Cholecystitis ulcer. Cholelithiasis. Choledocholithiasis. Verklebungen	Ekt. H. D.	Seit 10 Jahren häufige Anfälle. Starke Schmerzen seit 2 Tagen	Bauchdeckeneiterung
8. Helene H. 49 J. 5. III. 19	Cholecystitis acuta purul. perf. Cholelithiasis. Choledocholithiasis. Verklebungen	Ekt. H. D.	Vor 7 Jahren einmal Kolik. Seit 4 Wochen wiederholte Koliken	—
9. Hedwig R. 32 J. 13. VIII. 20	Cholecystitis acuta ulcer. Cholelithiasis. Choledocholithiasis	Ekt. H. D.	Seit 7 Jahren Gallenkoliken. Seit 2 Tagen heftige Koliken	—

Digitized by Google
Original from UNIVERSITY OF CALIFORNIA
Generated on 2019-05-24 17:16 GMT / http://hdl.handle.net/2027/uc1.b3753216
Public Domain in the United States, Google-digitized / http://www.hathitrust.org/access_use#pd-us-google

mit Gallenblasen- und Choledochussteinen.

Beschwerden nach der Operation	Magenchemie	Röntgenbefund	Narbe
Kann keine großen Mahlzeiten essen, sonst ohne Beschwerden	—	—	Dehiscenz im unteren Teil. Rectusatrophie und -parese.
Vor $1^1/_2$ Jhr. leichte Kolik. Seitdem häufig Magendrücken	HCl — G. A. 10	Keine Rechtsverziehung. Persistierend. Duodenalfleck	Fest
Bei Witterungswechsel Ziehen in der inneren Narbe, sonst beschwerdefrei	HCl 6 G. A. 11	Leichte Rechtsverziehung des Pylorus	Fest
Keine Beschwerden	HCl 8 G. A. 18	Keine Rechtsverziehung d. Pylorus	Fest
Bei Witterungswechsel hin u. wieder leichtes Ziehen in der Narbe, sonst beschwerdefrei	—	—	Fest
—	—	—	—
Keine Leibbeschwerden. Nervöse Herz- und Kopfbeschwerden	HCl 5 G. A. 18	Magentiefstand. Keine Rechtsverziehung	Fest
Keine	HCl — G. A. 6	Keine Rechtsverziehung	Fest
Zeitweise Stiche beim Hochheben des Arms. Allgemeine nervöse Beschwerden	HCl — G. A. 4	Stärkere Rechtsverziehung des Pylorus	Fest

Digitized by Google
Original from UNIVERSITY OF CALIFORNIA
Generated for guest (Massachusetts Institute of Technology) on 2019-05-24 17:16 GMT / http://hdl.handle.net/2027/uc1.b3753216
Public Domain in the United States, Google-digitized / http://www.hathitrust.org/access_use#pd-us-google

Von den im ganzen 98 mit Schräglängsschnitt im Rectus operierten Fällen sind also 9 gestorben. Das entspricht einer Gesamtmortalität von etwas über 9%. Betrachten wir kurz die Todesfälle näher, so sehen wir, daß bei zwei von ihnen andere schwere Krankheiten bestanden, denen die Kranken erlagen, nämlich einmal schwerer Typhus, das andere Mal schwere fortgeschrittene Lungentuberkulose. Diese dürften für die Beurteilung daher von vornherein ausschalten. Von den restierenden 7 Fällen bestand bei 3 von ihnen bereits Perforation der Gallenblase und Peritonitis, einmal chronischer Choledochusverschluß mit Cholangitis, 2mal akuten Choledochusverschluß, wobei die Patienten bereite in so elenden Zustand kamen, daß sie in 10, bzw. 24 Stunden post operationem starben. In einem Falle bestand akute Gangrän der Gallenblase. Die sehr fettreiche Patientin erholte sich zunächst nach der Operation, ging dann aber an einer subcutanen Bauchdeckenphlegmone, vom Schnitt ausgehend, verbunden mit ausgedehnter Thrombophlebitis varicöser Bauchdecken- und Beckenvenen zugrunde. Der letzte Fall betraf eine junge Frau mit chronischem Hydrops, die 4 Wochen nach überstandenem Scharlach zur Operation kam. Bei der an und für sich schwächlichen Patientin mit schwachem Herzen entwickelte sich neben dem Tamponlager unter dem Rippenbogen ein großes hämorrhagisches Exsudat, augenscheinlich infolge Abknickung des Gummidrains um die gestaute Leber. Dasselbe wurde noch, sobald es erkannt war, durch Incision eröffnet, die Patientin ging aber 24 Stunden nach der Entleerung an fortgeschrittener Herzschwäche zugrunde.

Die Todesfälle, wie es sonst geschieht, unter die einzelnen Arten der Erkrankungen zu rubrizieren, habe ich mit Rücksicht auf ihre geringe Zahl verzichtet. Die Höhe der Mortalität deckt sich im allgemeinen mit den sonst veröffentlichten Statistiken. Aus meinen Fällen geht ebenfalls hervor, daß die Mortalität rapide steigt mit dem Grade der Entzündung und der Komplikationen. Dabei stehe ich auch auf dem Standpunkt, daß zwischen allen Arten der Steinentzündung und ihrer Komplikationen nur ein gradueller Unterschied besteht. Die zwingende Schlußfolgerung, die sich daraus ergibt, ist daher die, daß wir zur Herabsetzung der Mortalität danach streben müssen, die Gallensteinkranken, vornehmlich im akuten Anfall, möglichst frühzeitig zu operieren. Im akuten Anfall zwischen einfacher Steinkolik und beginnender Cholecystitis oder Gangrän zu differenzieren, scheint mir gefährlich, da wir kein näheres diagnostisches Mittel besitzen, um beide Krankheitsbilder genügend abzugrenzen. Ich bin überzeugt, daß die Gesamtmortalität erheblich sinken würde, wenn wir in jedem Stadium des akuten Anfalles sofort operieren würden.

Überstanden haben die Operation 89 Patienten. Ich glaube, um zu

Digitized by Google
Original from UNIVERSITY OF CALIFORNIA
Generated on 2019-05-24 17:16 GMT / http://hdl.handle.net/2027/uc1.b3753216
Public Domain in the United States, Google-digitized / http://www.hathitrust.org/access_use#pd-us-google

prüfen, in welchem Stadium der Erkrankung die Operation die besten Dauererfolge zeitigte, sie einteilen zu sollen in folgende Gruppen:

1. Chronische Fälle:
   Gallenblasensteine allein oder mit Choledochussteinen 41
2. Akute Fälle:
   a) Akute destruktive Gallenblasenentzündung mit Gallenblasensteinen ohne Mitbeteiligung des Choledochus 39
   b) Akute destruktive Gallenblasenentzündung mit Mitbeteiligung des Choledochus (Gallenblasen- und Choledochussteine 9

Zur Nachuntersuchung haben sich mir vorgestellt 55 Fälle, dazu kommen zwei Nachuntersuchungsberichte von Hausärzten. Im ganzen sind also 57 nachuntersucht. Die Nachuntersuchung erstreckte sich auf die Narbenbefunde, die seit der Operation bestehenden Beschwerden, und soweit dies mit dem Einverständnis der Patienten möglich war, auf den Chemismus des Magens und die röntgenologische Untersuchung des Magens und Duodenums. Die Ergebnisse waren die folgenden:

Zunächst der Befund der Narbe. Bei keinem Nachuntersuchten bestand eine ausgesprochene Hernie, d. h. eine sackartige oder auch nur halbkugelförmig vorgetriebene Ausbuchtung des Peritoneums. Nur in einem Falle bestand eine stärkere Dehiscenz der Narbe in ihrem unteren Teil und eine ausgesprochene Parese und Atrophie des medial von ihr gelegenen Rectusteiles. Es hatte sich hier um eine sehr kleine Frau mit großer gangränöser tiefstehender Gallenblase gehandelt, bei der der Schnitt im Gegensatz zu den übrigen Fällen bis zur Nabelhöhe herabgeführt war. Die Patientin selbst hatte von der Narbe keinerlei Störung empfunden. Alle übrigen zeigten eine vollkommen feste Narbe ohne jede Bruchsackbildung, ohne jede Dehiscenz des Rectus und ohne jede Parese desselben. In vereinzelten Fällen konnte man vielleicht an der Drainstelle das Gefühl einer gewissen Nachgiebigkeit der Narbe in Größe einer Fingerkuppe haben. Der Befund der Narbe ist also ein durchaus guter, vorausgesetzt, daß der tiefste Punkt des Fascienschnittes ca. 2 Querfinger breit über Nabelhöhe bleibt. Wir können dann, wie unser Material lehrt, mit fast restloser guter Narbenheilung rechnen. Meine Ergebnisse decken sich mit den Resultaten von Wilms, der bei seinem großen Material bei diesem Schnitt kaum jemals eine Hernienbildung feststellen konnte. Alle Vorwürfe, die gegen diesen Schnitt in den letzten Jahren erhoben wurden, erscheinen mir daher, vorausgesetzt, daß er in der angegebenen Höhe endigt, durchaus nicht berechtigt. Gar von einer verheerenden Wirkung dieses Schnittes zu sprechen, ist noch weniger angebracht. So dankenswert die Arbeiten von Sprengel, Kausch und anderen über die physiologischen Querschnitte der Bauchdecken sind, so beweisen sie für die Operation der Gallenblase nicht die Notwendigkeit, diesen alten Schnitt zugunsten von Quer-

Digitized by Google
Original from UNIVERSITY OF CALIFORNIA
Generated for guest (Massachusetts Institute of Technology) on 2019-05-24 17:16 GMT / http://hdl.handle.net/2027/uc1.b3753216
Public Domain in the United States, Google-digitized / http://www.hathitrust.org/access_use#pd-us-google

schnitten oder Winkelschnitten nach Sprengel, Schrägschnitten nach Kausch oder anderen Schnitten aufzugeben. Selbst wenn vielleicht zugegeben werden mag, daß er vom Standpunkt der Nerven- und Muskelphysiologie nicht ganz einwandfrei ist, so zeigen doch die Nachuntersuchungen, daß er, war die Hernienbildung angeht, anderen Schnitten nicht nachsteht, und das, obwohl die Heilung mehrfach durch Wundinfektion kompliziert wurde. Ob überhaupt die Schräg- und Querschnitte bei der Gallenblasenoperation dieselben gleich günstigen Resultate liefern, erscheint mir noch sehr zweifelhaft. Nachuntersuchungsergebnisse in größerem Umfange liegen meines Wissens noch nicht vor.

Der Wert eines Bauchdeckenschnittes aber darf nicht nur von der Häufigkeit der Hernienbildung abhängig gemacht werden. Auch seine Vor- und Nachteile für die Operation selbst und ihre unmittelbaren Folgen sind zu berücksichtigen. Es kann zunächst keinem Zweifel unterliegen, daß der von mir ausgeübte Schnitt bei guter Übersicht erheblich kürzer und weniger blutreich ist als die Quer- und Schrägschnitte. Damit verkürzt er die Operation nicht unerheblich. Auf diesen Vorteil hinzuweisen, erscheint mit heute doppelt wichtig. Wie die späteren Ausführungen ergeben werden, müssen wir heute unsere besondere Aufmerksamkeit darauf richten, die inneren Wundflächen an Leber- und Gallenwegen sorgfältig zu versorgen, alte Verwachsungen zu beseitigen, neue zu verhindern zu suchen. Das allein erfordert ein beträchtliches Mehr an Zeit, was bei dem oft elenden Zustand der Kranken nicht gleichgültig ist. Unnötigerweise die Operation durch einen blutreicheren, zeitraubenderen Schnitt, der sonst keine besonderen Vorteile bietet, nochmals zu verlängern, erscheint mir daher nicht angebracht. Der Schnitt ist ferner augenscheinlich günstig für die Vermeidung einer ernsten Komplikation, auf die auf dem letzten Chirurgenkongreß im Zusammenhang und als Folge der verschiedenen Laparotomieschnitte hingewiesen wurde, nämlich der postoperativen Pneumonie. Bei meinen sämtlichen Fällen ist nicht einmal eine solche aufgetreten.

Jedoch glaube ich auch auf einige beobachtete Nachteile hinweisen zu müssen. Bei großer gestauter oder tiefstehender Leber- und das ist ja recht häufig der Fall — liegt der unterste Winkel des an und für sich hochliegenden Schnittes höher als das Gallenblasenbett. Tamponstreifen und Drain erleiden daher, wenn sie durch den untersten Winkel des Schnittes abgeleitet werden, hier leicht eine Abknickung, die die Ableitung der Sekrete hindert. Ich glaube, hierauf mehrere Retentionen um das Gallenblasenbett zurückführen zu sollen, darunter eine stärkere, mit Nachblutung verbundene unter der ganzen rechten Leberhälfte bei einem Fall von chronischem Hydrops, die schließlich den Tod verursachte. Neuerdings habe ich nach dem Vorgang von Körte nach

Digitized by Google
Original from UNIVERSITY OF CALIFORNIA
Generated for guest (Massachusetts Institute of Technology) on 2019-05-24 17:16 GMT / http://hdl.handle.net/2027/uc1.b3753216
Public Domain in the United States, Google-digitized / http://www.hathitrust.org/access_use#pd-us-google

sorgfältiger Naht des Gallenblasenbettes überhaupt nicht mehr tamponiert, sondern nur noch mit einem bleistiftstarken Glasdrain drainiert. Dieser Weg ist fraglos vorteilhafter. Das Glasdrain schützt vor der Abknickung des Gummidrains und ihren Folgen, außerdem scheint mir die Gesamtheilung der Wunde erheblich schneller zu gehen. Meine letzten so operierten Fälle (im ganzen 16 seit dem letzten Chirurgenkongreß) waren zum Teil trotz gleichzeitiger Hepaticusdrainage in 14—18 Tagen vollkommen heil.

Einen anderen Nachteil des Schnittes glaube ich darin zu sehen, daß er wenigstens an der Drainstelle infolge seiner Nähe am Rippenbogen zu Verwachsungen zwischen Leberrand und Rippenbogen führt, die später Beschwerden auslösen können. Wenigstens glaube ich bei 3 Fällen solche Beschwerden annehmen zu sollen. Sie berichten gleichmäßig, daß sie beim Hochheben des rechten Armes bei Ausübung ihres Berufes (Walzwerkarbeiter und Näherin) jedes mal einen unangenehmen belästigenden Stich in der Narbe spürten, augenscheinlich dadurch, daß der Rippenbogen beim Heben des Armes hochgezogen wird und nun an der Narbe zerrt. Ich hoffe, daß durch Anwendung des Glasdrains die Verwachsungen soweit herabgesetzt werden, daß solche Späterscheinungen nicht mehr auftreten.

Betrachten wir nun die Ergebnisse der Nachuntersuchung auf die seit der Operation zurückgebliebenen Beschwerden hin. Auch hier lege ich der Nachprüfung die vorher genannte Einteilung zugrunde und zwar in chronische Gallenblasensteine, chronische Gallenblasen- und Choledochussteine, Gallenblasensteine im Stadium der destruktiven Entzündung der Gallenblase und Gallenblasensteine verbunden mit Choledochussteinen, ebenfalls im Stadium der akuten Entzündung, um zu sehen, ob bei den einzelnen Gruppen nennenswerte Unterschiede bestehen. Vorweg will ich bemerken, daß starke Koliken, die auf echte oder unechte Steinrezidive schließen ließen, in keinem Fall aufgetreten sind. Überhaupt sind die Beschwerden, wo solche zurückgeblieben sind, im allgemeinen nicht schwerer Art gewesen. Vielleicht ist dies schon eine Folge meiner früheren Bestrebungen, mit möglichst geringer Drainage und Tamponade auszukommen. Die stärksten Beschwerden bestanden in gelegentlichen Koliken, die im schlimmsten Falle bis zu 2 Stunden währten und in allgemeinen nervösen Beschwerden. Die Abgrenzung der einzelnen Gruppen ist natürlich schwierig. Als beschwerdefrei habe ich nur diejenigen Fälle angegeben, bei denen die Patienten selbst berichten, vollkommen ohne Beschwerden zu sein. Zu den leichteren Beschwerden rechne ich leichtes zeitweiliges Ziehen in der Narbe, geringfügige seltene Schmerzanfälle oder Magenbeschweren, geringe Intoleranz gegen bestimmte Speisen oder größere Mahlzeiten. Alle übrigen Fälle, auch die mit allgemeinen Beschwerden, rechne

Digitized by Google
Original from UNIVERSITY OF CALIFORNIA
Generated on 2019-05-24 17:16 GMT / http://hdl.handle.net/2027/uc1.b3753216
Public Domain in the United States, Google-digitized / http://www.hathitrust.org/access_use#pd-us-google

ich zu den stärkeren Beschwerden. Dabei ist gleich hervorzuheben, daß Intoleranz gegen schwerere oder gewisse Speisen überhaupt nur vereinzelt angegeben wurde, daß im Gegenteil fast sämtliche Patienten angaben, alle Speisen zu vertragen und größtenteils auch erhebliche Gewichtszunahmen aufwiesen.

Die Resultate sind folgende:

1. Chronische Gallenblasensteine

keine Beschwerden	16 =	56%
leichte Beschwerden	6 =	20%
stärkere Beschwerden	7 =	24%
	29 =	100%

2. Gallenblasensteine im Stadium der akuten destruktiven Entzündung der Gallenblase

keine Beschwerden	14 =	67%
leichte Beschwerden	6 =	29%
stärkere Beschwerden	1 =	5%
	21 =	100%

3. Gallenblasen- und Choledochussteine im Stadium der akuten Entzündung.

keine Beschwerden	3 =	37,5%
leichtere Beschwerden	3 =	37,5%
stärkere Beschwerden	2 =	25%
	8 =	100%

Wir sehen also, daß die besten Resultate die reinen Gallenblasenfälle im Stadium der akuten Entzündung geben. Es folgen ihnen die chronischen Gallenblasenleiden in nicht entzündlichem Stadium und die Gallenblasen- und Choledochussteine im Stadium der akuten Entzündung. Noch deutlicher wird das Verhältnis, wenn wir die Fälle ohne spätere Beschwerden und solche mit leichteren zusammenfassen, da ja die Beschwerden der letzteren nur außerordentlich gering sind. Es ergibt sich dann, daß stärkere Beschwerden zurückbehalten haben von den

akuten Gallenblasenentzündungen	5%
chronischen Steinleiden	24%
akuten Gallenblasenentzündungen mit Mitbeteiligung des Choledochus	25%

Welche Erklärung läßt sich hierfür geben? Zwanglos meines Erachtens die, daß bei den akuten Gallenblasenentzündungen trotz der oft schweren Veränderungen und beginnenden Verklebungen sich doch die anatomischen Veränderungen noch auf die Gallenblase beschränken. Hierfür wiederum gibt eine Erklärung der bisherige Verlauf des Steinleidens. Die Durchsicht der Anamnesen zeigt, daß es sich in einem großen Teil dieser Fälle um solche handelt, die relativ plötzlich erkrankten, nachdem sie in früherer Zeit keine oder nur vereinzelte leichtere Anfälle hatten.

Digitized by Google
Original from UNIVERSITY OF CALIFORNIA
Generated for guest (Massachusetts Institute of Technology) on 2019-05-24 17:16 GMT / http://hdl.handle.net/2027/uc1.b3753216
Public Domain in the United States, Google-digitized / http://www.hathitrust.org/access_use#pd-us-google

Anders dagegen bei den chronischen Fällen. Bei ihnen bestanden fast ausnahmslos schon längere Zeit vor der Operation wiederkehrende Gallenkoliken, in vielen Fällen über viele Jahre sich erstreckend. Das trifft in ausgesprochenem Maße für die Fälle zu, die auch nach der Operation noch Beschwerden zurückbehielten. Dementsprechend fanden sich bei der Operation bei einem größeren Prozentsatz mehr oder weniger ausgiebige Verwachsungen. Das gleiche gilt für die akuten Choledochusfälle, da auch ihnen meist jahrelange Erkrankung vorausgeht. Charakteristisch dabei ist, daß stärkere allgemeine Beschwerden, soweit sie nicht durch später neu auftretende Krankheiten wie Grippe bedingt waren, ebenfalls fast nur bei solchen Patienten zurückblieben, die früher jahrelang an Gallensteinen litten.

Daraus geht hervor, daß wir nicht berechtigt sind, die Spätbeschwerden nach Gallenoperationen lediglich auf die Operation und die durch die Operation etwa bedingten Verwachsungen zurückzuführen, zumal Tamponade und Drainage stets gleichmäßig ausgeführt wurden. Wenn wir uns auch bemühen müssen, mit der Operation keine weiteren neuen Verwachsungen zu setzen, und dazu scheint mir am geeignetsten die Glasdrainage zu sein, so dürfen wir doch nicht vergessen, daß, je länger das Leiden besteht, um so mehr die Gefahr innerer schwer reparabler Verwachsungen gegeben wird. Zu den gleichen Ergebnissen kommt Rhode auf Grund von röntgenologischen Untersuchungen vor und nach der Operation. Er fand bei 14 von 22 Fällen, daß die Verwachsungen am Magenduodenum nach der Operation dieselben blieben wie sie schon vor der Operation festgestellt werden konnten. Da wir nun wissen, wie schwer es ist, solche einmal vorhandenen narbigen Veränderungen zu beseitigen, bleibt für uns nur die Schlußfolgerung, die Patienten möglichst schon in einem so frühzeitigen Stadium zu operieren, daß solche Veränderungen noch nicht Platz gegriffen haben. Je früher wir Gallensteinkranke operieren, um so größer ist die Aussicht auf gute Dauererfolge. Die Indikation zur Gallensteinoperation erscheint mir daher in jedem Stadium durchaus gegeben, sobald wir überzeugt sind, daß Gallensteine als Ursache der Beschwerden vorliegen.

Die Veröffentlichungen von Rhode aus der Frankfurter Klinik, Förster aus der Würzburger und kürzlich von Walzel aus der v. Eiselsbergschen Klinik, die bei einem Teil der Gallensteinkranken Veränderungen am Magenduodenum röntgenologisch nachweisen konnten, haben auch mich veranlaßt, gelegentlich der Nachuntersuchungen meine Patienten, soweit es mir möglich war, zu röntgen. Leider stehen mir frühere Röntgenbefunde vor der Operation zum Vergleich nicht zur Verfügung. Von den chronischen Gallenblasen wurden geröntgt 19, von den akuten Gallenblasenentzündungen 12, von den akuten Cholepochussteinen 6, im ganzen 37 Fälle.

Digitized by Google
Original from UNIVERSITY OF CALIFORNIA
Generated for guest (Massachusetts Institute of Technology) on 2019-05-24 17:16 GMT / http://hdl.handle.net/2027/uc1.b3753216
Public Domain in the United States, Google-digitized / http://www.hathitrust.org/access_use#pd-us-google

Von den chronischen Fällen zeigten:
a) Rechtsverziehung des Pylorus 11;
davon hatten keine Beschwerden 6
leichte Beschwerden 3
stärkere Beschwerden 2

b) Rechtsverziehung des Polyrus mit Duodenalrest und persistierendem Fleck an der Umbiegungsstelle des Duodenums 1.
Dieser mit zurückbleibenden leichteren Beschwerden.

c) Keine Rechtsverziehung des Pylorus 7;
davon hatten keine Beschwerden 5
leichte Beschwerden 2

Von den 12 akuten Gallenblasenentzündungen zeigten:
a) Rechtsverziehung des Pylorus 4;
davon hatten keine Beschwerden 2
leichte Beschwerden 1
stärkere Beschwerden 1

b) Persistierenden Duodenalfleck und Rechtsverziehung 1.
Dieser mit leichten Beschwerden.

c) Keine Rechtsverziehung des Pylorus 7;
davon hatten keine Beschwerden 4
leichte Beschwerden 3
stärkere Beschwerden 0

Von den 6 akuten Gallenblasenentzündungen, verbunden mit Choledochussteinen, hatten:
a) Rechtsverziehung des Pylorus 2;
beide mit leichteren Beschwerden.

b) Persistierender Duodenalfleck 1;
dieser mit stärkeren Beschwerden.

c) Keine Rechtsverziehung 3;
davon ohne Beschwerden 2
mit nervösen Beschwerden 1.

Überblicken wir die Einzelergebnisse nochmals, so sehen wir, daß die röntgenologisch nachweisbaren Veränderungen am Magenduodenum ebenfalls bei den chronischen Steinleiden überwiegen. Sie betragen $11 + 1 = 12 : 7 = 67\%$. Es folgen die akuten Gallenblasenentzündungen verbunden mit Choledochussteinen mit $2 + 1 = 3 : 3 = 50\%$ und die akuten Gallenblasenentzündungen ohne Mitbeteiligung des Choledochus mit $4 + 1 = 5 : 7 = 41\%$.

Aus den Aufstellungen ergibt sich ferner, daß sich Röntgenbefund und Spätbeschwerden nicht immer decken, daß in einem Teil mit deutlichem patologischen Röntgenbefund keine Spätbeschwerden zurückgeblieben sind und umgekehrt. Jedoch zeigt auch hier die Zusammenstellung, daß von insgesamt 20 Fällen mit röntgenologischen Veränderungen des Magendarms $12 = 60\%$ Beschwerden hatten, während von 17 Fällen ohne solche nur $6 = 33\%$ solche aufwiesen. Wir können also

Digitized by Google
Original from UNIVERSITY OF CALIFORNIA
Generated on 2019-05-24 17:16 GMT / http://hdl.handle.net/2027/uc1.b3753216
Public Domain in the United States, Google-digitized / http://www.hathitrust.org/access_use#pd-us-google

sagen, daß in der Mehrzahl der Fälle röntgenologische Veränderungen am Magenduodenum mit Spätbeschwerden begleitet sind.

Ich komme nun zu dem letzten Teil meiner Untersuchungen, den Veränderungen des Magenchemismus bei Gallensteinkranken. Ich wies eingangs schon darauf hin, daß Hohlweg als erster die Aufmerksamkeit darauf lenkte, daß bei einem großen Teil der Gallensteinkranken die Magensäurewerte herabgesetzt oder aufgehoben seien, es also zu Achylie oder Hypochylis komme. Er glaubte, diese Veränderung auf die teilweise Ausschaltung der Gallenblasenfunktion durch die Steinfüllung der Blase oder ihre vollkommene Ausschaltung bei Cysticusverschluß zurückführen zu sollen. Pawlow und Bickel hatten nachgewiesen, daß die Berührung der Duodenalschleimhaut mit Alkali oder Fett reflektorisch die Magendrüsensekretion herabsetzt. Eine gleiche Wirkung glaubte Hohlweg bei ganzer oder teilweiser Ausschaltung der Gallenblasenfunktion durch das dadurch bedingte kontinuierliche Abträufeln der fetthaltigen und alkalischen Galle in den Darm annehmen zu müssen. Auch Rhode schließt sich dieser Auffassung an. Rost, Klee und Klüpfel hatten im Tierexperiment bei Hunden nachgewiesen, daß nach Ausschaltung der Gallenblase bei einem Teil der Hunde Achylie auftrat. Daß sie nicht bei allen auftrat, ebenso die Tatsache, daß Achylie nicht bei allen Cystektomierten besteht, erklärt Rowsing durch die zurückbleibende Kontinenz bzw. Inkontinenz des Sphincter papillae des Choledochus, die schon Klee und Klüpfel in ihrem Tierexperiment nachwiesen. Sie konnten beobachten, daß das anfängliche kontinuierliche Abträufeln der Galle in den Darm bald wieder einem periodischen reflektorisch bei Nahrungsaufnahme einsetzenden Platz machte, das sie auf die Kontinenz des Sphincters zurückführten. Hand in Hand damit ging in diesen Fällen eine kompensatorische Erweiterung der Gallengänge, die also für die fehlenden Gallenblase einsprangen, während bei Inkontinenz des Spincters diese Erweiterung der Gallengänge ausblieb. Rowsing glaubt daher auch bei solchen Gallensteinkranken sowohl bei Cysticussperrung als nach Cystektomie, bei denen eine Achylie nicht eintritt, dies auf die sich kompensatorisch ausbildende Kontinenz des Sphyncter papillae zurückführen zu müssen.

Die wenigen Arbeiten, die sich bisher mit der Achylie bei Gallensteinen beschäftigten, haben fast alle gleiche Ergebnisse gehabt. Während ich bereits mit meinen Nachuntersuchungen beschäftigt war, erschien die Arbeit von Rydgaard aus der Rowsingschen Klinik. Neben dem eigenen Material hat er die sonstigen bisherigen Ergebnisse bearbeitet. Unter bisher im ganzen untersuchten 471 Fällen fand er in 48% Normochylie und 52% Hypo- und Achylie. Seine weiteren Untersuchungen, ob Geschlecht, Alter, Ikterus eine besondere Rolle spielten, ergaben ein häufigeres Vorkommen der Achylie bei Männern, wobei bei seinen

Digitized by Google
Original from UNIVERSITY OF CALIFORNIA
Generated for guest (Massachusetts Institute of Technology) on 2019-05-24 17:16 GMT / http://hdl.handle.net/2027/uc1.b3753216
Public Domain in the United States, Google-digitized / http://www.hathitrust.org/access_use#pd-us-google

Fällen allerdings zu berücksichtigen war, daß ein großer Teil der Männer bereits über 60 Jahre alt war. Das Alter ließ keine besonderen Unterschiede erkennen, mit Ausnahme der 20—30jährigen, bei denen der Prozentsatz der Normochylie größer war, und der über 60jährigen, bei denen die Achylie bis auf 71% stieg. Ikterus ließ ebenfalls keinen besonderen Einfluß erkennen. Dagegen konnte auch er entsprechend den Beobachtungen Hohlwegs eine auffallende Abhängigkeit der Achylie vom Sitz der Steine und von der Absperrung des Cysticus feststellen. Bei vollkommener Absperrung des letzteren, sei es durch Steine oder Stenose, fand er Achylie bei 70%. Eine Sammelstatistik, die er zusammenstellt, ergibt bei Cysticussperrung sogar 74%.

Wir können also als zusammenfassendes Ergebnis der bisherigen Untersuchungen feststellen, daß etwa in der Hälfte der Gallensteinkranken Achylie oder Hypochylie auftritt und daß diese bei voller Cysticussperrung auf über 70% steigt. Ob aber die einfache mechanische Erklärung durch totale oder teilweise Ausschaltung der Gallenblase die richtige ist, erscheint mir noch etwas zweifelhaft. Vielleicht spielt doch auch die allgemeine Disposition eine große Rolle. Denn lägen die Verhältnisse so einfach, so müßten wir doch wenigstens in einem großen Prozentsatz durch einfache Cystektomie Achylie oder Hypochylie bei einer Krankheit erzielen können, bei der wir sie therapeutisch erstreben, nämlich bei dem Magenulcus.

Meine eigenen Fälle, deren Magenchemismus ich nachuntersucht habe, sind nun leider nicht vor der Operation untersucht worden, da ich die diesbezüglichen Arbeiten übersehen hatte, so daß ich Vergleichswerte nicht habe. Rydgaard meint, daß Nachuntersuchungen an Cystektomierten zum Beweis für die Entstehung der Achylie nicht herangezogen werden können. Demgegenüber stehen aber die Beobachtungen anderer Autoren, daß die Magenuntersuchungen bei Gallensteinkranken vor und nach der Operation fast ausnahmslos die gleichen Ergebnisse hatten, daß also dort, wo infolge der Gallensteinerkrankung Hypo- oder Achylie eingetreten war, diese nicht mehr reparabel war. Wir werden daher auch nach der Operation erfolgte Untersuchungen wohl verwerten können. Meine Ergebnisse seien daher kurz mitgeteilt:

Im ganzen konnten gelegentlich der Nachuntersuchungen 34 Magenuntersuchungen ausgeführt werden. Bei ihnen fand sich:

Tabelle 5.

	Zahl	%
Normochylie (über 15 freie HCl)	8	24
Hypochylie	14	76
Achylie	12	

Digitized by Google
Original from UNIVERSITY OF CALIFORNIA
Generated for guest (Massachusetts Institute of Technology) on 2019-05-24 17:16 GMT / http://hdl.handle.net/2027/uc1.b3753216
Public Domain in the United States, Google-digitized / http://www.hathitrust.org/access_use#pd-us-google

Diese Zahlen sind höher als die Rydgaards. Auch Rohde gibt in seiner letzten Arbeit, ebenfalls in der letzten Nummer des Archivs erschienen, höhere Werte an. Er fand fast die gleichen Zahlen wie ich, nämlich 74%, allerdings bei Patienten, die vor der Operation untersucht waren. Bei wegen Gallensteinen cystektomierten Patienten stieg bei der Nachuntersuchung der Prozentsatz bei ihm sogar auf 89%. Dieser Prozentsatz entsprach ungefähr dem, den er bei Cysticussperrung bereits vor der Operation fand.

Unter Berücksichtigung meiner bisherigen Einteilung der Gallensteinkranken konnte ich folgendes Resultat erheben:

Tabelle 6.

	Chronische Gallensteine	Akute Blasenentzündung Gallenblasensteine	Akute Blasenentzündung Gallen- u. Choledochussteine
N.	3 = 20%	5 = 39%	0 = 0%
H.	5 = 33%	6 = 46%	3 = 50%
A.	7 = 47%	2 = 15%	3 = 50%
S.	15 = 100%	13 = 100%	6 = 100%

In dieser Tabelle fällt sofort auf, daß die akuten mit Choledochussteinen komplizierten Fälle sämtlich Achylie oder Hypochalie aufwiesen. Es folgen die chronischen Gallensteinfälle mit zusammen 80% und die akuten auf die Gallenblase beschränkten Fälle mit 61%.

Die Prüfung der Abhängigkeit vom Sitz der Steine ergab:

Tabelle 7.

	Gallenblasensteine	Gallenblasensteine mit Cysticussperrung	Gallenblasen- und Choledochussteine
N.	2 = 16%	6 = 43%	0 = 0%
H.	5 = 42%	6 = 43%	3 = 37%
A.	5 = 42%	2 = 14%	5 = 63%
S.	12 = 100%	14 = 100%	8 = 100%

Auch hier sehen wir, daß sämtliche Fälle von Gallenblasen- und Choledochussteinen Achylie oder Hypochylie aufweisen. Auffällig dagegen ist im Vergleich zu anderen Statistiken der verhältmismäßig geringe Prozentsatz von Achylie und Hypochylie bei Cysticussperrung. Er beträgt bei mir nur 57 %, während er bei den anderen Statistiken 75% und mehr erreicht. Das Ergebnis gab mir Veranlassung, die Operationsbefunde nochmals auf den Steinbefund genau zu sichten. Dabei ergab sich, daß von den 6 Fällen mit Cysticussperrung, die Normocholie behielten, es sich dreimal um Solitärsteine gehandelt hat. Es ist wohl möglich, daß dies kein Zufall war, sondern daß die Solitärsteine, die

Digitized by Google
Original from UNIVERSITY OF CALIFORNIA
Generated on 2019-05-24 17:16 GMT / http://hdl.handle.net/2027/uc1.b3753216
Public Domain in the United States, Google-digitized / http://www.hathitrust.org/access_use#pd-us-google

plötzlich den Cysticus vergelten, die Gallenblase vorher funktionell wenig schädigten.

Schließlich sei noch über das Verhältnis des Geschlechts berichtet. Es hatten

Tabelle 8.

	Männer	Frauen
N.	4 = 66%	4 = 14%
H.	1 = 17%	13 = 47%
A.	1 = 17%	11 = 39%
S.	6 = 100 %	28 = 100%

Das Ergebnis deckt sich nicht mit der Beobachtung Rydgaards, der bei Frauen 57,6 und bei Männern 27% Normochylie fand. Allerdings ist meine Zahlenreihe zu klein, um daraus sichere Schlüsse ziehen zu können. Vielleicht ist aber der Umstand nicht ohne Bedeutung, daß alle Männer meiner Statistik unter 60 Jahre alt waren.

Obwohl die von mir bei den Magenuntersuchungen gefundenen Werte in manchen Einzelheiten abweichen, so decken sich meine Ergebnisse doch im allgemeinen mit denen früherer Arbeiten. Sie bestätigen den enorm hohen Prozentsatz von Achylie und Hypochylie als Begleiterscheinung der Gallensteinerkrankung. Zwar scheint es einstweilen so, worauf die früheren Arbeiten nicht hingewiesen haben, als ob diese Störung in der sekretorischen Tätigkeit des Magens mit keinen besonderen Beschwerden für den Kranken verbunden ist. Denn alle Beschwerden, über die die Patienten nach der Operation klagen, deuten eher auf eine Störung der motorischen als der sekretorischen Funktion des Magens. Dennoch werden wir gut tun, die Aufhebung oder Herabsetzung der Salzsäurewerte des Magens als eine krankhafte nicht gewünschte Schädigung des Magens anzusprechen. Tun wir dies aber, dann ergibt sich für uns auch aus diesem Grunde die notwendige Schlußfolgerung, die Gallensteinkranken möglichst frühzeitig zu operieren, bevor es zu so schweren irreparablen Störungen der Magenfunktion gekommen ist.

Zum Schluß fasse ich die Ergebnisse meiner gesamten Untersuchungen dahin zusammen:

1. Die Mortalität bei der Cholecystektomie steigt mit dem Fortschreiten der entzündlichen Veränderungen der Gallenwege. Die möglichst frühzeitige Operation in jedem Stadium der Steinkrankheit ist daher zu erstreben.

2. Der schräge Winkelschnitt im Rectus steht anderen Schnittrichtungen nach keiner Richtung hin nach.

3. Die postoperativen Beschwerden sind nur zum geringen Teil durch Narbenbildung durch die Operation bedingt. Zum größten Teil sind sie veranlaßt durch narbige Veränderungen, die schon vor der

Digitized by Google
Original from UNIVERSITY OF CALIFORNIA
Generated for guest (Massachusetts Institute of Technology) on 2019-05-24 17:16 GMT / http://hdl.handle.net/2027/uc1.b3753216
Public Domain in the United States, Google-digitized / http://www.hathitrust.org/access_use#pd-us-google

Operation durch die Krankheit an sich gesetzt waren. Zur Vermeidung dauernder Beschwerden ist daher auch aus diesem Grunde die möglichst frühzeitige Operation angezeigt.

4. Hypochylie und Achylie bleiben als irreparable Begleiterscheinungen bei mehr als der Hälfte der Gallensteinkranken auch nach der Operation zurück. Sie steigen augenscheinlich mit der Länge der Krankheit, dem Grade der Steinbildung und den komplizierenden Entzündungen. Die frühzeitige Gallensteinoperation erscheint als das einzige Mittel, ihren Prozentsatz herabzusetzen.

Literaturverzeichnis.

[1]) Hohlweg, Dtsch. Arch. f. klin. Med. **108**. — [2]) Hohlweg und Schmidt, Dtsch. med. Wochenschr. 1910, Nr. 47. — [3]) Kehr, Neue deutsche Chir. Stuttgart, 1913, 8. — [4]) Klee und Klüpfel, Mitt. a. d. Grenzgeb. d. Med. u. Chirurg. **27**. — [5]) Kraft, Hospitalstidende 1920, Nr. 4 u. 5; Ref. Zentralorgan f. d. ges. Chirurg. u. Grenzgeb. **7**, 8, 170. — [6]) Lamris, Arch. f. klin. Chirurg. **110**. — [7]) Miyake, Arch. f. klin. Chirurg. **101**. — [8]) Rohde, Arch. f. klin. Chirurg. **112**, H. 3/4. **113**, H. 3. — [9]) Rohde, Münch. med. Wochenschr. 1920, Nr. 6. — [10]) Rohde, Arch. f. klin. Chirurg. **115**, Nr. 3. — [11]) Rost, Mitt. a. d. Grenzgeb. d. Med. u. Chirurg. **26**. — [12]) Rydgaard, Hospitalstidende 1920, Nr. 1 u. 2; Ref. Zentralorgan f. d. ges. Chirurg. u. Grenzgeb. **7**, 266. — [13]) Rydgaard, Arch. f. klin. Chirurg. **115**, H. 3. — [14]) Steinthal, Ergebn. d. Chirurg. u. Orthop. **3**. — [15]) Stierlin, Wiesbaden 1916. Bergmann. — [16]) Wessel, Hospitalstidende 1918, Nr. 38; Ref. Zentralbl. f. Chirurg. 1919, S. 266. — [17]) Ohly, A., Dtsch. med. Wochenschr. 1913, S. 1402/04. — [18]) Rovsing, Th., Underlivskirurgien **2**. — [19]) Sprengel, Verhandl. d. dtsch. Ges. f. Chirurg **2**, 95 1910, — [20]) Kehr, Verhandl. d. dtsch. Ges. f. Chirurg. **1**, 273. 1913. — [21]) Pochhammer, Zentralbl. f. Chirurg. Nr. 51. — [22]) Grube, Med. Klinik 1917, Nr. 7. — [23]) Walzel, Arch. f. klin. Chirurg. **114**. — [24]) Förster, Mitt. a. d. Grenzgeb. d. Med. u. Chirurg. **32**, H. 5. — [25]) Bakes, Arch. f. klin. Chirurg. **105**.

Digitized by Google
Original from UNIVERSITY OF CALIFORNIA
Generated for guest (Massachusetts Institute of Technology) on 2019-05-24 17:16 GMT / http://hdl.handle.net/2027/uc1.b3753216
Public Domain in the United States, Google-digitized / http://www.hathitrust.org/access_use#pd-us-google

(Aus der Chirurgischen Klinik [Direktor: Prof. Dr. V. Schmieden] und dem Pathologisch-anatomischen Institut [Direktor: Prof. Dr. B. Fischer] der Universität zu Frankfurt a. M.)

Die reine Synechie und der plastische Ersatz des Herzbeutels.

I. Chirurgisch-experimenteller Teil.

Vorgetragen am 2. Sitzungstage der 45. Versammlung der Deutschen Gesellschaft für Chirurgie am 31. März 1921.

Von

Professor **H. Klose,**

Oberarzt der Klinik.

Mit 2 Textabbildungen.

(Eingegangen am 20. Juni 1921.)

Die Chirurgie des Herzbeutels befindet sich trotz zahlreicher während des Krieges mitgeteilter Herzbeutelschüsse noch im ersten Anfangsstadium ihrer Entwicklung. In neuester Zeit hat L. Rehn versucht, in einigen bemerkenswerten Arbeiten das Interesse der Chirurgen auf die Verwachsungen des Herzbeutels und ihre Folgen hinzulenken. Die von L. Rehn hier gegebenen mannigfachen Anregungen sind der Ausgangspunkt für meine im folgenden mitzuteilenden Experimente gewesen, die sich aber sowohl nach der chirurgischen wie nach der pathologisch-anatomischen Richtung ungeahnt erweiterten, so daß sie ohne die Hilfe des erfahrenen pathologischen Anatomen nicht zu Ende zu führen waren. Trotzdem kann ich in der vorliegenden Arbeit nur die wichtigste Gruppe meiner experimentellen Versuche behandeln, denn die ungünstigen Zeitverhältnisse gebieten eine möglichst kurze Form der Mitteilung. Dabei werde ich vorwiegend den chirurgischen Standpunkt berücksichtigen und von einer Stellungnahme einzelner Beobachtungen zu biologisch tiefer dringenden Fragen absehen. Ich kann das um so leichter, weil die pathologisch-anatomischen Ergebnisse über die hier zu berührenden Probleme, die in einer stattlichen Zahl von Untersuchungen größtenteils während der letzten Jahre niedergelegt wurden, erst in jüngster Zeit von Marchand zusammenfassend und kritisch dargestellt worden sind.

Wir kennen zwei Formen von Herzbeutelverwachsungen: die äußere und die innere. Gewisse äußere mediastinale Verwachsungen, bei denen das parakardiale Bindegewebe mit am Entzündungsprozeß

Digitized by Google
Original from UNIVERSITY OF CALIFORNIA
Generated for guest (Massachusetts Institute of Technology) on 2019-05-24 17:16 GMT / http://hdl.handle.net/2027/uc1.b3753216
Public Domain in the United States, Google-digitized / http://www.hathitrust.org/access_use#pd-us-google

beteiligt ist, finden durch die breiten systolischen Einziehungen der Herzspitzengegend, den sog. negativen Spitzenstoß, eine klare Diagnose. Auch die chirurgische Indikationsstellung ist anerkannt, sofern die Fascia endothoracica in Mitleidenschaft gezogen und das verwachsene Herz an die Brustwand geheftet ist. Die Brauersche Kardiolyse hat nach den Erfahrungen von Küttner, Petersen und anderen Chirurgen eine Reihe guter Operationserfolge erzielt. Sie beweisen, daß das Herz wieder besser arbeiten kann, wenn nur ein Teil der Mehrarbeit, die durch die stetige Einziehung der starren, knöchernen Thoraxwand geleistet werden muß, der Zirkulation wieder nutzbar gemacht wird.

Nun gibt einer unserer erfahrensten Kenner der Herzchirurgie, Küttner, zu, daß bisher nur den äußeren Verwachsungen des Herzbeutels eine praktisch chirurgische Bedeutung zukommt. Die zweite Form, die innere — wir nennen sie die reine Synechie — ist, so sagt ebenfalls Küttner, nicht zu diagnostizieren und hat wahrscheinlich auch keinen unmittelbar schädlichen Einfluß auf die Funktion des Herzens. Dieser Ansicht stimmen L. Rehn und die Kinderärzte nicht bei. Die inneren Verwachsungen haben vielmehr im Kindesalter regelmäßig die schwersten Folgeerscheinungen. Die bisherige Therapie ist, wie von den Kinderärzten allgemein zugestanden wird, gänzlich machtlos. Entscheidend ist also die Diagnose im Frühstadium. An die Stelle der internistischen Therapie muß offenbar die Wiederherstellungschirurgie treten. Hier setzen meine Untersuchungen ein, die, wie ich ausdrücklich hervorhebe, als Vorversuche zu bewerten sind. Ich glauche jedoch, daß der geringste Fortschritt auf diesem überaus schwierigen, der Bearbeitung harrenden Gebiete der Herzbeutelchirurgie freudig zu begrüßen ist.

Für die Frühdiagnose ist die einstimmig mitgeteilte Beobachtung wichtig, daß ihr im Kindesalter die Hauptbedeutung zukommt. Natürlich ist dies keine Regel ohne Ausnahme. Von Bitlard und Hüter wurde die Obliteratio pericardii beim Neugeborenen, von Bednar bei einem 3monatigen Kinde gefunden. Morel Lavallé sah sie unter 30 Fällen 18mal bei Kindern, Cerf fand unter 43 obduzierten Fällen die erste Lebensdekade mit 3, die zweite mit 15 Fällen beteiligt. Die Erklärung für die relativ seltenere Beteiligung des erwachsenen Alters liegt darin, daß schon im Kindesalter der tödliche Ausgang dieses Leidens eintritt. Die meisten Todesfälle bei erworbenen Herzaffektionen der Kinder kommen durch hinzutretende Perikardialverwachsung zustande, sagt Hochsinger. Das Herz wird sowohl in seiner Kontraktions- als auch in seiner Wachstumstendenz behindert und diese Störungen verstärken sich mit zunehmendem Alter. Es erscheint Hochsinger „doppelt wünschenswert", daß die Befreiung des Herzens von einengenden schwartigen Schwielem gerade in früheren Lebensperioden

Digitized by Google
Original from UNIVERSITY OF CALIFORNIA
Generated on 2019-05-24 17:16 GMT / http://hdl.handle.net/2027/uc1.b3753216
Public Domain in the United States, Google-digitized / http://www.hathitrust.org/access_use#pd-us-google

vorgenommen werde, wo die Wachstumshemmung im Vordergrunde steht.

Mit treffenden Worten schildert der erfahrene Kinderarzt Heubner die Endfolgen der Verwachsungen beider Herzbeutelblätter untereinander und der schließlichen Verödung der Perikardialhöhle. Sie ziehen ein dauerndes Siechtum und frühen Tod nach sich. Unter 16 innerhalb von 5 Jahren von Heubner beobachteten Fällen waren 7, bei denen er diesen Ausgang durch den autoptischen Befund konstatieren konnte, 2 wurden in siechem Zustande entlassen. Die Krankheit kann man, so führt Heubner weiter aus, nicht ohne weiteres aus der physikalischen Untersuchung erkennen. Nicht selten wird die Aufmerksamkeit vom Herzen weg nach einer ganz anderen Richtung gelenkt, durch einen Folgezustand, der sich ganz gewöhnlich bei diesem Leiden einstellt. Das ist eine bedeutende Schwellung der Leber und oft auch der Milz. Die Leber reicht weit in den Leib hinein, fühlt sich hart an und ist bei Berührung sehr schmerzhaft. Zum Verständnis brauche ich nur an die Untersuchungen von Hutinel, F. Pick und Moizard zu erinnern, die die inneren Beziehungen zwischen Leberhyperplasie und Perikardialobliteration präzisiert und die zweifache Reaktion der Leber in Form der Perihepatitis und einer Art Cirrhose nachgewiesen haben. Der vordere Milzrand ist ebenfalls fühlbar, der Leib aufgetrieben, die Bauchdecken sind gespannt und nicht selten ist Ascites nachweislich.

Herzschmerzen fehlen fast immer. Die Innenfläche des Herzbeutels ist ja wahrscheinlich selbst nicht schmerzempfindlich, wofür die operativen Erfahrungen Läwens sprechen. Dagegen bezeichnen L. Rehn, d'Agata und Harrigan den Herzbeutel als empfindlich. Oft genug sind aber alle Zeichen einer Perikarditis im Leben da, auch die Obduktion zeigt später eine starke Entzündung, Hyperämie, fibrinöse Auflagerungen, Verwachsungen, ohne daß jemals Herzschmerzen geklagt werden, wenn nur die Außenfläche des Perikardiums unberührt und spiegelnd ist. Die Lehre von Haigh nimmt an, daß von den serösen Häuten überhaupt nur das äußere Blatt Schmerzempfindungen vermitteln kann und zwar auf dem Wege der Intercostalnerven, von denen es versorgt wird.

Die Kinder klagen meistens über Schmerzen im Leib. Zwei Symptome: die erhebliche Cyanose und die auffallende Herzschwäche, die schon beim Aufsetzen im Bett eintritt, schützen vor der Verwechslung mit einer selbständigen Leberaffektion. Mitunter ist auch paradoxer Puls — Verschwinden bei tiefer Inspiration — vorhanden. Marfan unterscheidet zwei Hauptformen des Leidens: die rheumatische und die tuberkulöse. Die rheumatische ist in der Regel mit Klappenveränderungen verbunden, die tuberkulöse nicht. Bei der tuberkulösen Form treten oft sämtliche Herzsymptome in den Hintergrund, dagegen

Digitized by Google
Original from UNIVERSITY OF CALIFORNIA
Generated for guest (Massachusetts Institute of Technology) on 2019-05-24 17:16 GMT / http://hdl.handle.net/2027/uc1.b3753216
Public Domain in the United States, Google-digitized / http://www.hathitrust.org/access_use#pd-us-google

entsteht leider ein Bild, welches mit einer tuberkulösen Peritonitis oder einer alkoholischen Lebercirrhose verwechselt werden kann. Beide Formen führen gleicherweise zum tödlichen Ausgang. Eingehender beschäftigt sich Stolte mit der Symptomatologie der Folgezustände der Perikarditis, hebt aber ebenfalls die recht großen Schwierigkeiten hervor, die ihre Erkennung bereitet. Sie entstehen dadurch, daß die Ausdehnung der Verwachsungen eine verschiedene ist, daß ferner die Miterkrankung des Endokardes und des Herzmuskels das einheitliche Bild trübt. Ohne mich auf diese Komplikationen einzulassen, greife ich aus der Stolteschen Schilderung nur das Wesentliche zur Kennzeichnung des typischen Bildes heraus. Die Kinder erwerben die Perikarditis meistens im Anschluß an Gelenkrheumatismus, Scharlach oder andere infektiöse Ursachen, unter denen Pneumonie, Speicheldrüsenvereiterung und Osteomyelitis die häufigsten sind. Nach Ablauf der akuten Entzündung erreichen die Kinder dann nie mehr die alte Frische und Körperkraft. Beim Spiel und Treppensteigen, beim Schulweg und bei kleineren Aufträgen bekommen sie Beklemmungen und Cyanose, die immer bedeutender werden. Schließlich vermeiden die Kinder jede Bewegung. Dabei sind Allgemeinbefinden und Aussehen meist noch gut, die Kinder erscheinen oft sogar wohlgenährt. Wenn man sie entkleidet, so zeigen sie einen breiten Thorax, hier und da mit ausgebildetem Herzbuckel. Auch der Bauchumfang ist meist recht beträchtlich. Besonders ist die Leber mächtig vergrößert, gelegentlich ist auch die Milz palpabel. Zu Zeiten der Verschlimmerung stellt sich regelmäßig Ascites ein. Später erst wird Stauungsnephritis mit Ödemen an den abhängigen Körperteilen, mit Eiweiß und Formelementen im Urin nachweisbar.

Mit unseren Erfahrungen stimmt die Stoltes überein, daß bei solchen Kindern meistens ein dekompensierter Herzklappenfehler oder ein Asthma diagnostiziert wird. Die richtige Diagnose stellt nur der, der an ihre Möglichkeit denkt.

Zur Klärung der Schwierigkeiten ist uns das Röntgenbild ein wichtiges Hilfsmittel. Gewöhnlich rückt das Herz mit jeder tiefen Inspiration um etwa 3—4,5 cm weiter nach unten, was man am Röntgenschirm gut beobachten kann. Durch die Synechie ist das Herz bei Lageveränderung und bei der Atmung in seiner Beweglichkeit gehemmt oder diese fehlt völlig. Auch die Konturierung des Herzens wird unscharf und zackig.

Die Punktion des Ascites ist ohne Dauererfolg, ja wiederholte Punktionen wirken geradezu schädlich. Schließlich tritt der Tod unter dem Bilde der Herzinsuffizienz ein.

Überblicke ich unsere Erfahrungen, so gründet sich die Diagnose der reinen endoperikardialen Synechie vorwiegend auf die Insuffizienzerscheinungen des rechten Vorhofes. Zunächst werden

Digitized by Google
Original from UNIVERSITY OF CALIFORNIA
Generated for guest (Massachusetts Institute of Technology) on 2019-05-24 17:16 GMT / http://hdl.handle.net/2027/uc1.b3753216
Public Domain in the United States, Google-digitized / http://www.hathitrust.org/access_use#pd-us-google

die dünnwandigen Vorhöfe in ihren systolischen Bewegungen gehemmt, dann erlahmt der weniger muskelstarke rechte und zuletzt der linke Ventrikel. Dabei fehlt meistens das charakteristische Symptom der Tricuspidalinsuffizienz, der sog. positive Venenpuls: Der Rückprall des Blutes erreicht nicht die Kraft, wie bei der Tricuspidalinsuffizienz. Ist positiver Venenpuls vorhanden, so läßt er den Schluß auf eine Hypertrophie der Vorhofsmuskulatur zu. Infolge der Vorhofsschwäche staut sich das Blut der Hohlvenen vor dem Herzen an: Es entsteht eine Stauungsleber. Sobald die Kraft des linken Ventrikels nachläßt, tritt ausnahmslos Ascites auf. Nunmehr ist das Krankheitsbild bei genauester Berücksichtigung der Anamnese in ein typisches Stadium getreten: Wir bezeichnen es als Frühstadium. Das Spätstadium wird charakterisiert durch hinzutretende Ödeme und Anasarka. Sie zeigen das völlige Versagen des linken Ventrikels und künden den Tod an. Welche pathologisch-anatomischen Veränderungen bei der reinen Synechie zum Tode führen, bedarf noch weiterer Klärung. Insbesondere ist unentschieden, wie die Verwachsungen auf den Herzmuskel wirken. Trotz schwerer funktioneller Hemmung der Herztätigkeit durch die Verwachsungen, wie sie Aschoff anerkennt, greift die Entzündung im allgemeinen nicht sehr in die Tiefe, läßt an sich den Herzmuskel unverändert. Daß im Frühstadium die Lösung der Verwachsungen und ihre Wiederverhütung noch heilen kann, erscheint darum begreiflich.

Es herrscht Einigkeit darüber, daß eine frühzeitige und sachgemäße Bekämpfung perikardialer Ergüsse auch die Ausdehnung der nachfolgenden Verwachsungen günstig beeinflußt. Geigel resigniert: „Am wichtigsten ist es, die Entwicklung des schrecklichen Leidens womöglich zu verhüten, durch sorgfältige, sofortige, nicht zu kurze Behandlung jeder beginnenden Perikarditis.“ Erfahrene Chirurgen vertreten die Ansicht, daß selbst entzündlich seröse, serofibrinöse und hämorrhagische Ergüsse von vornherein durch die operative Eröffnung des Herzbeutels beseitigt werden müssen. Durch die Punktion soll nur die Diagnose erhärtet werden, nicht aber dürfen wiederholte Punktionen zur Entlastung des Herzens angewandt werden.

Rehn hat die extrapleurale Perikardiotomie mit dem costo-xiphoidalen Schnitte zur Ableitung des Exsudates nach physikalisch günstigsten Gesetzen empfohlen. Sie ist besonders wirksam, wenn der geöffnete Herzbeutel nach v. Eiselsberg durch Anwendung des Überdruckverfahrens ausgepreßt wird. Auch die Operation und der Verbandwechsel findet zur Vermeidung der Luftinfektion unter Druckdifferenz statt, zur Drainage wird ein mit einem Condom versehenes Drain benutzt. Nach eigenen Erfahrungen im Kriege halte ich die Rehnsche Methode für die beste, auch der von Läwen angegebenen überlegen. Ich muß

Digitized by Google
Original from UNIVERSITY OF CALIFORNIA
Generated for guest (Massachusetts Institute of Technology) on 2019-05-24 17:16 GMT / http://hdl.handle.net/2027/uc1.b3753216
Public Domain in the United States, Google-digitized / http://www.hathitrust.org/access_use#pd-us-google

dieser aber einige wenige Worte widmen, weil sie ein neues Prinzip der Flüssigkeitsableitung aus dem Herzbeutel darstellt. Nachdem bereits Souligoux auf Grund von Leichenexperimenten empfohlen hatte, den Hydrops des Perikards durch eine Verbindung zwischen Herzbeutel und Bauchhöhle dauernd abzuleiten, hat Läwen bei entzündlichen serösen Ergüssen durch eine Fensterbildung im hinteren Perikard für den Abfluß des Sekretes aus dem Herzbeutel in die linke Pleurahöhle gesorgt. Der Herzbeutelinhalt tritt in die linke Pleurahöhle über, wird hier aufgesaugt oder kann aus ihr mit dem Trokar entfernt werden. Ist der entzündliche Erguß des Herzbeutels infektionsfähig, so wird die linke Pleura infiziert. Läwen meint, daß diese Gefahr bei den allein in Frage kommenden entzündlich-serösen und serofibrinösen Ergüssen nicht hoch anzuschlagen ist, zumal da häufig die Pleura von vornherein miterkrankt ist. Unsere Methode vermeidet von vornherein die Pleurainfektion und leitet doch das Exsudat an der tiefsten Stelle des Herzbeutels ab ohne Rücksicht auf die Infektionsfähigkeit desselben. Sie ist die einzig wirksame Methode zur Ausheilung der fibrinöseitrigen und tuberkulösen Perikarditisformen, nach denen in größerem Maße perikardiale Verwachsungen bis zur völligen Obliteration des Herzbeutels zustande kommen.

Die chirurgische Indikationsstellung zur Bekämpfung der Verwachsungsfolgen kann nach den geschilderten Verhältnissen mit bleibendem Nutzen nur bei den Frühfällen in Frage kommen. Zwei Aufgaben sind zu lösen: 1. Möglichste Befreiung des Herzens aus seiner Fixation und dadurch Behebung der Herzinsuffizienz. 2. Verhütung des Wiedereintrittes von Verwachsungen.

Das Ziel des ersten Operationsaktes geht dahin, das Herz frei zu legen, um es nach Durchtrennung schnürender Stränge und derber Verwachsungen zu befreien. Erfahrungsgemäß braucht die Ausdehnung der Verwachsungen nicht der Schwere des Krankheitsbildes zu entsprechen, wenn das auch meistens zutrifft. Schon lokale Stränge wirken hemmend und unter Umständen schnürend und verderblich für das wachsende, kindliche Herz. Besonders häufig findet man am rechten Vorhof Verwachsungen. Im allgemeinen beobachtet man, daß der derbe fest verwachsene, zumal der schnürende Herzbeutel die schwersten, ja beim Kinde stets tödliche Störungen verursacht. Solcher Fälle haben wir vier operiert. Die Ausführung der von Rehn zur Befreiung des Herzens ausgearbeiteten Operationsmethode gestaltet sich folgendermaßen.

Das Brustbein wird vom Processus xiphoides aus in etwas schiefer Richtung von rechts unten nach links oben hin bis in den zweiten bzw. dritten linken Intercostalraum gespalten. Dieser Schnitt bezweckt zunächst eine Erweiterung des Thorax in der Herzgegend und kommt

Digitized by Google
Original from UNIVERSITY OF CALIFORNIA
Generated for guest (Massachusetts Institute of Technology) on 2019-05-24 17:18 GMT / http://hdl.handle.net/2027/uc1.b3753216
Public Domain in the United States, Google-digitized / http://www.hathitrust.org/access_use#pd-us-google

dem Winke der Natur nach, die in einzelnen Fällen von Concretio pericardii bei Kindern einen Herzbuckel entwickelte. Wir schaffen einen künstlichen Herzbuckel.

Nun wird entsprechend der Richtung des Knochenschnittes der fibröse Herzbeutel gespalten. Délorme hat 1898 zuerst den Vorschlag gemacht, das Herz aus den Verwachsungen herauszuschälen. Diese Methode der „Perikardioschisis", wie der Autor sie nannte, gelang uns in 3 Fällen, beim vierten war sie wegen der Festigkeit der Verwachsungen undurchführbar. Hier mußte das Epikard vom Herzmuskel abgelöst werden.

Der zweite Akt der Operation erstrebt das Hauptziel: den Wiedereintritt neuer Verwachsungen zu verhüten. Bei totaler schwieliger Verwachsung, wie sie unser vierter Fall darbot, kommt die von italienischer Seite vorgeschlagene Perikardiektomie in Betracht. Die bisher vorliegenden experimentellen Untersuchungen, die sich mit der Einwirkung der Herzbeutelresektion auf den Allgemeinzustand und die Herzfunktion befaßten, haben kein eindeutiges Ergebnis gezeitigt. D'Agata fand bei seinen perikardiektomierten Tieren eine Abnahme des mittleren arteriellen Blutdruckes sowie eine Vermehrung der Pulszahl und schließt daraus auf funktionelle Störungen des Herzens, während die Tiere im übrigen in einem guten Lebenszustand blieben. Parlavechio sah nach Perikardiektomie eine Hypertrophie des linken Ventrikels und Abmagerung der Tiere. Beide Autoren vermißten Verwachsungen. Ich habe unter Schonung der Nervi phrenici fünf Totalexstirpationen des Herzbeutels bei gesunden Hunden ausgeführt und konnte unter Beschränkung auf klinische Beobachtungen dieser Tiere, weder funktionelle Schädigungen noch anatomisch-histologische Veränderungen des Herzmuskels nachweisen.

Der radikalen Methode der Pericardiectomia subtotalis steht die konservative gegenüber, die mit medikamentösen Mitteln eine Verhinderung der Verwachsungen erstrebt. Wir haben Jodipin, Sesamöl und Humanol experimentell und am Menschen angewandt. Wir müssen dringend davor warnen, diese Mittel in den Herzbeutel des Menschen einzuspritzen. Wir haben schwere Enttäuschungen erlebt. Andere empfehlen sterile Luft einzublasen oder besser noch Stickstoff, der am langsamsten resorbiert wird. Die Stickstoffeinblasung verhütet auch nicht die Wiederverwachsung der beiden Perikardblätter.

Der Gedanke, bei umschriebenen Verwachsungen des Herzbeutels das entsprechende Stück der vorderen Herzbeutelwand zu resezieren und autoplastisch zu ersetzen, ist die weitere logische Folge. Er wurde von uns bei einem 30jährigen Manne mit einer umschriebenen, frischen inneren Verwachsung erstmalig in die Tat umgesetzt. Ein Fettfascienlappen, der dem Oberschenkel entnommen

Digitized by Google
Original from UNIVERSITY OF CALIFORNIA
Generated on 2019-05-24 17:16 GMT / http://hdl.handle.net/2027/uc1.b3753216
Public Domain in the United States, Google-digitized / http://www.hathitrust.org/access_use#pd-us-google

war, wurde zur Deckung des Defektes eingepflanzt. Der Kranke ist 14 Tage nach der Operation an einer doppelseitigen Pneumonie zugrunde gegangen. Der Lappen war „gut eingeheilt", das ist aber bei der Kürze der Zeit noch kein endgültiger Beweis für den praktischen Wert der Methode. Ich habe deshalb bei 19 gesunden Hunden den excidierten Herzbeutel autoplastisch durch Fettlappen, durch Fascie, durch Peritoneum und durch Netz ersetzt. Bei 6 Tieren habe ich die Fettimplantation ausgeführt, über die ich im folgenden genauer berichten will. Ich halte den Herzbeutelersatz durch einen Fettlappen für den zweckmäßigsten.

Hunde vertragen einen Pneumothorax sehr schlecht. Die Operationen wurden daher unter trachealer Insufflation ausgeführt mit einem Apparat, den wir nach den Modellen von Melzer und Auer selbst zusammengestellt haben. Diese Methode hat sich sehr bewährt und uns in dem Eindruck bestärkt, daß bei allen Operationen am Herzen und an den Lungen auch beim Menschen die Insufflationsnarkose ein ideales Verfahren sein kann. Als Narkoticum wurde nur Äther benutzt. Auch in dem geringen Verbrauch des Narkoticums zeigte sich der große Vorteil der Insufflation.

Die Hunde dürfen nicht zu fett und nicht zu groß sein, am besten mit einem Durchschnittsgewicht von etwa 8 kg. Das Herz wird durch einen Intercostalschnitt freigelegt, der Herzbeutel mit Arterienklemmen an verschiedenen Stellen gefaßt, mit der Schere soweit als möglich unter Schonung der Nervi phrenici excidiert und der vorher aus der Bauchhaut entnommene und in eine warme Kochsalzkompresse eingeschlagene Fettlappen mit feinen Catgutknopfnähten ringsumher an den Perikardstumpf angenäht.

Nach beendeter Operation wird der Thorax durch pericostale Nähte, natürlich stets unter Überdruck geschlossen, zu welchem Zwecke wir uns einer Überdruckmaske nach dem Tiegelschen Prinzip und eines Wasserstandsventiles bedienten. Schnelles und streng aseptisches Operieren sind für den Erfolg ausschlaggebend.

Zwei Fragen sind zu lösen. Die chirurgische Frage lautet: Führt der implantierte Fettlappen zu einem funktionell vollwertigen Ersatz des Herzbeutels? Diese Frage ist ohne weiteres zu bejahen, wie dies durch das Verhalten der Tiere im Leben klar und einwandfrei erwiesen wird. Bei sämtlichen Hunden ist keine Spur von endo- oder exoperikardialen Verwachsungen nachweislich. Ein Hund, der etwa 2 Jahre gelebt hat, läßt überhaupt nicht mehr erkennen, daß hier eine Einpflanzung stattgefunden hat. Es ist hier ein dünner, in allen Teilen gleichmäßiger, feucht und reibungslos gleitender Herzbeutel vorhanden. In den anderen Fällen sieht man das Fettimplantat noch als solches durch die gelbe Färbung und gelegentlich auch durch eine leichte gleich-

Digitized by Google
Original from UNIVERSITY OF CALIFORNIA
Generated for guest (Massachusetts Institute of Technology) on 2019-05-24 17:16 GMT / http://hdl.handle.net/2027/uc1.b3753216
Public Domain in the United States, Google-digitized / http://www.hathitrust.org/access_use#pd-us-google

mäßige Prominenz hervortreten (Abb. 1 u. 2). Die klinische Beobachtung, ergänzt durch den autoptischen Befund aller Tiere, gestattet den Rückschluß, daß die Funktion des Herzens ungestört war. Demnach ist der Enderfolg dafür beweisend, daß sich durch Fettlappenimplantation ein funktionell vollwertiger Ersatz des Herzbeutels mit dem chirurgisch erstrebten idealen Ziele erreichen läßt. Die nächste experimentelle Aufgabe muß sich nun auf den durch Verwachsungen geschädigten Herzbeutel erstrecken.

Abb. 1. Fettlappenersatz des Herzbeutels nach 15 Tagen. Bei *A* der unregelmäßig länglich runde Fettlappen mit 6 sichtbaren Catgutnähten. Der Fettlappen ist beiderseits glatt und spiegelnd, keine Verwachsungen.

Abb. 2. Fast totaler fettplastischer Ersatz des Herzbeutels. Der gesamte hier zu sehende Herzbeutel entspricht dem Implantat. Bei *A* noch eine prominente gelbe, etwas verdickte und abgesetzte Stelle, die an den ehemaligen Fettlappen erinnert.

Bei Tieren ist es leicht, ein der menschlichen Synechie ganz ähnliches Krankheitsbild zu erzeugen. Schon früher hat Hess experimentell dieses hervorgerufen. Chemische Agentien wie Jodtinktur, Terpentin, Aleuronat ziehen ohne irgendwie stärkere Beteiligung des Mediastinums eine mehr oder minder totale Synechie des Herzbeutels nach sich. Sechsmal konnte ich das sog. Picksche Syndrom im Experiment feststellen.

Digitized by Google
Original from UNIVERSITY OF CALIFORNIA
Generated on 2019-05-24 17:16 GMT / http://hdl.handle.net/2027/uc1.b3753216
Public Domain in the United States, Google-digitized / http://www.hathitrust.org/access_use#pd-us-google

Die Frage, wie die Einheilung des Implantates stattfindet, werde ich in einer demnächst erscheinenden Arbeit (II. Pathologisch-anatomischer Teil) beantworten.

Zusammenfassung.

1. Die reine Synechie des Herzbeutels ist ein vorzugsweise im Kindesalter auftretendes, fast immer zum Tode führendes Leiden, dessen Haupterscheinungen Insuffizienz des rechten Vorhofes, Leberschwellung und Ascites bilden. „Jede (interne) Behandlung ist illusorisch" (Hochsinger).

2. Weder die Délormesche Operation der Perikardioschisis, gegebenenfalls mit Ablösung des Epikardes, noch die Perikardiektomie führen zu Dauererfolgen, jene, weil sie nicht radikal genug, diese, weil sie verstümmelnd ist.

3. Die chirurgische Behandlung muß vor tiefgreifender Schädigung des Herzmuskels d. h. im Frühstadium erstreben:

a) Lösung der Verwachsungen — bei mehreren Fällen bereits mit „zauberhaftem", aber vorübergehendem Erfolg ausgeführt,

b) Verhütung neuer Verwachsungen — meine Vorversuche an gesunden Hunden sind der erste verheißungsvolle Schritt, der „Wiederherstellungschirurgie des Herzbeutels".

4. Der Herzbeutel gesunder Tiere läßt sich autoplastisch durch Fett, Fascie, Peritoneum und Netz mit vollem anatomischem und funktionellem Erfolg ersetzen. Am zweckmäßigsten erscheint der Fettlappenersatz.

5. Das in den Herzbeuteldefekt implantierte Fettgewebe geht in seinen Randteilen fleckweise zugrunde. Die Regeneration findet hier durch Wucherung des Bindegewebes, ähnlich wie bei der Wundheilung statt.

6. Die zentralen Teile des Implantates heilen als solche ein. Fehlender Druck, schneller Gefäßanschluß, wachstumspendende Eigenschaften der Perikardflüssigkeit und „formativer Reiz" der Funktion bedingen den Unterschied in der Einheilung gegenüber der bisherigen plastischen Verwendung des Fettgewebes.

7. Die Bedeutung der vorliegenden Ergebnisse für die chirurgische Pathologie des menschlichen Herzbeutels ist durch weitere Versuche am mit Jod, Terpentin oder Aleuronat vorbehandelten Tiere zu erweitern.

Literaturverzeichnis.

Barraquez, Ennucleation con ingerto de teijdo adiposo con là càpsula de Tenon. Arch. de Oftalmol. Hisp. Americ. T. I. Febr. 1901 (ref. in Michels Jahresber. 1901, S. 323). — Bartels, Verpflanzung von Fett in die Tenonsche Kapsel zur Erzielung eines guten Stumpfes nach Enucleatio bulbi. Bericht über die

Digitized by Google
Original from UNIVERSITY OF CALIFORNIA
Generated for guest (Massachusetts Institute of Technology) on 2019-05-24 17:16 GMT / http://hdl.handle.net/2027/uc1.b3753216
Public Domain in the United States, Google-digitized / http://www.hathitrust.org/access_use#pd-us-google

35. Versammlg. d. Ophthalmol. Gesellsch. in Heidelberg 1908, S. 333. Klin. Monatsbl. f. Augenheilk. **47**. 1909. — Czerny, Verhandl. d. Dtsch. Gesellsch. f. Chir. 1895. — Eisleb, Über die freie Fetttransplantation. Bruns' Beitr. z. klin. Chirurg. **102**. 1916. — Flemming, Beiträge zur Anatomie und Physiologie des Bindegewebes. Arch. f. mikroskop. Anat. **12**. 1876. — Flemming, Über Bildung und Rückbildung der Fettzelle im Bindegewebe. Arch. f. mikroskop. Anat. **7**. 1871. — Flemming, Weitere Mitteilungen zur Physiologie der Fettzelle. Arch. f. mikroskop. Anat. **7**. 1871. — Geigel, Lehrbuch der Herzkrankheiten. München-Wiesbaden 1920. — Hochsinger, Im Handbuch der Kinderheilk. von Pfaundler und Schlossmann. Bd. 2. 1. Hälfte. Leipzig 1906. — Klapp, Über Fetttransplantation mit Demonstration zweier Fälle. Freie Vereinigung der Chir. Berlin. Sitzung am 1. Mai 1912. — Läwen, Operative Fensterbildung zwischen Perikard- und Pleurahöhle bei Herzdruck durch entzündliche seröse Ergüsse. Münch. med. Wochenschr. 1919, Nr. 1, S. 5—8. — Lexer, Über Fetttransplantation. Klin.-therapeut. Wochenschr. 1911, Nr. 3. — Makkas, Experiment. und klin. Beiträge zur freien Fetttransplantation. Bruns' Beitr. z. klin. Chirurg. **77**, H. 2. — Marchand, Über die Veränderungen des Fettgewebes nach der Transplantation in einem Gehirndefekt, mit Berücksichtigung der Regeneration desselben und der kleinzelligen Infiltration des Bindegewebes. Zieglers Beiträge z. allg. Path. u. pathol. Anat. **66**. 1920. — Marx, Über Fetttransplantation nach Evisceratio und Enucleatio bulbi. Arch. f. Augenheilk. **66**, 1910. — Neuber, Verhandlungen der Deutschen Gesellsch. f. Chir. 1893. — Neuber, Zentralbl. f. d. gesamte Medizin. 1893. — Rehn, Ed., Die Verwendung der autoplastischen Fetttransplantationen bei Dura- und Hirndefekten. Arch. f. klin. Chirurg. **101**. 1913. — Rehn, Ed., Die Fetttransplantation. Arch. f. klin. Chirurg. **98**, H. 1. 1912. — Rehn, Ed., Beitrag zur freien Gewebsplastik. Verhandl. d. Deutschen Gesellsch. f. Chir. 1910. — Rehn, Ed., Über Fetttransplantation (Krankenvorstellung). Verhandl. d. Gesellsch. deutscher Naturforscher u. Ärzte, 82. Versammlg. Königsberg 1910. — Rehn, Ed., Experimentelle Erfahrungen über freie Gewebstransplantation. Verhandl. d. deutschen Gesellsch. f. Chir. 1911. — Rehn, Ed., Fortschritte auf dem Gebiete der Verpflanzung von Geweben. Zeitschr. f. ärztl. Fortbild. **8**, Nr. 19. 1911. — Rehn, L., Verhandl. d. dtsch. Ges. f. Chirurg. 1910. — Rehn, L., Über perikardiale Verwachsungen. Med. Klinik 1920, Nr. 39. — Rehn, L., Die perikardialen Verwachsungen im Kindesalter. Arch. f. Kinderheilk. **68**. — Rehn, L., Zur experimentellen Chirurgie des Herzbeutels. Verhandl. d. dtsch. Ges. f. Chirurg.. 42. Kongreß, 1913. — Schrötter, Erkrankungen des Herzbeutels in Spez. Path. und Therapie. Herausgegeben von Nothnagel. Bd. 15 (II). Wien 1901. — Silex, Über die Lidbildung mit stiellosen Hautlappen. Klin. Monatsbl. f. Augenheilk. **34**, 58. 1896. — Stolte, K. Über Herzbeutelverwachsungen im Kindesalter. Jahrb. f. Kinderheilk. **89**, 3. Folge, S. 39. — Terrier u. Reymond, Chirurgie des Herzens und des Herzbeutels. Deutsch von Beck. Petersburg u. Leipzig 1901. Verl, Ricker. — Traina, Über das Verhalten des Fettes und der Zellgranula bei chronischem Marasmus und akuten Hungerzuständen. Beitr. z. pathol. Anat. u. allg. Pathol. **35**. 1904. — Verderame, Über Fetttransplantation bei adhärenten Knochennarben am Orbitalrand. Klin. Monatsh. f. Augenheilk. **47**. 1909. — Zipper, Josef, Fetttransplantation. Bruns' Beitr. z. klin. Chirurg. **81**. 1912.

Digitized by Google
Original from UNIVERSITY OF CALIFORNIA
Generated on 2019-05-24 17:16 GMT / http://hdl.handle.net/2027/uc1.b3753216
Public Domain in the United States, Google-digitized / http://www.hathitrust.org/access_use#pd-us-google

Pseudoarthrosen
unter besonderer Berücksichtigung der Kriegsbeschädigten.

Vorgetragen am 4. Sitzungstage der 45. Tagung der Deutschen Gesellschaft für Chirurgie, 2. April 1921.

Von
Dr. **v. Lorentz,** Kassel.

(Aus der Chirurgisch-orthopädischen Abteilung des Versorgungskrankenhauses Kassel.)

Mit 14 Textabbildungen.

(*Eingegangen am 2. Mai 1921.*)

Kurz möchte ich berichten über meine Beobachtungen, die ich bei der Begutachtung und Behandlung von Kriegsbeschädigten mit Pseudoarthrosen machen konnte. Bei meinem Krankenmaterial hatte ich Gelegenheit, größere Anzahl gut geheilter Pseudoarthrosen festzustellen. Leider war aber auch die Zahl der Fälle nicht gering, bei denen trotz mehrfach vorgenommener Operationen, die sich zum Teil auf einen Zeitraum von 3—4 Jahren erstrecken und in den verschiedensten Lazaretten ausgeführt wurden, ein Heilerfolg nicht zu verzeichnen war. Das Endergebnis war, wohl meist ohne Verschulden des Operateurs zum Teil ein sehr trostloses. Solche schlechten Heilergebnisse waren dadurch zustande gekommen, daß die Verletzten nach mehrfach erfolglos vorgenommener Operation schließlich das Zutrauen auf eine endgültige Heilung verloren hatten, zum Teil mögen es auch die politischen Verhältnisse gewesen sein, die den Kranken der Behandlung entzogen. Solche Kranke sind häufig schlechter daran als Amputierte. Insbesondere dann, wenn sich in den verletzten Gliedmaßen durch Überwiegen einzelner Muskelgruppen Kontrakturen in ungünstiger Stellung gebildet haben. Die kostspieligsten Prothesen können solchen Verletzten viel weniger nützen und sie weniger in ihrer Erwerbsfähigkeit fördern, wie dies bei Amputierten der Fall ist. Abgesehen davon, daß dem Staate durch diese Prothesen eine teure Pflicht auferlegt wird, die jeder einzelne an seinem Steuerzettel nachrechnen kann, ist diese hohe Summe auch noch in sehr vielen Fällen fast umsonst ausgegeben. — Denn die Leistungsfähigkeit ist häufig trotz Prothese so gering, daß der Geschädigte kaum den geringsten Teil seines Unterhaltes damit erwerben könnte.

Eine Statistik darüber, wieviel Pseudoarthrosen aus der Kriegszeit noch da sind, ist aus den verschiedenensten Gründen schwierig festzustellen. Jedenfalls ist aber ihre Zahl noch recht groß. Nur eines

Digitized by Google
Original from UNIVERSITY OF CALIFORNIA
Generated on 2019-05-24 17:16 GMT / http://hdl.handle.net/2027/uc1.b3753216
Public Domain in the United States, Google-digitized / http://www.hathitrust.org/access_use#pd-us-google

kann jeder, der mit der Behandlung von Kriegsbeschädigten zu tun hat, sagen, daß langsam der Wunsch, wieder voll erwerbsfähig zu werden, immer mehr bei den Beschädigten in den Vordergrund tritt und wohl mit den Jahren noch größer werden wird. Zugleich muß aber auch leider festgestellt werden, daß bei vielen das Zutrauen zu einer Pseudoarthrosenoperation noch recht gering ist, insbesondere bei denen, die mehrfach ohne Erfolg operiert wurden, die vielleicht dabei Wundrose oder andere Wundstörungen mit in den Kauf nehmen mußten, und dann trotzdem am Ende der Behandlung festgestellt werden mußte, daß der Erfolg kein zufriedenstellender war.

Weshalb sind nun viele derartige Operationen mißglückt? Dieses ist auf mancherlei Ursache zurückzuführen. Für die seit kurz nach dem Kriege und während des Krieges operierten Fälle spielt die Infektiosität des Gewebes noch eine wichtige Rolle. Die latenten Infektionsherde in den Weichteilen und Knochen wurden durch die Eingriffe mobilisiert. Die gesetzten Blutergüsse gaben für das bakterienreiche Gewebe günstige Nährböden, schwere Infektionen mit all ihren verheerenden Folgeerscheinungen schlossen sich den Operationen zuweilen an.

Hinzu kam die körperliche mangelnde Widerstandsfähigkeit der Kranken. Diese, schon durch langes Krankenlager, vielleicht ungünstige Ernährungsverhältnisse oder frühere Blutverluste geschwächt, reagierten stark auf diesen neuen Insult. Besonders konnte man dies bei ehemaligen Kriegsgefangenen, die in unhygienischen Verhältnissen in den feindlichen Gefangenenlagern gelebt hatten, beobachten.

Eine nicht unbedeutende Rolle spielte auch hierbei die seelische Erschlaffung, die durch langes Krankenlager vorbereitet, jetzt vollends in den Vordergrund trat und dem Kranken das vorenthielt, was er zur Gesundung brauchte, nämlich den stählernen Willen, wieder arbeitsfähig zu werden.

Die oben erwähnte Infektionsgefahr hatte zweifellos einen großen Anteil an den ungünstigen Operationsergebnissen, doch spielten hierbei auch noch eine Reihe anderer Faktoren eine Rolle.

Auf die Operationstechnik will ich jetzt nicht näher eingehen, wenn diese auch für das Operationsergebnis sehr wichtig ist. Hier möchte ich aber schon auf einen Gesichtspunkt hinweisen, der für den Verlauf eines solchen Krankenlagers in Frage kommt, nämlich die Regenerationsfähigkeit des Stützgewebes; denn, wenn dieses durch Veranlagung oder durch erworbene Veränderungen ungünstig beeinflußt ist, wird auch die beste Operationstechnik, dieses nicht wettmachen können.

Jetzt $2^1/_2$ Jahr nach dem Kriege ist die Infektiosität des Gewebes für die Operationsanzeige kein so wichtiger Faktor mehr wie früher.

Durch die Hebung des allgemeinen Körperzustandes, durch die günstigen Ernährungsverhältnisse, durch den Aufenthalt in der gewohnten

Digitized by Google
Original from UNIVERSITY OF CALIFORNIA
Generated for guest (Massachusetts Institute of Technology) on 2019-05-24 17:16 GMT / http://hdl.handle.net/2027/uc1.b3753216
Public Domain in the United States, Google-digitized / http://www.hathitrust.org/access_use#pd-us-google

häuslichen Umgebung und dessen günstigen Einfluß auf die allgemeine Stimmung sind ganz neue Gesichtspunkte gegeben, die auch für die Voraussage des Verlaufs eines Krankenlagers mit in Rechnung gesetzt werden können.

Dies ist ein wichtiger Gesichtspunkt, denn wenn uns die Röntgenbilder vor der Operation ein Gewebe vorführen, das mit Granatsplittern mehr oder weniger durchsetzt ist, und wir sollten denken, daß von jedem derartigen Fremdkörper eine schwere Infektion ausgehen könnte, so würden wir naturgemäß unsere Finger davon lassen. Nun haben sich aber, sei es durch Bildung von Antikörpern im Blut, sei es durch feinste dichteste, bindegewebige, narbige Abkapselungen oder durch andere uns nicht näher bekannte Vorgänge Verhältnisse herausgebildet, deren Endergebnis ist, daß die Infektionsgefahr zweifellos gesunken ist.

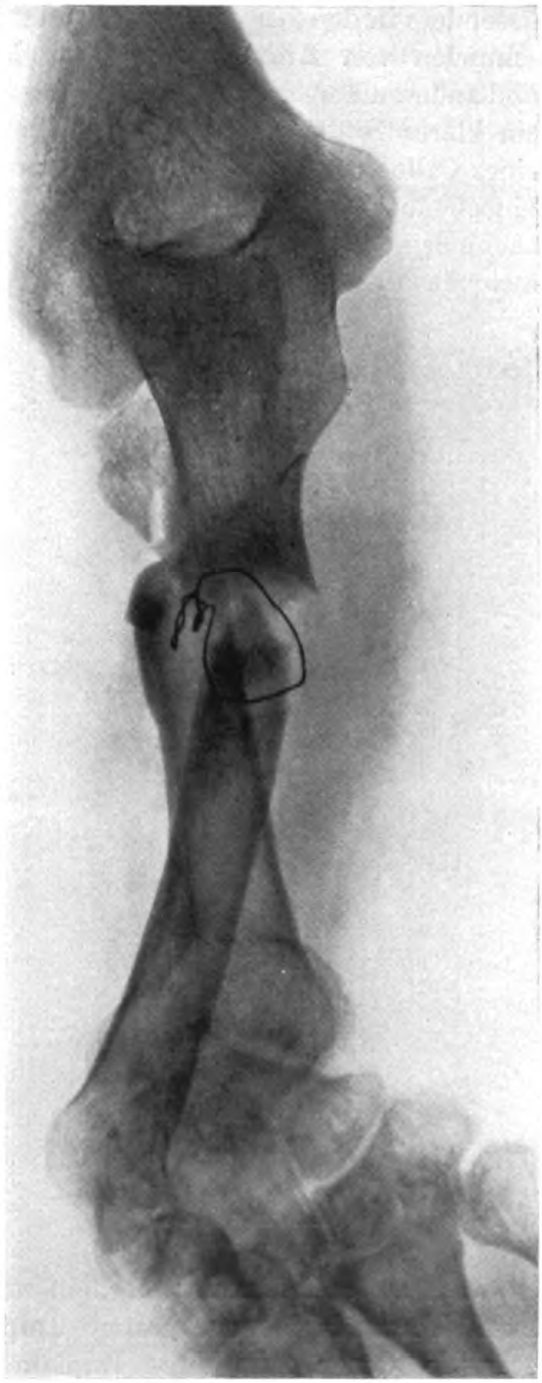

Abb. 1 zu Fall I.

Diese Tatsache gibt uns die Berechtigung, unsere Indikation erheblich weiter zu stecken, wie wir es bisher zu tun gewohnt waren. Wir können unter diesen Gesichtspunkten uns rascher und vielleicht auch wiederholter zu plastischen Eingriffen entschließen und den Verletzten mit gutem Gewissen dazu raten.

Hinzu kommt, daß wir in die Regenerationsvorgänge in den Geweben,

Digitized by Google
Original from UNIVERSITY OF CALIFORNIA
Generated on 2019-05-24 17:16 GMT / http://hdl.handle.net/2027/uc1.b3753216
Public Domain in the United States, Google-digitized / http://www.hathitrust.org/access_use#pd-us-google

besonders in den Knochen in den letzten Jahren durch eingehende Forschungen von Bier, Axhausen, E. Rehn, Katzenstein, Cohn und anderen Forschern neue Einblicke gewonnen haben. Wir können uns ein klares Bild machen über die günstigsten Wachstumsverhältnisse eines Callus. Wir kennen die Gewebe, auf deren Erhaltung bei diesen Knochenoperationen es ankommt, insbesondere des Periostes und Knochenmarks, und können auf Serien von erfolgreich durchgeführten Operationen zurückblicken. Die Erfahrung hat gelehrt, daß von Verwendung körperfremden Materials nur ganz spärlich Gebrauch gemacht werden sollte, da dies der Körper auf die Dauer fast stets wieder abstößt und leicht Fistelbildungen dadurch unterhalten werden.

Abb. 2 zu Fall II.

Die unmittelbare autoplastische Überpflanzung an die Stelle des Defektes unter möglichst reichlicher Erhaltung des Periostes des zu implantierenden Knochens ist das Wesentlichste. Doch haben die Untersuchungen gezeigt, daß auch nach Möglichkeit knochenmarkhaltiges Gewebe mit überpflanzt werden muß. Man ist deshalb dazu übergegangen, nach den Untersuchungen von Axhausen aus der Diaphyse der Tibia so breite Stücken zu entnehmen, daß man sie längs teilen kann und dadurch zwei lebensfähige, markhaltige Implantate erhält. Die Knochenstümpfe, denen man diese Implantate einverleiben wollte, wurden dadurch vorbereitet, daß man die bindegewebigen Teile, die sich meist an der Stelle der Pseudoarthrose gebildet hatten, scharf entfernte und nach Möglichkeit das Knochenmark beiderseits freilegte.

Gemäß den Untersuchungen von Katzenstein, nach denen künstliche Einpflanzung von Periostteilen in das Knochenmark zu Pseudoarthrosen führt, muß man vermeiden, daß beim Freilegen der Knochen-

Digitized by Google
Original from UNIVERSITY OF CALIFORNIA
Generated for guest (Massachusetts Institute of Technology) on 2019-05-24 17:16 GMT / http://hdl.handle.net/2027/uc1.b3753216
Public Domain in the United States, Google-digitized / http://www.hathitrust.org/access_use#pd-us-google

stümpfe Perioststücke etwa in das freigelegte Knochenmark gelangen. Die Einpflanzung selbst erfolgte durch Einbolzung. Nur wenn hierdurch kein genügender Halt erzielt wurde, nahm man körperfremdes Material (Aluminium, Bronzedraht, oder auch metallische Seitenschienen) zur Befestigung des Implantates. Nach Möglichkeit primären Schluß der Wunde. Dies ist in den Fällen schwierig, in denen die Haut in der Gegend der Operation breite narbige Änderungen erfahren hat; sei dies nun durch die Verletzung selbst oder durch schlecht verheilte frühere Operationen. Doch wird es in den meisten Fällen möglich sein, durch örtliche Plastik, durch seitliche Hilfsschnitte den entstandenen Hautdefekt zu decken.

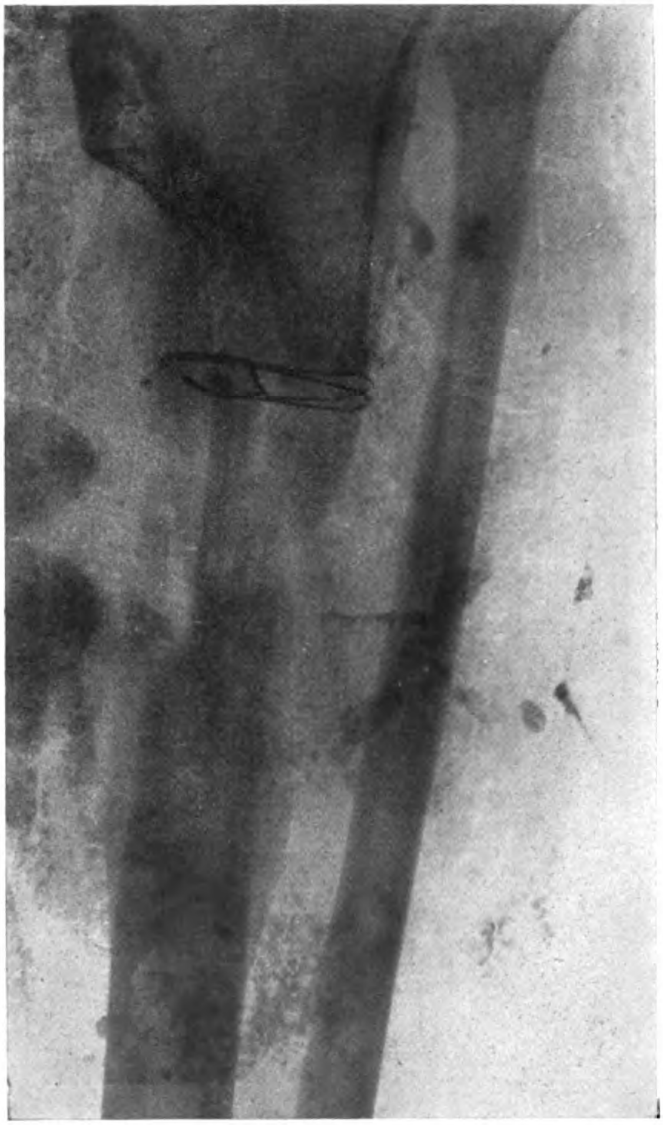

Abb. 3 zu Fall II.

Nach den Untersuchungen von Bier u. a. wirkt der aseptische Bluterguß als Reiz bei der Regeneration des Knochen- und Bindegewebes. Gleichwohl befleißigen wir uns genauester Blutstillung, da wir stets wieder die Beobachtung machten, daß größere Blutextravasate zu leicht infiziert wurden und dadurch die Lebensfähigkeit des Implantates in Frage stellten; denn bei lange bestehenden Fistelungen in der Umgebung alter Pseudoarthrosen kann man nicht immer warten, bis diese Fistel ausgeheilt ist. Man ist zuweilen gezwungen, in leicht infiziertem Gewebe zu operieren, abgesehen davon, daß in solchem Gewebe häufig Fremd-

Digitized by Google
Original from UNIVERSITY OF CALIFORNIA
Generated on 2019-05-24 17:16 GMT / http://hdl.handle.net/2027/uc1.b3753216
Public Domain in the United States, Google-digitized / http://www.hathitrust.org/access_use#pd-us-google

körper liegen, die uns das Röntgenbild nicht zeigt. Aus diesen Erwägungen heraus vermeiden wir es, im Operationsfeld größere Blutextravasate herbeizuführen oder bestehen zu lassen. In einem Falle konnten wir die Beobachtungen von Martin bestätigen, nach denen im myologenen Callus allein leichte Spaltbildungen sich entwickeln und dann zu erneuter Fraktur des Implantates und somit zu erneuter Pseudoarthrose führen.

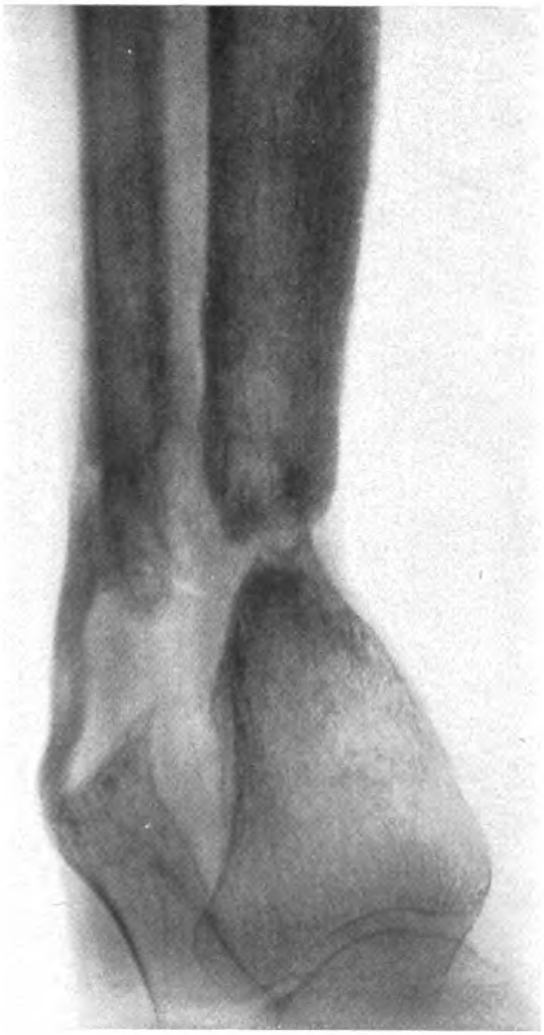

Abb. 4 zu Fall III.

Einer der wichtigsten Gesichtspunkte, die bei der Indikation für den operativen Eingriff in Frage kommen, scheint mir die Beschaffenheit des Knochengewebes zu sein, das in nächster Umgebung der Pseudoarthrose liegt. Ich hatte Gelegenheit, eine Reihe von Fällen zu beobachten, die unmittelbar aus französischer und englischer Gefangenschaft kamen. Dort waren die Fälle mit Gipsverbänden behandelt worden, die zum Teil 4, ja 5 Monate scheinbar unkontrolliert liegen geblieben waren. Die Folge war ein hochgradiger Schwund der Muskulatur, insbesondere aber eine starke Atrophie des Knochens in der Umgebung der Verletzung. Ich habe auch zwei derartige Fälle operiert, mit dem Erfolg, daß, wenn auch langsam, Callusbildung und Festigkeit eintrat. Bei diesen Fällen konnte ich die auffallende Kalkeinwanderung in das vorher stark atrophische und kalkarme Knochengewebe beobachten. Kohn spricht in seiner einschlägigen Arbeit von einem retrograden Säftestrom, der als Ergebnis habe, daß die kalkhaltigen Säfte der Stelle

Digitized by Google
Original from UNIVERSITY OF CALIFORNIA
Generated for guest (Massachusetts Institute of Technology) on 2019-05-24 17:16 GMT / http://hdl.handle.net/2027/uc1.b3753216
Public Domain in the United States, Google-digitized / http://www.hathitrust.org/access_use#pd-us-google

zugeführt würden, die zur Zeit den meisten Kalk zum Knochenaufbau gebrauchte, er spricht direkt von einer Kalkwanderung. Dieser Vorgang würde naturgemäß sehr erschwert werden, wenn die Gesamtheit der der Fraktur anliegenden Knochenteile so kalkarm und atrophisch wäre, daß sie selbst nichts zur Callusbildung beitragen können. Solche Fälle eignen sich zunächst nicht für einen operativen Eingriff, da die Ernährungsverhältnisse

Abb. 5 zu Fall IV.

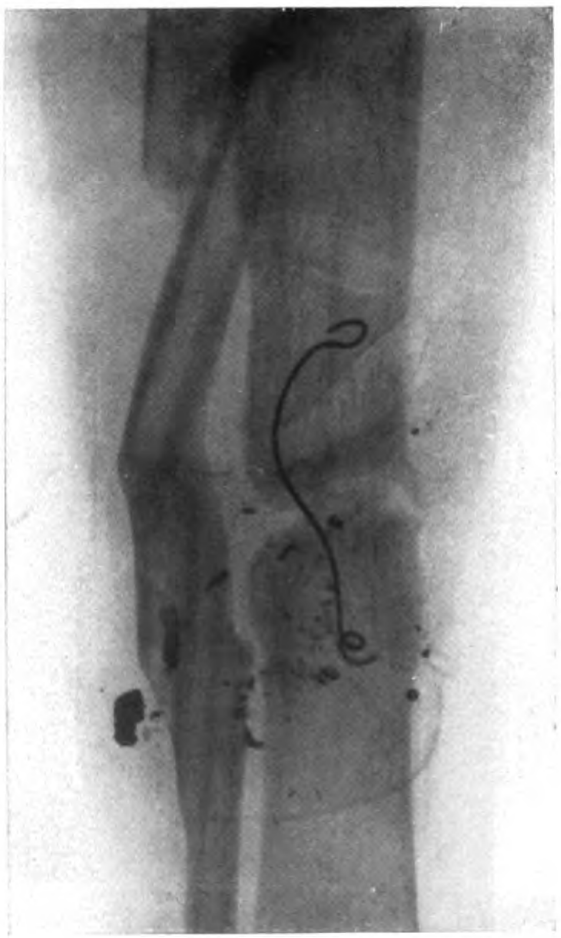

Abb. 6 zu Fall IV.

dieser Gewebspartien nicht hinreichen, um günstige Regenerationsvorgänge zu bilden. Ganz ähnliche Beobachtungen konnten wir bei solchen Kranken machen, die infolge Unterernährung, hochgradiger Blutarmut in ihrem Allgemeinzustand geschädigt waren, bei denen mit der körperlichen Erschlaffung auch eine mangelnde seelische

Digitized by Google
Original from UNIVERSITY OF CALIFORNIA
Generated on 2019-05-24 17:16 GMT / http://hdl.handle.net/2027/uc1.b3753216
Public Domain in the United States, Google-digitized / http://www.hathitrust.org/access_use#pd-us-google

Widerstandsfähigkeit sich eingestellt hatte und die durch schwere Erlebnisse Kummer und Sorgen zu Neurasthenikern geworden waren.

Auch solchen Pseudoarthrosenkranken muß natürlich geholfen werden. Jedoch darf man an eine Operation erst denken, wenn man die Widerstandsfähigkeit des Körpers durch roborierende Behandlungsmethoden gehoben hat; wenn man weiterhin durch Massage und andere orthopädische Maßnahmen das betreffende Glied unter bessere Ernährungsverhältnisse gebracht hat. Dabei ist naturgemäß auch der Hautpartie besondere Aufmerksamkeit zu schenken, in deren Bereich die Operation später vorzunehmen ist; denn diese Gegend ist häufig durch langsitzende Verbände, Fistelungen und andere Schädigung ebenfalls in ihrer Ernährung gestört und gibt dann nach der Operation durch Nekrosen oder Infekte zuweilen den ersten Anlaß zur Auslösung größerer Eiterungen. Auch könnten in dieser Zeit der Vorbereitung alle konservativen Maßnahmen, die auf Heilung von Pseudoarthrose hinzielen, vorgenommen werden, z. B. die Injektion von Blut des Kranken selbst auf die Fraktur, wie sie Bier angegeben hat. Hierbei erlebte ich trotz genauester Asepsis eine Infektion in dem sonst scheinbar nicht infizierten Gewebe.

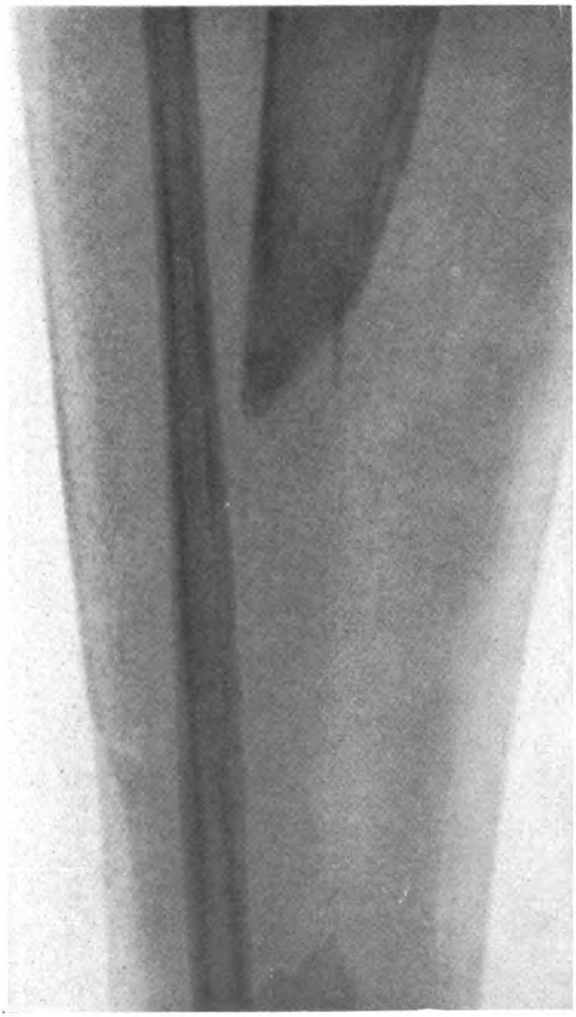

Abb. 7 zu Fall V. Vor der Operation.

Auch die Behandlung mit Jodtinktion-Injektion ist empfohlen worden, hierüber fehlen mir Erfahrungen.

In der heutigen Zeit, in der wir bei vielen schwächlichen Personen daran denken müssen, daß vielleicht das ganze Knochengerüst osteopathischen Knochenveränderungen unterliegt, halte ich es für ange-

Digitized by Google
Original from UNIVERSITY OF CALIFORNIA
Generated for guest (Massachusetts Institute of Technology) on 2019-05-24 17:16 GMT / http://hdl.handle.net/2027/uc1.b3753216
Public Domain in the United States, Google-digitized / http://www.hathitrust.org/access_use#pd-us-google

zeigt, durch röntgenologische Untersuchungen die wichtigsten epiphysären und diaphysären Teile des Knochengerüstes zu prüfen, ehe man sich zu Transplantationen entschließt; denn wenn ein größerer Teil der Röhrenknochen des Körpers osteopatische Veränderungen zeigt, so kann man in allgemeinen auch von dem Transplantat keine Widerstandsfähigkeit erwarten, und die Gefahr der Fraktur des Transplantates rückt damit nahe.

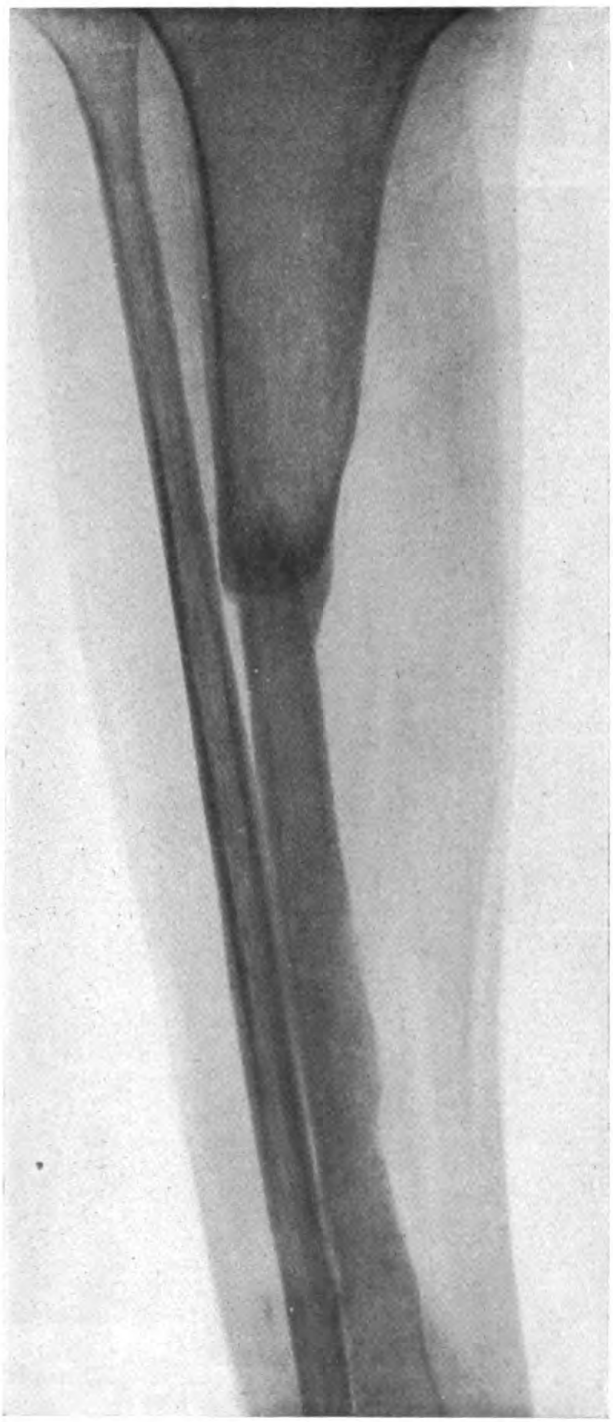

Abb. 8 zu Fall V.
Nach Implantation der Fibula der andern Seite.

Zusammenfassend möchte ich sagen, daß unsere Kenntnisse über die Heilungsmöglichkeit einer Pseudoarthrose so weit gediehen sind, um im einzelnen Falle beurteilen zu können, ob eine Operation von Erfolg begleitet sein wird, daß wir den geeignetsten Zeitpunkt für den Eingriff unter genauester Prüfung aller einschlägigen Verhältnisse bestimmen können und schließlich auch eine annähernde Prognose zu stellen in der Lage sind.

Unter Berücksichtigung dieser Gesichtspunkte werden wir einer großen Anzahl von Pseudoarthrosenkranken mit gutem Gewissen zu einer Operation raten können. Wir werden

Digitized by Google
Original from UNIVERSITY OF CALIFORNIA
Generated on 2019-05-24 17:16 GMT / http://hdl.handle.net/2027/uc1.b3753216
Public Domain in the United States, Google-digitized / http://www.hathitrust.org/access_use#pd-us-google

damit das Zutrauen zum Erfolg solcher Operation erhöhen und nicht nur den schwer Kriegsbeschädigten, sondern auch dem Staat einen ungeheuren Dienst leisten können.

Einige Röntgenbilder mögen kurz meine Ausführung erläutern:

Zunächst ein Fall, der beweist, wie traurige Endergebnisse mißglückte Behandlungsmethoden zeitigen können.

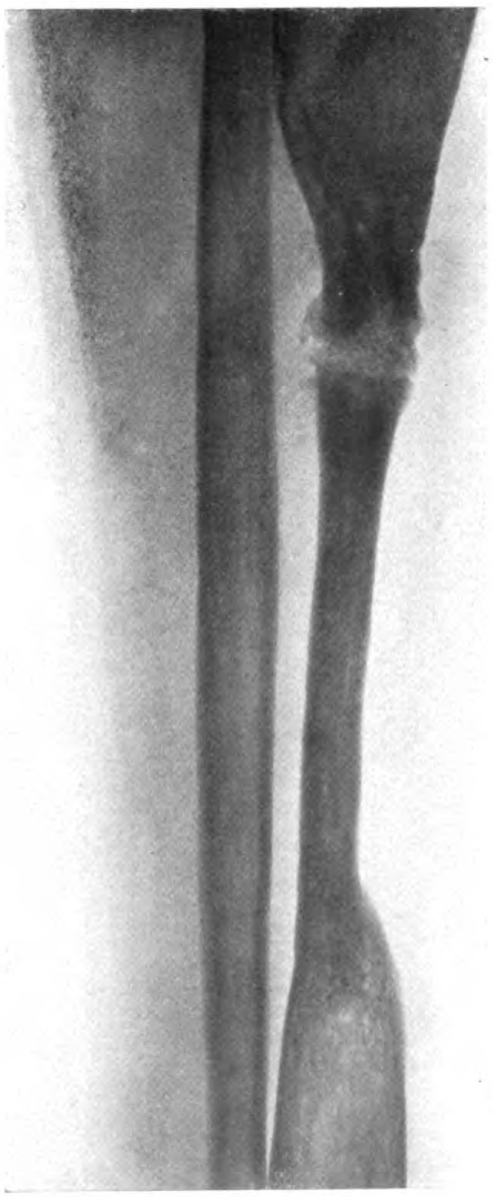

Abb. 9 zu Fall V.
Implantat unten angewachsen, oben frakturiert.

Fall I: B. Kr. 13. XII. 1914. Zersplitterungsschuß beider linker Unterarmknochen. 27. X. 1915. Pseudoarthrosenoperation. Ausschneiden der zwischen den Knochen gelagerten Weichteile. Bronzedrahtnaht. 1. XII. 1915. Abstoßung eines großen Knochensplitters. Keine Calluseiterung.

26. IX. 1916. Zweite Operation, Sequester entfernt. Pseudoarthrose wie zuvor. 9. X. 1917. Zweite Pseudoarthrosenoperation. Entfernung brüchiger Callusmassen. Einbolzung der Bruchenden. Bronzedrahtnaht.

Im Verlauf wieder starke Eiterung, Fistelbildung.

Am 19. IV. 1918 begutachtet mit 60% wegen Pseudoarthrose mit starker Bewegungsstörung in Hand und Fingern.

Befund 1920 dasselbe und ist noch festzustellen, daß äußerste Pronationsstellung besteht, die den Gebrauch der linken Hand ausschließt. 8,5 cm Verkürzung (Abb. 1).

Epikritisch ist zu bemerken, daß die jetzt bestehende Contracturbildung darauf zurückzuführen ist, daß seit 1918 keine Behandlung mehr stattfand und vom Patienten jede weitere Behandlung abgelehnt wurde. Das Ergebnis ist schlecht, weil selbst eine Prothese keine Besserung bringen kann. Auch von einer weiteren Operation ist z. Z. deshalb wenig zu hoffen, weil die Knochen hochgradige Atrophie zeigen und die Contracturen den Erfolg noch mehr in Frage stellen.

Digitized by Google
Original from UNIVERSITY OF CALIFORNIA
Generated for guest (Massachusetts Institute of Technology) on 2019-05-24 17:16 GMT / http://hdl.handle.net/2027/uc1.b3753216
Public Domain in the United States, Google-digitized / http://www.hathitrust.org/access_use#pd-us-google

Im Fall I fällt im Röntgenbild schon die starke Pronationsstellung auf mit Pseudoarthrose in Höhe der Nahtstelle. Hochgradige Atrophie. Contractur in äußerster Pronation, so daß auch einfachste Handhabungen mit der Hand nicht ausgeführt werden können.

Fall II (Abb. 2 u. 3): 1917. Feldwebel Fr. Schußbruch rechte Tibia mit großem dreieckigen Defekt verheilt. Pseudoarthrose. Breite Narbe in der Umgebung der Fraktur. 23. IV. 1919. Operation. Einpflanzung eines Stückes der linken Tibia in den Defekt. Haut durch Plastik geschlossen. Im Verlauf infolge der schlecht ernährten Hautpartien Nekrose in der Naht. Das Implantat heilt trotzdem ein. Jedoch kam es später zu einer leichten Fistelung. 15. X. 1919 mußte das Implantat, das schon stark arrodiert war, entfernt werden.

Abb. 10 zu Fall V.
Negativbild. Schienung der Refraktur durch Knochenspan.

Nach Heilung war zwar eine mäßige Festigkeit eingetreten, doch konnte F. R. ohne Prothese nicht gehen.

Für diese Fälle kam später vielleicht eine Einpflanzung der gut erhaltenen Fibula in den oberen Tibiastumpf in Frage.

Fall III (Abb. 4): Fähnrich H. 1917 verwundet linker Unterschenkel. Lang in französischer Gefangenschaft. Eingeliefert mit stark atrophischer Muskulatur des linken Unterschenkels. 3 Finger oberhalb des Fußgelenkes Pseudoarthrose beider Unterschenkelknochen nach Schußbruch. 7. V. 1919. Operation. Haut flügelartig umschnitten. Direkte Vereinigung der Knochenenden. Gipsverband. Es tritt eine ganz oberflächliche Infektion der Haut auf. Knochen zeigen schon bald Callusbildung, doch geht die Callusbildung sehr langsam vor sich. Dies wird wohl durch die hochgradige Atrophie der Weichteile und Knochen hervorgerufen. Am Röntgenbild sind die hochgradigen Knochenatrophien besonders deutlich zu sehen, ebenso die beginnende knöcherne Vereinigung.

Digitized by Google
Original from UNIVERSITY OF CALIFORNIA
Generated on 2019-05-24 17:16 GMT / http://hdl.handle.net/2027/uc1.b3753216
Public Domain in the United States, Google-digitized / http://www.hathitrust.org/access_use#pd-us-google

Fall IV (Abb. 5 u. 6): Gefreiter W. Schußbruch 1916 beider linker Unterschenkelknochen. Fibula zweimal gebrochen. Mittelstück verlängert. Zwischen oberem und unterem Tibiastumpf Spalt von $3^1/_2$ cm Pseudoarthrose. Eingelagerter Geschoßsplitter.

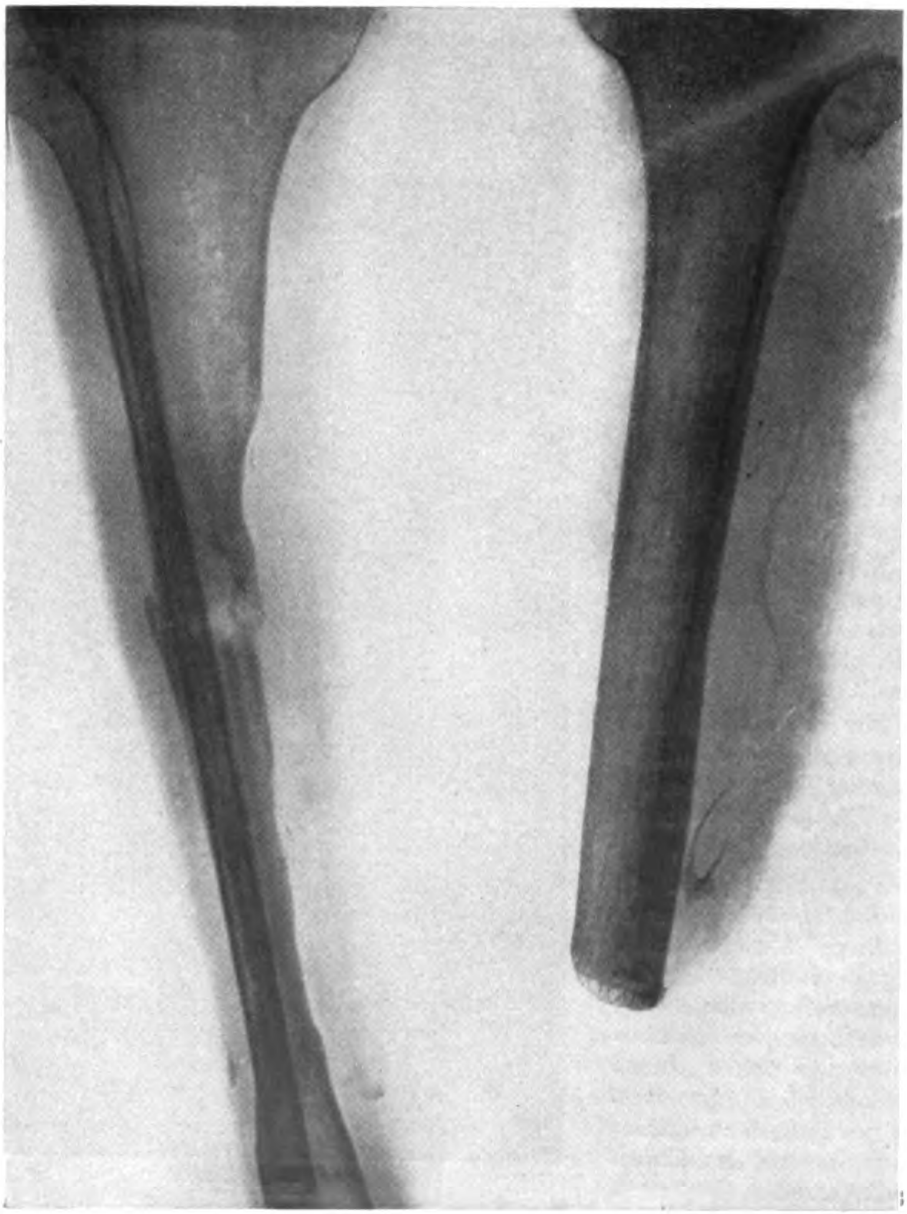

Abb. 11 zu Fall V.
Rechte Fibula ausgelöst. Periostale Wucherungen zu sehen. Links Fibula implantiert.

Operiert am 11. VIII. 1919. Verkürzung der Fibula, so daß die Enden der Tibia aneinandergebracht und durch Drahtnaht fixiert werden können. Gipsverband. Guter Wundverlauf. Callus tritt auch hier sehr langsam auf, doch kommt es zu fester knöcherner Vereinigung. Wird am 18. V. 1920 noch mit Stützapparat

Digitized by Google
Original from UNIVERSITY OF CALIFORNIA
Generated for guest (Massachusetts Institute of Technology) on 2019-05-24 17:16 GMT / http://hdl.handle.net/2027/uc1.b3753216
Public Domain in the United States, Google-digitized / http://www.hathitrust.org/access_use#pd-us-google

entlassen, konnte aber schon ohne diesen und ohne Stock gehen. Oktober 1920 fest verheilt. Trägt keinen Stützapparat mehr.

Fall V (Abb. 7—11): Musketier M. Juni 1918 verwundet. Geriet in französische Gefangenschaft mit ausgedehnter Knochenzertrümmerung beider Unterschenkel. Im französischen Lazarett Amputation rechts im unteren Drittel des Unterschenkels. Am 1. VIII. 1919 aus Gefangenschaft ausgeliefert, wurde bei seiner Aufnahme im Diakonissenhaus Cassel (Dr. Wegner) ein großer linksseitiger Tibiadefekt festgestellt und operativ die rechte Tibia des amputierten Stumpfes ausgeschält und dann in den Defekt der linken Tibia eingepflanzt (Abb. 8). 2 Monate nach der Operation zeigt sich wohl am unteren Ende des Implantates eine Callusbildung, diese fehlt jedoch im ganzen oberen Drittel der Einbolzung. 7. V. 1920. Schmerzen. Verdacht auf Fraktur des Implantates. Nochmalige Freilegung des eingebolzten Stückes. Es zeigt sich dieses fest mit dem unteren Tibiaende verwachsen. Im oberen Teile des Implantates ist eine Querfraktur. Diese wird erneut gestützt durch zwei markhaltige Knochenscheiben, die aus der rechten Tibia entnommen werden. Erneut Gipsverband. Zunächst primäre Einheilung, später stoßen sich noch einzelne kleine Sequester ab. Endergebnis: Mäßige Callusbildung auch am oberen Ende des Implantates. Klinisch ist zwar der Knochen noch etwas elastisch, doch tritt eine zunehmende Festigkeit ein.

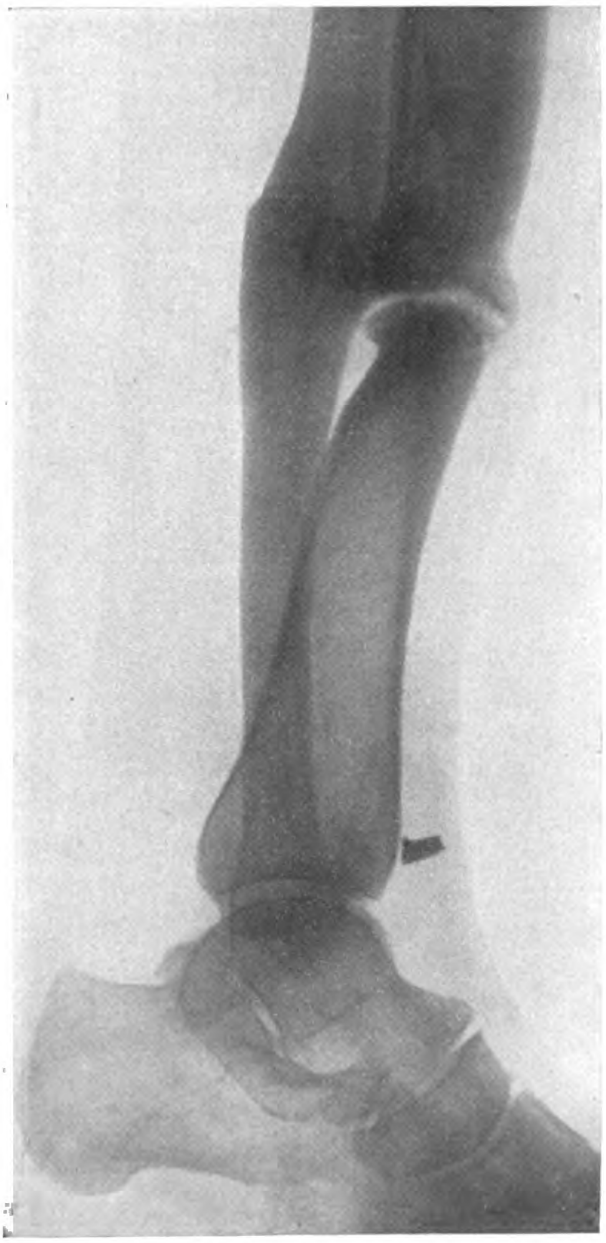

Abb. 12 zu Fall VI.

Das Operationsergebnis leidet auch hier unter dem sehr schlechten Ernährungszustande des Mannes, dieser ist hochgradig anämisch. Die Muskulatur beider Beine sehr atrophisch, ebenso die Knochen.

Fall VI (Abb. 12): Musketier Pot. hat sich nur einmal vorgestellt. Ihm

Digitized by Google
Original from UNIVERSITY OF CALIFORNIA
Generated for guest (Massachusetts Institute of Technology) on 2019-05-24 17:17 GMT / http://hdl.handle.net/2027/uc1.b3753216
Public Domain in the United States, Google-digitized / http://www.hathitrust.org/access_use#pd-us-google

wurden 1915 beide rechte Unterschenkelknochen zertrümmert. Mehrfache Operation führt zu keiner Heilung der Pseudoarthrose.

Das jetzige Röntgenbild weist zwar eine knöcherne Fibulavereinigung auf. Jedoch besteht in der Mitte der Tibia eine napfförmige Pseudoarthrose. Das Operationsergebnis würde in diesem Falle sehr aussichtsreich sein, doch kann sich Patient noch nicht dazu entschließen.

Fall VII (Abb. 13 u. 14): Feldwebel W. 1916 Schußbruch linker Oberarm. Heilt mit Pseudoarthrose, zweifingerbreit unterhalb des Oberarmkopfes. Mehrfache

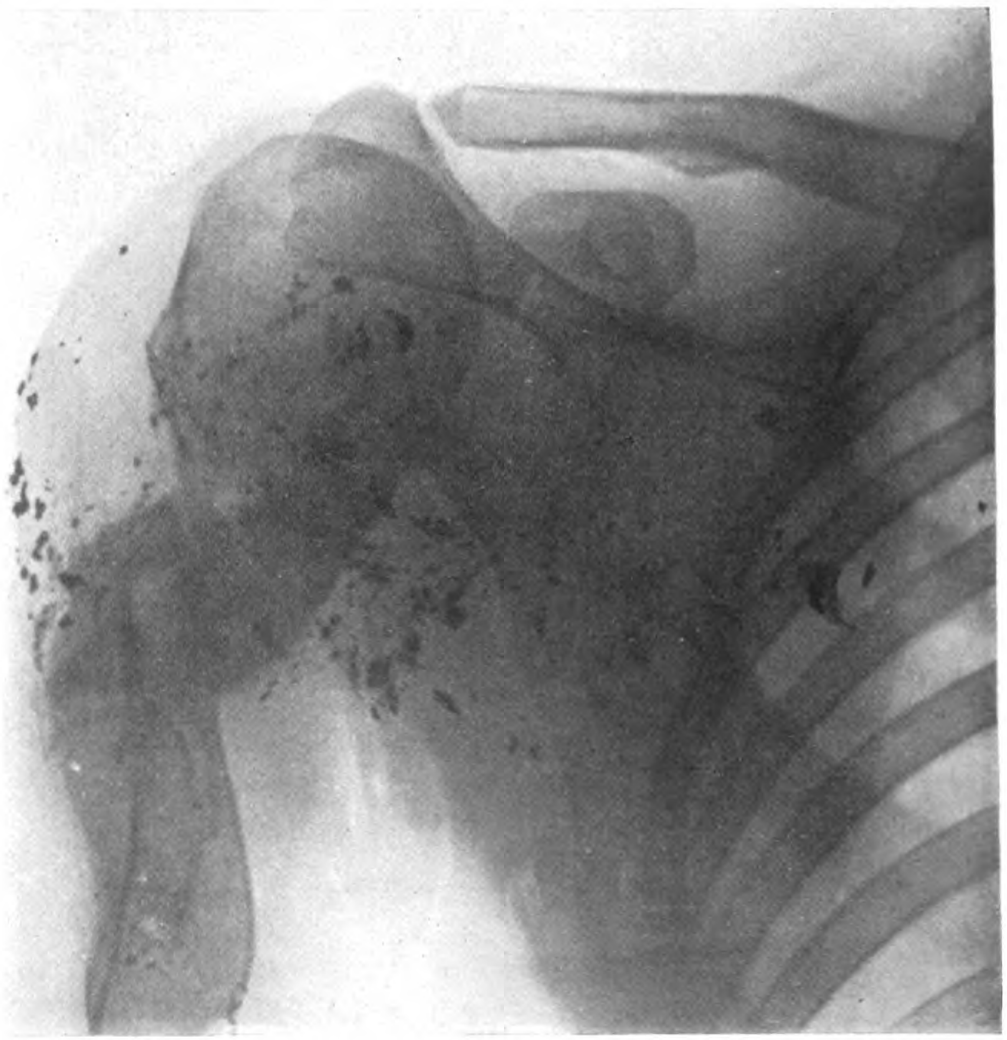

Abb. 13 zu Fall VII. Vor der Operation.

Operation ohne Erfolg. Aufgenommen 2. X. 1920. Röntgenbild weist den isolierten Oberarmkopf auf, unterhalb desselben ein großes dreieckiges Knochenstück, das mit dem Caput humeri kaum noch Verbindung hat. Humerus reicht selbst nicht an das Caput humeri heran. Zahlreiche feinste Granatsplitter im Oberarm.

Am 5. X. 1920. Operation in Narkose. Nach Freilegung der Pseudoarthrosenstelle zeigt sich das mittlere dreieckige Knochenstück schon usuriert und nur in loser Verbindung mit dem übrigen Knochen. Da in diesem auch noch kleine Granulationsherde festzustellen sind, wird dies Knochenstück entfernt. Nunmehr

Digitized by Google
Original from UNIVERSITY OF CALIFORNIA
Generated on 2019-05-24 17:17 GMT / http://hdl.handle.net/2027/uc1.b3753216
Public Domain in the United States, Google-digitized / http://www.hathitrust.org/access_use#pd-us-google

wird der Humerus angespitzt und in den Oberarmkopf eingebolzt. Sodann durch eine Bronzedrahtnaht fixiert. Primärer Wundschluß. Zunächst heftige Reaktion mit Fieber, wohl auf die latenten Infektionsträger, die durch den Eingriff mobilisiert wurden, zurückzuführen. Nach 8 Tagen fällt das Fieber. Die Sekretion versiecht. Es tritt Callusbildung auf. Nach 3 Monaten ist die Pseudoarthrose völlig geheilt.

Abb. 14 zu Fall VII. Nach der Operation.

Die Beweglichkeit im Schultergelenk ist zwar mäßig, doch kann der Arm, der früher stets schlaff herabhing, völlig gestreckt in der Schulter bis zur Horizontale gehoben werden.

Diese wenigen Bilder sollen nur charakteristische Fälle aus dem Gebiete der Pseudoarthrosenbehandlung vorführen, ohne einen Anspruch auf Vollständigkeit machen zu wollen.

Digitized by Google
Original from UNIVERSITY OF CALIFORNIA
Generated for guest (Massachusetts Institute of Technology) on 2019-05-24 17:17 GMT / http://hdl.handle.net/2027/uc1.b3753216
Public Domain in the United States, Google-digitized / http://www.hathitrust.org/access_use#pd-us-google

[Aus der I. chirurg. Univ.-Klinik in Wien. — Vorstand: Prof. A. Eiselsberg[1]).]

Zwerchfellhernien.

Von
Dr. **B. Breitner,**
Assistent der Klinik.

(Eingegangen am 18. August 1921.)

Ein Projektil durchsetzt die linke Thoraxhälfte im unteren Anteil. Der Verwundete stürzt nieder, kommt unter beängstigender Atemnot zu sich, fühlt stundenlang heftiges Unwohlsein und Brechreiz, spuckt etwas Blut aus. Nach einigen Tagen gehen die Erscheinungen restlos zurück. Die anfangs erschwerte Nahrungsaufnahme spielt sich normal ab. Nach 2 Wochen fühlt sich der Verletzte vollkommen wohl. Bluthusten und Blutbrechen haben schon nach den ersten Stunden sistiert.

Soweit bilden vier von mir beobachtete Fälle kongruente Bilder. Das weitere Verhalten trennt sie in zwei Gruppen. Bei der einen Gruppe hält das Wohlbefinden an. Außer einem häufigen Gefühl von vagen Magenbeschwerden, die unabhängig von der Nahrungsaufnahme bestehen, und außer einer öfter wiederkehrenden unerklärlichen Atemnot, sind Appetit und Stuhl regelmäßig. Irgendwelche Schmerzattacken werden nicht beobachtet. Im 4. Monat nach der Verletzung entwickelt sich plötzlich nach harter körperlicher Anstrengung das schwerste Bild eines hohen Darmverschlusses, begleitet von hochgradiger Atemnot, exzessiver Schmerzhaftigkeit entlang des linken Rippenbogens und raschem Verfall des Patienten.

Ein Fall stirbt unerkannt und unoperiert. Der zweite wird als „incarcerierte Zwerchfellhernie" operiert und stirbt am Operationsshock.

Die zweite Gruppe der Verletzten ist durch wiederholte akute Schmerzanfälle im linken Oberbauch mit heftigem Erbrechen, vollkommenem Unvermögen der Nahrungsaufnahme und schwerem Krankheitsgefühl gekennzeichnet. Die Anfälle sind durch Perioden vollkommenen Wohlbefindens voneinander getrennt. Das auslösende Moment für die akuten Erscheinungen ist jedesmal durch überreichliche Nahrungsaufnahme gegeben.

[1]) Das Material stammt aus dem ehem. Spital der Kriegsgefangenen der Zentralstaaten in Nikolsk ussurisk, Sibirien.

Digitized by Google
Original from UNIVERSITY OF CALIFORNIA
Generated on 2019-05-24 17:17 GMT / http://hdl.handle.net/2027/uc1.b3753216
Public Domain in the United States, Google-digitized / http://www.hathitrust.org/access_use#pd-us-google

Die Diagnose „rezidivierende Incarceration einer diaphragmatischen Hernie" wird durch die Operation bestätigt.

Den klinischen Bildern entsprechen zwei wesentlich verschiedene pathologische Befunde: „Incarceration" des um 180° um die Sagittalachse und etwas um die Vertikalachse gedrehten Magens und des Querkolons, die beide durch eine Zwerchfellücke in den linken Brustraum getreten sind. Und Incarceration eines Magenwandbruches in einer Zwerchfellöffnung. Unter Anlehnung an die übliche Einteilung der Brüche kann Fall 3 und 4 als eine Littresche Hernie des Magens bezeichnet werden. Fall 1 und 2 zeigen eine Kombination von doppelter Achsendrehung und „Incarceration", die durch die Eigenart der Verlagerung gegeben ist.

Das Bild der traumatischen incarcerierten Zwerchfellhernie scheint damit auf zwei Typen gebracht, die durch den Verlauf und den pathologisch-anatomischen Befund wohlcharakterisiert sind, während die klinischen Erscheinungen eine scharfe Trennung nicht in demselben Maße zulassen.

Die Charakteristiken des hohen Darmverschlusses werden in den beiden ersten Fällen durch hochgradige Atemnot und heftige Magenschmerzen ergänzt. Windverhaltung. Die Herzdämpfung ist nach rechts verlagert. An ihrer Stelle, median und links, findet sich ausgeprägter Tympanismus, der sich über die ganze linke Brustseite erstreckt. Der linke Rippenbogen ist sehr schmerzhaft. Bei Fall 1 besteht unter dem Rippenbogen eine druckempfindliche kugelige Vorwölbung; der Traubesche Raum ist ausgefüllt; die linke Rückenhälfte auffallend hyperästhetisch. Ein Atmungsgeräusch ist über der ganzen linken Brusthälfte in keinem Falle nachweisbar. Die Rekonstruktion der Geschoßbahn läßt jedesmal eine Verletzung des Zwerchfelles annehmen. Beidemale treten die akuten Erscheinungen im Anschluß an schwere körperliche Anstrengung auf.

Die beiden Fälle des zweiten Typus erleiden die akute Verschlimmerung des Zustandes nach überreichlicher Nahrungsaufnahme. Hoher Ileus. Die Herzdämpfung fehlt an normalem Platze. An ihrer Stelle typanitischer Perkussionsschall. Heftige Druckschmerzhaftigkeit entlang des linken Rippenbogens, jedoch bei Fall 3 ohne Vorwölbung (identisch mit Fall 2). Beidemale deutliche Plätschergeräusche im Brustraum beim Schütteln des Patienten. Die Röntgenuntersuchung zeigt bei Wismuthfüllung eine große Luftblase über einem horizontalen Flüssigkeitsspiegel oberhalb der Zwerchfellkuppe. Im Intervall ist in beiden Fällen fernes Kompressionsatmen links hörbar. Die Schußlinie spricht für Zwerchfellverletzung.

Als besonders auffallendes Symptom ergibt sich in allen vier Fällen die ausgesprochene Druckschmerzhaftigkeit entlang des linken Rippen-

Digitized by Google
Original from UNIVERSITY OF CALIFORNIA
Generated for guest (Massachusetts Institute of Technology) on 2019-05-24 17:17 GMT / http://hdl.handle.net/2027/uc1.b3753216
Public Domain in the United States, Google-digitized / http://www.hathitrust.org/access_use#pd-us-google

bogens, unter welchem in Fall 1 und 4 eine kugelige Vorwölbung deutlich zu sehen und zu tasten war. Diese Vorwölbung erwies sich als das gegen das Abdomen vorgedrängte Zwerchfell, auf dem die maximal geblähte und zum großen Teil mit Flüssigkeit gefüllte Magenblase ruhte. In den beiden anderen Fällen wurde das Vortreiben des Zwerchfells dadurch verhindert, daß dieses mit dem Rand des traumatischen Schlitzes an die hintere (Fall 2) oder vordere Brustwand (Fall 3) narbig fixiert war.

Eine diagnostische Differenzierung der beiden anatomischen Typen kann bei genauer Berücksichtigung der Anamnese und des klinischen Befundes möglich sein. Beginn mit schwersten Erscheinungen aus vollem Wohlbefinden heraus im Anschluß an übermäßige körperliche Anstrengung, unaufhaltsame Steigerung der subjektiven und objektiven Beschwerden ohne die geringsten Zeichen einer Remission, hochgradige Atemnot, jegliches Fehlen eines Atemgeräusches über der linken Brusthälfte scheinen für den ersten Typus bezeichnend zu sein.

Intermittierendes Unvermögen zu schlucken, Wechsel von akuten Erscheinungen, geringeren Beschwerden und völliger Beschwerdelosigkeit, Einsetzen der Verschlimmerung nach überreichlicher Nahrungsaufnahme, Fehlen von Windverhaltung, nachweisbares Kompressionsatmen links charakterisiert im Vereine mit den allgemeinen Symptomen des hohen Darmverschlusses die Littresche Magenhernie.

Die diagnostische Präzisierung des Zustandes als Typus I oder II ist von Bedeutung für die unmittelbare Prognose des einzelnen Anfalles. Sie ist bedeutungslos für die Indikationsstellung als solche, die in jedem erkannten Falle auf unverzügliche Operation zu lauten hat.

Diese absolute Indikationsstellung erhellt aus dem pathologisch-anatomischen Befund und aus dem Mechanismus der „Einklemmung" der Zwerchfellhernie.

Die richtige Deutung dieser beiden Pfeiler der Indikationsstellung fußt auf der Beantwortung der Frage: In welchem Zeitpunkt vom Augenblick der Verletzung an gelangen die Baucheingeweide in den Thoraxraum?

Folgende Überlegungen ergeben sich aus den Operationsbefunden: In allen von mir beobachteten Fällen stellt die Bruchpforte einen starren Narbenring im Zwerchfell dar. Dieser Ring ist das Endergebnis der vor 3, 4, 6 und 12 Monaten erfolgten Verletzung. Peritoneum und Pleura sind durchtrennt und säumen die Lücke. Nur in Fall 4 ist das Zwerchfelloch durch die papierdünne Basis des unteren Lungenlappens, der fast in ganzer Ausdehnung an das Zwerchfell fixiert ist, überspannt, wodurch eine Art von pleuralem Bruchsack gebildet wird. Dieses Verhalten der durch alte entzündliche Adhäsionen dem Zwerchfell angelegten Pleura visceralis; die abgeschlossene Narbenbildung des gesamten

Digitized by Google
Original from UNIVERSITY OF CALIFORNIA
Generated for guest (Massachusetts Institute of Technology) on 2019-05-24 17:17 GMT / http://hdl.handle.net/2027/uc1.b3753216
Public Domain in the United States, Google-digitized / http://www.hathitrust.org/access_use#pd-us-google

Wundrandes, der keinerlei Einrisse oder Kerbungen zeigt; der Umstand, daß in Fall 1 und 4 ein handtellergroßer Teil des Leberrandes scharf umgebogen in den Thoraxraum ragt und in diesem ganzen Ausmaße, bindegewebig degeneriert, vollkommen fest an den Rand der Zwerchfellücke fixiert ist — all dies gibt im Verein mit den Befunden bei Fall 3 und 4, bei denen die vordere Magenwand in umschriebener Ausdehnung durch straffe organisierte Narbenzüge an einen Teil des Disphragmaschlitzes angelötet sind, die Gewähr, daß die Bruchpforte in der zur Zeit der Einklemmung vorgefundenen Art schon geraume Zeit bestanden hat, und daß ein Teil der Baucheingeweide schon lange Zeit hindurch im Bereiche des Zwerchfelloches fixiert war.

Geschah der Vorfall im Augenblicke der Verletzung?

In allen vier Fällen ist ein Zipfel des großen Netzes in den Ausschuß bzw. an den Rippencallus der hinteren Thoraxwand fixiert (Fall 3). In den beiden ersten Fällen lag das gesamte große Netz im Brustraum. In den beiden letzten befand sich der größte Teil im Abdomen. Die Zwerchfellücke war also vom Augenblick der Verletzung an offen. Im Falle 1 und 2 stellt sie einen undehnbaren Ring von etwa 3 cm Durchmesser dar. Magen, Querkolon und Netz befinden sich im Thorax. Es ist mechanisch unmöglich, daß diese Organe erst nachträglich durch die kleine Öffnung in den Brustraum eingetreten sind. Da in den beiden anderen Fällen der Magen in seiner Pars media an den Rand der Bruchpforte fixiert war, erhellt eindeutig, daß der Vorfall der Baucheingeweide im Augenblick der Verletzung stattgefunden hat.

Es ist indes denkbar, daß nachträglich doch wieder ein Eingeweidestück aus dem Thorax in das Abdomen zurückgeglitten ist. Diese Möglichkeit ergibt sich aus der Beobachtung, daß in jedem Falle die Bruchpforte im Höhepunkt der Incarceration für einen oder zwei Finger bequem durchgängig war. In Fall 3 fand sich eine 12 cm lange, derbe, weiße Narbe im Lig. gastro-colicum, die sich ungezwungen als das Residuum einer früheren Einklemmung ansprechen läßt. Es ist mithin anzunehmen, daß das Maximum des Prolapses im Augenblick der Verletzung eintritt und daß nachträglich einzelne in ihrer Serosa nicht geschädigte und deshalb nicht zur Anlötung geeignete Baucheingeweide, entsprechend den verschiedenen Füllungsgraden des Intestinums, durch die wechselnden Spannungsverhältnisse des Abdomens begünstigt und vor allem durch den Wegfall einer elastischen Fixation seitens des erstarrten Bruchringes wieder in den Bauchraum zurücktraten.

Der günstigste Augenblick für den Prolaps liegt ohne Zweifel im Augenblick der Verletzung. Die ansaugende Wirkung des negativen intrathorakalen Druckes, die expiratorische Anpressung der Baucheingeweide durch das angestrengte Atmen sind am größten, die Diastase des durchbohrten Zwerchfellanteiles am bedeutendsten. Die außer-

Digitized by Google
Original from UNIVERSITY OF CALIFORNIA
Generated on 2019-05-24 17:17 GMT / http://hdl.handle.net/2027/uc1.b3753216
Public Domain in the United States, Google-digitized / http://www.hathitrust.org/access_use#pd-us-google

ordentliche Stärke der Aspirationswirkung zeigten Fall 2, 3 und 4 in sehr eindrücklicher Weise: Kaum war der Magen nach Erweiterung der Zwerchfellücke und Lösung der Adhäsionen in das Abdomen gebracht, als er auch — sich selbst überlassen — mit Vehemenz in den Thorax zurückglitt. Der nachfassenden Hand wirkte jedesmal, namentlich in der Phase der Inspiration, ein energischer Zug entgegen, der den ganzen Magen in das Abdomen einzusaugen bestrebt war. Die Heftigkeit dieser Aspirationstendenz war um so auffallender, als durch die in jedem Falle dauernd durchgängige Lücke schon seit der Zeit der Verletzung ein Spannungsausgleich zwischen Abdomen und Thorax ermöglicht war, und besonders durch die Erweiterung der Lücke während der Operation bei offenem Abdomen anzunehmen gewesen wäre, daß von einem wirksamen Unterdruck im Thorax keine Rede mehr sein könne. Daß der übermäßig geblähte und gefüllte Magen nicht einfach der Schwere folgte, war bei Fall 4 daran zu sehen, daß seine Tendenz, in den Brustraum einzutreten, auch bei erhöhtem Oberkörper des Patienten fortbestand.

Alle diese Beobachtungen legen den Schluß nahe, daß der Prolaps der Baucheingeweide im Augenblick der Verletzung erfolgt. Schon dieser Umstand allein genügte zur absoluten Indikationsstellung zur Operation in jedem Falle von diagnostizierter traumatischer Zwerchfellhernie. Nun ist aber noch die Frage des Einklemmungsmechanismus zu erörtern. Ätiologisch werden mit vollkommener Prägnanz zwei Momente angegeben: Schwere körperliche Anstrengung und übermäßige Nahrungsaufnahme. In einem Falle findet sich Torsion des Magens: das Querkolon und das ganze große Netz sind im Thorax. Im anderen Falle (3 und 4) ragt nur der maximal geblähte Magenfundus weit in den Thorax hinein. Plötzliche abnorme Lageveränderung mit Knickung oder anderweitiger Verlegung des Magenausganges, oder rasche übermäßige Gasfüllung scheinen mithin die unmittelbaren mechanischen Folgen der ätiologischen Momente zu sein.

Fall 4 ist durch die Befunde eindeutig geklärt. Der weit über mannskopfgroße intrathorakale Magenanteil zieht den Pylorus nahe an die Zwerchfellücke heran. Von ihm aus spannt sich das außerordentlich geblähte Duodenum als praller Schlauch in gerader Linie nach rechts zur Wirbelsäule, zur Stelle seiner normalen Fixation. Nach Entbindung des Magens in das Abdomen erlischt die Spannung des Duodenums und sofort füllt sich unter lautem Glucksen das bis dahin kontrakte obere Jejunum. Der Ileus war mithin durch die spitzwinkelige Abknickung des Duodenums an seiner Fixation gegeben.

Ähnlich war das Bild in Fall 3, jedoch schien hier der weit nach links verzogene und an das abwärts gedrängte Zwerchfell angepreßte Pylorus selbst (oder der unmittelbare präpylorische Anteil) das Passagehindernis abzugeben.

Digitized by Google
Original from UNIVERSITY OF CALIFORNIA
Generated for guest (Massachusetts Institute of Technology) on 2019-05-24 17:17 GMT / http://hdl.handle.net/2027/uc1.b3753216
Public Domain in the United States, Google-digitized / http://www.hathitrust.org/access_use#pd-us-google

Ein ganz anderer Mechanismus ist in den beiden übrigen Fällen wirksam. Wird daran festgehalten, daß die Verlagerung der Bauchorgane in Fall 1 und 2 seit der Verletzung bestehen blieb, so muß angenommen werden, daß auch die Drehung des Magens um 180° und die entsprechende Lagerung von Querkolon und Netz vom Zeitpunkte des Traumas an bestand. Da in Fall 1 das große Netz, in Fall 2 das große Netz, die Milz, der Magen mit einem Teil der nach rückwärts gewendeten vorderen Wand und ein Teil des Zwerchfellschlitzes mit dem Callus im Ausschuß verwachsen sind, ist die bei der Operation vorgefundene Lage mit großer Wahrscheinlichkeit als jene anzusprechen, wie sie im wesentlichen unmittelbar nach der Verletzung bestand.

Die aspiratorische Kraft des negativen Thoraxdruckes und die Wirkung der Bauchpresse als hauptsächliches Moment der Verlagerung angenommen, ist die einfachste mechanische Erklärung darin gelegen, daß zunächst das Netz als mobilstes Baucheingeweide der ansaugenden Wirkung folgt und in den Thorax hineingerissen wird. Als nächstes folgt das Querkolon, das nun am Lig. gastro-colicum den Magen nach sich zieht. Da als punctum fixum bei dieser Bewegung nur Kardia und Pylorus (bzw. Duodenum) in Frage kommen, muß der Effekt des in-den-Thorax-Geschleudertwerdens eine Drehung des ganzen Systems um 180° sein. Das Netz beschreibt den größten Weg und liegt zu oberst im Brustraum. Das Querkolon folgt und legt sich über den Magen, der eine Drehung um seine Längsachse ausführt, so daß die große Kurvatur nach oben, die kleine nach unten, die Vorderwand nach hinten und die Hinterwand nach vorne zu liegen kommt. Es ist dies eine Lage, wie sie im Wesen beim Anlegen der Gastroenterostomia retrocolica posterior besteht. Denkt man sich die Eingeweide in dieser Position zueinander in den Thorax verlagert, so zeigt sich, daß das System zwischen Kardia und Flexura duodeno-jejunalis eine Torsion erleidet. Die Verbindung Magen-Duodenum bleibt dabei geradlinig, so lange der Magen nicht gebläht ist. Durch die Blähung des Magens und die dadurch unter anderem bedingte Rechtsdrängung des präpylorischen Anteiles der großen Kurvatur wird diese um den starren Ring des Zwerchfelloches geknickt, wodurch ein neues Moment der Okklusion auch in diesem Punkte gegeben ist.

Von diesen sekundären mechanischen Momenten, die das am meisten Auffallende bei der Inspektion in vivo darbieten, abgesehen, ist der Verschluß der Kardia und des Oesophagus gleichzeitig und vollkommen dadurch gegeben, daß der im Augenblick der Verlagerung in den Thorax um seine Achse um 180° gedrehte Magen von dieser Lage aus eine geringe Drehung um die Längsachse des Körpers ausführt. Diese Drehung scheint das Wesen des akuten Verschlusses zu sein. Sie wird durch eine plötzliche, besonders heftige Anstrengung der Bauchpresse aus-

Digitized by Google
Original from UNIVERSITY OF CALIFORNIA
Generated for guest (Massachusetts Institute of Technology) on 2019-05-24 17:17 GMT / http://hdl.handle.net/2027/uc1.b3753216
Public Domain in the United States, Google-digitized / http://www.hathitrust.org/access_use#pd-us-google

gelöst, wie die Beobachtung an den beiden Fällen des Typus 1 anzunehmen gestattet.

Dies ist die einfachste Deutung der am Operations- und Sektionstisch erhobenen Befunde. Sie zeigen, daß dem Bild der „eingeklemmten" Zwerchfellhernie weder der Vorgang der elastischen noch der der Koteinklemmung zugrunde liegt. Die Koteinklemmung spielt nur insofern eine Rolle, als sowohl das vom Patienten angegebene ätiologische Moment, als der dadurch ausgelöste Mechanismus in unmittelbarem, ursächlichem Zusammenhang mit der Sperrung der Magen-Duodenumpassage stehen (Fall 3 und 4). Der durch plötzliche Überfüllung mit Ingestis abnorm gedehnte und geblähte Magen wölbt sich in der Richtung des geringsten Widerstandes, d. i. in den Brustraum. Der abdominale Anteil vermag nur bis zur Dehnungsgrenze des vor dem nächsten immobilen Abschnitt gelegenen Anteiles zu folgen. Durch die Zerrung am Übergangspunkt erfolgt der Verschluß. Das auslösende Moment ist mithin die Gasüberfüllung und die dadurch bedingte Zugwirkung am relativ mobilen intrathorakalen Fundusteil. Die Zerrung unterbliebe, wenn dem Magen ein Herabsinken in das Abdomen möglich wäre. Dies ist aber jedesmal durch die Adhärenz im Zwerchfelloch verhindert. Mithin ist analog vielen Fällen von Einklemmung einer gewöhnlichen Hernie die Irreponibilität ein die Einklemmung begünstigender Faktor. Das wesentlich andere dieser Art Koteinklemmung gegenüber der sonst geläufigen beruht darin, daß hier das hemmende Moment nicht im Bruchring liegt. In diesem Sinne besteht wieder ein Analogon zur retrograden Incarceration (bei der im klassischen Falle das incarcerierende Moment ebenfalls nicht in der Bruchpforte zu finden ist), und es liegt nahe, auch für den Typus I eine Übereinstimmung mit der retrograden Einklemmung zu sehen: die akuten Erscheinungen von Verschluß und Hypersekretion am torquierten und verlagerten Magen gleichen ganz dem Bilde des akuten Arteriomesenterialverschlusses, der ja wieder im Bereiche des Magen-Duodenums dem Lorenzschen Mechanismus am „retrograd incarcerierten Dünndarm" entspricht.

Die völlige Starre des Bruchringes schließt die elastische Einklemmung für jeden der Fälle aus. Daß dies nicht für den Magen allein gilt, beweist die Beobachtung in Fall 1, bei dem klinisch völlige Windverhaltung bestand. Die Flexura hepatica war am Rande des Zwerchfelloches durch die auf ihr liegende Milz bandförmig komprimiert, das aborale Kolon kollabiert.

Die traumatische, incarcerierte Zwerchfellhernie ist mithin weder eine Hernie noch ist sie incarceriert.

Sie ist ein Prolpas, dessen abführender Schenkel durch Torsion oder Knickung unwegsam wird.

Digitized by Google
Original from UNIVERSITY OF CALIFORNIA
Generated on 2019-05-24 17:17 GMT / http://hdl.handle.net/2027/uc1.b3753216
Public Domain in the United States, Google-digitized / http://www.hathitrust.org/access_use#pd-us-google

In allen vier von mir beobachteten Fällen beherrscht der Magen das klinische und pathologisch-anatomische Bild. Dies erklärt sich dadurch, daß von den mobilen Baucheingeweiden der Magen in größter Ausdehnung und am nächsten dem Zwergfell liegt. Unter Ausschluß von Fall 3 (Steckschuß) verlaufen die Schußrichtungen bei jedem Patienten derart, daß das Projektil das Zwerchfell in der Phase der Expiration in beträchtlicher Ausdehnung pflügt. In Fall 1 entspricht diese Stelle der Pars costalis des Diaphragmas gerade an der breitesten Anlegestelle des Magens. Die Schußrichtung verläuft senkrecht zur Muskelfaserung, so daß die Möglichkeit größter Diastase nach der Durchtrennung gegeben ist. In Fall 2 und 4 wird das Zentrum tendineum über dem Magenfundus getroffen, wobei im Fall 2 die Schußrichtung in fast senkrechtem Winkel zur Faserrichtung des Zwerchfelles steht. Dadurch sind die anatomischen Bedingungen für die Ausdehnung des Prolapses gegeben.

Es ist durchaus möglich, daß Kolon, evtl. sogar Dünndarm zunächst in den Thorax prolabiert und später durch den starr gewordenen Ring unter besonderen Verhältnissen wieder in das Abdomen zurückgleitet (Fall 3). Es ist aber damit gleichzeitig die Möglichkeit anzuerkennen, daß nachträglich wieder Kolon oder Dünndarm in den Brustraum vorfallen können. Der einmal prolabierte Magen scheint nach meinen Beobachtungen nicht mehr in das Abdomen zurückzutreten. Seine ab und zu beobachtete Fixation an den Ausschuß oder an den Rand der Zwerchfellücke (Fall 3 und 4) ist vielleicht durch eine primäre Wandverletzung durch das Geschoß bedingt.

Der Mechanismus der Einklemmung kann durch keinerlei andere Maßnahmen als durch die Rückverlagerung des Magens in das Abdomen behoben werden. Diesen Überlegungen glaube ich die Berechtigung zur Behauptung zu entnehmen, daß jede erkannte Zwerchfellhernie, in welchem Stadium immer sie sich befinde, operativ beseitigt werden müsse.

In den Verhältnissen des Kriegsgefangenenspitales in Nikolsk ussuriski war eine transthorakale Methode von vornherein ausgeschlossen. Außerdem kamen alle Patienten in einem ganz elenden Zustand zur Operation. Der primäre Verschluß der Zwerchfellwunde vom Abdomen aus war mir ohne Hilfsschnitte nicht möglich, diese aber waren bei der ohnedies langen Dauer des Eingriffes durchaus kontraindiziert. Da außerdem das Wesentliche des Krankheitsbildes in dem übermäßig gefüllten und gedehnten Magen und dessen hartnäckiger Tendenz, in den Thorax zurückzugleiten, bestand, wählte ich als einfachstes Mittel die fundusnahe retrokolische hintere Gastroenterostomie nach Reposition des Magens in das Abdomen. Dieser Eingriff genügte sowohl der Indikation der raschen Entleerung des Magens, als auch der seiner

Digitized by Google
Original from UNIVERSITY OF CALIFORNIA
Generated on 2019-05-24 17:17 GMT / http://hdl.handle.net/2027/uc1.b3753216
Public Domain in the United States, Google-digitized / http://www.hathitrust.org/access_use#pd-us-google

Fixation unterhalb des Zwerchfelles. Die Zwerchfellücke blieb zunächst durch den Magenfundus plombiert; die Benutzung einer ganz kurzen Schlinge verhinderte das Zurückgleiten des Magens.

Diese Methode ist natürlich nur ein allereinfachster Versuch, den unmittelbaren Gefahren zu begegnen. Sie ist durchaus zu verwerfen, wenn die äußeren Umstände und das Befinden des Patienten eine radikale Versorgung der Bruchpforte gestatten. Die ideale Methode wäre die abdominale Reposition und der Verschluß der Zwerchfellwunde transthorakal unter Überdruck in einem zweiten Akt, wenn er am Schlusse der ersten Operation nicht möglich ist.

Bei Durchsicht der Literatur finde ich viele Untersuchungen über die Anatomie der Zwerchfellhernien, viele Kampfschriften über die Verwertung einzelner diagnostischer Zeichen, über die Deutung von Röntgenbildern und über die technisch-operativen Methoden. Nur ganz wenige Autoren befassen sich mit dem Mechanismus der Entstehung und der Inkarzeration. Gerade darin liegt aber für den Chirurgen das Wesentliche. Neben der Beobachtung eines vom Gewöhnlichen abweichenden Mechanismus der Einklemmung wird durch die Feststellung dieser Verhältnisse die unanfechtbare Basis für die Indikationsstellung und Therapie gewonnen.

Wenn meine Auffassung über den Zeitpunkt der Prolapses und über den Mechanismus des Magenverschlusses richtig ist, müssen die nachstehenden Forderungen erfüllt sein:

1. Es müssen anamenestische Angaben vorliegen, über identische Beschwerden gleichen oder geringeren Grades wie diese, die zur Zeit der akuten Einklemmung bestanden, deren anatomisches Substrat dann durch die Operation oder Obduktion gegeben ist.

2. Diese Operations- und Sektionsbefunde müssen bei chronischen Hernien einwandfrei dartun, daß die Verlagerung keine akute sein kann.

3. Es müssen intra vitam außerhalb der Incarcerationsattacken Befunde gegeben sein, die am verlagerten Magen Torsion oder Knickung erkennen lassen.

4. Es müssen Obduktionsbefunde existieren, bei denen Drehung und Knickung ganz zufällig gefunden wurden, ohne daß im Leben Anzeichen dafür bestanden.

5. Bei den unmittelbar oder bald nach der Verletzung Gestorbenen muß die Verlagerung der Baucheingeweide bestehen.

Diese Forderungen sind bei genauer Prüfung der Literatur reichlich erfüllt. Allerdings wurden die Beobachtungen nicht in der Tendenz niedergelegt, den Zeitpunkt und die Art der Verlagerung zu kennzeichnen.

Die Aussagen der Patienten über ihre Beschwerden werden von allen Autoren im Charakter übereinstimmend angegeben. Die akute Einklemmung bedeutet in

Digitized by Google
Original from UNIVERSITY OF CALIFORNIA
Generated for guest (Massachusetts Institute of Technology) on 2019-05-24 17:17 GMT / http://hdl.handle.net/2027/uc1.b3753216
Public Domain in the United States, Google-digitized / http://www.hathitrust.org/access_use#pd-us-google

diesem Sinne nur die Summation lange vorher wiederholt aufgetretener Schmerzen und Okklusionen. Gerade für die chronische Zwerchfellhernie ist das subjektive Gefühl „verlagerter Eingeweide", das die Pat. angeben, bezeichnend.

Der anatomische Beweis für den längeren Bestand der Verlagerung scheint mir durch die breiten Verwachsungen der verlagerten Organe (Leichtenstern hielt sie 1874 noch für sehr selten) und durch das Mißverhältnis von Bruchring und Bruchinhalt erbracht.

Die Verklebungen zwischen dem prolabierten Magen, Netz usw. und der Thoraxwand oder dem Zwerchfelloch sind entweder die Folgezustände nach einer Verletzung der Organe und einer Verlötung der beiderseitigen Wundflächen oder sie sind der Ausdruck eines chronischen Reizes, der — im Anschluss an Blutungen, Knickungen, Spannungen — zu serösen Adhäsionen führt. In jedem Falle ist die längere Aneinanderlagerung der Organe mit ihren Wundstellen Erfordernis. Damit scheidet die Annahme eines späteren Prolapses durch die seit der Verletzung bestehende Bruchpforte aus. Ein in den Rippenkallus des Ausschusses fixierter Magen muß ehestens nach der Verletzung im Kontakt mit der Frakturstelle gestanden sein.

Auf das Mißverhältnis zwischen Bruchpforte und verlagerten Organen hat auch Schepelmann aufmerksam gemacht (Bamberger, Methling, Iselin u. a.). Die Bruchpforte wird von allen Autoren identisch mit meinen Befunden beschrieben: „Glatt, äußerst derb, scharfrandig, vollkommen unelastisch." (Lacher, Leichtenstern, Orth, Rochs, Iselin, Gruber, Oberndorfer, Becker, Scheele, Seifert u. a.). Ein plötzliches Durchtreten von Magen, Kolon, Netz, Milz usw. durch diese Lücke — deren Breite fast in allen Berichten den „mittleren Werten" Orths entspricht — ist mechanisch undenkbar. Payr, der die Fälle von Volvulus ventriculi nachprüft, hält einen großen traumatischen Defekt des Zwerchfelles für das Zustandekommen des Magen-Totalprolapses mit Achsendrehung für unerläßlich. Diesen großen Defekt bietet in den beschriebenen und in den von mir selbst beobachteten Fällen nur das frischgesetzte, elastische, dehnbare Zwerchfelloch. Da aber nach Payrs genauer Sichtung der Literatur der parterielle oder totale Magenprolaps und die damit verbundene Achsendrehung zur Regel gehört (90% aller Zwerchfellhernien), ist die Annahme der Frühzeitigkeit des Prolapses eine unabweisbare Forderung.

Die zahlreichen auf Monate sich erstreckenden Beobachtungen an chronischen Zwerchfellhernien haben eine Fülle von Material dafür ergeben, daß der prolabierte Magen „gedreht", „in Schleifenform", „geknickt", „buchstäblich auf den Kopf gestellt" usw. im Thorax liegt. In der letzten Zeit ist dieses Verhalten durch Röntgenuntersuchungen einwandfrei nachgewiesen (Kienböck, Hirsch, v. Bókay, Nussbaum, Freund und Schwaer u. a.). In ausführlichster Weise äußert sich darüber Becker, dessen Mitteilung außerdem eindeutig beweist, daß die erste Torsion um die Magenlängsachse allein nicht unbedingt zur Okklusion führen muß.

Die Befunde am Lebenden sind durch überraschende Sektionsbefunde von verlagertem, gedrehten Magen unterstützt, wobei intra vitam keinerlei Beschwerden bestanden hatten (Risel u. a.).

Eine Durchsicht der Sektionsprotokolle aller erkannt oder unerkannt unmittelbar oder in kürzester Zeit nach der Verletzung gestorbener Pat. zeigt, sofern verläßliche Angaben über die Zeit zwischen Verletzung und Obduktion vorliegen, den bestehenden Prolaps. (Z. B. bei Popp 25 Fälle, reiche Literatur bei Iselin, Lacher, v. Frey, Fall Stoianoff usw.)

Die Zusammenstellung dieser Beobachtungen aus der großen Zwerchfellliteratur würde genügen, um die Frage nach dem Zeitpunkt und dem Mechanismus des Prolapses und der Einklemmung als beantwortet betrachten zu können. Es

Digitized by Google
Original from UNIVERSITY OF CALIFORNIA
Generated for guest (Massachusetts Institute of Technology) on 2019-05-24 17:17 GMT / http://hdl.handle.net/2027/uc1.b3753216
Public Domain in the United States, Google-digitized / http://www.hathitrust.org/access_use#pd-us-google

liegen indes vereinzelte andere Deutungsversuche vor, deren Stichhaltigkeit geprüft werden soll.

Einige Autoren erwähnen den primären Vorfall (Popp, Scheele), andere seine Wahrscheinlichkeit (Rochs), wieder andere geben zwar, soweit sie dieses Thema überhaupt berühren, die Möglichkeit des primären Prolapses zu, halten jedoch den späteren sekundären, dem Zeitpunkt der Inkarzeration unmittelbar vorangehenden für den häufigeren Vorgang und den endlich vollendeten Prolaps für den Grund der nunmehr einsetzenden „Einklemmung" (Wieting, Hoffmann, Iselin u. a.). Schon ein genaues Durchgehen der Krankengeschichten läßt es ganz unverständlich erscheinen, wieso nicht die primäre Verlagerung angenommen wird. Bei Schmidt, der den Zustand der „subakuten Incarceration" schildert, ist wenigstens die bedeutende Größe des Zwerchfelldefektes mechanisch mit der Annahme einer späteren Magenverlagerung in Einklang zu bringen. Ein Beweis für den sekundären Prolaps wird nicht erbracht, hingegen ist der primäre Vorfall für Netz und Milz durch den Befund unmittelbar nach der Verletzung bewiesen. Unger und Weski schildern, daß der Riß im Zwerchfell zuerst klein war, sich erst allmählich vergrößerte und so die großen Baucheingeweide eintreten ließ. Die Krankengeschichte ihres Falles zeigt, daß bei dem Pat. seit der Verletzung durch 3 Jahre hindurch Schmerzen desselben Charakters bestanden wie zur Zeit der Inkarzeration, wodurch die Annahme im Prinzip gleicher pathologisch-anatomischer Veränderungen glaubwürdiger wird. Dasselbe gilt für die Auseinandersetzungen Nussbaums. Orth setzt ganz allgemein die Zeit für den Eintritt der Baucheingeweide in den Brustraum mit „2 Monaten bis 2 Jahre" nach der Verletzung fest. Eine Begründung dieser willkürlichen Schätzung, die heute durch Hunderte von Beispielen widerlegt ist, wird nicht gegeben. Schloessmann glaubt nicht an den primären Eintritt, sondern hält gerade das allmähliche Entstehen für den chronischen Zwerchfellbruch für charakteristisch. Klinische oder röntgenologische Befunde für die Richtigkeit dieser Annahme werden nicht beigebracht. Wieting hat in der Festlegung des Netzes als „Leitband" eine mechanische Vorstellung für die Entstehung der chronischen incarcerierten Zwerchfellhernie zu geben versucht. Die Häufigkeit des isolierten Netzprolapses ist seit Iselin eine oft betonte Tatsache. Seine Wirkung als „Leitband", an das sich so viele Autoren ohne weitere Überlegung klammern, ist nicht einzusehen. Die Hinfälligkeit der Vorstellung wird erst klar, wenn sie bei einem dritten die Wucht eines Beweises unterstützen soll. Harttung beschreibt das im Bruchring fixierte Netz, dessen Leitbandwirkung nun im Augenblick der Einklemmung einsetzen soll. Wie ein Band, das im Augenblick der höchsten abdominellen Drucksteigerung — und in diese Phase wird von Harttung der Prolaps verlegt — am meisten entspannt ist, eine Zugwirkung ausüben soll, ist nicht einzusehen. Die Möglichkeit einer wechselnden Lage von Darmschlingen innerhalb und außerhalb des Thorax wird von Methling angenommen, der eine ähnliche Inkarzerationsnarbe auf der Serosa des Jejunums beschreibt, wie ich sie in Fall 3 sehen konnte. Hess scheint mit der Bezeichnung „fakultativer Prolaps von Darmschlingen in die Brusthöhle" meinen Standpunkt einzunehmen.

Die Verschiedenheit der Auffassungen in dieser Frage wird dadurch halbwegs begreiflich, daß nicht einmal über die Stärke und Dauer der Aspirationswirkung des negativen Thoraxinnendruckes übereinstimmende Ansichten bestehen. Im übrigen wurden bisher über dieses Kapitel wenig Überlegungen angestellt.

Das Gleiche gilt vom Mechanismus der Einklemmung. Zunächst folgt dem Begriff Hernie naturgemäß der Begriff Incarceration, wenn es sich um Passagestörungen handelt. Wird die eine Bezeichnung auf Grund von Hoffmanns sehr gutem Vorschlag „mit ihrer allgemeinen Bedeutung" beibehalten, ist auch gegen den Ausdruck Incarceration nichts einzuwenden. Es muß nur festgelegt werden,

Digitized by Google
Original from UNIVERSITY OF CALIFORNIA
Generated on 2019-05-24 17:17 GMT / http://hdl.handle.net/2027/uc1.b3753216
Public Domain in the United States, Google-digitized / http://www.hathitrust.org/access_use#pd-us-google

daß wie dort der Bruchsack, hier die Abschnürung fehlt. Und wie es im ersten Falle Ausnahmen gibt (Schlatter, Oberndorfer), so findet man sie auch hier. Unter den spärlichen Mitteilungen, die die Inkarzeration näher beschreiben, findet sich ein einziger Fall von „brandigem incarceriertem Magen" (Lorrinser); eine deutliche Schnürfurche an der incarcerierten Flexura lienalis (Posner-Langer), ein „Schnürring" bei Rochs 7. Alle übrigen Befunde werden einfach als „Incarceration" bezeichnet, aber nur ganz vereinzelt wird der hergebrachte Mechanismus als wirksam angenommen (Rittershaus). Schließlich entspricht die Schilderung bei Poppl ganz einer Koteinklemmung.

Schon Leichtenstern führt eine reiche Literatur darüber, daß bei bestehender Zwerchfellhernie im Anschluß an reichliche Nahrung abnorme Ausdehnungen der verlagerten Organe gesehen werden, ohne irgendwelche pathologischen Veränderungen, die den rasch erfolgten Tod erklären könnten. Schnürfurchen werden nicht beobachtet. Und Lacher nennt an der Hand von 273 Fällen als Todesursache der chronischen Zwerchfellhernie die „Achsendrehung des Kolons, des Magens oder irgendeines Dünndarmstückes", während „durch die Bruchpforte nur manchmal eine Stiktur zustande gebracht wird, welche mit an der Ektasie der verlagerten Organe beteiligt ist."

Alle genauen Beschreibungen zeigen die Incarceration als Volvulus, viele beschuldigen ihn auch als den die Einklemmung hervorrufenden Mechanismus (Heidkamp, de Buys, Popp, Heidenhain, v. Bókay, Widenmann, Guttmann, Grosser, Nußbaum). Payr stellt 1909 die verläßlichen Beobachtungen über Magenvolvulus zusammen. Heidenhain hält die einfache Achsendrehung — „halber Volvulus" — für eine ausreichende Erklärung „für die beobachteten Symptome einer schweren Pylorusstenose", womit er die Grenze der Bedeutung der ersten Torsionsphase zieht. Das vollendete Bild der doppelten Drehung, wie ich es als den klassischen Fall der „Incarceration" des prolabierten Magens auffasse, geben die Schilderungen von Lacher 2, Wilke, Camerer und Volkmann, jenes mit Knickung des Duodenums (mein Fall 3) beschreiben Leichtenstern, Kienböck, Els.

Daß aber nicht allein der mechanische Verschluß von Kardia und Pylorus (Duodenum) maßgebend ist, sondern auch die Torsion der den Magen ernährenden Gefäße, wie ich es im Übersichtsbild über die Einklemmung der Zwerchfellbrüche dargestellt habe, betonen in überzeugender Weise Knaggs (Käppeli) und Schlecht und Wels.

Es ist das besondere Verdienst Kienböcks, darauf hingewiesen zu haben, daß die Achsendrehung nicht nur bei der traumatischen Zwerchfellhernie besteht, sondern bei allen Formen von Zwerchfellhernie beobachtet wird (Glaser, Arnsperger, Nussbaum, de Buys u. a.).

Hoffmann hat seit Lacher als erster darauf hingewiesen, daß dieser Torsionsmechanismus bei der eingeklemmten Magenhernie auch für den prolabierten Darm bei der Zwerchfellhernie Gültigkeit hat. Dasselbe betonen Popp, Schlatter, Travers, Lacher.

Schließlich sei noch erwähnt, daß sich in der großen Tabelle von Lacher eine Reihe von Befunden vorfindet, die nur die Deutung als Littresche Hernie des Magens zulassen, wie ich es für meinen Fall 3 und 4 annahm.

Die Nachprüfung der verschiedenen in der Literatur niedergelegten Auffassungen über das Wesen der Zwerchfellhernien gestattet mithin an der Hand der eigenen Beobachtungen und Überlegungen folgende Feststellungen:

Digitized by Google
Original from UNIVERSITY OF CALIFORNIA
Generated for guest (Massachusetts Institute of Technology) on 2019-05-24 17:17 GMT / http://hdl.handle.net/2027/uc1.b3753216
Public Domain in the United States, Google-digitized / http://www.hathitrust.org/access_use#pd-us-google

1. Ist das Zwerchfell an solcher Stelle und in solcher Ausdehnung durchbohrt, daß ein Prolaps des Magens statthaben kann, so tritt dieser unmittelbar nach der Verletzung ein und bleibt — von jenen Schwankungen, die durch den verschiedenen Füllungszustand des Organes bedingt sind, abgesehen — dauernd bestehen.

2. Der Prolaps des Magens kann ein partieller sein, wobei der Fundus vorfällt und durch Verwachsungen in der Bruchpforte fixiert bleibt. In diesem Falle bildet er das einzige prolabierte Organ. Es besteht eine Littresche Hernie des Magens.

3. Durch übermäßige Nahrungsaufnahme, vielleicht auch durch schwere körperliche Anstrengung kann es in einem solchen Falle zu einer dem Mechanismus der Koteinklemmung ähnlichen Vorgang kommen.

4. Der Totalprolaps des Magens ist mit einer Drehung des Organs um seine Längsachse verbunden. Die Reinheit dieser Drehung wird durch die Lage und Größe der Zwerchfellücke modifiziert. Diese erste Torsion des Magens bedingt an sich nicht eine völlige Okklusion von Kardia und Pylorus oder eines von beiden.

5. Erst die zweite Drehung des Magens um die Vertikalachse, hervorgerufen durch eine gewaltsame Lageveränderung infolge schwerer Anstrengung oder anderweitiger mechanischer Momente führt zu vollkommenem Verschluß.

6. Primär vorgefallener Dickdarm oder Dünndarm gleitet gewöhnlich später in das Abdomen zurück. Ihre nachträgliche „Incarceration" bei neuerlichem Vorfall ist in den meisten Fällen durch Torsion ihres Mesenteriums bedingt.

7. Besondere Umstände (Verwachsungen und Knickungen) können in seltenen Fällen auch eine strangulierende Okklusion des vorgefallenen Magens oder Darmes mit konsekutiver Gangrän nach sich ziehen.

8. Diese Feststellungen haben im wesentlichen für Zwerchfellhernien jeder Art Gültigkeit.

9. Die Frage einer konservativen Therapie ist in keinem Falle mehr diskutierbar.

Es erübrigt noch, einen Überblick über die Literatur der Hernien des Zwerchfelles zu geben, die bereits einen beträchtlichen Umfang angenommen hat.

Die Dissertation von Dreifuss (1829) stellt wohl die erste größere Arbeit über das Thema dar, der 1834 das Opus Stierlings folgte. Der Bericht von Popp erschien 1872. Er findet 44 traumatische Zwerchfellhernien und fügt 2 neue eigene Beobachtungen hinzu. Lacher sammelt das Material und berichtet 1880 über 276 Zwerchfellhernien, worunter sich 3 eigene Fälle finden. Thoma ergänzt 1882 die Zahl auf 290, Grosser 1889 auf 437. 1901 erwähnt Struppler bereits gegen 500 Fälle.

Digitized by Google
Original from UNIVERSITY OF CALIFORNIA
Generated on 2019-05-24 17:17 GMT / http://hdl.handle.net/2027/uc1.b3753216
Public Domain in the United States, Google-digitized / http://www.hathitrust.org/access_use#pd-us-google

Iselin bringt 1907 eine Gesamtziffer von 525 Zwerchfellhernien. Er selbst summiert aus der Literatur 34 operierte Zwerchfellhernien, die unter Heranziehung der Zwerchfellverletzungen mit Netzprolaps (20) und der anderen nicht operierten Zwerchfellhernien die Zahl auf 579 erhöht, wobei die Statistik Neugebauers (1904) berücksichtigt ist.

Im Jahre 1910 veröffentlicht Salomoni eine zusammenfassende Arbeit über Zwerchfellverletzungen, in welcher er über 1000 in der Literatur niedergelegte Fälle berichtet. Diese Ziffer nennen auch Giffin und Scudder (1912) mit der Bemerkung, daß die Diagnose zumeist erst bei der Autopsie gestellt wurde.

Einzelne nehmen einen besonderen Standpunkt in der Erwähnung und Zusammenstellung der Fälle ein. Popp und Giesse finden unter 54 traumatischen Hernien 27 Stichverletzungen; Thoma beschreibt aus seinen Fällen 26 echte Hernien (11 links, 15 rechts), 217 linksseitige, 36 rechtsseitige falsche Hernien und kann 9 mal links und 3 mal rechts einen totalen Mangel des Zwerchfelles feststellen; Grosser teilt die Gesamtziffer der Beobachtungen in 244 angeborene und 181 traumatische Zwerchfellhernien; von den 1000 Fällen Salomonis sind 50 operiert, 1912 sind von 53 operierten 39 gestorben.

Da in den letzten Arbeiten der Zusammenhang mit den älteren Sammelreferaten nicht eingehalten, sondern von diesen nur einzelne Beispiele herübergenommen wurden, ist eine genau ziffernmäßige Darstellung im Sinne einer Allgemeinübersicht nicht durchzuführen. Die große Anzahl der mitgeteilten Beobachtungen entwertet übrigens jeden derartigen Versuch. Das Krankheitsbild als solches ist indes heute so scharf umrissen, daß eine geschlossene kurze Darstellung wohl versucht werden kann.

Das Wesentliche über die Geschichte der Diagnostik und Therapie der Zwerchfellhernien ist aus den Arbeiten von Lacher, Leichtenstern, Grosser, Widenmann, Neugebauer ersichtlich.

Die anatomische Einteilung in verae und spuriae bei kongenitalen und traumatischen Hernien; in Hernien, die durch präformierte Lücken eintreten und in Eventrationen bei Relaxation des Zwerchfells wird von allen Autoren den Beschreibungen zugrunde gelegt.

Dabei erscheinnen als seltenste Beobachtungen die Hernia vera traumatica von Schlatter (1895) und von Oberndorfer (1918).

Die überwiegende Lokalisation links (Eppinger 309 links, 4 rechts) wird für die kongenitalen Hernien embryologisch begründet, für die traumatischen wird (Schuß) die als Tampon wirkende Leber und (Stich) die durch den Rechtshänder dem linken Thorax des Gegners beigebrachte Wunde als Erklärung angenommen. Über die Topik der Zwerchfellücke liegen Zusammenstellungen von Lacher (85 im muskulären Anteil, 56 im sehnigen Anteil) und Iselin vor.

Die Statistik der durch präformierte Lücken in den Thorax eintretenden Hernien wird in der neueren Literatur nur durch 2 Mitteilungen ergänzt (Mathews and Imboden, Huffmann), die Durchtritt durch den Hiatus oesophageus beobachten konnten. Eine Fortführung der Arbeit Thomas, der in das Chaos der anatomischen Befunde bei kongenitalen Hernien ein System zu bringen suchte und auf die Wichtigkeit der Parasternalhernien, wie sie allerdings bereits Cruveilhier und Lacher in der Larreyschen Spalte beschrieben haben, hinwies, ist in den Mitteilungen von Grosser, Schwalbe, Bromann, Peters, Waldeyer zu sehen.

Die genaue Feststellung, ob echte oder falsche angeborene Hernie, ist in der neueren Literatur nur bei 6 echten und bei 8 falschen durchgeführt. 13 Fälle wurden intra vitam diagnostiziert, 12 operiert, wovon 11 als geheilt genannt wer-

Digitized by Google
Original from UNIVERSITY OF CALIFORNIA
Generated on 2019-05-24 17:18 GMT / http://hdl.handle.net/2027/uc1.b3753216
Public Domain in the United States, Google-digitized / http://www.hathitrust.org/access_use#pd-us-google

den. Ohne weitere Beschreibung bleiben 3 Fälle. Unklar in der Zugehörigkeit sind die von Zak, Riggs, Greiwe niedergelegten Beobachtungen. (Literatur bei Schwalbe, Fidler, Böhm.)

Die Literatur über die Eventratio diaphragmatica erfährt durch Kienböck 1914 eine kritische Sichtung, wobei das Krankheitsbild eingehend erörtert wird. Die prinzipielle Streitfrage: angeboren (Thoma) oder erworben (Cruveilhier) wird durch die Mehrzahl der neuren Autoren zugunsten Thomas entschieden. Dabei betont Weigert als ätiologisches Moment ein Geburtstrauma (Phrenicusschädigung links), während Falkenstein die idiopathische Entartung des Zwerchfells, die in einer Verfettung der Muskelfasern besteht, für die Relaxation verantwortlich macht, ähnlich den Schilderungen über fettige Entartung und Atrophie des Zwerchfells wie sie von Callender, Marsh, Zahn stammen. Die große Schwierigkeit der Differentialdiagnose zwischen Eventratio und Hernia diaphragmatica geht aus den zahlreichen Kampfschriften über dieses Kapitel hervor (Bergmann, Leendertz, Andree, Becker, Beltz, Neumann, Palmieri contra Samaja, de la Camp, Cohn, v. Bonin, Arnsperger u. a.). Besondere Beachtung verdient Hoffmanns „rudimentäre Eventratio" und „chronische idiopathische Magenblase" bei der Beurteilung der röntgenologischen Bilder. Das Thema der „paradoxen Atembewegung" und der „paradoxen Verschieblichkeit" der Dämpfung (Schatten) scheint durch die jüngsten Arbeiten von Domarus-Salomon, Howk und Herring, Kienböck, Hess-Hildebrand, Herz, Freund und Schwaer (Untersuchungen in Seitenlage), Römheld und Ehmann u. a. geklärt und abgeschlossen. Die letzten Beobachtungen über Eventration finden sich außer in den genannten Arbeiten bei Scheidemandel, Reuss, Königer, Lotze, Glaser, Assmann, Gilson. Doering beleuchtet eingehend die klinische Seite der Eventration. Glässner Fall 2 ist bisher der einzige beschriebene Fall von rechtsseitiger Eventration.

Aus allen Mitteilungen geht die außerordentliche Bedeutung der Röntgenuntersuchung für die Diagnosenstellung hervor, die in der größten Anzahl der Beobachtungen ausschlaggebend war (Duval, Stein, Bassenge). Sigfrid Ström hat über dieses Kapitel zusammenfassend im Nordischen Chirurgenverein 1906 in Göteborg, Levy-Dorn auf der Tagung der deutschen röntgenologischen Gesellschaft 1920 berichtet.

Aus diesem Literaturkompendium kann folgendes als feststehend angenommen werden:

Symptome.

Die subjektiven Symptome sind gegeben durch solche von seiten des Zwerchfells selbst, von seiten der verlagerten Baucheingeweide und von seiten der Brustorgane (Hess, v. Bonin).

Als typisch für das verletzte Zwerchfell gilt der Schmerz in der linken Schulter, das Phrenicussymptom (Oehlecker): „Projizierung des durch den Phrenicus heraufgeleiteten Reizes auf die Haut des vom dritten und vierten Zervikalsegment versorgten Bezirkes." Der Reiz ist bedingt durch Adhäsionen der verlagerten Bauchorgane und durch den Folgezustand des Hämothorax. Symptome von seiten der Baucheingeweide treten je nach den prolabierten Organen in Erscheinung. Zug und Druck im Abdomen ohne präzise Lokalisation, wiederholt

Digitized by Google
Original from UNIVERSITY OF CALIFORNIA
Generated for guest (Massachusetts Institute of Technology) on 2019-05-24 17:17 GMT / http://hdl.handle.net/2027/uc1.b3753216
Public Domain in the United States, Google-digitized / http://www.hathitrust.org/access_use#pd-us-google

wechselnd und ohne eindeutigen Charakter, werden durch das verlagerte und verschiedentlich gezerrte und schrumpfende Netz bedingt.

Das prolabierte Kolon löst das Gefühl von Schwere im Oberbauch und Brustraum aus und führt oft zu hartnäckiger Obstirpation.

Häufige Übelkeit, Aufstoßen, Brechneigung, intermittierendes Unvermögen, zu schlucken, Leichtensterns Dysphagia paradoxa (große Bissen und große Flüssigkeitsmengen werden leicht geschluckt, während der Patient kleine Bissen und kleine Mengen nicht hinunterbringt); Flüssigkeitsplätschern im linken Brustraum, Schmerzen im linken Oberbauch (Ranft) sind die subjektiven Angaben des Kranken, die durch den verlagerten Magen bedingt werden. Orth faßt die Dysphagia paradoxa als Beweis für die erfolgte Drehung des verlagerten Magens auf.

Die Verdrängung der Brustorgane ist von Atemnot, Beklemmungsgefühl, Herzklopfen, Angst gefolgt. Zwerchfellhochstand und Beeinträchtigung der Funktion der linken Lunge, Verwachsungsbeschwerden seitens der Pleura, alte Rippenfrakturen sind mitschuldig an den vielerlei Klagen der Patienten über abnorme Sensationen im Brustraum, denen Orth zugesellt: „Abflußbehinderung des venösen Blutes im Pfortadergebiet, verursacht durch die erschwerte Einmündung der Vena cava inf. in das rechte Herz infolge der Verdrängung desselben."

Alle subjektiven Beschwerden werden durch körperliche Anstrengung verstärkt.

Die objektiven Symptome sind im akuten Anfall durch die Erscheinungen des Darmverschlusses gegeben.

Beim Volvulus des Magens und beim incarcerierten Magenwandbruch sind Schmerzen entlang des linken Rippenbogens charakteristisch. (Butter, Königer, Iselin, Naumann, Gurewitsch, Unger und Weski, eigene Beobachtungen.) Der im Thorax fixierte Magen läßt den linken Oberbauch eingesunken erscheinen. Auf diese Weise erklärt sich die Beschreibung von Leichtenstern, Wieting, Schmidt („Kahnbauch bei Magenvorfall"), Widenmann, Struppler, Camerer und Volkmann. Der beweglich verlagerte, maximal gedehnte und gefüllte Magen drückt das linke Zwerchfell nach abwärts und bedingt eine Vorwölbung unter dem Rippenbogen. (Heidkamp, Popp, Böhm, Lacher, Hess, Königer, eigene Beobachtungen.) Die künstliche Aufblähung bei intrathorakalem Magen hat eine Vorwölbung des linken Epigastriums zur Folge.

Der von Orth beschriebene Zugschmerz am Magen, wenn sich der Patient bei fixiertem Magen nach rechts legt, ist ebenso wie die von Hoffmann betonte Schmerzhaftigkeit des Epigastriums bei Zug nach unten nicht genügend nachgeprüft.

Asymmetrie der Thoraxbewegung bei der Atmung. Beim akuten Magenvolvulus: Tympanie links vom Herzen und „in die Herzfigur

Digitized by Google
Original from UNIVERSITY OF CALIFORNIA
Generated for guest (Massachusetts Institute of Technology) on 2019-05-24 17:17 GMT / http://hdl.handle.net/2027/uc1.b3753216
Public Domain in the United States, Google-digitized / http://www.hathitrust.org/access_use#pd-us-google

hinein" (Hess), Sucussio Hippokratis im Brustraum. Fehlen des Atemgeräusches. Paradoxe Bewegung der Dämpfung ad basim des linken Thorax.

Bei der chronischen Verlagerung: Steter Wechsel des Perkussionsschalles und Atemgeräusches bei Untersuchungen zu verschiedenen Zeiten. Unverläßlichkeit des Littenschen Phänomens[1]) (Hess, Struppler, Neumann u. a.) (klassische Darstellung der physikalischen Symptome durch Leichtenstern 1874).

Die Röntgenuntersuchung gibt nach Verabreichung von Kontastmahlzeit und nach Einlauf von Kontrastaufschwemmung evtl. unter Benützung einer mit Quecksilber (Hirsch, Eppinger) oder Wismuthbrei gefüllten Sonde Aufschluß über die vorgefallenen Magen-Darmteile und über ihre Beweglichkeit. Hochstand der Magenblase, Verdrängung des Herzens nach rechts. Sanduhrform des Magens (zwei Flüssigkeitsspiegel), Übergehen eines Flüssigkeitsspiegels in den anderen (bei Unger und Weski in entgegengesetzter Richtung wie bei Zalosietzki, Fall 5 der eigenen Krankengeschichten). Die Beachtung des Zwerchfellkonturs gegenüber der Magengrenzlinie und die Feststellung der pardoxen Bewegung des Magenschattens entscheiden zwischen traumatischer Hernie und kongenitaler Eventration. Bei Verlagerung des Kolons (meist Flexura lienalis) charakteristische Verziehung von rechts unten nach links aufwärts.

Diagnose.

Bardeleben sagt im Lehrbuch für Chirurgie, daß „die Diagnose eines Zwerchfellbruches auch bei sorgfältigster Untersuchung nicht mit Sicherheit gestellt werden kann." Diese Auffassung besteht heute nicht mehr zu recht.

Priorität der ersten richtigen Diagnosenstellung der verschiedenen Hernienformen wird nicht übereinstimmend angegeben. Leichtenstern, Heidenhain (kongenital), Abel und Kaiser (akut inkarzeriert), Wieting (chronisch traumatisch).

Bis 1874 wurde unter 245 Hernien nur 4 mal die Diagnose mit Bestimmtheit oder Wahrscheinlichkeit gestellt. Prym (mitgeteilt durch Kaser) findet im Feld unter 1300 Sektionen 6 Zwerchfellhernien, von denen keinen intra vitam diagnostiziert war. 1911 sagt Becker, daß vor der Röntgenära nur 6 Fälle von Zwerchfellhernien am Lebenden erkannt wurden, während dies seither mit Hilfe der Röntgenstrahlen bereits in 13 Fällen gelungen ist. Ich finde in der neuesten Literatur 44 diagnostizierte Zwerchfellhernien, von denen 6 ohne Röntgen richtig gedeutet wurden. 32 mal wurde die Diganose nicht gestellt, 3 mal auch nicht unter Zuhilfenahme der Röntgenuntersuchung. Die häufigste Mißdeutung des Krankheitsbildes bestand in der Annahme eines abgesackten Pneumothorax oder eines Pyopneumothorax. Bei Verletzung rechts ist wichtig die Unterscheidung zwischen Hernie und subphrenischem Hämatom (Beutler).

---

[1]) Abwärtswandern eines linearen Schattens rings um den Thorax bei tiefer Inspiration entsprechend der inspiratorischen sich nach unten verschiebenden Lungengrenze.

Digitized by Google
Original from UNIVERSITY OF CALIFORNIA
Generated for guest (Massachusetts Institute of Technology) on 2019-05-24 17:17 GMT / http://hdl.handle.net/2027/uc1.b3753216
Public Domain in the United States, Google-digitized / http://www.hathitrust.org/access_use#pd-us-google

Von Bedeutung für die Diagnose ist vor allem die Rekonstruktion der Schußrichtung. Granatsplitterverletzungen, ermattende Geschosse, Steckschüsse scheinen öfter von Zwerchfellhernien gefolgt zu sein (v. Bonin, Gruber, Camerer und Volkmann, Römheld und Ehmann, Ranft u. a.). Die anamnestischen Angaben sind nur in den seltensten Fällen negativ. Bei akuter oder chronischer rezidivierender Incarceration scheint das Auftreten der Erscheinungen nach dem Essen für Magenwandbruch (Grottenschütz, Buddäus, eigene Beobachtung), nach anstrengender Arbeit für Verlagerung und Torsion des ganzen Magens zu sprechen (Lindwurm, Lacher, eigene Beobachtungen). Leichtenstern, Becker u. v. a. führen beide ätiologischen Momente gleichwertig an. Lacher macht darauf aufmerksam, daß bei beweglich in den Thorax verlagertem Wandteil des Magens die Beschwerden nach reichlicher Nahrungsaufnahme geringer sein können.

Es kann im allgemeinen gesagt werden, daß die Diagnose unter Anwendung aller Hilfsmittel fast immer zu stellen ist, wenn nur an die Möglichkeit einer diaphragmatischen Hernie überhaupt gedacht wird.

Die Prognose ist absolut in jedem Falle zweifelhaft zu stellen. Die Literatur gibt reichlich Belege, daß jede Form der Zwerchfellhernie selbst nach jahrelangem Bestehen den Tod des Patienten nach sich ziehen kann. Die Gefahr der Incarceration erhellt aus der Tabelle von v. Frey: Von 33 Patienten sind 21 an Einklemmung der Zwerchfellhernien gestorben.

Daher ist die Einleitung einer radikalen Therapie die unumstößliche Forderung nach gestellter Diagnose, mithin die operative Behandlung jeder Form der Zwerchfellhernie ein Gebot. (v. Bonin, Els, Wieting, Hoffmann, Bares, Freund und Schwaer, Schlössmann, Rochs, Iselin, Jehn und Nägeli, Unger und Weski, Seifert, Gurewitsch u. a.)

Es ist noch 1920 eine Arbeit erschienen, in der die traumatische Zwerchfellhernie als chirurgisches „Noli tangere" bezeichnet wird, ein Standpunkt, dem der Beutlers und Nussbaums nahekommt.

Die operative Therapie der Zwerchfellhernie hat einen wesentlichen Wandel durchgemacht. Lännec schlug vor, in die Bauchwand eine so breite Öffnung zu machen, daß man in die Wunde zwei Finger einbringen und mit denselben die Eingeweide in die Leibeshöhle herabziehen könne. Fortgesetzte aufrechte Stellung und Hungerleiden sollen dann die Retention im Abdomen bewirken. Guthrie empfiehlt, wenigstens mit der ganzen Hand einzugehen. Popp will diese Hand in den Mastdarm eingeführt sehen, um von hier aus den Magen oder Darm zu erreichen und aus der Zwerchfellücke herauszuziehen. Auch der Vorschlag Kirschbaums (Quecksilberfüllung der Eingeweide) und Olivets (Belastung des Magens durch übermäßige Nahrungsaufnahme), wodurch die verlagerten Eingeweide „nach dem Gesetz der Schwere" wieder in das Abdomen gebracht werden sollten, haben einer zielbewußten Therapie Platz gemacht.

Digitized by Google
Original from UNIVERSITY OF CALIFORNIA
Generated for guest (Massachusetts Institute of Technology) on 2019-05-24 17:17 GMT / http://hdl.handle.net/2027/uc1.b3753216
Public Domain in the United States, Google-digitized / http://www.hathitrust.org/access_use#pd-us-google

Heute bewegt sich die Debatte nur mehr in der Bevorzugung der Laparotomie oder Thorakotomie oder einer Kombination beider.

Die verschiedenen Standpunkte sind durch die differenten Erfolge bei den einzelnen Methoden bedingt. Das absolute Veto Neugebauers gegen die abdominale Methode hat heute keine Gültigkeit mehr. Zwar wurden die Angaben von 80% Mortalität bei Laparotomie gegenüber 36,5% bei Thorakotomie schon von Orth angezweifelt. Allein auch die jüngste Statistik von Salomoni (Giffin und Soudder) nennt von 39 (42) laparotomierten 35 (35), von 13 (13) auf thorakalem Wege Operierten 4 (4) Todesfälle. Zunächst wurden nach den trüben Erfahrungen von Galossi und Ferreri und von Bardenheuer die abdominale Methode zugunsten der Thorakotomie fallen gelassen. Permann in Stockholm und der Italiener Postemski haben die ersten guten Erfolge mit ihr erzielt.

Bis 1906 (Leuw) ist erst ein Fall von geheilter Zwerchfellhernie nach Incarceration bekannt. Nobe gibt 1916 die Zahl der Operationen aller Formen von Hernien mit 59 an, von denen 38 tödlich endeten. Nur 9 mal war unter richtiger Diagnose operiert worden. Ich finde in der jüngsten Literatur 31 operativ behandelte Zwerchfellhernien mit 11 Todesfällen. Einzelne Chirurgen haben bei mehreren Operationen von Zwerchfellhernien keinen Todesfall erlebt, so Bevan bei 3 Fällen.

Auf verschiedene Weise wurde die Aufgabe des Verschlusses des Zwerchfellloches zu lösen gesucht.

Die ideale Methode der direkten Naht begegnet oft außerordentlichen technischen Schwierigkeiten, namentlich wenn abdominal operiert wurde. So ist sie z. B. Magula in 62 Fällen von Zwerchfellverletzung nur 6 mal gelungen.

Fascientransplantation versuchten Ikonikoff, Smirnoff, Hentschen, Giordani und Stropeni, die Mobilisierung der Insertionsstelle durch Rippenresektion Gross, Seifert; die Naht der Zwerchfellwunde an die Pleura costalis von Frey, Gurewitsch, Trojanoff.

Häufig wurden Baucheingeweide zur Plombe des Zwerchfelloches verwendet: Ohne Naht des Zwerchfells: v. Horock und Beckmann (Magen). Nach der Naht versuchte Schlössmann als Sicherung den Magen anzunähen, Anschütz die Leber, v. Bonin und Orth die Milz, Schmidt den Magen und das Colon. Albanese verschließt das Zwerchfelloch durch den Magen, den er annäht und durch die GE. entleert.

Als Hilfsmethode zur Naht wird die Phrenikusausschaltung empfohlen: Sauerbruch, Hentschen, Perthes-Goetze.

Iselin empfiehlt die Incision der Pleura in einem Intercostalraum, falls durch die Eröffnung der Zwerchfellwunde noch kein Pneumothorax zustande käme.

Eine absolute Vorherrschaft einer der Methoden kann nicht zugegeben werden. Die Entscheidung ist fallweise zu treffen.

Unbedingt wird die Thorakotomie von Schuhmacher, Graser, Hoffmann, Methling dann verlangt, wenn es zur Gangrän des prolabierten Intestinums gekommen ist.

Im allgemeinen treten für die Laparotomie ein: Wieting, Hoffmann, Schlössmann, Orth, Finsterer.

Für die Laparotomie mit Aufklappung des Rippenbogens ohne Pleuraeröffnung: v. Mikulicz, Völker, Marwedel.

Für die Thorakotomie: Sauerbruch, Schumacher, Suter, Postemski, Pels-Leusden, Elze, Lannelongue, Downes.

Digitized by Google
Original from UNIVERSITY OF CALIFORNIA
Generated for guest (Massachusetts Institute of Technology) on 2019-05-24 17:17 GMT / http://hdl.handle.net/2027/uc1.b3753216
Public Domain in the United States, Google-digitized / http://www.hathitrust.org/access_use#pd-us-google

Enderlen schließt die Thorakotomie der Laparotomie an.

Bakes sieht im „Angelhakenschnitt" Kirschners nach temporärer Phrenikusblockade (Perthes-Goetze) die beste operative Methode. Es treten zwei selbständige Operationsgruppen in Aktion, deren Funktionen bei den einzelnen Formen der Incarceration genau vorgezeichnet sind. Das technisch wohldurchdachte Verfahren wird seine Verwertbarkeit in der Praxis zu erweisem haben.

Bei Operationen unter schlechten äußeren Verhältnissen und bei schwersten Verwachsungen der dislozierten Organe kommt manchmal als ultima ratio die einfache GE. in Betracht, wie z. B. Gruber 5. Auch Nowak berichtet über einen auf diese Weise operierten Fall (siehe auch die eigenen Krankengeschichten).

Der Gefahr des Pyopneumothorax nach der Operation soll durch präventive Kampferinjektion oder nach den Untersuchungen von Chiari und Januschke durch die Einführung von Kalk begegnet werden. Auch Jege spricht für die Einverleibung eines Kalkpräparates oder für Eingießen desselben in die Pleurahöhle nach der Operation.

Über ein Rezidiv einer genähten Zwerchfellhernie berichten Finsterer und Scalzi.

Es soll nicht unerwähnt bleiben, daß eine Beobachtung über einen Prolaps der Lunge in das Abdomen nach Stichverletzung des Zwerchfells vorliegt (Beale).

Die Lehre von den Zwerchfellbrüchen, ihren klinischen Erscheinungen, ihrem Mechanismus und der Methodik ihrer Behandlung bedeutet zwar keine prinzipielle Bereicherung der Lehre von den Hernien, wohl aber eine Erweiterung, deren Kenntnis bei der Tragweite ihrer Bedeutung unerläßlich ist.

Eigene Krankengeschichten.

Fall 1. (F. P.) Verletzung am 8. X. 1914. M.-G.-Durchschuß der linken Thoraxhälfte. Einschuß: drei Querfinger unterhalb der linken Mammilla. Ausschuß: hintere Axillarlinie links zwei Querfinger unter dem Angulus scapulae. Durch etwa eine Woche nach der Verletzung schwere abdominale Erscheinungen. Nach zwei Wochen aus dem Spital (Moskau) entlassen und nach Ostsibirien transportiert. Wohlbefinden auf der beschwerlichen Fahrt.

Am 6. I. 1915 anläßlich einer Lagerübersiedlung schwere körperliche Anstrengung während eines halben Tages. Im Anschluß daran heftige Magenbeschwerden. Am 7. I. vierstündiger elender Eisenbahntransport. In das Spital unter zunehmenden Schmerzen und Verfall eingebracht.

Bei der Aufnahme: Rasch zunehmende Atemnot, heftige Magenschmerzen, Hyperästhesie des Rückens links, Verlagerung des Herzens nach rechts. Im linken Oberbauch eine pralle, außerordentliche schmerzhafte Vorwölbung. Der Traubesche Raum ausgefüllt. Tympanismus über der ganzen linken Brusthälfte.

Annahme eines Ventil-Pneumothorax (Dr. Zalosietzki). Entlastungsversuch durch Luftablassung. Die Punktion wird unter Wasser vorgenommen, wobei sich ein Druck von 62 cm ergibt. Pat. stirbt wenige Minuten nach der Punktion.

Digitized by Google
Original from UNIVERSITY OF CALIFORNIA
Generated for guest (Massachusetts Institute of Technology) on 2019-05-24 17:17 GMT / http://hdl.handle.net/2027/uc1.b3753216
Public Domain in the United States, Google-digitized / http://www.hathitrust.org/access_use#pd-us-google

Obduktion am 9. I. zeigt: Die frisch atelektatische linke Lunge liegt völlig zusammengeschrumpft am Hilus. Der linke Brustraum ist von einer 40 cm langen Dickdarmschlinge (Querkolon) und von dem zu einem vielfachen seines Volumens geblähten, um 180° und um ein weniges in der Vertikalachse des Körpers gedrehten Magen ausgefüllt. Das große Netz ist an umschriebener Stelle fest an den Ausschuß fixiert. Magen, Querkolon und Netz treten in den Brustraum durch eine runde, starrwandige Lücke des Zwerchfelles, durch die auch ein Teil des Leberrandes, scharf umgebogen und in diesem Bereiche bindegewebig degeneriert, in den Thorax ragt. Der Pylorus befindet sich in der Höhe der Lücke. Die Serosa der unmittelbar hinter ihm folgenden Magenpartie ist fast in der ganzen Zirkumferenz blutig imhibiert. Die Milz liegt um ihre Querachse zusammengeklappt an der Vorderwand des Abdomens neben dem Rippenbogen. Die Flexura hepatica ist gegen die Mittellinie gezogen und dort durch die auf ihr liegende Milz bandförmig komprimiert. Die linke Zwerchfellkuppe ist kugelig in das Abdomen vorgewölbt.

Fall II. (B. B.) Verletzung im Februar 1915. M.-G.-Durchschuß durch die linke Thoraxhälfte. Einschuß: oberer Rand der 6. Rippe, mittlere Axillarlinie links. Ausschuß: drei Querfinger links von der Wirbelsäule, zwei Querfinger über der letzten Rippe. Seit der Verletzung magenkrank, jedoch niemals Erscheinungen bedrohlicher Art.

Am 2. VI. 1915 plötzlich heftige Schmerzen in der Magengegend, im linken Oberbauch und in der linken Brustseite, Erbrechen, große Mattigkeit, Kältegefühl, Atemnot. Das Erbrechen hält an, Pat. verfällt rasch. Am 5. VI. 38,2 Abendtemperatur, am 6. VI. auf die chirurgische Abteilung in Nikolsk Ussurisk aufgenommen. Bild des hohen Darmverschlusses.

Tympanismus über der linken Brustseite, Druckschmerz am linken Rippenbogen, wo jedoch keine Vorwölbung bemerkbar ist. Die 7., 8. und 9. Rippe sind in ihrem Anteil zwischen vorderer und hinterer Axillarlinie verdickt und ad axim disloziert.

Unter Berücksichtigung der Schußverletzung werden die klinischen Erscheinungen als Incarceration einer traumatischen Zwerchfellhernie gedeutet. Am 6. VI. in Chloroformnarkose Operation. Schrägschnitt unterhalb des linken Rippenbogens von Xiphoid entlang des linken Rippenbogens bis in die vordere Axillarlinie. Weder Magen- noch Querkolon, noch Milz sind zu sehen. Ein Griff entlang der linken Zwerchfellkuppe tastet in dieser nahe der lateralen Thoraxwand eine derbrandige, rundliche Öffnung, nach deren Spaltung bis an die Thoraxwand festgestellt werden kann: der Magen mit nach aufwärtsgeklappter großer Curvatur, die von links oben nach rechts vorn zieht, Querkolon, Netz und Milz sind in den linken Brustraum verlagert, wobei der maximal geblähte Magen diesen fast bis zur Kuppe ausfüllt. Der Magen ist mit einem Teil seiner Vorderwand, das Netz, die Milz und der costale Teil des linken Zwerchfelles ebenfalls teilweise an einen breiten Rippenkallus fixiert. Nach mühsamer Entbindung des Magens in das Abdomen gleitet er, sich selbst überlassen, sofort wieder mit schlürfendem Geräusch in den Thorax zurück. Da sich dies bei jedem neuen Versuch wiederholt; da die Incarceration des Magens das Bild beherrscht und in seiner Rückverlagerung in das Abdomen und sofotigen Entleerung das wesentliche der akuten Erscheinungen bekämpft scheint, wird mit möglichst kurzer Schlinge eine hintere GE. angelegt, wodurch sofort eine Entleerung des Magens und die Retention im Abdomen fast in seinem ganzen Umfange bewirkt wird. Der noch immer geblähte Fundus legt sich wie eine Pelotte in das Loch im Zwerchfell, dessen Verschluß von dem angelegten Schnitt aus technisch unmöglich ist. Etagennaht der Bauchdecken, während dem schwer heruntergekommenen und unterernährten Pat. Kochsalz und Campher verabreicht wird. Pat. stirbt nach Anlegen des Verbandes am Operationstisch.

Digitized by Google
Original from UNIVERSITY OF CALIFORNIA
Generated on 2019-05-24 17:17 GMT / http://hdl.handle.net/2027/uc1.b3753216
Public Domain in the United States, Google-digitized / http://www.hathitrust.org/access_use#pd-us-google

Die Obduktion (Dr. Zalosietzki) am 7. VI. zeigt das Zwerchfelloch durch den Fundus des fast völlig entleerten Magens plombiert, die Anastomose funktionierend. Kein Baucheingeweide im Brustraum. Abligierte Stümpfe des Netzes und ein Teil des unteren freien Randes des Lungenunterlappens sind an eine Kallusmasse fixiert, die einer Bruchstelle der 7., 8. und 9. Rippe entspricht. Dieser Kallus liegt im Bereiche des Ausschusses.

Fall III. (K. Z.) Verletzung am 30. VIII. 1914. M.-G.-Steckschuß. Einschuß: hintere linke Axillarlinie, 7. Intercostalraum. Der Pat. erhielt den Schuß halb liegend von linksseitlich derart, daß die Kugel die Richtung in das Abdomen hatte. Kallus im Bereiche der 8. Rippe. Während der ersten 2 Tage nach der Verletzung schwere Erscheinungen von seiten des Magens, dann rasche vollkommene Besserung.

Im Februar 1915 wegen abdominaler Beschwerden aufgenommen. Etwas gespanntes Abdomen, Appetitlosigkeit, Aufstoßen, belegte Zunge, vorübergehendes Unvermögen, Nahrung in den Magen zu bekommen. Keine lokalisierte Schmerzhaftigkeit, Stuhl normal. Pat. ist afebril. Bettruhe und blande Diät beseitigen in wenigen Tagen alle Beschwerden.

Am 5. V. nach einer reichlichen Mahlzeit plötzlich heftige Magenschmerzen, gußweises Erbrechen, große Mattigkeit, rasch zunehmende Blässe des Gesichtes. 38,2. Das Abdomen entlang des linken Rippenbogens außerordentlich druckschmerzhaft. Im übrigen weich und schmerzlos. Zunge feucht, Puls kräftig, Winde gehen ab.

Vermutungsdiagnose Hernia diaphragmatica incarcerata bald zweifelhaft, da Hunger und Bettruhe die akuten Erscheinungen bessern, der Druckschmerz entlang des linken Rippenbogens nach einigen Tagen vollkommen schwindet, dafür abwechselnd heftige Druckschmerzhaftigkeit anderer Abschnitte des Abdomens (besonders Medianlinie in der Mitte zwischen Xiphoid und Nabel) angegeben wird. Dazu Temperatur, Puls, Stuhl ohne Störung, während Pat. bei außerordentlicher psychischer Reizbarkeit wiederholt am Tage erbrach (mitunter 50 mal) und jede Nahrungsaufnahme verweigerte. Im Juni ergibt die Untersuchung nach mehreren vollkommen beschwerdefreien Tagen: Abdomen ohne pathologischen Befund. Über dem Thorax links hinten unten drei Querfingerbreite Dämpfung. Darüber bis zum oberen Rand der 3. Rippe tympanitischer Schall. Beim Schütteln des Pat. deutliche Plätschergeräusche im linken Brustraum. Die Röntgendurchleuchtung nach Wismuthbreifütterung zeigt über dem verbreiterten linken Zwerchfellschatten einen großen halbkugeligen Luftraum, der als Magenblase gedeutet wird. Neuerliche heftige Verschlimmerung des Zustandes nach der Röntgenuntersuchung. Nunmehr wird der sehr heruntergekommene Pat. am 19. VIII. als incarcerierte Zwerchfellhernie operiert. Allgemeinnarkose. Bedeutender Tiefstand der Leber. Der Magen ist durch eine für 3 Querfinger durchgängige glattrandige Lücke fast in seiner Gänze in den Thorax getreten. Seine vordere Wand ist im Bereiche der pars praepylorica durch mehrfache Stränge an die vordere Zirkumferenz des Zwerchfelloches fixiert. Derbe Netzstränge ziehen durch die Zwerchfellücke in den Thorax und inserieren am Rippenkallus. Im Lig. gastrocol. findet sich eine 12 cm lange, derbe, weiße Narbe. Das Verhalten des Magens beherrscht das Bild. Das Passagehindernis scheint durch die Abplattung des plyorischen Anteiles gegeben (?) Die technische Unmöglichkeit des Verschlusses der Diaphragmalücke nach mühsamer Entbindung des Magens in das Abdomen läßt auch diesmal die Anlage einer hinteren retrokolischen GE. als einzige Methode erkennen, die beiden Indikationen — Behebung der „Incarceration" und Fixation des Magens im Abdomen — entspricht. Rasche Entleerung des Magens, dessen Fundus die Bruchpforte automatisch schließt.

Digitized by Google
Original from UNIVERSITY OF CALIFORNIA
Generated for guest (Massachusetts Institute of Technology) on 2019-05-24 17:18 GMT / http://hdl.handle.net/2027/uc1.b3753216
Public Domain in the United States, Google-digitized / http://www.hathitrust.org/access_use#pd-us-google

Reaktionsloser Verlauf, Heilung p. p. Pat. verläßt das Spital nach 4 Wochen vollkommen beschwerdefrei. Von einem Verschluß der Zwerchfellwunde transthorakal in einem zweiten Akt muß beim Fehlen eines Überdruckapparates Abstand genommen werden.

Untersuchung des Pat. Ende September (Dr. Zalosietzki): Beim Inspirium findet ein Einsaugen des Magens in den Thorax statt, das nur unterbleibt, wenn in Knieellbogenlage der Magen entsprechend seiner Schwere nach abwärts sinkt.

Fall IV. (G. N.) Verletzung am 2. II. 1916. M.-G.-Schrägschuß durch die linke Brusthälfte. Einschuß: 5. I. C. R. in der Mammillarlinie. Ausschuß: Handbreit unterhalb des Angulus scapulae links.

Keine Angaben über das Befinden nach der Verletzung. Niemals krank. Niemals Magenbeschwerden. Ende März heftige Magenschmerzen, mehrmaliges gußweises Erbrechen nach kurzer Übligkeit, dann wieder Besserung. Wiederholung im April. Dabei plötzliches Unvermögen zu schlucken. Auch Flüssigkeit gelangt nicht in den Magen. Das Erbrochene bald kaffeesatzartig. Im Laufe von 2 Wochen allmählicher Übergang zu normalem Befinden, wobei der Schluckakt wieder vollkommen frei wird. Der Fall wurde in einem Spital als Ca. oesophagi aufgefaßt, jedoch bemerkt, daß die Bougierung mit der dicksten Magensonde einwandsfrei gelingt. Zur Operation überwiesen.

Der mäßig kräftig gebaute Mann sieht blaß und verfallen aus. Gewicht 40 kg. Über den Lungen rechts normale Verhältnisse, links hinten bis zum Angulus scapulae heller Lungenschall mit leicht tympanitischem Beiklang, darunter bis zur Basis reiner Tympanismus. Herzdämpfung fehlt an normaler Stelle. Dortselbst tympanitischer Perkussionsschall. In der Mammillargegend auf der Höhe des Inspiriums feines Knistern. Beim Schlucken von Flüssigkeit ist links von der Wirbelsäule in der Höhe des 10. Brustwirbels ein lautes Spritzgeräusch hörbar. Verdacht auf Zwerchfellhernie. Pat. verweigert die Operation. Ende Mai 3tägige Brechperiode mit völligem Unvermögen der Nahrungsaufnahme, dann beschwerdefrei.

Am 20. VII. 1916 nach überreichlicher Nahrungsaufnahme plötzliche heftige Schmerzen im linken Oberbauch. Reichliches Erbrechen, rascher Verfall des Pat. Objektiver Befund nicht wesentlich verändert, jedoch Tympanismus links vorne verbreitert. Druckschmerz entlang des linken Rippenbogens, unterhalb dessen bauchige Vorwölbung. Vor dem Röntgenschirm erscheint die Zwerchfellkuppe rechts annähernd in normaler Höhe und Wölbung. Links dichter Schatten bis knapp unter die Mammillarhöhe, der obere Rand dieses Schattens ist horizontal und zeigt bei Bewegungen des Pat. deutliche Wellen. Diagnose: Hernia diaphragmatica incarcerata. Am 22. VII. willigt Pat. in die Operation. Chloroformnarkose. Die sehr schmale Thoraxappertur läßt wegen des schnelleren Zukommens die mediane Laparotomie vorteilhafter erscheinen. Die Leber ist tief nach abwärts gedrängt. Zwerchfellkuppe gegen das Abdomen vorgewölbt. Im oberen Bauchraum liegt das kontrakte Querkolon. Die nach oben umgeklappte Milz verdeckt eine kleine Lücke im seitlichen Zwerchfellschenkel. Ein Teil des linken Leberrandes ist in der Ausdehnung von 1 cm in der halben Zirkumferenz einer zweiten, derbrandigen Zwerchfellücke an diese fixiert und gegen den Thorax umgebogen. Durch diese Lücke, die für den Zeigefinger bequem durchgängig ist, ragt der Magen, dessen Cardia und Pylorus im Abdomen sichtbar sind, in den Brustraum. Bei hinaufgeschlagenem Querkolon ist das abnorm geblähte Duodenum sichtbar, das in gerader Linie von der Wirbelsäule nach links aufsteigend gespannt ist. Der Versuch, den Magen in das Abdomen zu lagern, zeigt dessen vordere Wand durch eine Reihe derber Stränge teils an die Zwerchfellücke, teils an die Thoraxwand fixiert. Nach ihrer Durchtrennung und nach Erweiterung der Zwerchfellücke nach außen kann der mannskopfgroße, schwappend gefüllte Magen in das Abdomen gebracht werden. Rasche

Digitized by Google
Original from UNIVERSITY OF CALIFORNIA
Generated on 2019-05-24 17:18 GMT / http://hdl.handle.net/2027/uc1.b3753216
Public Domain in the United States, Google-digitized / http://www.hathitrust.org/access_use#pd-us-google

Füllung des völlig kontrakten oberen Dünndarmes. Freigegeben gleitet der Magen jedesmal rasch in den Thorax zurück. Zur Entleerung und Fixation wird eine GE. r. p. mit ganz kurzer Schlinge angelegt. Lärmende Entleerung des Magens, der nun allmählich zum größten Teil in das Abdomen tritt. Zwerchfellnaht technisch unmöglich. Etagenverschluß der Bauchdecken. Pat. ist am Ende der Operation pulslos, erhält Kochsalz, Kampfer. 23. VII. Subjektives Wohlbefinden, Abdomen wenig druckschmerzhaft. Zunge feucht, lebhafte Darmgeräusche. Mäßiger Singultus. Kein Puls. 24. VII. Den ganzen Tag über pulslos, ganz schwache Herzgeräusche, abends Exitus letalis. Obduktion am 25. VII. Der ganze Darmkanal bis zum Sphinkter ani mit Luft und flüssigem Kot gefüllt. Eine schmale Magenkalotte verschließt den Zwerchfellspalt. Dieser ist thoraxwärts von der papierdünnen Basis des unteren Lungenlappens, die in großer Ausdehnung an das Zwerchfell fixiert ist, überspannt. Kein freies Blut im Abdomen, kein Zeichen von Peritonitis. Die Anastomose liegt im Abdomen und ist vollkommen frei durchgängig. Der Magen enthält nur ganz wenig Flüssigkeit. In seiner Schleimhaut zahlreiche punktförmige Blutungen. Das Fleisch des kleinen Herzens ist äußerst brüchig. Im übrigen keine pathologischen Organbefunde.

Fall V. Dr. Zalosietzki, dem ich die genaue pathologisch-anatomische Klärung meiner Fälle und manche Anregung am Krankenbett verdanke, berichtet mir mündlich von einem Fall, den er 1920 in Irkutsk sah. Die Verletzung erfolgte 1915. Pat. wurde seit dem Umsturz im Februar 1920 zu schwerer Arbeit herangezogen, die er auch mehrere Monate leistete. Allmählich Schmerzen bei Anstrengung, Atemnot, Magenbeschwerden, Schluckbeschwerden beim Essen, Atembeschwerden und Herzklopfen, so daß Pat. nach dem Essen angibt, „das Herz sei ihm nach dem Magen gerutscht". Es bestand nur ein Einschuß in der mittleren Axillarlinie links. Die Umstände der Verletzung lassen einen schrägen Verlauf zur Körperlängsachse annehmen. Paradoxe Bewegung der in einer horizontalen in Mammillarhöhe liegenden Dämpfung. Das Röntgenbild zeigt einen doppelten horizontalen Spiegel: Einen links außen höherstehenden, der sich nach dem medial zu liegenden entleert, während er selbst verschwindet. Diagnose: Hernia diaphragmatica. Unter den Verhältnissen des Bolschewismus war eine Operation nicht durchführbar.

Literaturverzeichnis.

Archiv für klinische Chirurgie. Hartung: 1920, Bd. 113. — Neugebauer: 1904, Bd. 73. — Schepelmann: 1913, Bd. 100.

Mitteilungen aus den Grenzgebieten der Medizin und Chirurgie. Beutler: 1920, Bd. 32. — Gruber: 1920, Bd. 32. — Hess: 1918, Bd. 30. — Leendertz: 1920, Bd. 32. — Payr: 1909, Bd. 20.

Deutsche Zeitschrift für Chirurgie. Gross: 1911, Bd. 109. — Heidenhain: 1905, Bd. 76. — Hildebrand: Bd. 92. — Iselin: 1902. — Iselin: 1907, Bd. 88. — Methling: 1906, Bd. 82. — Popp: Bd. 1, H. 1. — Rittershaus: Bd. 132. — Wieting-Hamdi: 1905, Bd. 79. — Wieting: 1906, Bd. 82.

Bruns' Beiträge zur klinischen Chirurgie. v. Bonin, 1916, Bd. 103. — Els: 1919, Bd. 114. — Hoffmann: 1919, Bd. 114. — Orth: 1920, Bd. 120. — Schloessmann: 1918, Bd. 113. — Weigert: 1920, Bd. 119.

Deutsches Archiv für klinische Medizin. Arnsperger: 1908, Bd. 93. — Doering: 1902, Bd. 72. — Glaser: 1903, Bd. 78. — Lacher: 1880, Bd. 27. — Otten u. Schefold: Bd. 99. — Struppler: 1901, Bd. 70.

Wiener klinische Wochenschrift. v. Frey: 1893, Nr. 9. — Grosser: 1899, Nr. 24. — Herz: 1907, Nr. 47.

Digitized by Google
Original from UNIVERSITY OF CALIFORNIA
Generated on 2019-05-24 17:18 GMT / http://hdl.handle.net/2027/uc1.b3753216
Public Domain in the United States, Google-digitized / http://www.hathitrust.org/access_use#pd-us-google

Münchener medizinische Wochenschrift. Beltz: 1910, Nr. 19. — Freund u. Schwaer: 1916, Nr. 43. — Heidkamp: 1919, Nr. 1. — Herz: 1905, Nr. 40. — Hess, 1917, Nr. 12. — Hildebrand u. Hess: 1905, Nr. 16. — Hirsch: 1900, Nr. 29. — Hoffmann: 1920, Nr. 34. — Jehn u. Naegeli: 1918, Nr. 51. — Koeniger: 1909, Nr. 6. — Lorisch: 1920, Nr. 20. — Oberndorfer: 1918, Nr. 51. — Risel: 1907, Nr. 13. — Scheele: 1919, Nr. 52. — Schmidt: 1917, Nr. 2. — Schwalbe: 1899, Nr. 1. — Seifert: 1918, Nr. 51.

Deutsche medizinische Wochenschrift. Cahn: 1916, S. 1595. — Guttmann: 1884, Nr. 14. — Hess: 1906, Nr. 49. — Lotze: 1906, Nr. 1622. — Peters: 1914, Nr. 27. — Ranft: 1917, Nr. 22. — Rona: 1904, Nr. 24. — Unger u. Weski: 1920, Nr. 31. — Waldayer: 1884, Nr. 14. — Wieting: 1915.

Berliner klinische Wochenschrift. Bassenge: 1909, Nr. 23. — Davidsohn: 1917, Nr. 41. — Fidler: 1914, Nr. 45. — v. Gaza: 1915, Nr. 16. — Gurewitsch: 1913, Nr. 38. — Leichtenstern: 1874, Nr. 40—44. — v. Mikulicz: 1891. — Orth: 1872, Nr. 8. — Posner u. Langer: 1918, Nr. 12. — Rochs: 1917, Nr. 4. — Widenmann: 1901, Nr. 11.

Medizinische Klinik. Roemheld u. Ehmann: 1917, Nr. 12. — Camerer u. Volkmann: 1917, Nr. 11. — Hinterstoisser: 1915. — Latzel: 1919, Nr. 39. — Nussbaum: 1921, Nr. 10 und 11.

Fortschritte auf dem Gebiete der Röntgenologie. Becker: 1911, Bd. 17. — Kienböck: 1914, Bd. 21.

Mitteilungen d. Gesellschaft für innere Medizin und Kinderheilkunde. Kassowitz: 1919, Nr. 4; Monti ibid.

Thoma: Archiv für path. Anat. 1882, Bd. 88. — Wullstein: Lehrbuch II. Bd., S. 324. — Bakes: Zentralbl. f. Chir. 1921, Nr. 16. — Duval: Bull. et mem. de la soc. d. ch. d. P. 1913. — Giordano G. e. L. Stropeni: Poliklinico, sez. chir. 1913, XX. — Leriche et Arzelin: Soc. med. des hopitaux de Lyon, Bd. 129, 1920. — Salomoni: Clinica chirurgica 1910. Nr. 5 und 6.

Referate.

Zentralorgan für die gesamte Chirurgie und ihre Grenzgebiete. Bd. XI: Aue: S. 383, Heft 6; Belden: Heft 6; Huffmann: S. 302, Heft 6; Mathews: S. 301, Heft 6; Portis: S. 134, Heft 3; Samaja: S. 135, Heft 3; Schlecht u. Wels: S. 345, Heft 7. — Bd. XII: Bevau: Heft 3, S. 167; Gilson: Heft 1; Gitlow: Heft 12. Greiwe: Heft 1, S. 37; Guilleminot: Heft 5, S. 279; Klown: Heft 2, S. 83; Palmieri: Heft 3, S. 166; Rowlands: Heft 2, S. 83; Steenhuis: Heft 2, S. 83.

Zentralblatt für Chirurgie. Balfour: Annals of surgery 1916. — De Courcy: Annals of surgery 1919. — Duval et Vaurener: Revue d'orthoped 1914, Nr. 2. — Helsted: Hospitalstidende Jahrg. 61. — Ikonikoff u. Smirnoff: 1913, S. 761. — Kaser: 1921, Nr. 1. — Landelius: Hygiea 1919. — Montandon: 1919, Nr. 29. — Markewitsch: Ruski Wratsch 1913, Nr. 51 und 52. — Marwedel: 1903, S. 938. — Rychlik: Casopis lékaruv ceskych 1917. — Schaldemose: Hospitalstidende Jahrg. 61. — Soresi: Annals of surgery 1919. — Stein: Surgery, gyn. and obstetr. 1914.

Generated on 2019-05-24 17:18 GMT / http://hdl.handle.net/2027/uc1.b3753216
Public Domain in the United States, Google-digitized / http://www.hathitrust.org/access_use#pd-us-google
Digitized by Google
Original from UNIVERSITY OF CALIFORNIA

Radikal operiertes Carcinom des Ductus choledochus.

Von
Direktor Dr. **Amberger.**

(Aus der chirurgischen Klinik des Hospitals zum Hl. Geist in Frankfurt a. M.).

(Eingegangen am 5. Juli 1921.)

Wenn schon die primären Carcinome der Gallengänge als Seltenheiten zu bezeichnen sind, so sind operierte und radikal angegangene Carcinome derselben ganz besonders seltene Vorkommnisse. Fälle vollends, in denen ein Carcinom der Gallenwege mit Erfolg und länger dauernder Heilung operiert wurde, sind nur vereinzelt bekannt geworden. Von den hier in Betracht kommenden Carcinomen des freien Teiles des Choledochus am Zusammenfluß von Hepaticus und Cysticus sind, soweit ich sehen konnte, nur je ein Fall von Kehr[1]) und Doberauer[2]) mitgeteilt worden.

Aus diesem Grunde scheint mir ein weiterer derartiger Fall, der vor $1^1/_2$ Jahren radikal operiert und seitdem anscheinend rezidivfrei geblieben ist, der Mitteilung wert zu sein.

52jähriger Mann am 13. IX. 1919 auf der inneren Klinik unseres Hospitals mit Klagen über Magenbeschwerden aufgenommen. Früher stets gesund gewesen, seit 2 Monaten Magenschmerzen, Übelkeit und Appetitlosigkeit sowie stetig zunehmender Ikterus. Die Magenbeschwerden waren bei der Aufnahme nicht mehr vorhanden, hingegen bestand hochgradiger allgemeiner Ikterus; Gallenblasengegend leicht druckempfindlich. Daselbst die Gallenblase anscheinend palpabel, die Untersuchung des Magens ergab keinen Anhaltspunkt für eine Magenerkrankung, dagegen wurde im Stuhl nach fleischfreier Diät mehrfach occultes Blut nachgewiesen. Auch die Röntgenuntersuchung ergab nichts, was für eine Erkrankung des Magens oder Duodenums sprach, dagegen war die Gallenblase deutlich vergrößert sichtbar.

Nach fast 2monatigem Aufenthalte auf der inneren Klinik wurde Pat. am 11. VI. 1919 auf die chirurgische Klinik verlegt. Der Ikterus war außerordentlich hochgradig, Pat. in seinem Ernährungszustand heruntergekommen, er wurde sehr von Hautjucken belästigt. Die Stühle waren völlig acholisch, im Urin reichlich

---

[1]) Technik der Gallensteinoperationen 1905.
[2]) Beitr. z. klin. Chirurg. 67.

Digitized by Google
Original from UNIVERSITY OF CALIFORNIA
Generated on 2019-05-24 17:18 GMT / http://hdl.handle.net/2027/uc1.b3753216
Public Domain in the United States, Google-digitized / http://www.hathitrust.org/access_use#pd-us-google

Gallenfarbstoff. Diagnose: Choledochusverschluß, wahrscheinlich maligner Natur, wofür die ohne Fieber und Kolikanfälle verlaufende hochgradige, stetig fortschreitende Entwicklung des Ikterus sprach. Nach viertägiger Vorbereitung mit Chlorcalcium und Digipuratum wurde am 15. VI. 1919 zur Operation geschritten.

Nach Eröffnung der Bauchhöhle mit Rippenrandschnitt und Lösung geringfügiger Adhäsionen zeigt sich die Gallenblase vergrößert, die Punktion ergab weiße Galle; am Choledochus an der Einmündungsstelle des Cysticus, saß ein gut kirschgroßer, harter, den Choledochus umgreifender Tumor, der Ductus hepaticus war enorm bis auf etwa Dünndarmdicke erweitert, der abführende Teil des Choledochus von normalem Umfange. Da der Tumor mit großer Wahrscheinlichkeit ein maligner war, wurde beschlossen, ihn radikal zu operieren. Es gelang verhältnismäßig leicht und ohne Verletzung der Pfortader, den Choledochus samt Tumor sowie den Hepaticus teils scharf, teils stumpf zu isolieren und dann mit der vergrößerten Gallenblase zu exstirpieren. Die Entfernung der Gallenblase erwies sich als notwendig, da der Ductus cysticus in den Tumor mündete und von ihm ergriffen war. Nach Entfernung des Tumors bestand ein Defekt zwischen Hepaticus und Choledochus von etwa 4 cm. Die Stümpfe ließen sich zwar gut aneinanderbringen, doch war wegen des enormen Unterschieds zwischen den Querschnitten des stark erweiterten Hepaticus und des Choledochus an eine zirkuläre Vereinigung derselben nicht zu denken. Der Choledochus war bei Sondierung frei befunden worden. Da sich die Stümpfe, wie erwähnt, gut aneinander bringen ließen, wurde die Hinterwand beider Gangabschnitte durch eine Reihe von Knopfnähten untereinander vereinigt, dann wurde ein T-Rohr in Hepaticus und Choledochus eingeführt und über den im Hepaticus liegenden Schenkel desselben die Wand des Hepaticus gerafft, so daß sie dem Rohre anlag; es wurden dann noch einige Nähte in der Vorderwand gelegt und dann nach Tamponade um das T-Rohr und auf das Leberbett und Einführen eines weiteren dünnen Drainrohres als Sicherheitsventil für den Fall, daß das T-Rohr nicht richtig funktionierte, der Bauch geschlossen. Der Verlauf war ein völlig glatter und reaktionsloser, vom 4. Tage ab erfolgten regelmäßig gefärbte Stühle. Die T-Drainage beließ ich unangerührt über 3 Wochen, um die Rekonstruktion des Choledochus nicht zu stören; bis zur Entfernung der T-Drainage am 23. Tage entleerten sich aus derselben wechselnde Mengen von Galle, die Gallenabsonderung aus der Wunde hörte fast mit einem Schlage nach Entfernung des T-Rohres auf; Tampons und die andere Drainage waren am 12. Tage nach der Operation nach vorheriger Kürzung entfernt worden. Der Ikterus ging stetig zurück und war einen Monat nach der Operation verschwunden; Pat. konnte am 18. VI. 1919 aufstehen, er nahm beträchtlich an Gewicht zu und konnte am 9. I. 1920 geheilt und beschwerdefrei entlassen werden.

Die Heilung hat nun fast ungestört über ein Jahr lang angehalten. Patient fühlte sich völlig wohl und konnte seinem Berufe im vollen Umfange nachgehen, einmal bestand ein rasch vorübergehender leichter Ikterus, der jedoch nur drei Tage bestand. Im letzten halben Jahre dagegen ist der Ikterus mehrmals aufgetreten, einmal entleerte sich sogar aus einer bald wieder versiegenden Fistel in der Operationswunde mehrere Tage lang Galle. Dabei ist das Allgemeinbefinden des Patienten ein relativ gutes, ein Verfall in der Zeit des letzten halben Jahres, während dessen diese Erscheinungen bestehen, nicht zu bemerken, so

Digitized by Google
Original from UNIVERSITY OF CALIFORNIA
Generated on 2019-05-24 17:18 GMT / http://hdl.handle.net/2027/uc1.b3753216
Public Domain in the United States, Google-digitized / http://www.hathitrust.org/access_use#pd-us-google

daß es mir wahrscheinlicher ist, daß der wechselnde Ikterus, den Patient selbst stets nach leichten Darmstörungen bemerkt hat, eher auf eine leichte Stenose des Ganges als auf ein Rezidiv zurückzuführen ist. Ich habe noch zu erwähnen, daß sich bei der Operation ein anderer Tumor, der als primärer angesprochen hätte werden müssen, nicht vorfand, und daß Metastasen, insbesondere in der Leber, nicht vorhanden waren, sowie daß die Untersuchung des Präparates im hiesigen Senckenbergschen pathologischen Universitätsinstitut ein typisches infiltrierendes Adeno-Carcinom ergab.

Es handelt sich also um ein primäres Carcinom des Choledochus an der Teilungsstelle, mit mindestens einjähriger Heilung; ob die Heilung über diese Zeit Bestand hat, muß die Zukunft zeigen. Der Kehrsche Fall blieb $2^1/_4$ Jahr ohne Rezidiv und starb, wie Kehr annimmt, nach Verlauf dieser Zeit an Leberabszeß. Der Fall Doberauer erlag nach 3 Monaten der durch Metastasierung verursachten Cachexie.

In unserem Falle bestand die Erkrankung vor der Operation schon mindestens 4 Monate, dies scheint also dafür zu sprechen, daß unter Umständen ein Carcinom der Gallengänge verhältnismäßig lange lokal bleiben kann, und ermuntert wohl unter allen Umständen dazu, wenn bei der Operation ein anderer als primär anzusprechender Tumor, oder Metastasen nicht zu finden sind, die Entfernung des Tumors auszuführen, wenn nicht besondere technische Schwierigkeiten dem entgegenstehen.

Die primäre zirkuläre Vereinigung des Hepaticus und Choledochus, die wohl als Idealoperation anzusprechen ist, wird sich wohl nur in den allerseltensten Fällen ausführen lassen, da wohl meistens infolge der lang dauernden Gallenstauung der Hepaticus stark erweitert sein dürfte.

Ich habe in meinem Falle die teilweise Naht und das Einlegen eines T-Rohres gewählt; der Erfolg war ein guter, wie ja auch nach den Mitteilungen von Jenkel, Verhogen, Wilms, Propping und Doberauer zu erwarten war. Ich glaube, daß dieser Modus der teilweisen Naht und Einführen einer Prothese den Vorzug verdient vor der Hepaticoenterostomie, die Kehr in seinem Falle ausgeführt hat, da das von uns gewählte Verfahren, ja eine möglichst physiologische Wiederherstellung des Gallenabflusses anstrebt, und Kehr[1]) selbst in zwei Fällen von Choledochoenterostomie aufsteigende Infektionen der Gallenwege erlebt hat. Eine gewisse Stenosierung des Choledochus scheint ja allerdings in unserem Falle eingetreten zu sein, ich habe solche, allerdings vorübergehende, Abflußbehinderung der Galle auch in einem anderen

[1]) Ergebnisse der Chirurgie und Orthopädie, 8. 1914.

Digitized by Google
Original from UNIVERSITY OF CALIFORNIA
Generated on 2019-05-24 17:18 GMT / http://hdl.handle.net/2027/uc1.b3753216
Public Domain in the United States, Google-digitized / http://www.hathitrust.org/access_use#pd-us-google

Falle von Resektion des Choledochus bei einer gutartigen Erkrankung erlebt.

Weniger wichtig ist es wohl, ob man zur Überbrückung des Defektes ein T-Rohr wählt, oder ein gewöhnliches Gummirohr, ich glaube, ein T-Rohr läßt sich leichter und schonender entfernen als ein gewöhnliches Drain, das man in der Nachbehandlung entweder mit der Pinzette herausholen muß, was unter Umständen seine Schwierigkeiten hat, oder dessen Abgang in den Darm man der Natur und damit doch mehr oder weniger dem Zufall überlassen muß.

Generated on 2019-05-24 17:18 GMT / http://hdl.handle.net/2027/uc1.b3753216
Public Domain in the United States, Google-digitized / http://www.hathitrust.org/access_use#pd-us-google
Digitized by Google
Original from UNIVERSITY OF CALIFORNIA

(Aus der Chirurgischen Universitätsklinik Hamburg-Eppendorf.)

Zur Operation des Kardiospasmus und des Oesophaguscarcinoms.

Auszugsweise vorgetragen auf der 45. Versammlung der Deutschen Gesellschaft für Chirurgie, Berlin 1921.

Von

Professor Dr. **Hermann Kümmell.**

Mit 2 Textabbildungen.

(Eingegangen am 6. Mai 1921.)

Der Kardiospasmus, die idiopathische Dilatation der Speiseröhre, hat in letzter Zeit wieder einen lebhafteren Meinungsaustausch über die Entstehung, die Eigenart und die Therapie herbeigeführt. Ebensowenig wie wir bis jetzt über dieses eigenartige Krankheitsbild volle Klarheit erlangt haben, ebensowenig haben die therapeutischen Maßnahmen dieses für den Träger so ungemein quälenden und seine Ernährung im höchsten Grade störenden Leidens befriedigende Erfolge erzielt.

Obwohl die Zahl der Beobachtungen mit der besseren Diagnosenstellung in der letzten Zeit weit häufiger geworden ist, haben bis jetzt fast alle angewandten Behandlungsmethoden nur einen vorübergehenden Erfolg erzielt; nur eine relativ geringe Zahl operativ behandelter Fälle scheint sich einer definitiven, bislang durch keinen Rückfall getrübten Heilung zu erfreuen. Die Behandlung mit dicken Sonden, mit Flüssigkeit gefüllten Ballons, die blutige und unblutige Dilatation der Kardia scheint meist nur einen vorübergehenden Erfolg geschaffen zu haben. Am wirksamsten ist die blutige oder unblutige Dehnung sowie die Durchschneidung der Ringmuskulatur der Kardia bis auf die Mucosa mit nachfolgender Quernaht oder auch ohne dieselbe nach Heller. Auch nach dieser Methode sind Rezidive eingetreten.

Wir glaubten bei einem 41jährigen Patienten, bei welchem die verschiedensten chirurgischen Maßnahmen zu Rückfällen führten, durch ein radikaleres Vorgehen dauernde Heilung erzielt zu haben. Der sonst gesunde Mann hatte sich nach 3jährigem Kriegsdienst, meist im Schützengraben, eine starke Erkältung zugezogen, auf welche er die dann folgenden Schluckbeschwerden zurückführte. Nach längerem erfolglosen Aufenthalt in Lazaretten wurde er im Januar 1919 bei uns aufgenommen. Der schmächtig gebaute Mann mit blasser Hautfarbe und

Digitized by Google
Original from UNIVERSITY OF CALIFORNIA
Generated on 2019-05-24 17:18 GMT / http://hdl.handle.net/2027/uc1.b3753216
Public Domain in the United States, Google-digitized / http://www.hathitrust.org/access_use#pd-us-google

im übrigen gesunden inneren Organen konnte sowohl feste wie flüssige Speisen nur unter großen Beschwerden herunterschlucken. Nachdem Patient etwa $^1/_2$ l flüssiger oder breiiger Nahrung zu sich genommen hatte, war eine deutliche Auftreibung rechts und links von der Mittellinie wahrzunehmen. Die Venen erweiterten sich, und es trat eine leichte Atemnot ein. Der Patient schluckte die Speisen unter großen Anstrengungen mit Zuhilfenahme der Hals- und Thoraxmuskulatur und mit Kneten und Drücken der Hände auf die Halsgegend herunter. Unter glucksendem Geräusch entleert sich der Inhalt der Speiseröhre in den Magen, worauf der Hals seine normale Form wieder annimmt und die Venenstauung nachläßt. Das Röntgenbild zeigt die Speiseröhre nach Füllung mit Wismutbrei ganz außerordentlich erweitert und an der Kardia anscheinend fast völlig stenosiert. Der Oesophagus ist in seiner ganzen Länge auf Mannesarmdicke erweitert. Unterhalb des Manubrium sterni ist er in der Längsrichtung nach vorn geknickt. Die Sondierung mit der Magensonde stößt auf keine Schwierigkeiten.

Nach vergeblich ausgeführter Behandlung mit starken Sonden, erweiternden Gummiballons und ähnlichem versuchten wir durch eine operative Erweiterung, welche von den bisher angewandten Methoden abwich, eine ausgiebige Dehnung des Kardiaringes und Heilung zu erzielen. Nach Eröffnung der Bauchhöhle in der Mittellinie erweiterten wir die Oesophagusmündung dadurch, daß wir von der gefährlicheren blutigen Eröffnung absahen und die Magenwand mit dem Zeigefinger in die Kardia einstülpten. Zunächst wurde nur der Zeigefinger, dann der Mittel- und Ringfinger und zuletzt der Daumen und der kleine Finger, also die ganze Hand in den Kardiaring eingeführt. Die bis zum Grundglied eingeführten Finger wurden außerdem noch gespreizt, so daß eine sehr ausgiebige Dehnung und, wie anzunehmen, eine Zerreißung der zirkulären Muskelfasern erfolgten mußte. Die Operation verlief reaktionslos und der Patient konnte wenige Tage nach derselben breiige Speisen ohne jede Beschwerden schlucken. Er hatte auch das bisherige Gefühl des behinderten Schluckens und des Stauens der Speisen oberhalb des Magens vollständig verloren. 5 Wochen nach der Operation konnten wir vor dem Röntgenschirm feststellen, daß der Kontrastbrei ohne Stauung in den Magen herabglitt und dort sichtbar wurde. Eine 4 Monate später ausgeführte Röntgendurchleuchtung zeigte indes, daß sich der dilatierte Oesophagus deutlich mit Speisebrei wie vor der Operation anfüllte, daß derselbe jedoch durch den Schluckakt glatt in den Magen befördert wurde. Eine Stauung des Kontrastbreis im dilatierten Oesophagus ist nicht mehr vorhanden; nach etwa 1 Minute befindet sich der Brei vollständig im Magen. Da Patient Flüssigkeit und auch festere Speise ohne Schwierigkeiten schlucken kann, wird er geheilt entlassen. Anfang dieses Jahres, ein Vierteljahr nach der

Digitized by Google
Original from UNIVERSITY OF CALIFORNIA
Generated on 2019-05-24 17:18 GMT / http://hdl.handle.net/2027/uc1.b3753216
Public Domain in the United States, Google-digitized / http://www.hathitrust.org/access_use#pd-us-google

Entlassung kehrt Patient mit den früheren Beschwerden in das Krankenhaus zurück. Er ist stark abgemagert, das Herunterschlucken flüssiger und fester Speisen nur mit Beschwerden und im beschränkten Maße möglich. Das Röntgenbild zeigt den mit Kontrastbrei bis zum Jugulum gefüllten, etwa armdick erweiterten und stark geschlängelten Oesophagus in der früher beobachteten Form. Dagegen sieht man jetzt deutlicher wie früher den Oesophagus einen außerordentlich starken, engen Bogen nach hinten machen, um dann in die Kurvatur nach links unten überzubiegen, während eine eigentliche Stenose an der Kardia nicht konstatiert werden kann.

Nach diesen röntgenologischen Feststellungen wird man 2 Typen unterscheiden können. Einmal den gewaltig erweiterten Oesophagus mit einer engen Stenose an der Kardia und die geschlängelte, besonders oberhalb des Zwerchfells stark bogenförmig gekrümmte und erweiterte Speiseröhre ohne deutliche Kardiastenose. Man hat den Eindruck, als ob der Oesophagus gleichsam zu lang geworden ist, daß er keinen Platz mehr in dem ihm zugewiesenen Mediastinalraum findet und deshalb zu der starken Krümmung gezwungen wird, durch welche trotz der vorhandenen gewaltigen Erweiterung ein starkes Hindernis für den Eintritt der Speisen in den Magen geschaffen ist. Daß auch bei dieser Form außerdem noch spastische Zusammenziehungen an der Kardia stattfinden können, ist nicht ausgeschlossen; bei der folgenden Operation war eine solche nicht festzustellen.

Da bei längerer Beobachtung und verschiedenen therapeutischen Maßnahmen eine Besserung des traurigen Zustandes des Patienten, wie zu erwarten, nicht erzielt wurde, entschlossen wir uns zu einem erneuten operativen Vorgehen. Dasselbe verfolgte den Zweck, die vorhandenen Krümmungen und anscheinende Verlängerung des erweiterten Oesophagus zu beseitigen und durch Geraderichtung desselben eine ungestörte Abfuhr der Speisen zu ermöglichen. Nach zweiter Laparotomie in der alten Narbe lösten wir ohne weitere Voroperationen die Kardia stumpf mit dem Zeigefinger mit Schonung der Nervi vagi und ohne Eröffnung der Pleurahöhle etwa 10 cm aus dem Hiatus und zogen den Oesophagus nach abwärts. Er folgte relativ leicht, jedenfalls glatter als bei carcinomatösen Veränderungen. Die Speiseröhre wurde dadurch gestreckt und die Krümmungen beseitigt. Nach Anlegung zweier Magenzangen wurde die Kardia durchschnitten. Nachdem der Magen nach außen gelagert, wurde der untere Oesophagusteil in gleicher Weise, wie bei einer Gastroenterostomie, in das Jejunum eingenäht, also eine Oesophagoenterostomie ohne Murphyknopf angelegt. Nunmehr wurde der Magen in der Weise, wie es Kirschner auf dem letzten Chirurgenkongreß mitgeteilt hat, bis zum Pylorus von seinen Anhängen befreit, unter der Brusthaut aus einem dicht unter dem Sternum angelegten

Digitized by Google
Original from UNIVERSITY OF CALIFORNIA
Generated on 2019-05-24 17:18 GMT / http://hdl.handle.net/2027/uc1.b3753216
Public Domain in the United States, Google-digitized / http://www.hathitrust.org/access_use#pd-us-google

Hautschnitt nach außen gezogen und dort zunächst eingenäht. Ich hatte anfangs die Absicht, den Oesophagus in seinem Halsteil zu durchschneiden und nach unten zu ziehen, gab jedoch diesen Plan auf, da mir die Verwachsungen um die geschlängelte und erweiterte Speiseröhre ungemein fest zu sein schienen, derber wie ich sie beim Carcinom ge-

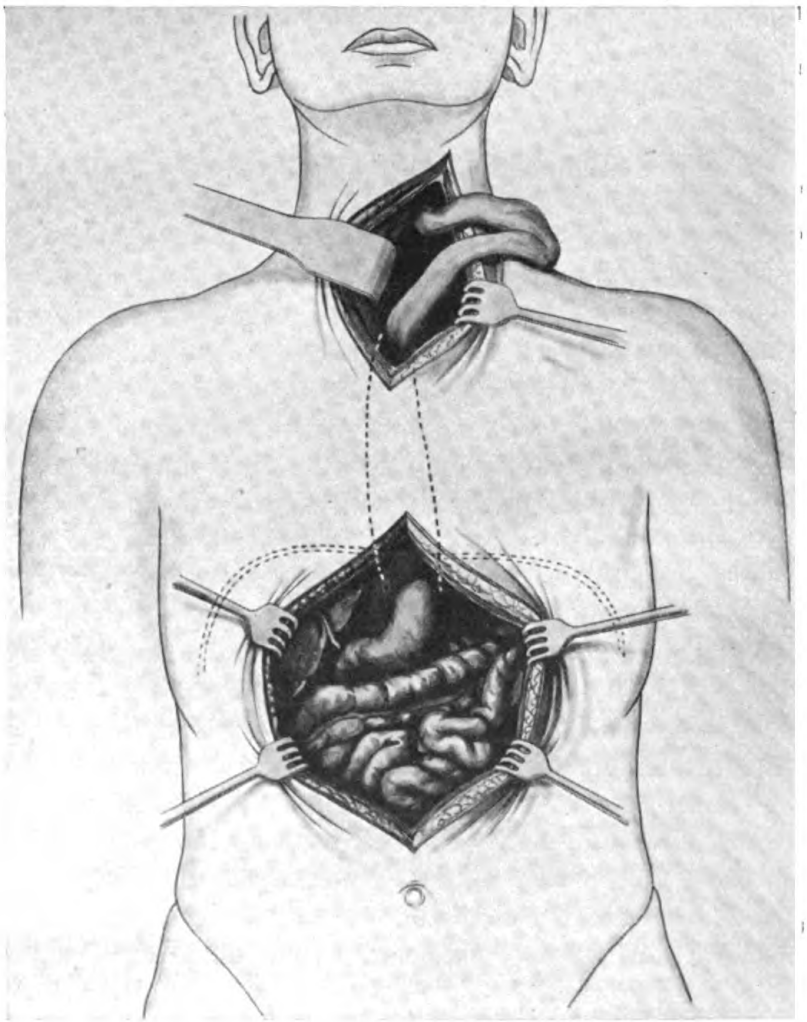

Abb. 1. Magen gelöst und retrosternal durchgezogen an Stelle des bereits nach außen gelagerten Oesophagus. Es folgte Resektion des Carcinoms und Vereinigung des Magens mit Oesophagus-Laparotomie und Freilegung des Oesophagus zu gleicher Zeit.

funden habe. Abgesehen von einer Absceßbildung um den antethorakal gelagerten Magen, welche bald zur Heilung gebracht wurde, war der Heilungsverlauf ein recht günstiger. Patient erholte sich bald und konnte gut ernährt werden, da er einmal durch den geradegerichteten, nunmehr gut funktionierenden Oesophagus alle Speisen ohne Störung zu sich nehmen konnte und andererseits durch den aus dem Magen neugebildeten

Digitized by Google
Original from UNIVERSITY OF CALIFORNIA
Generated on 2019-05-24 17:18 GMT / http://hdl.handle.net/2027/uc1.b3753216
Public Domain in the United States, Google-digitized / http://www.hathitrust.org/access_use#pd-us-google

Oesophagus durch den zweiten, den Reserveoesophagus, wenn ich so sagen darf, besonders in der ersten Zeit ausreichend ernährt werden konnte.

Da Patient nunmehr durch den gestreckten Oesophagus flüssige und feste Speisen zu sich nehmen kann, haben wir vorläufig von einer

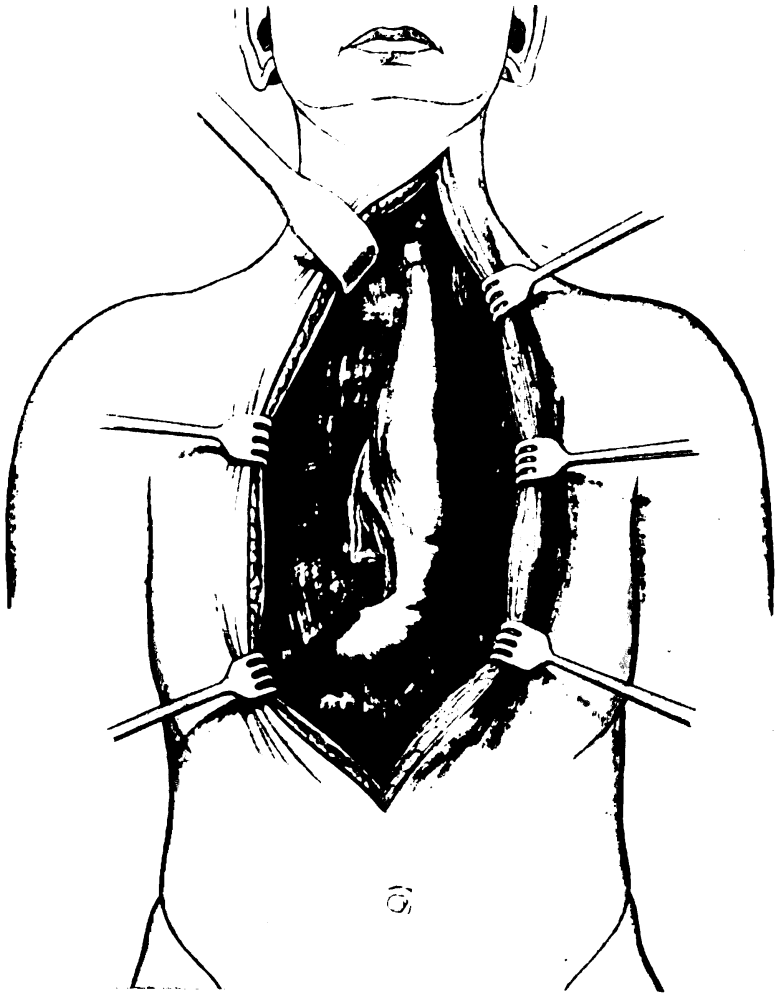

Abb. 2. Magen gelöst, retrosternal durchgezogen und mit dem Halsteil des Oesophagus vereinigt. Vollendete Operation in normaler Lage nach Entfernung des Sternums. (Skizze nach Leichenpräparat.)

Verbindung des Halsteiles des Oesophagus mit dem neuen zur Speiseröhre umgebildeten Magen Abstand genommen. Wir werden aber diesen Schritt noch tun, falls sich wider Erwarten von neuem Schluckbeschwerden einstellen sollten. Diese Befürchtungen sind 2 Monate nach der Operation eingetreten. Der Kranke kann nur mit Mühe dünnflüssige Nahrung durch den dilatierten Oesophagus zu sich nehmen,

Digitized by Google
Original from UNIVERSITY OF CALIFORNIA
Generated on 2019-05-24 17:18 GMT / http://hdl.handle.net/2027/uc1.b3753216
Public Domain in the United States, Google-digitized / http://www.hathitrust.org/access_use#pd-us-google

und wir werden nunmehr die Verbindung des Halsteiles des Oesophagus mit der aus dem Magen gebildeten Speiseröhre vornehmen müssen. Der Oesophagus ist in diesem Falle in toto erkrankt, Dilatation und Spasmus an verschiedenen Stellen, nicht nur an der Kardia. Nur eine vollständige Ausschaltung des allseitig schwer erkrankten Organs kann hier helfen.

Wie man im Röntgenbild feststellen konnte, hatte der Oesophagus anfangs nach der Operation normale Formen angenommen, und nach Kontrolle im Röntgenschirm fand eine ungehinderte Abfuhr der Speisen in den Magen statt. Der neugebildete Oesophagus zeigte sich im Röntgenbild in seitlicher Aufnahme als ein neben dem alten Oesophagus gelegener relativ schmaler Schlauch. Bei vorderer Aufnahme erkennt man den lang ausgezogenen breiteren Magenschlauch.

Die Umwandlung des Magens zu einem brauchbaren Oesophagus, wie sie uns Kirschner auf dem letzten Chirurgenkongreß vorführte, hat nach meiner Ansicht die Oesophaguschirurgie entschieden gefördert. Wir haben die Operation 3 mal auszuführen Gelegenheit gehabt, das eine Mal in dem eben geschilderten Fall, das zweite Mal bei einer sehr engen Ätzstriktur bzw. impermeablen Stenose bei einem Jungen von 12 Jahren und im dritten Fall bei einem in der Gegend der Bifurkation gelegenen Oesophaguscarcinom, welches nach dem Röntgenbild und den klinischen Erscheinungen inoperabel war. Um dem Kranken die Gastrostomie zu ersparen, durchschnitt ich die Kardia nach Lösung und Herunterziehen des Oesophagus und verschloß das kardiale Oesophagusende blind aber fest nach Einstülpung mit zwei darübergelegten Nahtreihen, da nach dem Röntgenbild ein absoluter Verschluß der Speiseröhre vorhanden und ein Durchtritt von Flüssigkeit ausgeschlossen erschien. Der Magen wurde bis zum Pylorus in der bekannten Weise freipräpariert, die Kardiaöffnung geschlossen und der Magen unter der Brusthaut 2 cm oberhalb der Clavicula nach außen geleitet. Der Patient hatte den Eingriff sehr gut überstanden und konnte leicht durch den neuen Oesophagus ernährt werden. Die Zirkulation des Magens und seine Ernährung war bis in den obersten Teil eine ungestörte. Da trat nach mehreren Tagen eine Nahtinsuffizienz ein, indem sich aus dem verschlossenen Oesophagusstumpf Sekret entleerte und eine Peritonitis mit tödlichem Ausgang erzeugte. Dasselbe Schicksal ereilte den zweiten Patienten, bei welchem wir nach dem Röntgenbild und dem klinischen Verlauf ebenfalls eine vollständige Obliteration des verätzten Oesophagus annehmen mußten. Der günstige Verlauf des wegen Oesophaguscarcinom Operierten während der ersten Tage veranlaßte uns zu dem gleichen Vorgehen bei dem Knaben. Wir dürfen also einen blinden Verschluß des Oesophagus unter keinen Umständen vornehmen. In allen 3 Fällen war die Er-

Digitized by Google
Original from UNIVERSITY OF CALIFORNIA
Generated on 2019-05-24 17:18 GMT / http://hdl.handle.net/2027/uc1.b3753216
Public Domain in the United States, Google-digitized / http://www.hathitrust.org/access_use#pd-us-google

nährung des Magens eine absolut ungestörte und die Nahrungsaufnahme durch den Schlauch eine unbehinderte.

Was nun das Carcinom des Oesophagus in seinem intrathorakalen Teil und an der Kardia anbetrifft, so ist dieses schwierige Gebiet dem chirurgischen Können noch nicht ganz erschlossen. Wenn auch einige Fälle als geheilt zu bezeichnen sind, bei denen es gelungen ist, das Kardiacarcinom 3mal (Völker, Bircher, Kümmell) operativ zu entfernen und zur Heilung zu bringen und ebenso in zwei Fällen den innerhalb des Thorax gelegenen carcinomatös erkrankten Teil der Speiseröhre zu entfernen (Torek und Zaager), so ist doch in den letzteren Fällen keine Vereinigung des Oesophagus und keine Möglichkeit der normalen Nahrungszufuhr erzielt. Die Patienten waren gezwungen, durch eine Gastrostomie ernährt zu werden.

Die Diskussionen auf dem Chirurgenkongreß von 1913 gaben in den Arbeiten von Ach, Rehn und von uns und anderen die damaligen Fortschritte und den Stand unseres Könnens wieder. Die durch den Krieg unterbrochenen Arbeiten mußten nunmehr von neuem aufgenommen werden.

Wenn wir das vor dem Krieg bzw. nach Wiederaufnahme der Oesophaguschirurgie im letzten Jahre Erreichte zusammenfassen, so müssen wir die Gefahren, welche mit der erfolgreichen Entfernung der krebsig erkrankten Speiseröhre verbunden sind, zunächst betrachten.

Die Verletzung der Nervi vagi steht im Vordergrund. Diese ist nicht so gefährlich als vielfach angenommen wird. Aus den Arbeiten von Ach, Rehn und unserer Zusammenstellung von Hauch ergibt sich, daß bei der Lösung des Kardiacarcinoms aus dem Hiatus des Diaphragma die Vagi vielfach geschont werden können, daß andererseits eine einseitige Durchtrennung des Vagus unschädlich gemacht werden kann, wenn auch der andere sofort durchschnitten wird, daß eine scharfe Durchtrennung weniger gefährlich ist als ein durch Quetschung und Zerrung hervorgerufener Reiz. Kurz man wird sagen können, daß die Verletzung der Vagi vielfach vermieden werden kann und daß andererseits ihre Durchschneidung kaum schädigend in das Gewicht fällt.

Eine weitere Gefahr besteht in der Verletzung oder mehr noch in der damit verbundenen oder schwer zu vermeidenden Infektion der Pleurae, dem Pneumothorax mit seinen Folgeerscheinungen.

Die Gefahr der Blutung wird man nicht zu hoch einzuschätzen brauchen, da sie nach den Berichten der meisten Autoren und auch nach unsern Erfahrungen in der Regel eine geringe ist und vielfach vermieden werden kann.

Die lange Dauer der Operation, welche bei den technischen Schwierigkeiten bisher kaum verkürzt werden konnte, ist den an Krebs

Digitized by Google
Original from UNIVERSITY OF CALIFORNIA
Generated on 2019-05-24 17:18 GMT / http://hdl.handle.net/2027/uc1.b3753216
Public Domain in the United States, Google-digitized / http://www.hathitrust.org/access_use#pd-us-google

Leidenden und durch die ungenügende Nahrungszufuhr stark geschwächten Patienten oft verhängnisvoll geworden.

Erwähnen wir noch die Schwierigkeiten in der Vereinigung oder Wiederherstellung der resezierten Teile des Magens und der Speiseröhre, so dürften die wichtigsten Punkte erwähnt sein.

Diese Gefahren auszuschalten oder auf ein möglichst geringes Maß zurückzuführen, wird das Ziel sein, welches wir zu einer erfolgreichen Entfernung des carcinomatösen Oesophagus und zu dem notwendigen, eine normale Nahrungszufuhr wieder ermöglichenden Ersatz für die Zukunft erstreben müssen.

Handelt es sich um ein Carcinom der Kardia, so wird der abdominelle Weg nach Ansicht der meisten Chirurgen der enpfehlenswerte sein. Das Kardiacarcinom läßt sich, wenn es überhaupt operabel ist, aus dem Hiatus stumpf auslösen, sei es mit Schonung der beiden Vagi, sei es, wenn nötig, mit Durchschneidung derselben, ohne daß wesentliche Störungen einzutreten pflegen. Dieses war in sämtlichen von uns operierten neun Fällen möglich.

Die Auslösung und das Herunterziehen des Oesophagus gelingt vielfach ohne Eröffnung der Pleura. Unter unserem Material fünfmal. Kleine Einrisse können durch Tamponade bzw. unter Anwendung des Überdruckapparates unschädlich gemacht werden. Der Zeigefinger läßt sich, den Oesophagus vorsichtig umkreisend und die Verwachsungen lösend, verhältnismäßig weit hinaufschieben. Sind erst die durch das Carcinom bedingten Adhäsionen gelöst, so gelingt die Auslösung des gesunden Teiles der Speiseröhre verhältnismäßig leicht.

Das weitere und am meisten Erfolg versprechende Vorgehen scheint nach den Erfahrungen von Ach, Rehn, Kirschner, Kümmell und anderen die vollständige Auslösung des Oesophagus zu sein. Zahlreiche Leichen- und Tierexperimente, die auch wir ausgeführt haben, bewiesen die relative Einfachheit dieses Vorgehens. Ob man den Oesophagus nach Durchschneidung oberhalb der Clavicula nach unten herabzieht oder nach Einführung eines mit einer Kugel versehenen Drahtes nach dieser Richtung oder oralwärts invaginiert und dann in die äußere Halsseite verlagert, wird nach dem einzelnen Falle und nach den Erfahrungen des betreffenden Operateurs zu entscheiden sein.

Der von Kirschner angegebene Angelhakenschnitt gibt zweifellos eine ungemein weite und klare Übersicht über den kardialen und intrathorakalen Teil des Oesophagus, aber die damit verbundenen Nachteile, der gewaltige Eingriff, die Gefahr der Pleuraeröffnung und Infektion, der weit größere Zeitaufwand scheinen mir sehr erschwerend in das Gewicht zu fallen gegenüber den Nachteilen, welche das stumpfe

Digitized by Google
Original from UNIVERSITY OF CALIFORNIA
Generated on 2019-05-24 17:18 GMT / http://hdl.handle.net/2027/uc1.b3753216
Public Domain in the United States, Google-digitized / http://www.hathitrust.org/access_use#pd-us-google

Herauslösen der Kardia in sich schließen. Die Auslösung des intrathorakalen Oesophaguscarcinoms wird nach der angegebenen Methode vollständig unter Leitung des Auges vorgenommen.

Wir sind so vorgegangen, daß wir nach Eröffnung der Bauchhöhle in der Mittellinie meist ohne Anwendung der Marwedelschen Rippenaufklappung, welche nur zweimal angewandt wurde, das Kardiacarcinom aus seiner Umgebung lösten oder bei Inoperabilität uns mit einer Gastrostomie begnügten. Alsdann haben wir in früheren Jahren Magen und Oesophagus nach Einlegung eines T-Rohres, dessen einer Schenkel nach außen geleitet wurde, durch die Naht vereinigt und in dem einen Falle auch Heilung erzielt. Nach Bekanntgabe der Kirschnerschen Methode, des Ersatzes des Oesophagus durch den aus seiner Verbindung gelösten Magen, ist die Fortsetzung der Operation eine andere geworden.

Nach Mobilisierung der carcinomatösen Kardia und des darüberliegenden Oesophagus in der geschilderten Weise wird der Halsteil des Oesophagus freigelegt und die Lösung desselben in seinen oberen thorakalen Teil durch vorsichtiges Eindringen des Zeigefingers und Umkreisen der Speiseröhre bewerkstelligt. Bei kurzem Thorax gelang es uns in relativ leichter Weise, mit dem von oben in den Thorax eindringenden linken und den abdominalwärts vorgeschobenen rechten Zeigefinger den Oesophagus vollständig zu lösen, derart, daß sich die beiden Zeigefinger im hinteren Mediastinum bei ihrer Lösungsarbeit von oben und unten vordringend treffen. Dann wird der Oesophagus oberhalb der Clavicula doppelt abgebunden, in der üblichen Weise mit dem Kauter durchtrennt und in die Bauchhöhle herabgezogen. Ist die Lösung nicht vollständig in der geschilderten Weise gelungen, so bedarf es keiner großen Anstrengung, um die letzten Adhäsionen durch einen sanften Zug zu sprengen oder nach Einführung der Kugelsonde ohne Eröffnung des Magens eine teilweise Invagination und damit rasche Lösung vorzunehmen. Der in die Bauchhöhle gezogene Oesophagus wird dann nach außen gelagert, der Magen vom Netz vollständig befreit, das Carcinom reseziert und nach dem Kirschnerschen Verfahren unter der Brusthaut möglichst hoch nach oben gezogen. Wenn man die tiefer als die Spitze des Magens gelegene Kardiaöffnung bzw. die nach Entfernung des Carcinoms geschaffene Magenöffnung durch die Naht verschließt, wird man den meist langen und dünnen Magen bis oberhalb der Clavicula herausführen können. Die beifolgende Skizze wird den Verlauf der Operation klarer als viele Worte darstellen. Sie sehen hier den unterhalb der Thoraxhaut in die Höhe gezogenen Magen, der sich ohne Spannung

Digitized by Google
Original from UNIVERSITY OF CALIFORNIA
Generated on 2019-05-24 17:18 GMT / http://hdl.handle.net/2027/uc1.b3753216
Public Domain in the United States, Google-digitized / http://www.hathitrust.org/access_use#pd-us-google

mit dem Halsteil des Oesophagus vereinigen ließ. Es war hier möglich, durch eine einseitige Operation in relativ kurzer Zeit das Kardiacarcinom zu entfernen, den Magen zum Ersatz des Oesophagus heranzuziehen und mit dem Halsteil zu vereinigen.

Der Patient hatte den Eingriff gut überstanden, Erscheinungen von seiten des Vagus waren nicht eingetreten. Die Pleura war an einer kleinen Stelle mit einem etwa 1—$^1/_2$ cm langen Riß eröffnet, die Wunde war mit einem Tampon verschlossen, leider aber hatte ich es unterlassen, den Überdruckapparat in Tätigkeit zu setzen. Nach vorangegangener leichter Cyanose trat nach einiger Zeit der Exitus ein. Wie die Sektion ergab infolge des Pneumothorax. Nur geringe Blutmengen fanden sich in der linken Pleurahöhle. Wie Sie an dem Präparat bzw. an der Zeichnung sehen, ist der Oesophagus vollständig mit dem Kardiacarcinom entfernt.

Daher schlug einer meiner Mitarbeiter, Dr. H. Kümmell jr., auf Grund von Erfahrungen, welche er durch Sektion und Tierversuche gewonnen hatte, einen anderen, einfacheren Weg vor. Die Lösung des Kardiacarcinoms sowie des Oesophagus wird in der geschilderten Weise ausgeführt, der Magen in gleicher Weise, wie beschrieben, isoliert und mobilisiert. Nunmehr wird der Oesophagus nicht nach dem Abdomen, sondern, wie es besonders Rehn jr. als den leichteren Weg empfiehlt, nach oben gezogen, mit oder ohne Invagination, so daß er aus der Öffnung am Halse ohne Durchtrennung der Kontinuität hervortritt (Abb. 1). Das Kardiacarcinom folgt und dann der Magen, somit liegt der neue aus dem Magen gebildete Oesophagus an der Stelle des alten im hinteren Mediastinum. Eine etwaige Pleuraverletzung, deren Nachteile man selbstverständlich durch den Überdruckapparat ausgleichen muß, wird durch den Magenschlauch tamponiert. Das Carcinom wird reseziert und der Magen mit dem Oesophagus außerhalb des Körpers durch die Naht, durch Einstülpung oder sonstige sichernde Methoden vereinigt. Ist das Kardiacarcinom zu groß, so wird man es vorher resezieren und den Magen durch das Mediastinum posterius hindurchziehen müssen.

Der Kirschnerschen Umwandlung des Magens in einen funktionsfähigen Oesophagus haftet bei dem großen Fortschritt, welchen sie für die Oesophaguschirurgie bedeutet, ein wesentlicher Nachteil an. Das ist die Verbindung des Oesophagus mit dem Jejunum, ein technisch nicht leichter und zeitraubender Eingriff. Ist diese zu umgehen, so sind damit auch die wesentlichsten Gefahren ausgeschaltet und eine bedeutende Zeitersparnis erzielt. Daß dies möglich, geht aus den mitgeteilten Versuchen hervor.

Sitzt das Oesophaguscarcinom intrathorakal, so geben wir mit Rehn und anderen der Methode der extrapleuralen Freilegung den

Digitized by Google
Original from UNIVERSITY OF CALIFORNIA
Generated on 2019-05-24 17:18 GMT / http://hdl.handle.net/2027/uc1.b3753216
Public Domain in the United States, Google-digitized / http://www.hathitrust.org/access_use#pd-us-google

Vorzug. Die 1914 bereits mitgeteilten 8 Fälle zeigten uns, daß in relativ schonender und leichter Weise die Lösung des carcinomatösen Oesophagusschlauches von der Aorta möglich ist. Vorausgesetzt, daß es sich um einen operablen Tumor handelt. Kleine Einrisse konnten durch die Naht geschlossen und der Überdruckapparat jederzeit in Tätigkeit gesetzt werden. Damals sind wir zweizeitig vorgegangen, haben das Carcinom reseziert, in den unteren und oberen Teil des Oesophagus Gummischläuche eingeführt und dieselben nach außen geleitet. In einem anderen Fall haben wir den isolierten carcinomatösen Oesophagus mit Hautlappen unterfüttert, um in einer zweiten Operation nach Resektion diese zum Ersatz des fehlenden Oesophagusstückes zu benutzen. Nunmehr sind wir nach zahlreichen Leichenversuchen bei einem Patienten so vorgegangen, daß wir nach extrapleuraler Freilegung uns zunächst von der Operationsmöglichkeit überzeugten. War diese vorhanden, so erfolgte die Lösung des Oesophagus nach unten und oben, es schloß sich die Laparotomie daran, die Freilegung und Mobilisierung des Magens. Die Freilegung des Halsteils des Oesophagus konnte gleichzeitig von einem anderen Operateur vorgenommen werden. Der Oesophagus wird dann unter Leitung des Auges und der Hand sowohl vom Abdomen wie von der Thoraxseite von den lösenden Fingern unterstützt, nach oben gezogen, der Magen folgt und wird aus der Halswunde herausbefördert. Schluß der Bauch- und Thoraxwunde. Auf diese Weise ist jede Infektion der Pleurahöhle ausgeschlossen und damit ein wichtiger Gefahrenfaktor beseitigt. Die Vereinigung des Magens kann, wenn irgend möglich, sofort erfolgen, so daß die Operation einzeitig beendet werden kann. Diese letzte Methode haben wir vielfach an der Leiche und am Tier geübt und sie in einem Fall auch beim Patienten leicht ausführbar gefunden (Abb. 2). Das Nähere wird an anderer Stelle berichtet. Als Anästhesierungsmethode möchte ich bei elenden und heruntergekommenen Patienten wiederum die intravenöse Äthernarkose als brauchbar empfehlen, da sie die Spannung im Gefäßsystem hebt, den Puls kräftigt, den Blutverlust ersetzt und exzitierend wirkt.

Zusammenfassend möchte ich vorschlagen, das Kardiacarcinom abdominell anzugreifen, es in geschilderter Weise aus dem Hiatus möglichst hoch hinauf mit dem Oesophagus zu lösen, diesen am Halsteil freizulegen und die gesamte Speiseröhre mit Kardiacarcinom, falls dieses nicht zu groß, und dem entsprechend vorbereiteten Magen durch das hintere Mediastinum nach außen oben zu ziehen und mit dem Halsteil der Speiseröhre zu vereinigen.

Bei dem intrathorakal gelegenen Oesophaguscarcinom wird dasselbe mit dem Finger von oben und unten gleich-

Digitized by Google
Original from UNIVERSITY OF CALIFORNIA
Generated on 2019-05-24 17:18 GMT / http://hdl.handle.net/2027/uc1.b3753216
Public Domain in the United States, Google-digitized / http://www.hathitrust.org/access_use#pd-us-google

zeitig gelöst, evtl. extrapleural freigelegt, die Speiseröhre nach unten und oben aus seinen Verbindungen gelöst, der Magen nach stattgehabter Laparotomie isoliert und mobilisiert. Zu gleicher Zeit wird der Halsteil des Oesophagus von einem anderen Operateur freigelegt und mit dem ihn ersetzenden Magen nach außen gezogen. Vereinigung des Magens mit dem Oesophagus. Mit diesen Maßnahmen ist ein relativ schnelles einzeitiges Operieren ermöglicht ohne die zeitraubende Oesophago-Jejunostomie, die Gefahr der Pleuraeröffnung und ihre Infektion wesentlich verringert und die Antiseptik so weit als irgend möglich gesichert.

Generated on 2019-05-24 17:18 GMT / http://hdl.handle.net/2027/uc1.b3753216
Public Domain in the United States, Google-digitized / http://www.hathitrust.org/access_use#pd-us-google
Digitized by Google
Original from UNIVERSITY OF CALIFORNIA

Zur Radikalbehandlung des chronischen Pleuraempyems.

Vorgetragen am 3. Sitzungstage des Kongresses der Deutschen Gesellschaft für Chirurgie.

Von
Prof. **Kirschner,** Königsberg.

Mit 17 Textabbildungen.

(Eingegangen am 1. Mai 1921.)

Die Zahl der Pleuraempyeme, die nach der den akuten Krankheitszustand bekämpfenden operativen Behandlung nicht zur Ausheilung kommt, hat in den letzten Jahren nach dem Material unserer Klinik trotz der durch die Influenzaepidemien bedingten absoluten Vermehrungen der frischen Empyeme abgenommen. Es liegt das m. E. daran, daß bei der Behandlung des frischen Empyems die Fehler früherer Zeiten heute zumeist vermieden werden, die vor allem darin bestanden, daß entweder für den Eiter nur ein ungenügender Abfluß hergestellt wurde, oder daß die Empyeme, lediglich als Abscesse bewertet, in unphysiologischer Weise mit der Außenwelt durch Rippenresektion in breite Verbindung gebracht wurden, ohne den Kollaps der Lunge und das Zustandekommen eines offenen Pyopneumothorax zu verhindern. Heute bricht sich die Erkenntnis und ihre praktische Nutzanwendung immer mehr Bahn, daß durch Kombination der Rippenresektion mit dem Druckdifferenzabsaugeverfahren sowohl für eine frühzeitige gründliche Entleerung des Eiters als auch für passive Entfaltung der Lunge durch alsbaldige Ansaugung gesorgt werden muß. Trotzdem kommen Restempyemhöhlen immer noch zur Beobachtung, sei es, daß die geschilderten modernen Maßnahmen nicht richtig oder nicht rechtzeitig Verwendung finden oder wirkungslos bleiben.

Daß weiterhin ein guter Teil der in dieser Weise zunächst in ein stationäres Stadium gelangten Empyeme durch sachgemäße Wundbehandlung, durch Aspiration, durch systematische Widerstandsatmung, durch Gymnastik oder auch durch Entfernung verlorener Fremdkörper schließlich doch noch ohne eine besondere, ad hoc ausgeführte Operation sekundär zur Heilung gebracht werden kann, ist bekannt und sollte in jedem Falle mit Ausdauer und Konsequenz versucht werden. Hier soll nur von den Fällen die Rede sein, die allen derartigen Maßnahmen trotzen, bei denen also die Fähigkeit der Lunge,

Digitized by Google
Original from UNIVERSITY OF CALIFORNIA
Generated on 2019-05-24 17:18 GMT / http://hdl.handle.net/2027/uc1.b3753216
Public Domain in the United States, Google-digitized / http://www.hathitrust.org/access_use#pd-us-google

sich wieder zu entfalten, die Fähigkeit der Thoraxwand, des Zwerchfelles und des Mediastinums, zentralwärts einzusinken, und die Fähigkeit der auskleidenden Granulationen, den Hohlraum zu organisieren, zunächst erschöpft sind.

Pathologisch-anatomisch bieten derartige Restempyemhöhlen fast stets das gleiche Bild: Durch starke Verengerung der Intercostalräume ist die kranke Brustwand eingefallen; das Zwerchfell ist stark in die Höhe gezogen; die Lunge ist dem Mediastinum breit aufgelagert; die Wände der so ausgesparten Höhle tragen allseitig eine mehrere Zentimeter dicke Narbenschwiele; die Höhle, von der man vor einer Operation die beste Vorstellung durch Röntgenbilder und zwar im besonderen wieder durch stereoskopische Röntgenbilder nach Füllung mit Kontrastbrei erhält, läuft nach allen Richtungen spaltförmig aus, so daß Durchschnitte in allen Ebenen halbmondartige Figuren ergeben. Überwiegend handelt es sich um Totalempyeme, d. h. die Höhle reicht bis an die Clavicula oder sogar noch etwas höher. Meist annähernd am tiefsten Punkte und etwa in der hinteren oder mittleren Axillarlinie befindet sich die nach außen leitende Fistel.

Die bisherigen therapeutischen Verfahren: Im wesentlichen sind es zwei Operationsmethoden, die bei der Behandlung derartiger chronischer Totalempyeme heute miteinander konkurrieren:

1. Die Thorakoplastik, die (meist in Form der Schedeschen Thorakoplastik) eine Auflagerung der entknochten Brustwand auf die geschrumpfte Lunge und das Mediastinum erstrebt, und

2. die Pneumolyse nach Delorme, in Deutschland namentlich von Kümmell propagiert, die die Ausfüllung der Empyemhöhle mit der von ihren Schwarten befreiten, sich wieder ausdehnenden Lunge herbeiführen will.

Ich kann mir nicht vorstellen, daß das von Ritter auf dem Kongreß soeben empfohlene Verfahren, zwecks Heilung chronischer Empyemhöhlen die Thoraxfistel durch Weglassung der Drainage einfach sich schließen zu lassen und den sich neu ansammelnden Eiter durch gelegentliche Punktion zu entleeren, in einer nennenswerten Anzahl von Fällen zu einem günstigen Ergebnis führt. Jedem von uns sind doch die Fälle bekannt, wo infolge Unkenntnis oder Irrtum eines Arztes oder infolge Unvernunft des Kranken bei chronischem Totalempyem das Drain weggelassen wurde. Die Fistelöffnung schließt sich dann freilich schnell. Die Kranken kommen aber, wenn das Experiment nicht noch schlimmer ausläuft, nach kurzer Zeit mit hohem Fieber und starken Verdrängungserscheinungen in die Klinik und man muß schleunigst eine neue ausgiebige Drainage anlegen. Von einer Heilwirkung habe ich dabei nie etwas gesehen, sondern nur Verschlimmerung in jeder Hinsicht feststellen können. Andererseits sind uns Fälle bekannt, wo die Natur den von Ritter empfohlenen ähnliche Verhältnisse durch Bildung einer kleinen sich intermittierend öffnenden Fistel hergestellt hat. Die Kranken fiebern und kommen nicht zur Ausheilung, gesunden aber bisweilen nach operativer Herstellung eines gründlichen Abflusses.

Digitized by Google
Original from UNIVERSITY OF CALIFORNIA
Generated for guest (Massachusetts Institute of Technology) on 2019-05-24 17:18 GMT / http://hdl.handle.net/2027/uc1.b3753216
Public Domain in the United States, Google-digitized / http://www.hathitrust.org/access_use#pd-us-google

Die Rücksicht auf die nicht hoch genug zu veranschlagende Wiederherstellung der physiologischen Funktion der Brustorgane entscheidet a priori zweifellos zugunsten der Pneumolyse: denn dieses Vorgehen verspricht allein die Wiederherstellung annähernd normaler Verhältnisse.

Bei näherer Betrachtung kommen uns jedoch gewichtige Bedenken, deren theoretische Grundlagen in der Literatur bereits mehrfach erörtert, und deren Richtigkeit durch die Praxis von einzelnen Beobachtern bestätigt wurden.

Bei manchen Empyemen, wo die der Pleura pulmonalis aufgelagerten Schwarten in die Lunge selbst übergehen, erscheint es nicht möglich, eine scharfe Trennungsebene zwischen Pleuraschwarte und Lungenoberfläche zu finden. Man wird daher abirrend bald eine unvollständige Entrindung vornehmen, bald sich ins Lungengewebe verlieren. Im letzteren Falle ist die Gefahr einer reichlichen, bei der Hinfälligkeit der meisten Kranken gefährlichen Blutung besonders groß, über deren Auftreten auch von einzelnen Operateuren berichtet wurde. Schon deshalb sehen sich die meisten für dieses Verfahren eintretenden Beobachter — wie auch Kümmell — gezwungen, den Eingriff in Etappen vorzunehmen. Weiterhin besteht die Möglichkeit der Entstehung von Luftfisteln, die unter Umständen nur schwer zur Heilung zu bringen sind, die die Infektion des Operationsgebietes begünstigen und zur Aspiration führen können. An die Bildung der großen neuen Wundflächen kann sich eine gefährliche Infektion anschließen, besonders wenn es bei der Abhülsung der Schwarte zur Eröffnung kleiner Randabscesse kommt. Bei unklaren Verhältnissen und gründlichem Vorgehen kann namentlich bei linksseitigem Empyem der Herzbeutel eröffnet werden. Der für die Entrindung der Lunge notwendige Zugang zur Pleurahöhle muß durch ein verstümmelndes Opfer an Rippen erkauft werden, indem nach Kümmell die 6. bis 10. Rippe wohl regelmäßig reseziert werden müssen. Hiermit ist gleichzeitig der Verlust der entsprechenden Intercostalnerven verbunden, was wiederum Lähmungszustände der oberen Bauchmuskeln und Sensibilitätsstörungen bedingt. Ich persönlich kann es mir weiterhin auch kaum vorstellen, daß eine jahrelang durch einen Schwartenpanzer zusammengepreßte Lunge sich nach Sprengung dieser Fesseln stets ausdehnen sollte, während doch eine gesunde, bisher regelrecht ausgedehnte Lunge bei Herstellung gleicher physikalischer Verhältnisse, d. h. bei Anlegung eines offenen Pyopneumothorax durch Rippenresektion bekanntlich sofort zusammenschnurrt und diesen Zustand hartnäckig beibehält. Kümmell schildert diesen hypothetischen Vorgang folgendermaßen: „Es ist ein überraschender Anblick, zu sehen, wie nach Lösung der dicken Schwarten die zu einem schlaffen Sack zusammengepreßte Lunge sich mächtig

Digitized by Google
Original from UNIVERSITY OF CALIFORNIA
Generated for guest (Massachusetts Institute of Technology) on 2019-05-24 17:18 GMT / http://hdl.handle.net/2027/uc1.b3753216
Public Domain in the United States, Google-digitized / http://www.hathitrust.org/access_use#pd-us-google

entfaltet, wieder tief atmet und im günstigsten Falle bis zur Thoraxöffnung und in dieselbe hineingepreßt wird." Für mich bedeutet dieser überraschende Vorgang das Auf-den-Kopf-Stellen aller bisher gültigen physikalisch-physiologischen Gesetze über die Lungenbewegung. Ich kann mir das nicht vorstellen. Dagegen könnte ich es wohl begreifen, wenn eine derartige Entfaltung der Lunge bei Herstellung starker Druckdifferenz zustande käme. Kümmell berichtet aber nichts von der Verwendung des Druckdifferenzverfahrens bei der Operation, sondern saugt den Pneumothorax erst ab, nachdem er die Pleurahöhle bis auf den Durchtritt eines festeingenähten Drains verschlossen hat, wobei er die Ausdehnung der Lunge natürlich nicht mehr sehen kann.

Ich muß jedoch zugeben, daß meine gegen die Pneumolyse vorgebrachten Bedenken im wesentlichen teils theoretischer Natur sind, teils sich auf die Berichte anderer Beobachter stützen. Über größere persönliche Erfahrungen verfüge ich bisher nicht. Tatsache ist, daß das Verfahren trotz gelegentlicher Empfehlungen sich in der Praxis bisher nicht eingebürgert hat.

Demgegenüber erscheint zur Verödung starrer Empyemresthöhlen die Thorakoplastik von vornherein als das unkompliziertere und sicherere Verfahren. Versucht sie doch, die Empyemhöhle im wesentlichen in der gleichen einfachen Weise zur Heilung zu bringen, wie man einen Weichteilabsceß durch eine Spaltung zur Ausheilung führt, nämlich im wesentlichen durch Aneinanderlagerung und durch Verwachsung der granulationsbedeckten Absceßwände. Die technische Herbeiführung derartiger Verhältnisse und ihre physiologischen Auswirkungen haben jedoch ihre großen Schattenseiten: der Eingriff ist zumeist groß und blutreich, die Infektionsgefahr ist kaum geringer als bei der Pneumolyse, mit der großen Anzahl der entfernten Rippen werden unter Herbeiführung entsprechender Lähmungszustände auch die zugehörigen Intercostalnerven vernichtet; die Verstümmelung des Brustkorbes ist beträchtlich, bisweilen grotesk, und der endgültige Ausfall der gesamten Lungenfunktion der erkrankten Seite setzt die Leistungsfähigkeit und Widerstandskraft des Kranken lebenslänglich herab.

Dazu kommt noch, daß die Thorakoplastik bei hoch hinaufreichendem Totalempyem allein fast regelmäßig versagt, indem sie selbständig schließlich nicht in der Lage ist, eine gänzliche Verödung des obersten Teiles der Eiterhöhle herbeizuführen. Die Thorakoplastik bei Totalempyem, die bekanntlich im Bereiche der Fistel beginnend und allmählich halswärts fortschreitend, die Empyemhöhle von unten nach oben aufrollt, spart den schwierigsten Akt des Gesamteingriffes, die Verödung des durch den Schultergürtel geschützten oberen Höhlenabschnittes, bis zuletzt auf. Selbst nach Resektion der 1. Rippe und

Digitized by Google
Original from UNIVERSITY OF CALIFORNIA
Generated on 2019-05-24 17:19 GMT / http://hdl.handle.net/2027/uc1.b3753216
Public Domain in the United States, Google-digitized / http://www.hathitrust.org/access_use#pd-us-google

selbst nach Sprengung des Schultergürtels legen sich die Wände des oberen Hohlraumes in der Regel nicht aneinander. Die restlose Heilung wird in diesen Fällen — wenn sie überhaupt zu erzwingen ist — erst durch das plastische Einschlagen von Haut, Muskulatur oder alter Pleuraschwarte herbeigeführt. Diese Maßnahmen pflegen also die letzten Etappen der Thorakoplastik zu bilden, bis zu deren Gelingen der in der Höhe der Pleurakuppe gebildete Eiter dauernd über das bisherige Operationsgebiet herabrinnt, wobei er es ständig neuinfiziert und die Anheilung und die Ernährung des dort verwendeten plastischen Materials bedroht.

Dieses Vorgehen bei der Bekämpfung einer fistelnden, starrwandigen Absceßhöhle — denn etwas anderes ist ja schließlich ein chronisches Pleuraempyem nicht — fordert in doppelter Beziehung zur Kritik heraus.

Erstens ist die Wegrichtung, in der sich unsere therapeutischen Bestrebungen bewegen, zu beanstanden. Sie entspricht nicht unseren sonstigen therapeutischen Gepflogenheiten bei großen Absceßhöhlen. Wir wissen, daß die reguläre Heilung eines chronischen fistelnden Abscesses durch Bildung neuen Bindegewebes oder durch Aneinanderwachsen der granulationsbedeckten Absceßwände an dem der Abflußstelle abgekehrten Teile beginnt und von dort allmählich in der Richtung nach der ableitenden Fistel fortschreitet. Die Heilung erfolgt also rite von innen nach außen. Da unsere Heilbestrebungen lediglich eine Unterstützung oder eine Nachahmung der natürlichen Heilvorgänge darstellen, so bemühen wir uns bei der Behandlung großer vielbuchtiger Absceßhöhlen die Richtung der natürlichen Heilung insofern innezuhalten, als wir mit etwa notwendigen operativen Maßnahmen an den tiefsten, von der Fistel am meisten entfernten Abschnitten eines chronisch eiternden Wundgebietes beginnen und durch Tamponade oder Drainage dafür sorgen, daß die der Fistel benachbarten Abschnitte des Abscesses sich erst dann schließen, wenn die Heilung der tieferen Teile erfolgt ist. Nur bei der fistelnden Empyemhöhle machen wir bisher hiervon eine grundsätzliche Ausnahme und gehen stets den umgekehrten Weg, hauptsächlich offenbar, weil die Fistelöffnung als einziges sichtbares Merkmal des zwar mächtigen, aber in der Tiefe verborgenen Krankheitsherdes auf unsere Aufmerksamkeit und auf unser therapeutisches Vorgehen eine Art magische Anziehungskraft ausübt. Das ist zweifellos unrichtig. Wir sollten vielmehr auch beim chronischen Pleuraempyem den bei anderen Abscessen üblichen Weg beschreiten, nämlich mit unseren die Höhle verödenden Maßnahmen fern von der Fistel, d. h. an der Pleurakuppe beginnen und allmählich gegen die Fistel vorrücken.

Und zweitens: der der Heilung den hartnäckigsten Widerstand

Digitized by Google
Original from UNIVERSITY OF CALIFORNIA
Generated on 2019-05-24 17:19 GMT / http://hdl.handle.net/2027/uc1.b3753216
Public Domain in the United States, Google-digitized / http://www.hathitrust.org/access_use#pd-us-google

leistende Teil der Empyemhöhle ist zweifellos die Pleurakuppe, die gespreizt gehalten wird durch den Schultergürtel und durch die obersten Rippen. Bis sie schließlich durch die am Ende der Behandlung meist erforderlichen, oben bereits angedeuteten komplizierten plastischen Operationen zur Verödung gebracht wird, bildet sie einen starren, unveränderlichen, torpiden und ständig Eiter produzierenden Herd. Hierdurch gleicht sie in jeder Hinsicht einem in der Tiefe eines Wundgebietes gelegenen Sequester. Und wie ein Sequester durch seine Anwesenheit eine Wundheilung verhindert, die nach seiner Entfernung oft ohne weitere Maßnahmen schnell erfolgt, und wie seine Entfernung somit als die Conditio sine qua non jeder Heilung und als selbstverständlicher Beginn jeder Therapie angesehen wird, so müssen wir mit gleichem Recht es auch beim chronischen Empyem als ersten therapeutischen Akt fordern, daß die als Sequester zu bewertende Pleurakuppe ausgeschaltet und unschädlich gemacht wird.

Haben wir uns diese beiden, soeben entwickelten Gedankengänge klargemacht und angeeignet, so erwächst uns als etwas Selbstverständliches die Aufgabe, bei der operativen Bekämpfung einer chronischen Empyemhöhle zuerst den obersten, durch den Schultergürtel gespreizten Abschnitt der Empyemhöhle zum Verschluß zu bringen. Dabei brauchen wir uns um die Fistel und um die übrige Empyemhöhle zunächst nicht zu kümmern, sondern wir werden, nachdem wir das Gesetz des freien Handelns wiedergewonnen haben, den Weg einschlagen, der uns direkt und am bequemsten und sichersten zu der Pleurakuppe hinleitet. Die topographisch-anatomischen Verhältnisse belehren uns über diesen besten Zugang. Ein Horizontaldurchschnitt durch den Körper in Höhe des Schlüsselbeins zeigt, daß die Pleurakuppe, die auf dem Geleise der üblichen Thorakoplastik regelmäßig von hinten und von der Seite angegangen wird, gerade hier infolge der Deckung durch die Scapula und ihre mächtigen Muskelmassen besonders schwer angreifbar ist, während der bequemste Zugang zu ihr vorne liegt, wo sich zwischen der Haut und den deckenden Rippen nur der Musculus pectoralis major und minor befinden.

Nach den bei der Thorakoplastik gemachten Erfahrungen ist es wenig aussichtsvoll, die Verödung der Pleurakuppe durch Resektion der obersten Rippen, des Schulterblattes oder des Schlüsselbeins zu erstreben. Dieses Vorgehen stellt außerdem einen großen blutigen Eingriff dar, der in dem unwahrscheinlichen Falle des Gelingens schwere Entstellung nach sich zieht. Erfolgversprechender ist die Ausfüllung der starren Höhle mit einem plastischen Material. Da es sich um ein infiziertes Gebiet handelt, so kommt mit Aussicht auf Erfolg nur ein lebendes gestieltes Füllmaterial in Frage.

Digitized by Google
Original from UNIVERSITY OF CALIFORNIA
Generated for guest (Massachusetts Institute of Technology) on 2019-05-24 17:18 GMT / http://hdl.handle.net/2027/uc1.b3753216
Public Domain in the United States, Google-digitized / http://www.hathitrust.org/access_use#pd-us-google

Das Einschlagen eines Hautlappens würde neben der kosmetischen Entstellung die Schaffung einer in Zukunft schwer sauber zu haltenden tiefen Hauttasche bedingen. Dagegen bietet sich uns bei dem Vorgehen von vorn als geeignetes Material die mächtige Muskelmasse des Pectoralis major von selbst als Füllmaterial dar. Bekanntlich hat sich dieser Muskel schon häufig als ultimum refugium beim Versagen der üblichen Schedeschen Thorakoplastik bewährt. Seine Funktion ist nahezu entbehrlich, wie unzählige Fälle von Mammaamputationen gezeigt haben.

Der Musculus pectoralis major kann zu dem doppelten Zwecke der Wegbahnung zur Pleurakuppe und der plastischen Verwertung entweder

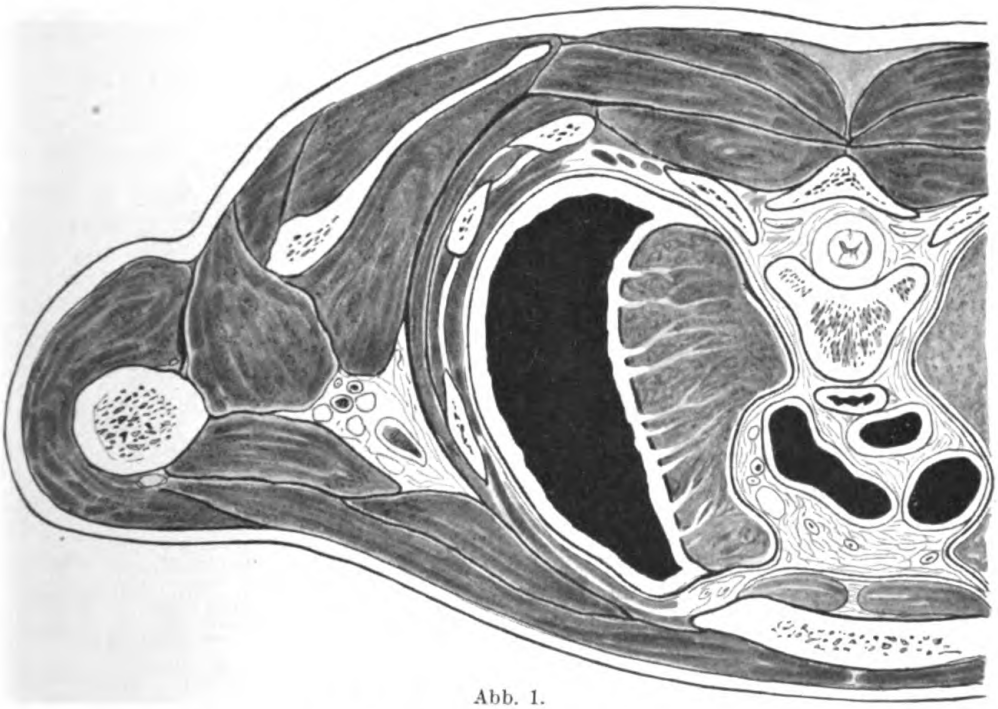

Abb. 1.

an seinem Ursprung am Thorax oder an seinem Ansatz am Oberarm gestielt werden. Während die mit der hoch hinauf geführten Entknochung des Thorax allmählich sich vollziehende Vernichtung seines Ursprungsfeldes bisher stets wahllos zu dem zweiten Verfahren nötigte, haben wir beim primären Angriff auf die Spitze der Pleura in dieser Hinsicht freie Hand. Die Betrachtung eines horizontalen Körperdurchschnittes in entsprechender Höhe zeigt, daß bei der Stielung des Muskels an seinem Thoraxursprung größere Muskelmassen für die Plastik verfügbar sind, und daß die Muskelmassen sich hierbei leichter ohne Abknickung oder Kantung in die Pleurahöhle einschlagen lassen als bei ihrer Stielung am Humerus. Auch die Ernährung des am Thorax breitbasig entspringenden Muskels ist bei dieser Anordnung

Digitized by Google
Original from UNIVERSITY OF CALIFORNIA
Generated on 2019-05-24 17:18 GMT / http://hdl.handle.net/2027/uc1.b3753216
Public Domain in the United States, Google-digitized / http://www.hathitrust.org/access_use#pd-us-google

vielleicht besser gewährleistet. Und schließlich ist nach dem Abtrennen des Ansatzes eine Ruhigstellung des Oberarms im Schultergelenk in Adduction nicht erforderlich, während man, wenn man den Ansatz des Muskels am Oberarm beläßt und auf das Anwachsen seines mobilisierten Ursprunges in der Absceßhöhle rechnet, gezwungen ist, den Oberarm längere Zeit in Adductionsstellung am Körper zu fixieren.

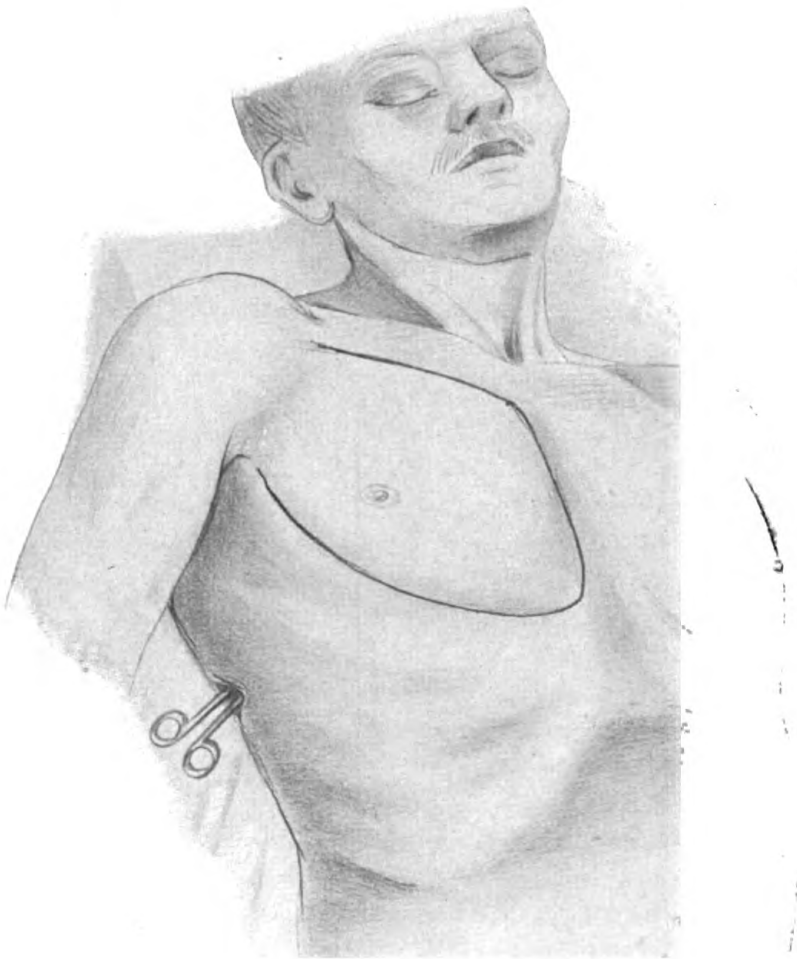

Abb. 2.

Deswegen scheint es mir besser, den Muskel am Oberarmsatz abzutrennen, und ich bin in meinen letzten Fällen derartig vorgegangen. Ich habe früher allerdings auch die Abtragung am Thorax ausgeführt, ohne davon Nachteile gesehen zu haben.

Praktische Durchführung des Verfahrens: Gemäß diesen theoretischen Überlegungen bin ich in einer Anzahl von Fällen chronischen, jeder nichtoperativen Therapie trotzenden Pleuraempyems

Digitized by Google
Original from UNIVERSITY OF CALIFORNIA
Generated for guest (Massachusetts Institute of Technology) on 2019-05-24 17:19 GMT / http://hdl.handle.net/2027/uc1.b3753216
Public Domain in the United States, Google-digitized / http://www.hathitrust.org/access_use#pd-us-google

vorgegangen. Dabei hat sich folgende Technik des Eingriffes herausgebildet:

Selbstverständliche Voraussetzung ist, daß die Empyemhöhle durch eine Fistel einen breiten, mindestens durch ein großes Drain offen gehaltenen Abfluß hat. Deswegen haben wir alle uns überwiesenen Kranken zunächst einer breiten operativen Erweiterung ihrer Fistelöffnung unter Resektion mehrerer Rippen unterworfen. Durch vorausgeschickte Spülbehandlung sucht man den Keimgehalt des Operationsgebietes herabzusetzen.

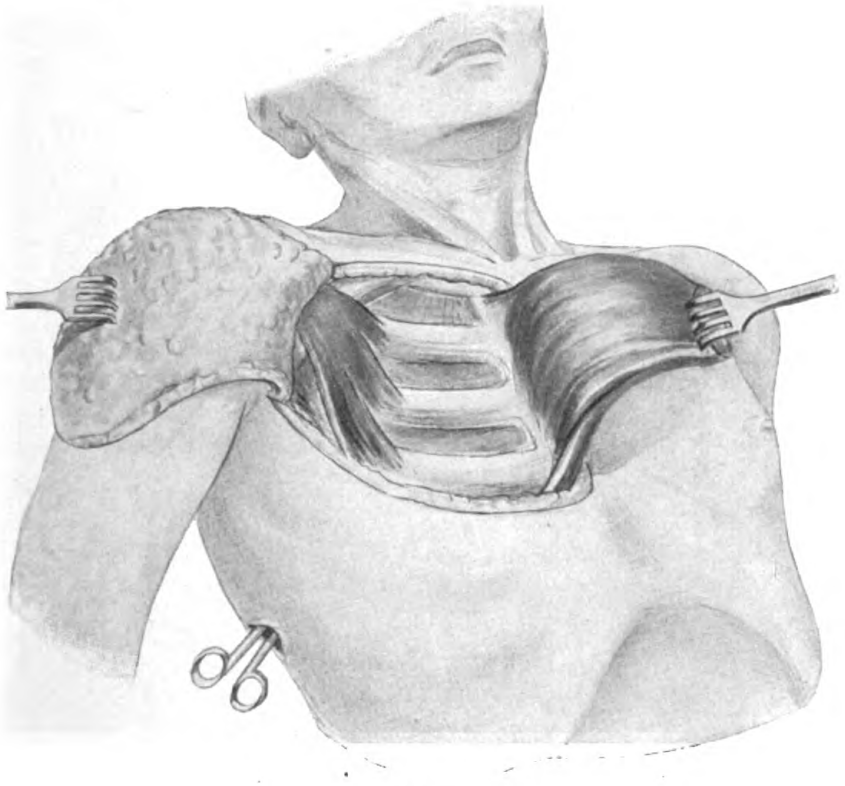

Abb. 3.

Bei der Operation selbst, zu der ich Allgemeinnarkose verwandte, die aber auch in Lokalanästhesie gemacht werden kann, liegt der Kranke auf dem Rücken. Der Arm der kranken Seite ist in der gewöhnlichen Weise in Adduction am Operationstische festgeschnallt. Die vordere Brustwand und die Schulter der kranken Seite sind im Bereiche des gleich zu beschreibenden Hautschnittes desinfiziert und bleiben allein von der Abdeckung frei. Im besonderen ist die Empyemfistel, in die vorher eine große Kornzange eingeführt wird, abgedeckt und liegt außerhalb des Operationsfeldes.

Der Hautschnitt geht, im Bereiche der Mohrenheimschen Grube der kranken Seite beginnend, entlang dem Schlüsselbein zum Brust-

Digitized by Google
Original from UNIVERSITY OF CALIFORNIA
Generated for guest (Massachusetts Institute of Technology) on 2019-05-24 17:18 GMT / http://hdl.handle.net/2027/uc1.b3753216
Public Domain in the United States, Google-digitized / http://www.hathitrust.org/access_use#pd-us-google

bein, auf diesem in der Mittellinie bis in das Bereich seines distalen Endes nach abwärts, wo er umbiegt, um entlang dem Unterrande des M. pectoralis major schräg nach lateral bis in die Gegend der Achselhöhle zu verlaufen. Der so umschnittene annähernd viereckige Hautlappen wird einschließlich der Mamma nach lateral zurückpräpariert, so daß die Vorderseite des M. pectoralis major freiliegt. Nach Präparation seines die Mohrenheimsche Grube begrenzenden oberen Randes, seines unteren Randes und seines Ansatzes wird er — wie bei der Mammaamputation — hart am Oberarmknochen unterfahren, abgetrennt und

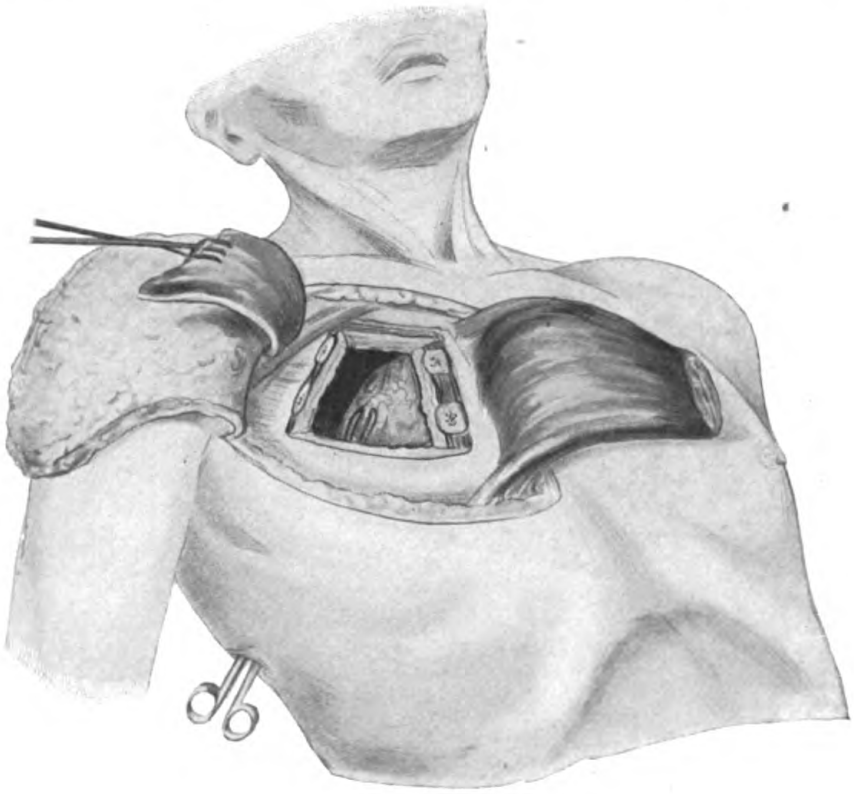

Abb. 4.

medialwärts zurückpräpariert. Hierbei müssen am oberen Rande einige vom Schlüsselbein entspringende Fasern durchschnitten werden. Die aus dem Plexus brachialis stammenden Nervi thoracales ant. und die Äste der Art. thoracocromialis lassen sich mit Rücksicht auf die spätere weitgehende Verlagerung des Muskels zumeist nicht schonen. Niemals darf jedoch die Ablösung des Muskels so weit getrieben werden, daß die hart am Brustbein in ihn eintretenden Rami perforantes aus der Art. mammaria int. gefährdet werden. Die nach dem Medialwärtsklappen des großen Brustmuskels nun freiliegenden Ränder des Pectoralis minor werden präpariert, der Muskel wird unterfahren, und seine Ursprungs-

Digitized by Google
Original from UNIVERSITY OF CALIFORNIA
Generated on 2019-05-24 17:18 GMT / http://hdl.handle.net/2027/uc1.b3753216
Public Domain in the United States, Google-digitized / http://www.hathitrust.org/access_use#pd-us-google

zacken werden an den Rippen sauber abgetrennt, worauf sich der Muskel nach oben schlagen läßt. Nun liegen die Rippen und die Intercostalmuskeln der vorderen und seitlichen Thoraxwand im Bereiche der 2., 3., 4. und 5. Rippe frei.

Durch einen (nicht desinfizierten) Assistenten läßt man die vorher in die Empyemfistel eingeführte große Kornzange gegen die Vorderwand der Höhle andrängen, bis man ihre Spitze im Operationsfelde in einem bequem gelegenen Intercostalraume — meist im 2. — fühlt. In unmittelbarer Nachbarschaft dieser Stelle beginnt man mit der

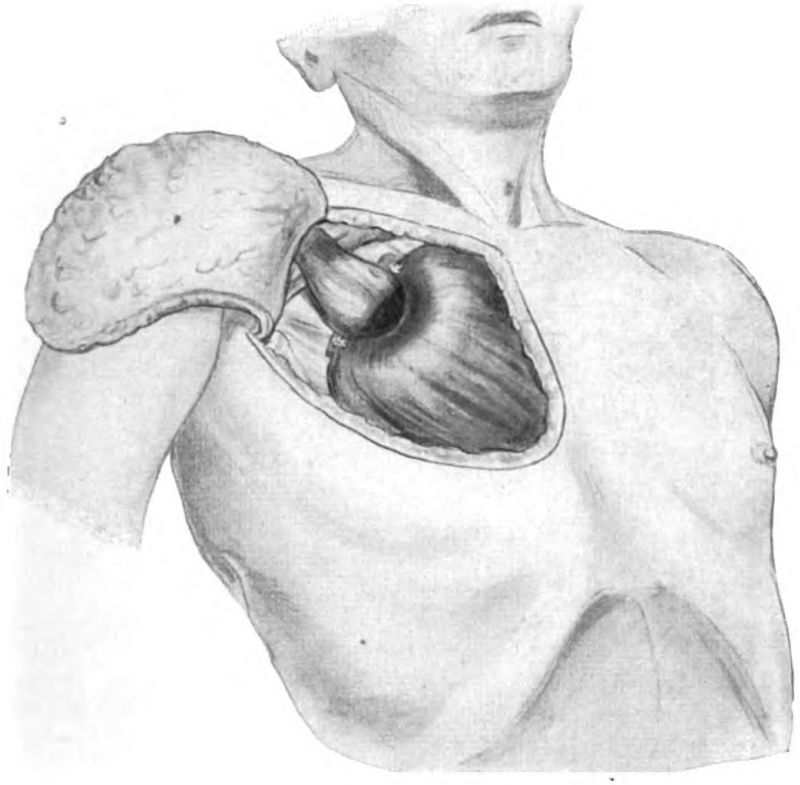

Abb. 5.

Resektion einer Rippe — meist der 3. — und dringt mit dem Messer unter Einschneiden auf die Spitze der Kornzange ohne Gefahr einer Nebenverletzung durch die Pleuraschwarte in die Empyemhöhle ein. Hierdurch gewinnt man einen Einblick in die Höhle und kann unter sicherer Leitung des Auges durch Resektion weiterer Rippen und durch Wegnahme entsprechender Intercostalweichteile und Schwarten ein breites und hohes Fenster in ihre Vorderwand schneiden, von dem aus der obere Abschnitt der Höhle bequem überblickt und revidiert werden kann. In die Öffnung, die am besten nach genügender Orientierung in einem Zuge mit Messer und Rippenschere geschnitten wird, muß stets der

Digitized by Google
Original from UNIVERSITY OF CALIFORNIA
Generated for guest (Massachusetts Institute of Technology) on 2019-05-24 17:19 GMT / http://hdl.handle.net/2027/uc1.b3753216
Public Domain in the United States, Google-digitized / http://www.hathitrust.org/access_use#pd-us-google

oberste Abschnitt der vorderen Begrenzung der Absceßkuppel einbezogen werden, wozu in der Regel die Resektion der zweiten Rippe gehört. Die Resektion der 1. Rippe, die ich nur einmal vorgenommen habe, ist wohl auch dann nicht nötig, wenn die Höhle noch etwas höher hinaufreicht, da sich der Pectoralis major trotzdem bis zu ihrer obersten Grenze hinaufführen läßt. Jedenfalls muß das Fenster recht groß angelegt und so geformt sein, daß der mobilisierte Pectoralis major ohne Beengung hindurchgeführt werden kann, wobei, um eine Kantung des Muskels an der Auflage zu verhindern, die mediale Begrenzung der Öffnung durch besonders ausgiebige Wegnahme der Rippenenden und durch Abschrägung der Pleuraschwarte zu glätten ist. Vor einer Ver-

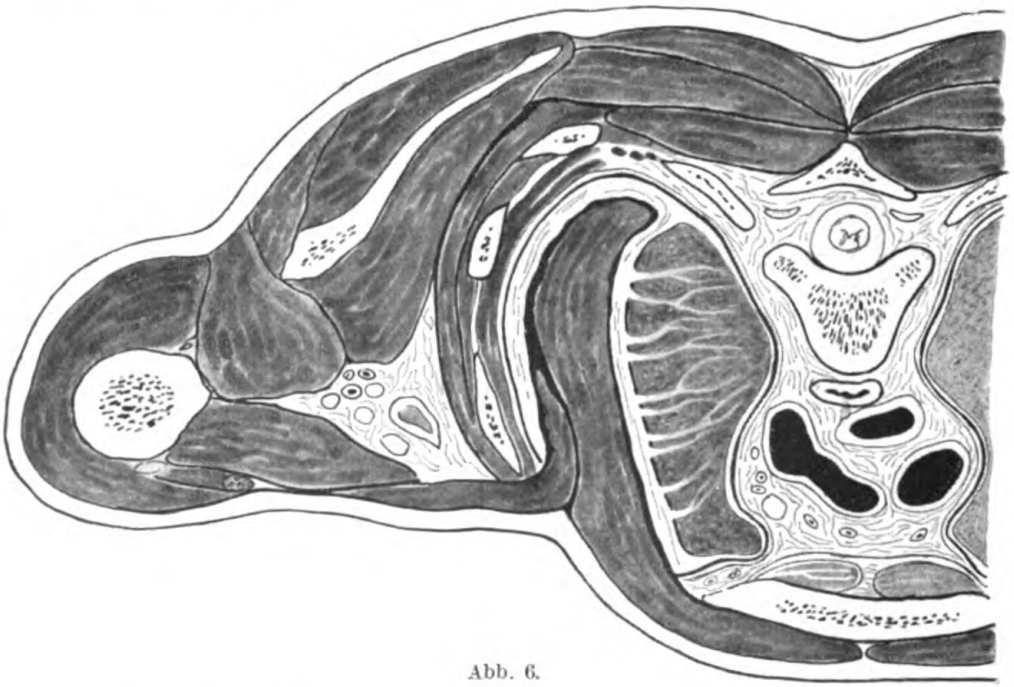

Abb. 6.

letzung der für die Ernährung des M. pectoralis major wichtigen Art. mammaria int. muß man sich hierbei hüten.

Die Wände der Pleurahöhle werden, so weit sie von dem Fenster aus zugänglich sind, mit dem scharfen Löffel angefrischt, wobei auf gründliche Säuberung der höchsten Kuppe besonderer Wert zu legen ist. Eine Spülung wird angeschlossen, wobei Spülwasser, abgekratzte Granulationen und Blut aus der durch Abdeckung vom Operationsgebiete getrennten Fistelöffnung abfließen, und eine Verschmutzung des eigentlichen Operationsgebietes vermieden wird.

Nun wird der Pectoralis major durch das Fenster in die trocken ausgetupfte Höhle eingeschlagen und durch eine Anzahl Catgutnähte derartig befestigt, daß er die oberste Pleurahöhle ausfüllt und der Wand

Digitized by Google
Original from UNIVERSITY OF CALIFORNIA
Generated for guest (Massachusetts Institute of Technology) on 2019-05-24 17:19 GMT / http://hdl.handle.net/2027/uc1.b3753216
Public Domain in the United States, Google-digitized / http://www.hathitrust.org/access_use#pd-us-google

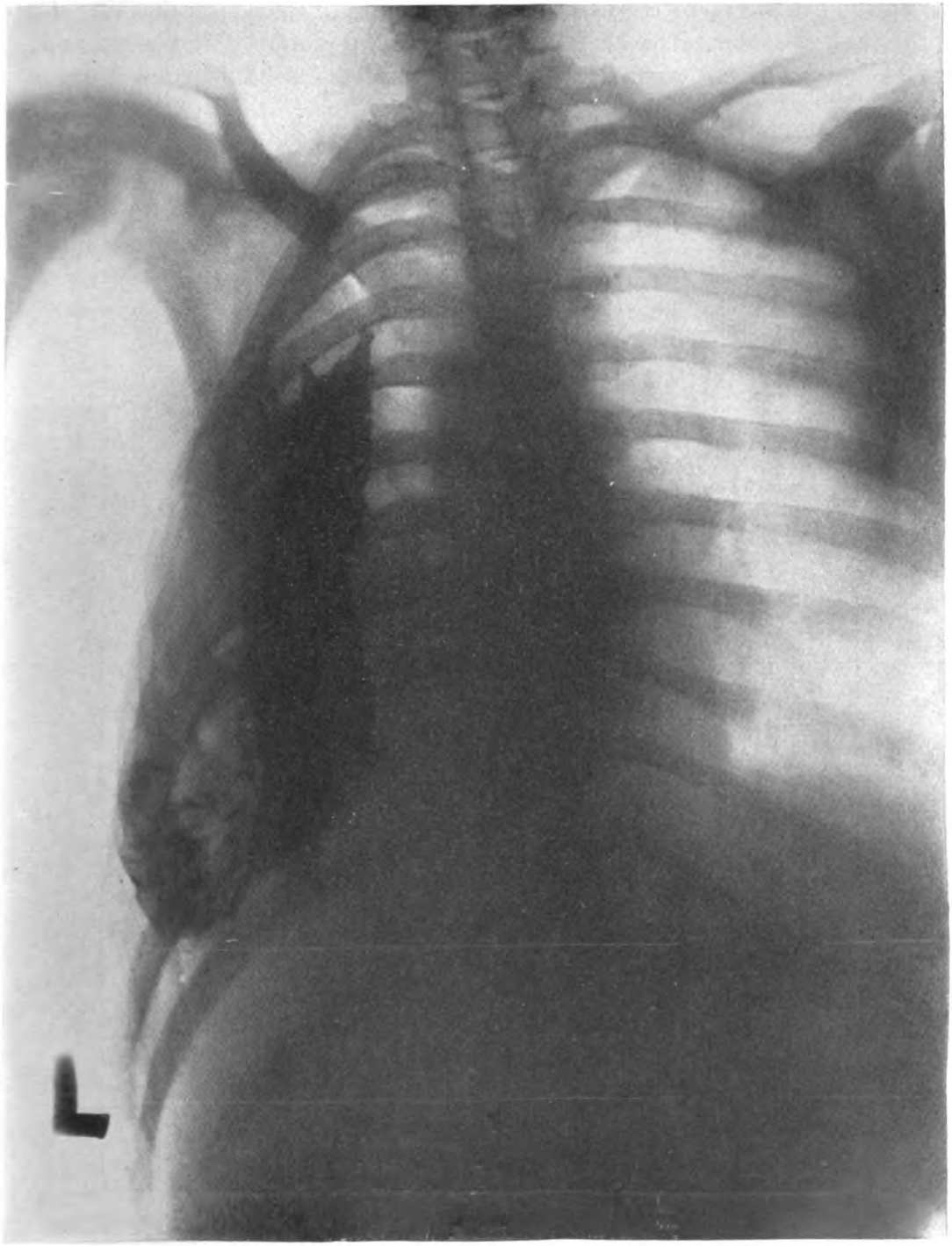

Abb. 7.

innig anliegt. Der M. pectoralis minor wird in gleicher Weise eingeschlagen und am Fensterrande und am Pectoralis major durch Catgutnähte festgelegt. Der Hautlappen wird zurückgeklappt und in seiner ur-

Digitized by Google
Original from UNIVERSITY OF CALIFORNIA
Generated on 2019-05-24 17:19 GMT / http://hdl.handle.net/2027/uc1.b3753216
Public Domain in the United States, Google-digitized / http://www.hathitrust.org/access_use#pd-us-google

sprünglichen Lage wieder festgenäht, wobei im unteren lateralen Wundwinkel ein subcutanes Drain eingelegt wird, das möglichst nach 2 mal 24 Stunden zu entfernen ist. Der Hauptabfluß der sich bildenden Wund-

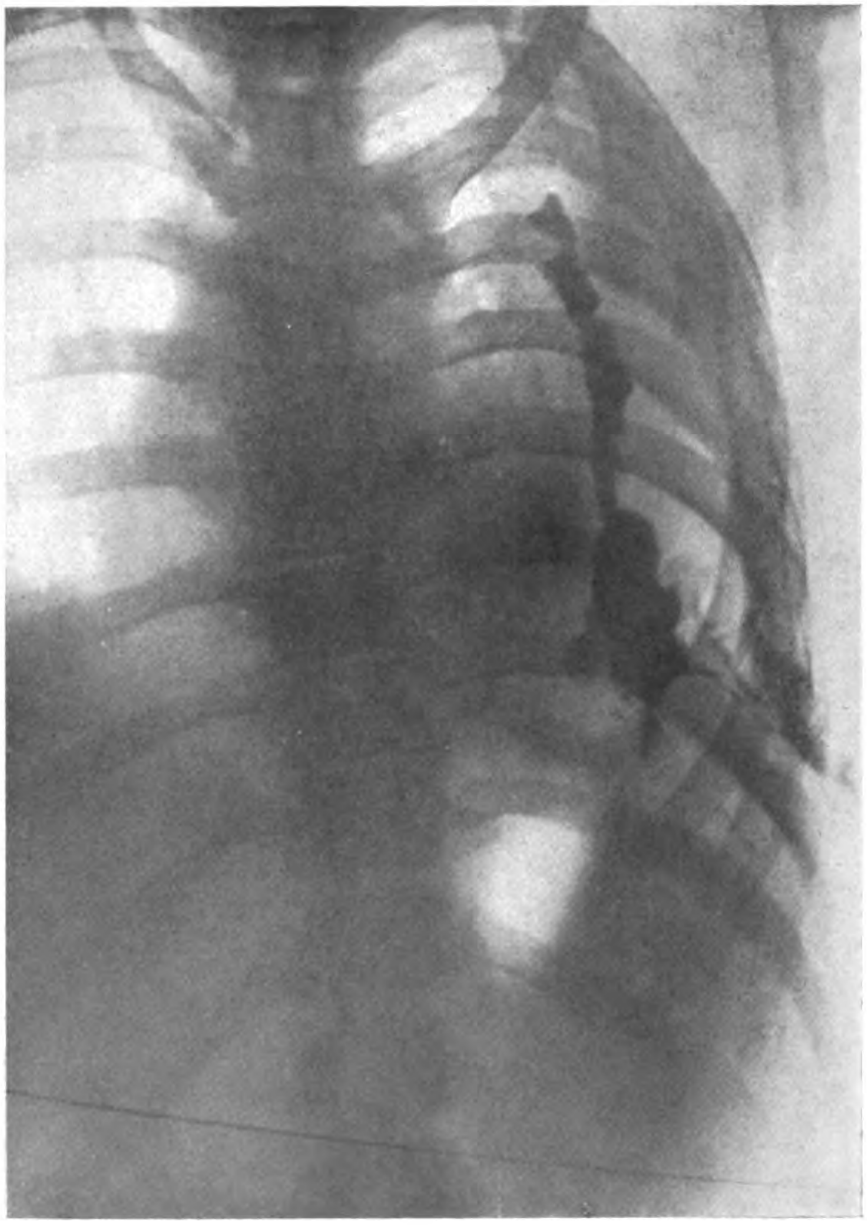

Abb. 8.

sekrete erfolgt durch die alte Fistel, die weiterhin durch dicke Drainrohre offen zu halten ist. Bei primär erfolgender Wundheilung des neuen Operationsgebietes bedarf es keiner anderen Nachbehandlung, als sie einer chronischen Pleuraempyemhöhle sonst zuteil wird.

Digitized by Google
Original from UNIVERSITY OF CALIFORNIA
Generated for guest (Massachusetts Institute of Technology) on 2019-05-24 17:21 GMT / http://hdl.handle.net/2027/uc1.b3753216
Public Domain in the United States, Google-digitized / http://www.hathitrust.org/access_use#pd-us-google

In zwei der von mir in dieser Weise operierten Fälle trat in den nächsten Wochen allmählich von selbst ein Nachlassen und Versiegen der Eiterung, eine Verkleinerung und schließlich eine Heilung der Empyemhöhle ein. Die Fistel schloß sich nach Weglassung des bis zur Verödung der Höhle belassenen Drains. Der Körper fand also, nachdem der oberste kritische Abschnitt der Empyemhöhle beseitigt war und der abhängige Abschnitt nicht mehr durch den herabrinnenden Eiter bespült wurde, die Kraft, mit dem Höhlenrest fertig zu werden.

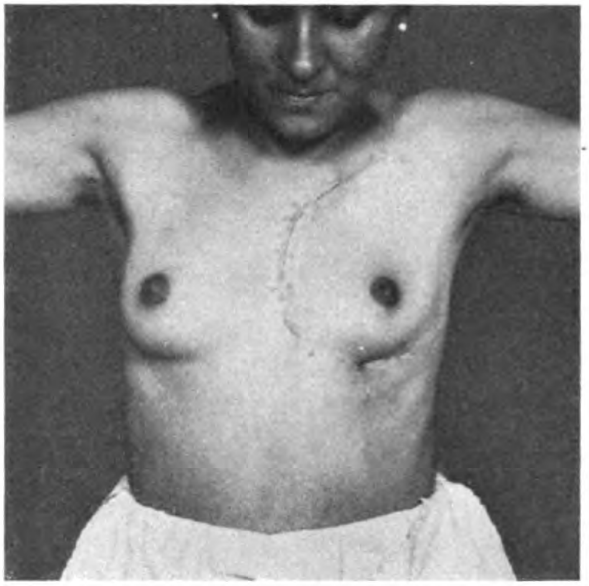

Abb. 9.

Als Beispiel sei folgender Fall erwähnt:

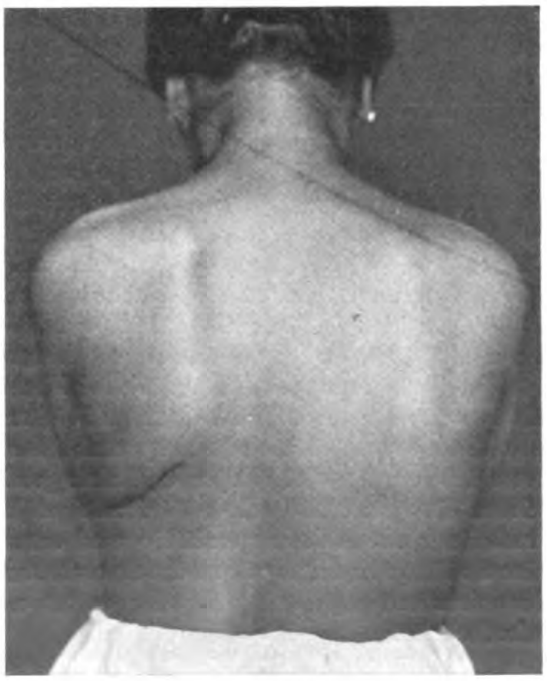

Abb. 10.

Bei einem jungen Mädchen von 21 Jahren, die wegen linksseitigem Totalpleuraempyem operiert war, schloß sich die Höhle trotz aller konservativen Bemühungen 2 Jahre lang nicht. Es bildete sich sogar nach Weglassung des Drains unterhalb der linken Mamma ein Empyema pleurae necessitatis. — Beim Eintritt in die Klinik bestand kein Fieber. Zunächst wurde die alte, hinten gelegene Fistel so gründlich erweitert, daß drei Finger durch die Öffnung eingeführt werden konnten. Das Röntgenbild der mit Wismut gefüllten Höhle (Abb. 7) ergab ein bis an die Clavicula reichendes Totalempyem. Als trotz $1^1/_2$ Monate fortgesetzter gymnastischer, Atem-, Saug- und Spülbehandlung keine Verkleinerung der Höhle eintrat, wurde die Kranke in Narkose der oben geschilderten Operation unterworfen. Es wurde hier jedoch im Gegensatz zu den obigen Ausführungen der Musculus pectoralis major nicht an seinem Ansatze, sondern am Thorax abgetrennt und in die Höhle geschlagen. Nach der Operation, die die Kranke nicht merklich angriff, trat keine

Digitized by Google
Original from UNIVERSITY OF CALIFORNIA
Generated for guest (Massachusetts Institute of Technology) on 2019-05-24 17:19 GMT / http://hdl.handle.net/2027/uc1.b3753216
Public Domain in the United States, Google-digitized / http://www.hathitrust.org/access_use#pd-us-google

Temperatursteigerung auf. In der nächsten Zeit nahm die Sekretion aus der durch ein dickes Drainrohr weit offen gehaltenen Fistel mehr und mehr ab. Das Röntgenbild der mit Wismut gefüllten Höhle zeigte $1^1/_2$ Monate nach der Operation (Abb. 8) eine erhebliche Verschmälerung der Höhle, die in ihrem oberen Teil nur noch Bleistiftdicke besaß. $2^1/_2$ Monate nach der Operation war die Empyemhöhle bis auf die durch das Drain offen gehaltene Fistel ausgeheilt. Das Drain wurde weggelassen und nach 10 Tagen war die Wunde vollkommen geschlossen. Die Kranke konnte 1 Jahr nach der Operation nachuntersucht werden. Sie hatte sich glänzend erholt, hatte keinerlei Beschwerden von seiten ihrer Atmungsorgane; sie war eine besonders schneidige Turnerin. Die Hautnarbe war glatt und unempfindlich, die linke Brustseite war gegenüber der rechten merklich eingefallen, ohne daß hierdurch eine nennenswerte kosmetische Entstellung bedingt war (Abb. 9 und 10). Über der linken Seite war voller Klopfschall und vesiculäres Atemgeräusch vorhanden. Die linke Thoraxseite bewegte sich, wenn auch etwas nachschleppend bei der Atmung. Die untere Lungengrenze war nicht verschieblich. Im Röntgenbild (Abb. 11) war auf beiden Seiten des Brustraumes lufthaltiges Lungengewebe zu erkennen.

Weiterhin möchte ich aus unten näher zu erörternden Gründen folgenden Fall besonders anführen:

Ein 26jähriger Soldat bekam im Anschluß an eine Grippe im August 1918 eine eitrige Brustfellentzündung der linken Seite. Es entstand im Januar 1919 ein Empyema pleurae necessitatis. Bis zu der im August 1919 erfolgten Aufnahme in die Klinik bestand dauernd hohes Fieber um 40°. Der äußerst elende Kranke zeigte die Zeichen eines linksseitigen Totalempyems. Handbreit unter der linken Brustwarze bestanden mehrere Fisteln, aus denen sich dicker gelber Eiter entleerte. Es wurde zunächst eine ausgiebige Resektion der 8. und 9. Rippe in der hinteren Axillarlinie vorgenommen und in die $1^1/_2$ cm dicke Pleuraschwarte ein großes Fenster geschnitten. Es entleerte sich über 1 l dicker stinkender Eiter; Saugbehandlung. Die Temperatur fiel ab und die vorderen Fisteln schlossen sich. Im Oktober zeigte eine nach Wismutfüllung aufgenommene Röntgenaufnahme ein riesenhaftes Totalempyem (Abb. 12). Behandlung mit Spülung, Gymnastik und Atemübung. Nachdem der Kranke mehrere Monate zu Hause war, wurde er in unverändertem Zustande im April 1920 wieder in die Klinik aufgenommen. Nach vorbereitender Spülbehandlung wurde er Mitte Mai der oben geschilderten Operation unterworfen. Der Kranke vertrug den Eingriff gut und fieberte in den nächsten Tagen nur einmal bis 38,5. In der Folgezeit nahm unter entsprechender Behandlung die Sekretion aus der Höhle mehr und mehr ab. Der Kranke wurde neuerdings mit Drain nach Hause entlassen. Ein im März 1921 mit Wismutfüllung aufgenommenes Röntgenbild (Abb. 13) zeigte, daß die Empyemhöhle sich bis auf einen kleinen, in unmittelbarer Nähe der Fistel gelegenen Bezirk geschlossen hatte. An die Stelle der verödeten Empyemhöhle scheint lufthaltiges Lungengewebe getreten zu sein. Die Ausheilung der Restempyemhöhle wird entweder ohne weiteren Eingriff erfolgen, oder sie läßt sich durch temporäre Ausschaltung des zugehörigen Zwerchfelles durch Phrenicusvereisung anregen, oder es ist noch die Resektion weniger Rippen erforderlich.

Es erscheint mir besonders bemerkenswert, und das geht auch aus den Röntgenbildern der beiden oben beschriebenen Fälle hervor, daß die Lunge zur Ausheilung der Empyemhöhle durch teilweise Entfaltung unter Wiederaufnahme ihrer Funktion wesentlich beisteuert und sich weiterhin an der Atmung beteiligt, wovon sich auch

Digitized by Google
Original from UNIVERSITY OF CALIFORNIA
Generated for guest (Massachusetts Institute of Technology) on 2019-05-24 17:19 GMT / http://hdl.handle.net/2027/uc1.b3753216
Public Domain in the United States, Google-digitized / http://www.hathitrust.org/access_use#pd-us-google

die Untersucher des auf dem Chirurgenkongreß gezeigten Falles überzeugen konnten.

Das Zustandekommen dieser Lungenentfaltung ist überraschend, aber doch verständlich. Zu seiner Erklärung müssen wir uns

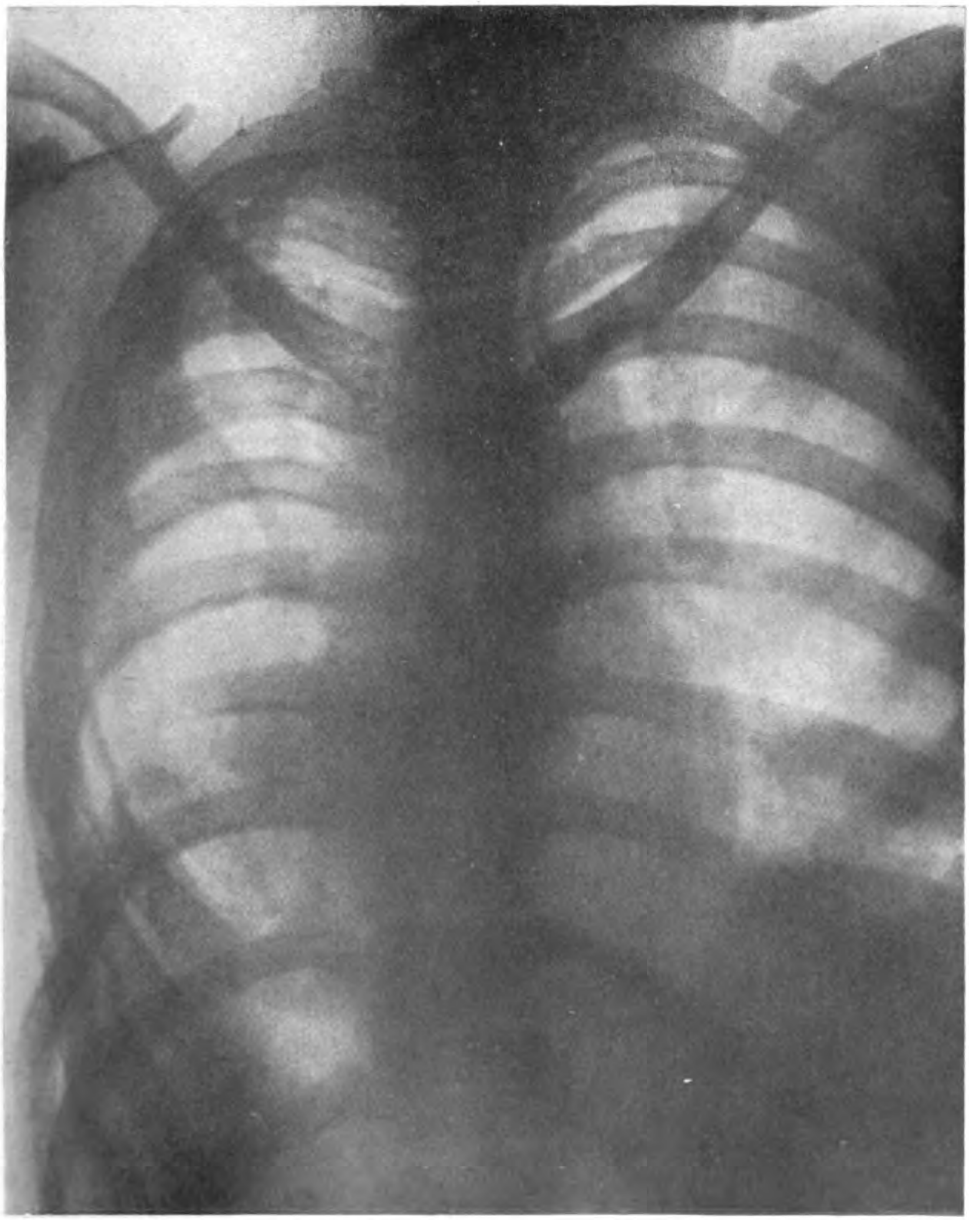

Abb. 11.

die Vorgänge nach der Operation bei der Ausheilung der Empyemhöhle vergegenwärtigen. Durch das Einschlagen der Pectoralismuskeln in den obersten Abschnitt der Höhle wird sie in ihrer Gesamtgröße nicht sehr erheblich verkleinert. Da die knöchernen Stützpfeiler der Thorax-

Digitized by Google
Original from UNIVERSITY OF CALIFORNIA
Generated for guest (Massachusetts Institute of Technology) on 2019-05-24 17:19 GMT / http://hdl.handle.net/2027/uc1.b3753216
Public Domain in the United States, Google-digitized / http://www.hathitrust.org/access_use#pd-us-google

wand durch das in ihren obersten Teil eingeschnittene kleine Fenster nicht nennenswert geschwächt sind, und da vor allem der Rippenbogen nicht gesprengt ist, so kann auch dem Einsinken der Thorax-

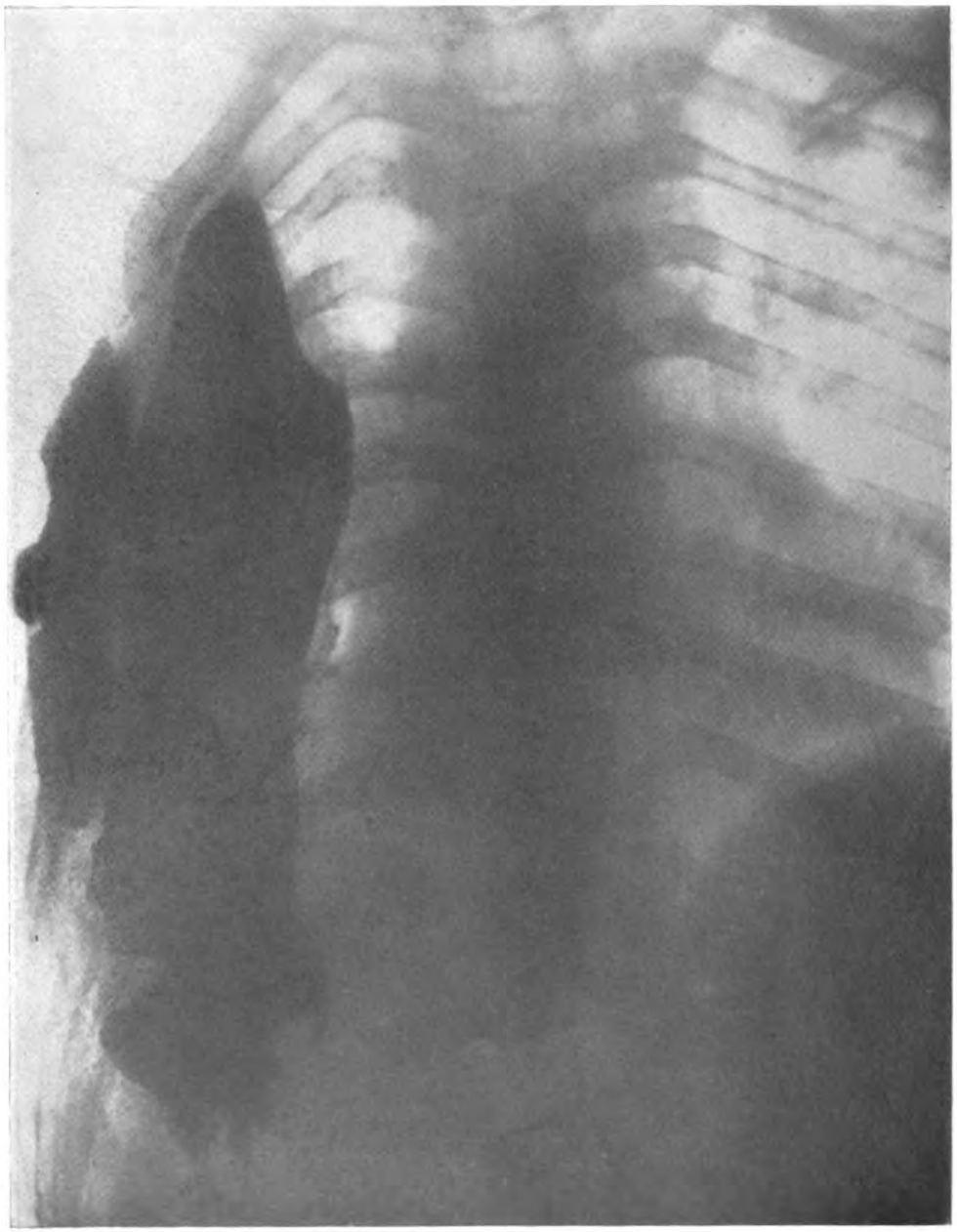

Abb. 12.

wand nur ein geringer Anteil bei dem Verschluß der Höhle zukommen. In mäßigem Grade wird weiterhin die gewebsbildende Kraft der Pleuraschwarte zur Ausfüllung des Hohlraumes beisteuern, indem sie auf den vorhandenen Schwarten noch neue Schwarten ablagert. Vor allem

Digitized by Google
Original from UNIVERSITY OF CALIFORNIA
Generated for guest (Massachusetts Institute of Technology) on 2019-05-24 17:19 GMT / http://hdl.handle.net/2027/uc1.b3753216
Public Domain in the United States, Google-digitized / http://www.hathitrust.org/access_use#pd-us-google

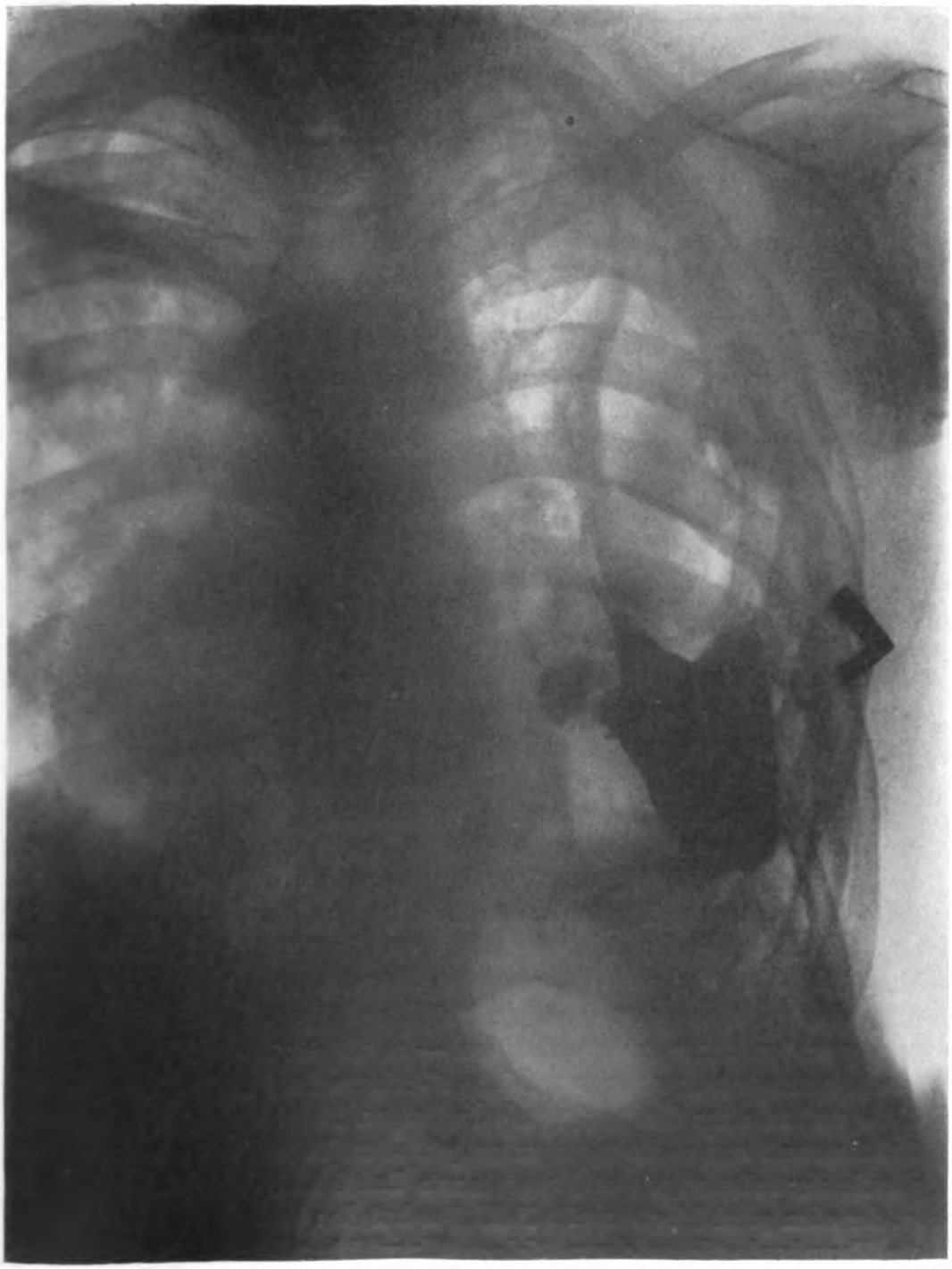

Abb. 18.

aber glaube ich, daß die schwartige Pleura pulmonalis, costalis und diaphragmatica an ihren spitzwinkligen Übergangsstellen durch Bildung von Granulations- und Narbengewebe gegeneinander gezogen und schließ-

Digitized by Google
Original from UNIVERSITY OF CALIFORNIA
Generated for guest (Massachusetts Institute of Technology) on 2019-05-24 17:19 GMT / http://hdl.handle.net/2027/uc1.b3753216
Public Domain in the United States, Google-digitized / http://www.hathitrust.org/access_use#pd-us-google

lich zur gegenseitigen Berührung gebracht werden. Da nun die im wesentlichen ungeschwächte Thoraxwand nicht nennenswert retraktionsfähig ist, so wird die Lunge unter Entfaltung allmählich in die Höhle hineingezogen, ein Erfolg, den bisher nur das Verfahren der Pneumolyse in Aussicht stellen konnte.

Ob etwa außerdem der Körper die Fähigkeit besitzt, nach der Heilung eines Empyems alte Pleuraschwarten sekundär im Laufe von Jahren abzubauen und den hierbei verfügbar werdenden Raum durch Ausdehnung des angrenzenden lufthaltigen Lungengewebes zu ersetzen, was zunächst noch keine Regeneration von Lungengewebe bedeuten würde, ist eine Frage, die nicht ohne weiteres zu verneinen ist, für deren Beantwortung mir aber genügend Material nicht zur Verfügung steht. Daß alte Pleuraschwarten sich mit der Zeit aufhellen und wohl auch ganz verschwinden, daß die unverschiebliche Lungengrenze wieder verschieblich wird, glaube ich des öfteren beobachtet zu haben.

Die durch den oben geschilderten Eingriff herbeigeführte Entstellung ist gering, wobei bei der Beurteilung der Endresultate natürlich in Abzug zu bringen ist, daß eine Thoraxhälfte mit einem monate- und jahrelang fistelnden Totalempyem schon an sich beträchtlich eingesunken ist. Die durch die Operation herbeigeführte Schädigung besteht, abgesehen von der linearen Hautnarbe, in einer der Dicke der Pectoralismuskeln entsprechenden Abflachung der oberen vorderen Thoraxpartie. Ein kaum merkliches Einsinken des Brustkorbes in der Gegend des Fensters kommt hinzu. Diese Veränderungen sind mit der Verstümmelung nach der Schedeschen Thorakoplastik natürlich nicht in einem Atem zu nennen, und sie sind offenbar nicht größer als nach der Pneumolyse, der die ausgiebige Resektion von mindestens fünf der Fistel benachbarten Rippen vorausgeschickt werden muß.

Falls nun aber dem oben geschilderten Angriff auf die Spitze der Empyemhöhle keine vollständige Heilung folgt — und ich möchte mich ausdrücklich gegen die Unterstellung einer derartigen verallgemeinernden Behauptung verwahren — so führt unser Vorgehen doch anscheinend stets zu einer wesentlichen Verkleinerung der Restempyemhöhle und zu einer Heilung gerade desjenigen Teiles, der bei dem sonst üblichen und nun nicht mehr zu umgehenden Verfahren der Thorakoplastik der schwierigste und unsicherste Teil ist. Ein Beispiel hierfür ist der oben geschilderte zweite Fall. Das hat den Vorteil, daß hierdurch die Thorakoplastik zu einem kleinen Eingriff herabgedrückt wird, der sich meist auf die nur wenig verstümmelnde Wegnahme einer geringen Anzahl von Rippen in der Umgebung der Fistel beschränkt, und dem die sonst als letzten Akt aufgesparten Schrecken der Verödung der durch den Schultergürtel geschützten Pleurakuppe bereits genommen sind. Weiterhin sind die Heilungsaussichten einer sekundären Thorakoplastik,

Digitized by Google
Original from UNIVERSITY OF CALIFORNIA
Generated for guest (Massachusetts Institute of Technology) on 2019-05-24 17:19 GMT / http://hdl.handle.net/2027/uc1.b3753216
Public Domain in the United States, Google-digitized / http://www.hathitrust.org/access_use#pd-us-google

da der aus der Gegend der Pleurakuppe herabrinnende Eiter beseitigt ist und die Resthöhle nur eine beschränkte Größe besitzt, von vorn herein günstiger.

Gerade für derartige Fälle, wo nach Ausheilung des oberen Teiles der Empyemhöhle nur eine kleine Restempyemhöhle unmittelbar oberhalb des Zwerchfelles zurückgeblieben ist, erscheint mir die temporäre Ausschaltung des Nerv. phrenicus besonders aussichtsvoll. Ich habe diesen Eingriff nach dem Verfahren, das Perthes für die temporäre Ausschaltung von Nerven angegeben hat, am Phrenicus erstmalig und zwar unter Anwendung von Kohlensäureschnee vorgenommem[1]), was mir einfacher, schneller und wirkungsvoller als die Benutzung von Äthylchlorid erscheint. Ich habe auf dem vorigen Chirurgenkongreß über zwei derartige Fälle berichtet, bei denen nach Vereisung des Phrenicus eine sofortige Ruhigstellung der entsprechenden Zwerchfellhälfte eintrat.

Hervorzuheben ist noch, daß die geschilderte Operation im Gegensatz zu den oft etwas wilden Eingriffen einer Thorakoplastik ein planmäßiges, typisches, in den Grundzügen sich immer gleiches Verfahren darstellt, dessen einzelne Akte so streng vorgeschrieben sind, wie etwa die einzelnen Etappen einer Bassinischen Operation. Der Eingriff ist nahezu unblutig im Gegensatz zur Thorakoplastik und Pneumolyse. Auch die Infektionsgefahr erscheint mir gegenüber diesem Verfahren wesentlich vermindert, da die eitrige Pleurahöhle erst im letzten Augenblicke und nur für kurze Zeit eröffnet wird, während wir sonst von Anfang bis zu Ende im eitrigen Gewebe operieren. Die von mir in dieser Weise operierten Kranken haben bei dem Eingriff entweder überhaupt mit keiner Temperatursteigerung oder mit nur geringfügigem, nach wenigen Tagen abfallenden Fieber reagiert. Sie vertrugen den Eingriff im allgemeinen ausgezeichnet. In einem Falle ist ein Kranker allerdings 14 Tage nach der Operation gestorben. Er bekam unmittelbar nach der Operation intermittierendes Fieber, das bis zu 40° anstieg. Die Obduktion wurde verboten; die Revision der Wunde zeigte, daß der eingeschlagene Muskel, der sich mikroskopisch vollkommen lebensfrisch erwies, von schmierigen Auflagerungen bedeckt war, die auch die ganze Empyemhöhle auskleideten. Es muß zugegeben werden, daß in diesem Falle durch die Operation ein Aufflackern der Infektion und offenbar eine tödliche Sepsis herbeigeführt wurde. Derartige Fälle werden sich immer von Zeit zu Zeit ereignen, wenn man genötigt ist, in infiziertem Gewebe größere operative Eingriffe auszuführen.

Aus den oben dargelegten Gründen möchte ich empfehlen, die operative Behandlung jedes chronischen, bis zur

[1]) Verhandl. d. Deutsch. Ges. f. Chirurgie u. med. Klinik 1920, Nr. 38.

Digitized by Google
Original from UNIVERSITY OF CALIFORNIA
Generated for guest (Massachusetts Institute of Technology) on 2019-05-24 17:19 GMT / http://hdl.handle.net/2027/uc1.b3753216
Public Domain in the United States, Google-digitized / http://www.hathitrust.org/access_use#pd-us-google

Spitze reichenden Pleuraempyems grundsätzlich mit dem Angriff auf den obersten Teil durch das von mir oben angegebene Verfahren zu beginnen. Wir können hierdurch das Leiden in einem Teil der Fälle ohne jede weitere Nachoperation zur Heilung bringen und drücken in dem Restteil der Fälle die Thorakoplastik, wo sie doch noch nötig wird, zu einem Akte von geringer Ausdehnung und verheißungsvoller Sicherheit herab.

Dabei ist, um das noch einmal hervorzuheben, nicht die Verwendung von gestielten Muskellappen und im besonderen die Verwendung der M. pectoralis das Neue des von mir vertretenen Verfahrens: Derartige Muskellappen sind für die letzte Etappe der Operationen à la Schede wiederholt empfohlen und allgemein verwendet worden, wenn Schulter- und Brustmuskeln, oberste Rippen, Schlüsselbein und Schulterblatt der bereits bis zum äußersten getriebenen Verstümmelung des Thorax schließlich ein Halt geboten. Auch wird an dem Prinzip meines Vorgehens nichts geändert, wenn die Verödung der Pleurakuppe auf eine andere Weise erzielt oder wenn statt der Pectoralismuskeln ein anderes Material zur Verödung benutzt wird, wie etwa die mobilisierte Schwarte der Pleura costalis. Sondern das Wesentliche meines Vorschlages besteht darin, die bisherigen therapeutischen Bestrebungen gleichsam auf den Kopf zu stellen, indem die derzeitigen, an der Basis der Höhle im Bereiche der Fistel beginnenden und sich allmählich nach aufwärts zur Spitze hinarbeitenden Eingriffe ersetzt werden durch den planmäßigen primären Angriff auf den höchsten, von der Fistel am meisten entfernt gelegenen Abschnitt der Empyemhöhle, durch einen Angriff, der von einem neuen Operationsgebiete aus geführt wird.

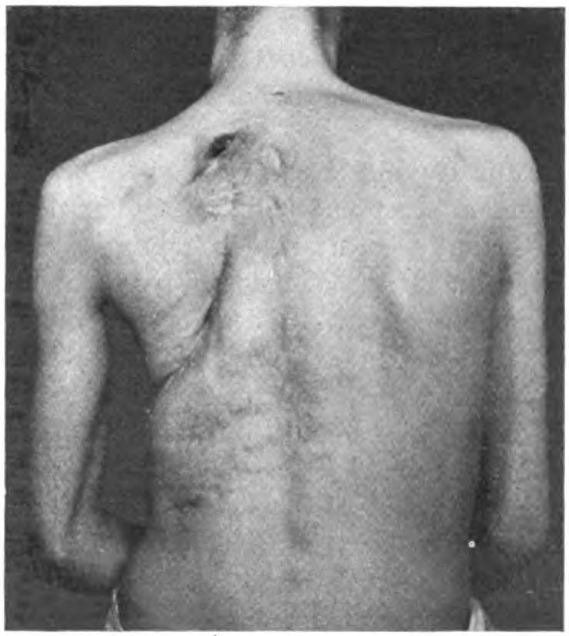

Abb. 14.

Sehr vorteilhaft erwies sich das Vorgehen auch in einem Falle, wo nach einer Schußverletzung eine große Empyemhöhle zurückgeblieben

Digitized by Google
Original from UNIVERSITY OF CALIFORNIA
Generated on 2019-05-24 17:19 GMT / http://hdl.handle.net/2027/uc1.b3753216
Public Domain in the United States, Google-digitized / http://www.hathitrust.org/access_use#pd-us-google

war, deren ausmündende Fistel jedoch nicht unten, sondern am Rücken oberhalb der Scapula gelegen war.

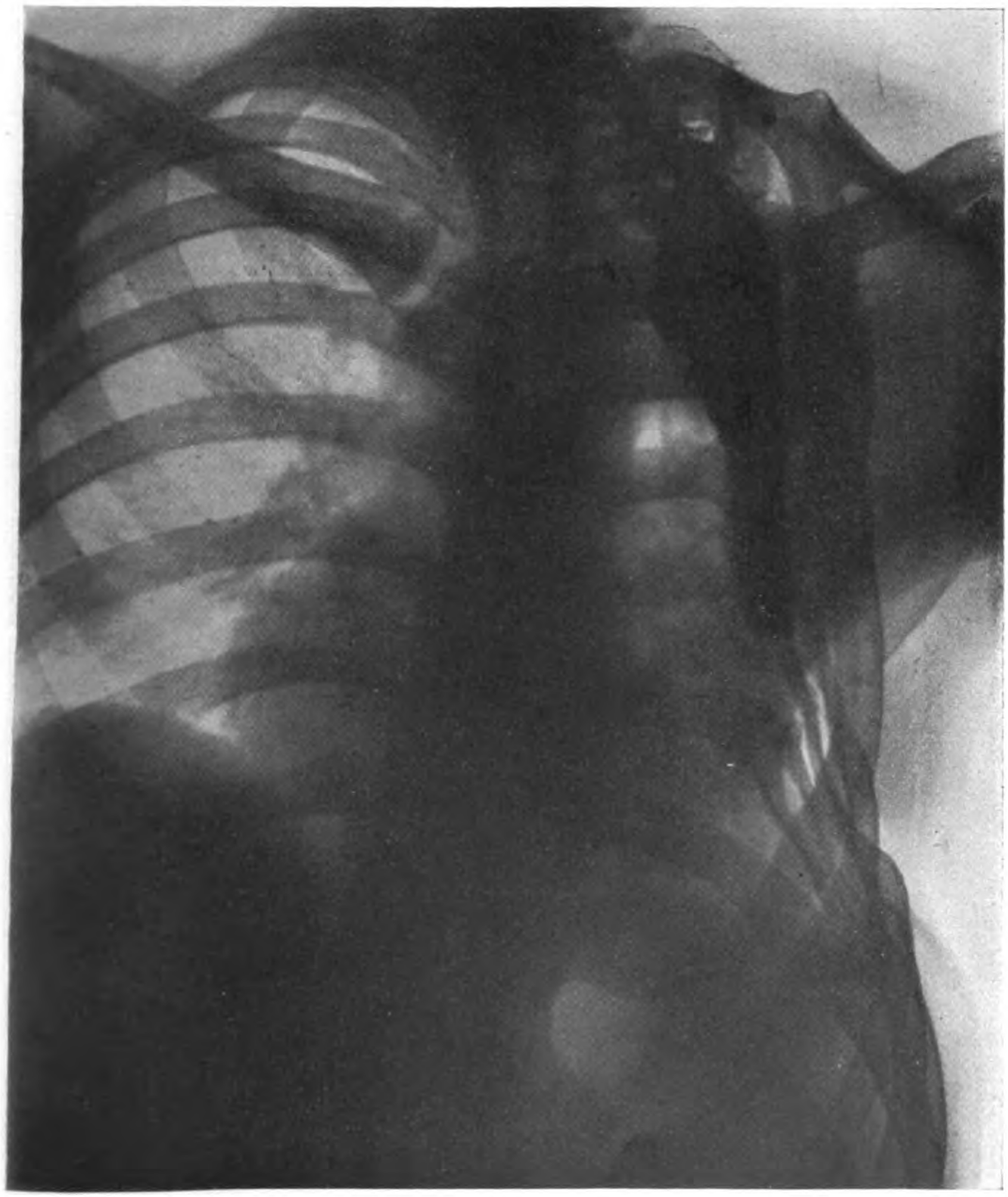

Abb. 15.

Es handelte sich um einen 25jährigen Schullehrer, der im November 1914 durch eine Gewehrkugel verwundet wurde und im Anschluß daran einen Lungenabsceß und ein linksseitiges Empyem bekam. Es wurden mehrfache Rippenresektionen und Thorakoplastiken ausgeführt. Es blieb eine oberhalb des Schulterblattes mit einer großen Fistel ausmündende Restempyemhöhle zurück (Abb. 14),

Digitized by Google
Original from UNIVERSITY OF CALIFORNIA
Generated on 2019-05-24 17:19 GMT / http://hdl.handle.net/2027/uc1.b3753216
Public Domain in the United States, Google-digitized / http://www.hathitrust.org/access_use#pd-us-google

die, wie das nach Wismutfüllung aufgenommene Röntgenbild zeigt, bis zur 6. Rippe herabreichte (Abb. 15). Diese Empyemhöhle wurde fern von der Fistel von vorne her in der geschilderten Weise angegangen. Der Kranke überstand den

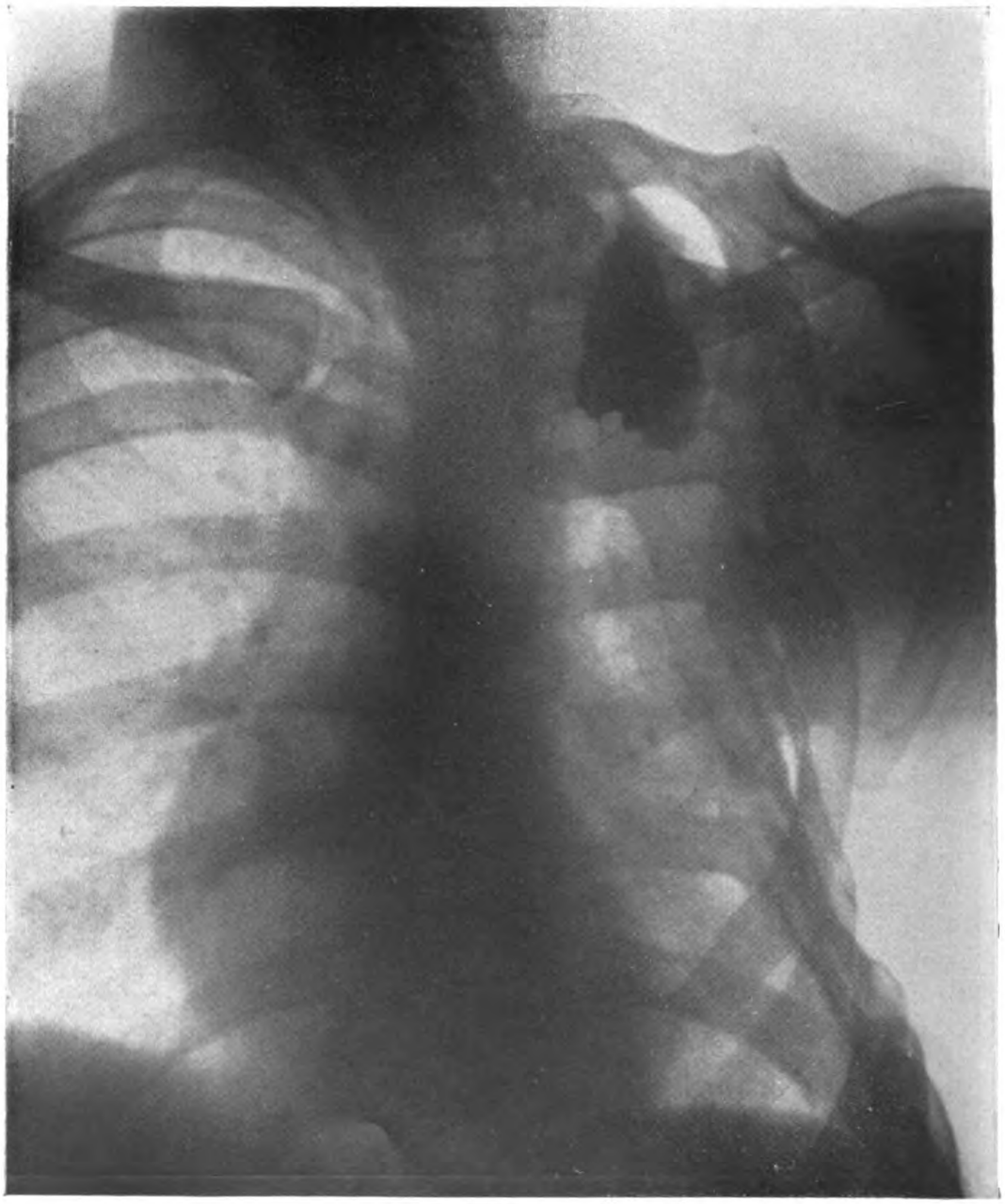

Abb. 16.

Eingriff ohne nennenswerte Reaktion. Er wurde 6 Wochen nach dem Eingriff mit nur wenig sezernierender Wunde entlassen. Die Empyemhöhle hatte sich bereits wesentlich verkleinert. — Eine $^3/_4$ Jahr nach der Operation vorgenommene Untersuchung zeigte (Abb. 16), daß die Empyemhöhle sich in ihrem unteren Ab-

Digitized by Google
Original from UNIVERSITY OF CALIFORNIA
Generated on 2019-05-24 17:19 GMT / http://hdl.handle.net/2027/uc1.b3753216
Public Domain in the United States, Google-digitized / http://www.hathitrust.org/access_use#pd-us-google

schnitt vollkommen geschlossen hatte. Nur der oberste Abschnitt war noch nicht verödet und wird voraussichtlich noch eine Operation in Gestalt von Rippenresektionen erforderlich machen, deren Ausdehnung in keinem Verhältnis zu der Größe der ursprünglichen Höhle stehen wird. Auch hier scheint die ausgeheilte Höhle durch lufthaltiges Gewebe ersetzt zu sein.

Auch die Fälle, die bereits durch eine Thorakoplastik von der Fistelöffnung her angegangen sind, bei denen aber trotz ausgedehnter Rippenresektionen die gefürchtete, durch den Schultergürtel gedeckte obere Restempyemhöhle hartnäckig fortbesteht, lassen sich durch das geschilderte Vorgehen von vorne her ohne Gefahr und mit großer Wahrscheinlichkeit zur Ausheilung bringen, wie aus folgendem Beispiel zu ersehen ist, wo ein Kranker, der 5 Jahre lang mit zahlreichen Thorakoplastiken vergeblich behandelt wurde, durch unser Operationsverfahren in einem Akte in 2 Monaten vollständig geheilt wurde. Die Krankengeschichte ist folgende:

Ein 26jähriger Mann erlitt im Felde einen rechtsseitigen Brustschuß, der zu einer eitrigen Rippenfellentzündung führte. Er wurde mit Rippenresektion behandelt, die Empyemfistel schloß sich nicht, so daß mehrere Thorakoplastiken vorgenommen wurden, ohne jedoch eine Heilung herbeizuführen. Bei der Aufnahme in die Klinik, 5 Jahre nach dem Beginn der Krankheit, war die linke Thoraxseite in ihrem unteren Abschnitt infolge Fehlens einer großen Anzahl von Rippen beträchtlich eingesunken. In Höhe der 6. Rippe war eine durch ein Drain offen gehaltene Fistel die in eine bis zur Spitze reichende Empyemhöhle führte (Abb. 17). Der Kranke wurde alsbald in typischer Weise operiert. Zwei Monate nach der Operation verließ er geheilt die Klinik.

Nicht unerwähnt will ich lassen, daß die Freilegung der eiternden Pleurahöhle in der geschilderten Weise von vorne durch Beiseiteschlagen des M. pectoralis major und durch die Anlegung des Thoraxfensters so einfach, und daß die Übersicht und Zugänglichkeit zu den Wandgebilden der Eiterhöhle so vorzüglich ist, daß mir dieser Weg als Zugang auch zur Vornahme der Pneumolyse geeigneter als der von unten erscheint. Es steht auch nichts im Wege, beide Verfahren miteinander zu kombinieren.

Auch in einem Falle von Lungentuberkulose mit vorn oben gelegener Kaverne, den ich im Frühjahr 1920 operierte, erwies sich das geschilderte Vorgehen von vorne unter Beiseiteschlagen der Pectoralismuskeln als vorteilhaft, indem nicht allein durch die fensterförmige Resektion der über der Kaverne gelegenen Rippen eine Mobilisierung und ein Einsinken der Thoraxwand erreicht wurde, sondern auch durch die Tamponade des großen Brustmuskels auf die Pleurakuppe und die uneröffnete Kaverne die gewünschte Eindellung erzielt wurde. Auf Grund der bei diesem Fall gemachten praktischen Erfahrung und auf Grund theoretischer Erwägungen erscheint mir der geschilderte Zugang als der beste Weg zur Ausführung der Tuffierschen Apikolyse bei

Digitized by Google
Original from UNIVERSITY OF CALIFORNIA
Generated on 2019-05-24 17:19 GMT / http://hdl.handle.net/2027/uc1.b3753216
Public Domain in the United States, Google-digitized / http://www.hathitrust.org/access_use#pd-us-google

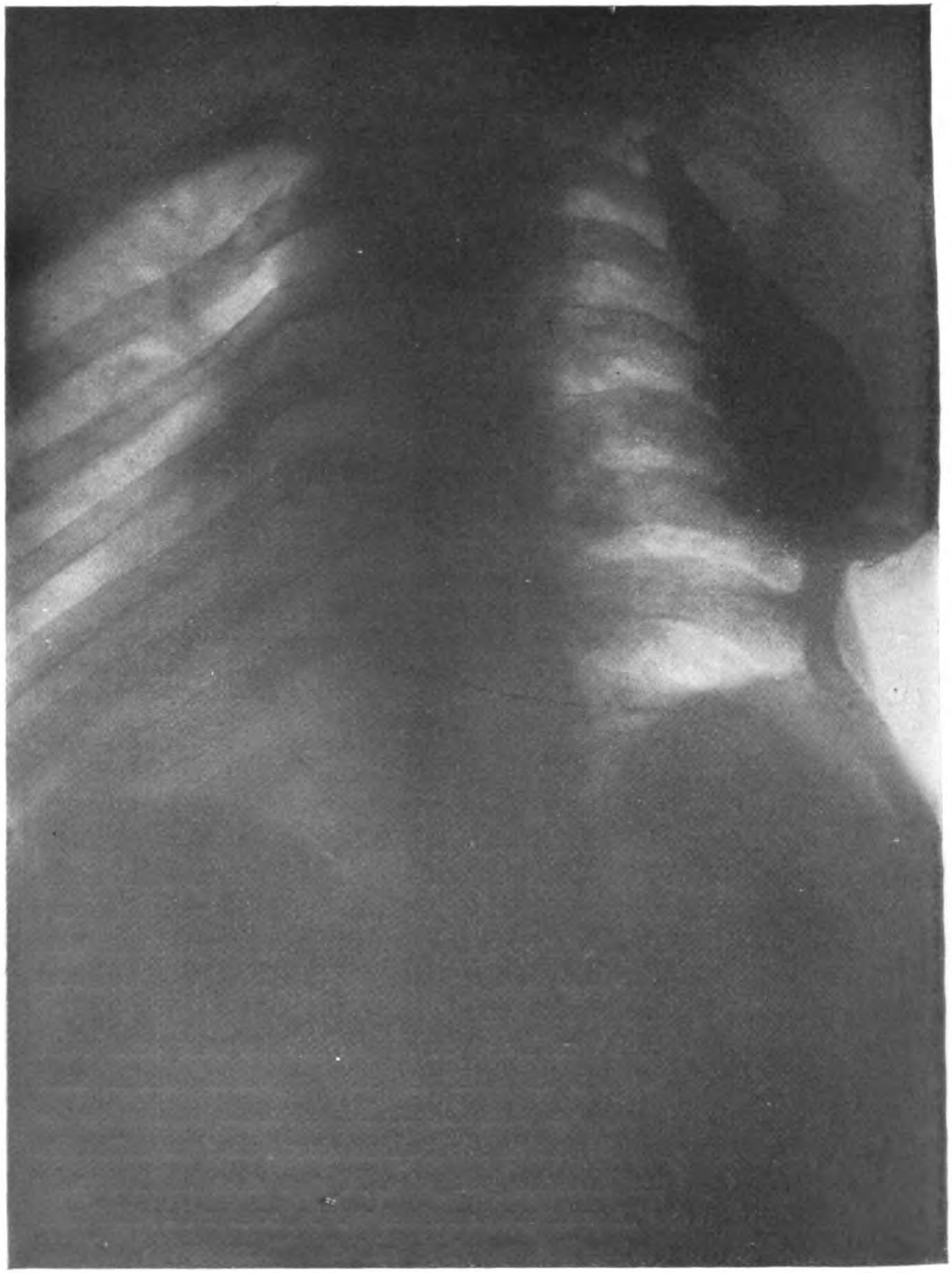

Abb. 17.

Digitized by Google
Original from UNIVERSITY OF CALIFORNIA
Generated on 2019-05-24 17:19 GMT / http://hdl.handle.net/2027/uc1.b3753216
Public Domain in the United States, Google-digitized / http://www.hathitrust.org/access_use#pd-us-google

einseitiger Spitzentuberkulose, und die Musculi pectorales sind ein weit geeigneteres Füllmaterial zur Ausfüllung des nach der Apikolyse entstehenden Hohlraumes als die zu diesem Zwecke bisher empfohlenen Materialien: Paraffin, Jodoformmasse, Fett u. a., gegen deren Einlagerung als tote Plombe oder freies lebendes Transplantat in unmittelbarer Nähe der keimhaltigen, sich ständig bewegenden Lunge schwere Bedenken bestehen. Ich glaube, daß der Apikolyse in der durch das oben beschriebene Operationsverfahren modifizierten Form noch eine bedeutungsvolle Rolle bei der chirurgischen Behandlung der diesseitigen Spitzentuberkulose zukommen wird.

Generated on 2019-05-24 17:19 GMT / http://hdl.handle.net/2027/uc1.b3753216
Public Domain in the United States, Google-digitized / http://www.hathitrust.org/access_use#pd-us-google
Digitized by Google
Original from UNIVERSITY OF CALIFORNIA

Herrn Prof. Dr. A. Eiselsberg zum sechzigsten Geburtstage.

Der Einfluß der Alkoholanästhesie des Ganglion Gasseri auf die Kautätigkeit.

Von
Dr. **Anton Bleichsteiner.**

(Aus der Kieferstation der I. chir. Univ.-Klinik. Prof. A. Eiselsberg in Wien. — Leiter Prof. Pichler.)

Mit 3 Textabbildungen.

(Eingegangen am 12. Juli 1921.)

Wenn nach einem peinvollen Leidenswege alle medikamentösen, physikalischen und anderen nichtoperativen Hilfsmittel erfolglos angewendet worden waren, dringen die Patienten derart stürmisch auf Behandlung mittels direkter Einspritzung (Alkoholinjektion), daß es für den Arzt oft schwer wird, die Für- und Gegenanzeigen, besonders im Hinblick auf die Operationsfolgen abzuwägen. Gegenüber den Gefahren, die dem Auge drohen können, pflegen die Störungen der Kautätigkeit infolge der Alkoholinjektion meistens nicht in Betracht gezogen zu werden. Mit dem Aufhören der Schmerzen ändert sich jedoch manchmal der Standpunkt der Kranken, indem sie dann im Verhältnisse zu den Schmerzanfällen geringfügige Unannehmlichkeiten außerordentlich hoch bewerten können, so daß, wenn auch glücklicherweise selten, sogar die Gefühllosigkeit als fast unerträglich geschildert wird, die ihnen wohl sicherlich vorhergesagt worden war. Solche Fälle lassen eine Nachprüfung der Folgeerscheinungen der Anästhesie für die Kautätigkeit wünschenswert erscheinen, wozu die von Prof. Pichler behandelten Fälle herangezogen wurden (bisher beil. 100). Ihm verdanke ich auch die Anregung zu dieser Untersuchung.

Von diesen Fällen stellten sich zwölf wieder vor. Zwei Fälle, bei denen auf der I. chir. Univ.-Klink die Ganglionexstirpation ausgeführt worden war, dienten als Kontrolle.

Im allgemeinen wurden von den Patienten keine nennenswerten Störungen in der Ernährung angegeben, dagegen öfters unangenehme Empfindungen. Einigen Patienten scheint die Veränderung der Kauarbeit kaum zum Bewußtsein gekommen zu sein.

Sehr oft begegnet man der Aussage, daß die Speisen nach der gesunden Seite wie von selbst hinübergeschoben und dort ganz gut gekaut werden. Etwas Ähnliches tritt ganz gewöhnlich bei Schmerzen in einer

Digitized by Google
Original from UNIVERSITY OF CALIFORNIA
Generated on 2019-05-24 17:19 GMT / http://hdl.handle.net/2027/uc1.b3753216
Public Domain in the United States, Google-digitized / http://www.hathitrust.org/access_use#pd-us-google

Kieferhälfte infolge von Periodontitis oder Pulpitis ein. Die motorisch intakt gebliebene Zunge schiebt die Speisen der kaukräftigeren Seite zu. Übrigens scheint auch eine isolierte Lähmung der Empfindung auf einer Seite, z. B. bloße Lingualislähmung, zum ausschließlichen Kauen auf der gesunden Seite zu führen. In zwei von den zwölf untersuchten Fällen wurde über die Erschwerung des Kauens geklagt. Bei einem davon war auch ein Gefühl von „Spannung" in der anästhesierten Gesichtshälfte vorhanden, so daß die subjektive Wertung beider Störungen schwer abzuschätzen war. Sehr oft behielten die Patienten auch nach der Injektion die halbweiche Nahrung bei, teilweise sicher aus unbegründeter Angst vor stärkerem Kauen.

Über Verdauungsbeschwerden klagte niemand. Beinahe ausnahmslos wurde angegeben, daß der Ernährungszustand sich nach der Injektion bedeutend gebessert habe. Das ist vollkommen begreiflich, da die Nahrungsaufnahme die Quelle hochgradigster Schmerzen gewesen war, oder mindestens auf Einnahme flüssiger Nahrung beschränkt werden mußte.

Leider ist es unmöglich, bei einigermaßen ausgebreiteten Neuralgien die Zerstörung des motorischen Trigeminusanteiles nur einigermaßen sicher zu vermeiden, obwohl er gesondert gelagert ist. Die Lähmung der Kaumuskeln tritt stets gleichzeitig mit der Aufhebung der Empfindung im Gebiete des 3. Astes auf. Bei bloßer Parese der Kaumuskeln findet sich auch nur eine Herabsetzung der Empfindung.

Der motorische Anteil versorgt die ganze, den Unterkiefer hebende Muskelgruppe (Adductoren), die Mehrzahl der Senker (Abductoren) und den M. buccinator, der die Wangenspannung bedingt.

In einem Falle wurde besonders über die Schlaffheit der Wange geklagt, die zu Bißverletzungen der Schleimhaut und zu mangelhaftem Einschieben der Nahrung zwischen die Zahnreihen führen kann. Zunge und Wange haben nämlich nach Zsigmondy die Aufgabe, den beim Zusammenquetschen von der Zahnreihe abgepreßten Teil des Bissens neuerlich zwischen die Kiefer zu bringen. Für die Wange besorgt der M. buccinator diese Arbeit.

Die Unterkieferheber sind: M. temporalis, masseter und pterygoideus internus; die vom Trigeminus versorgten Senker: M. mylohyoideus, pterygoideus externus und der vordere Bauch des biventer (der dorsale Anteil desselben hat keine Wirkung auf den Unterkiefer). Nicht vom Trigeminus versorgte Senker des Unterkiefers sind der geniohyoideus und die nur mittelbar wirksamen M. sternohyoideus, sternothyreoideus und omohyoideus sowie das Platysma myoides. Bei einseitiger Lähmung fällt also die Hälfte der gesamten Hebekraft des Unterkiefers aus.

Zur Messung derselben dient meistens das Gnathodynamometer

Digitized by Google
Original from UNIVERSITY OF CALIFORNIA
Generated on 2019-05-24 17:19 GMT / http://hdl.handle.net/2027/uc1.b3753216
Public Domain in the United States, Google-digitized / http://www.hathitrust.org/access_use#pd-us-google

nach Black, dessen Benutzung durch die liebenswürdige Überlassung aus dem zahnärztlichen Institut der Poliklinik ermöglicht war.

Dieses Instrument besteht aus einer starken Metallgabel, deren verjüngte Zinken zwischen die Zahnreihen zu schieben sind. Eine Hebelübertragung gestattet die Ablesung in Kilogramm.

Auch ohne Veränderungen der Kaukraft schwanken die Werte je nach der Entfernung der Stelle des Ansatzes des Instrumentes vom Kiefergelenke, weiter nach Vorhandensein und Zustand der Zähne sowie der Willenskraft des Untersuchten. Die schmerzhafte Anspannung der im Periodontium verlaufenden Aufhängefasern des Zahnes erzwingt gewöhnlich lange vor Erreichen der Gesamtmuskelwirkung das Abbrechen der Messung.

Bei Trigeminuskranken sind noch dazu sehr häufig mehrere oder alle Zähne der kranken Seite gezogen worden, so daß die Metallzinken nur auf die Alveolarfortsätze oder auf Prothesen angelegt werden können und starke Schmerzen hervorrufen. Überdies ist die Kaukraft in der langen Zeitspanne mit Schmerzattacken infolge der Entwöhnung vom herzhaften Zubeißen stark abgesunken. Während bei Abschätzung der Schließkraft ohne Instrument durch Einhaken des Zeigefingers in eine günstig gelegene Zahnlücke eine ziemlich große Kraft zur Überwindung der Kieferschließer erforderlich war, konnte nur in sehr wenigen Fällen ein halbwegs verwertbarer Aufschluß mit Hilfe dieses Instrumentes gewonnen werden.

Es ergab sich dann eine Verminderung der Kaukraft der injizierten Seite beiläufig auf die Hälfte, wobei jedoch auch die gesunde eine erhebliche Verminderung (im günstigsten Falle auf 12 kg statt 50—60) zeigte. Meistens waren überhaupt nur 3—5 kg Kaukraft zu erzielen. Den Ansprüchen unserer weichen Durchschnittsnahrung genügt jedoch auch eine bedeutend verringerte Kaukraft. Das beweisen z. B. die Gebißträger, die mit einer auf das Viertel gesunkenen Kaukraft einen leidlichen Zustand von Kaufähigkeit erreichen. Die meisten Patienten ziehen weiche Kost vor, an die sie sich ja vor der Injektion schon gewöhnt hatten. Aber nicht nur die Kaukraft wird durch die Lähmung beeinflußt, sondern auch der Mechanismus der Kaubewegungen. Die geringen Hemmungsvorrichtungen und die Inkongruenz der Gelenksteile des Kiefergelenkes gestatten eine sehr freie Beweglichkeit.

Vergleichend anatomisch betrachtet ist das Kiefergelenk und damit die Kautätigkeit des Menschen eine Vereinigung von drei Einzelleistungen, Grundbewegungen, die in der Tierreihe in einigen Arten ganz besonders einseitige Durchbildung erfahren haben. Ich folge darin besonders Gysi (Neue Gesichtspunkte im Artikulationsproblem, Schweizer Vierteljahrschr. f. Z. 1912, Heft 2), einer ausgezeichnet klaren Zusammenfassung dieser stark umstrittenen Frage.

Digitized by Google
Original from UNIVERSITY OF CALIFORNIA
Generated on 2019-05-24 17:19 GMT / http://hdl.handle.net/2027/uc1.b3753216
Public Domain in the United States, Google-digitized / http://www.hathitrust.org/access_use#pd-us-google

1. Die reine Scharnierbewegung der Raubtiere beruht auf der Drehung von quergestellten walzenförmigen Condylen in einer engangepaßten Rolle. Die Zähne werden zum Abreißen wie Keile zwischeneinander getrieben. Die Bewegung geschieht beiderseits gleichzeitig und gleichsinnig.

Beim Menschen ist diese Bewegung möglich, und zwar geht sie im unteren Teile der Kiefergelenke vor sich. In Wirklichkeit ist sie untrennbar mit der Vorbißbewegung verbunden. Die Condylen sind aber beim Menschen nicht quer, sondern schief, nach rückwärts konvergierend, so daß sich die Achsen am Vorderrande des großen Hinterhauptloches unter einem nach vorne offenen stumpfen Winkel schneiden. Die Condylenoberfläche zerfällt nach Meyer in einen kleineren mehr frontalen lateralen und einen größeren mehr schief gestellten medialen Teil, wovon der mehr frontal gestellte Anteil allein der Scharnierbewegung dient, der andere der Drehbewegung. Dieser Unterschied wird jedoch nicht allgemein angenommen. Jedenfalls zeigt die Schiefstellung der Condylen schon eine Verbindung mit anderen Bewegungsmöglichkeiten an.

2. Die Vorbißbewegung der Nagetiere. Die Condylen sind sagittal gestellt, in dieser Richtung langgestreckt. Die Arbeit der Schneidezähne ist scherenartig, die der flachen Molaren gleitend.

Beim Menschen ist, wie vorhin erwähnt, diese Bewegung innig mit der Scharnierbewegung verbunden, worüber später noch Genaueres mitgeteilt werden wird. Jedenfalls ergibt sich als Bewegungskurve keine Kreislinie, sondern eine Aneinanderreihung einzelner Kreissektoren von ungleichen Halbmessern. Die Vorbißbewegung des Menschen findet im oberen Gelenke (zwischen Meniscus und Gelenksfläche des Schläfenbeines) statt und zwar gleichzeitig und gleichsinnig, weshalb sie auch mit der Scharnierbewegung so eng verbunden vor sich gehen kann. Infolge der schiefen hinteren Abdachung des Tuberculum articulare ist die Bahn der Vorbißbewegung nach vorne abschüssig. Der Winkel dieser schiefen Bahn, an der der Meniscus mitsamt dem Unterkieferköpfchen schleift, beträgt 20—50°, durchschnittlich 33°. Unterschiede zwischen beiden Seiten kommen vor. Verändernd auf die Vorbißbewegung wirken der Schneidezahnüberbiß und die Höckerquerreihen der Backen- und Mahlzähne. Die Hinterfläche der oberen Schneidezähne, an denen die Kanten der unteren bis zum Erreichen der Schneide schleifen, ist in einem nach oben rückwärts offenen Winkel von 50—80° zur idealen Kauebene geneigt.

Die Molarenhöcker bilden mit ihr einen Winkel von 42—65° im Sagittalschnitt. Durch diese schiefen Ebenen wird der Unterkiefer beim Vorschieben bis zur Überwindung des Schneidezahnüberbisses gesenkt, worauf die Bewegung mehr horizontal fortgesetzt werden

Digitized by Google
Original from UNIVERSITY OF CALIFORNIA
Generated on 2019-05-24 17:20 GMT / http://hdl.handle.net/2027/uc1.b3753216
Public Domain in the United States, Google-digitized / http://www.hathitrust.org/access_use#pd-us-google

kann. Diese Winkel hängen also in einem gewissen Maße voneinander ab. Die Steigwinkel der Molarenhöcker werden durch eine nach oben hohle bogenförmige Anordnung der Kauflächenreihe ergänzt, wobei die einzelnen Zähne außerdem wie die Stufen einer Treppe vom Eckzahn bis zum 1. Mahlzahn des Unterkiefers absteigen und dann wieder nach rückwärts ansteigen.

Beim Menschen ist die Vorbißbewegung wegen der Schiefstellung der Tubercula und ihres Ausgusses, der Menisken, in fließendem Übergange zur

3. Seitbiß- oder Drehbewegung. Ihre einseitigste Ausbildung findet man bei den Wiederkäuern. Ihre Condylen sind konkav, schräggestellt und artikulieren mit gewölbten Gelenkshöckern. (Beim Menschen stellt Condylus + Meniscus zusammen eigentlich auch einen konkaven Gelenkskörper dar.) Der andere Gelenkskörper, das Tuberculum, ist schief gestellt, wodurch eine Angleichung an den nach medial ansteigenden Condylenkamm erreicht wird.

Dieses Ansteigen der Condylen gegen medial zu ist bei den typischen Wiederkäuern nicht vorhanden, die Schiefstellung in der Horizontalfläche angedeutet.

Durch ungleichsinnige Vor- und Rückwärtsbewegung entsteht die Seitbißbewegung. Beim Menschen ist sie sehr mannigfaltig, weil sich in ihr drei Bewegungen verbinden.

a) Findet eine Andeutung von Drehbewegung um eine allerdings den Ort wechselnde Achse statt. Die Achse liegt zuerst in oder nahe an dem einen Condylus und wandert im Fortschreiten nach lateral und rückwärts. Deshalb scheint dieser Condylus anfangs unbeweglich zu sein, während der andere nach vorwärts und etwas nach innen wandert, so daß das Kinn ebenfalls etwas nach vorne und gegen die Seite des ruhenden Condylus rückt. Dieser macht eine Bewegung nach rückwärts und nach seiner Seite.

b) Wegen der schiefen Ebene schleift der beweglichere Condylus dabei nach abwärts, der andere steigt etwas empor. Damit ist also eine zweite Drehung entstanden. Die früher vertikale Achse hat sich beim Zurückweichen auch in der Frontalfläche geneigt.

c) Verändern beide Condylen infolge der gleichgerichteten Verschiebung nach der Seite des scheinbar ruhenden Condylus ihre Stellung zur Medianfläche (Transversalbewegung nach Bennett). Diese Transversalbewegung scheint auch schon bei den Wiederkäuern möglich. Sie bedeutet ein besonders energisches Zerquetschen der Nahrung, indem die Längsreihen der Höcker der Mahlzähne einmal nach rechts, das andere Mal nach links aneinander vorbeigeschoben werden.

Diese Transversalbewegung wurde früher immer geleugnet (z. B.

Digitized by Google
Original from UNIVERSITY OF CALIFORNIA
Generated on 2019-05-24 17:20 GMT / http://hdl.handle.net/2027/uc1.b3753216
Public Domain in the United States, Google-digitized / http://www.hathitrust.org/access_use#pd-us-google

von Christensen), weil durch die gleichzeitige Drehung des nach vorne rückenden Condylus sein mediales Abrücken verdeckt wird.

Gysi stellt diese Transversalbewegung, die als vierte zu den drei Haupttypen kommt, folgendermaßen dar: „Bei einem Seitwärtsbisse, der den Kinnpunkt nach links führt, wandert der rechte Gelenkkopf nicht parallel zur Mittellinie direkt vorwärts und abwärts, sondern es macht der rechte Gelenkkopf außerdem noch eine Einwärtsbewegung (meistens 15°), wodurch auch der linke Gelenkkopf etwas nach links gedrängt wird."

Von diesen Bewegungen werden nun zum Zerkleinern der Nahrung nach Zsigmondy (Österr. Zeitschr. f. Stom. 6; 1912) hauptsächlich folgende zwei Bewegungen verwendet:

„1. Die Öffnungsbewegung erfolgt stets nach unten und außen nach jener Seite, welche die Kauarbeit zu leisten hat.

2. Die Schließungsbewegung ist im Gegensatze zur variablen Öffnungsbewegung eindeutig bestimmt. Sie entspricht dem kürzesten Wege aus der jeweils erreichten maximalen Abductionslage in die Okklusionsstellung . . .

Niemals findet hierbei eine Überschreitung der Mittellinie statt."

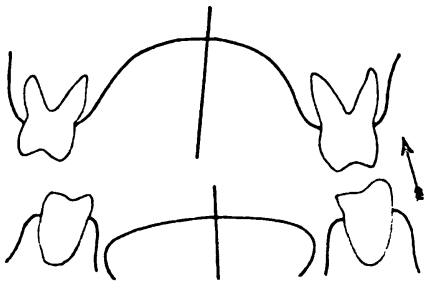

Abb. 1. Rückkehrbewegung beim Kauakte im Verhältnisse zur Einpflanzungsrichtung der Mahlzähne.

Der Berührungspunkt der unteren mittleren Schneidezähne, das sogenannte Dentale inferius, beschreibt also eine Bahn, die zuerst nach abwärts und dann in einem nach außen offenen Bogen mehr oder weniger weit nach lateral geht. Die Rückkehrbewegung, die eigentliche Nutzleistung nach der Vorbereitung zur Aufnahme des Bissens geht so vor sich, daß infolge der Seitenverschiebung bei den Mahlzähnen Höcker auf Höcker auftreffen und aneinander gleitend die Speisen zermalmen, bis am Schlusse der Malmbewegung durch das Auftreffen der Höcker mit der Kaurinne die Schlußstellung erreicht wird. Von ihr aus senkt sich dann der Unterkiefer von neuem. Entsprechend der von lateral unten nach medial oben erfolgenden Rückkehrbewegung sind die Mahlzähne schief eingebettet, so daß die seitlich wirkende Komponente, die ein seitliches Umstürzen mit der Zeit zur Folge haben könnte, ausgeschaltet ist (Abb. 1). Für die Öffnungsbewegung werden M. mylohyoideus, vorderer Biventerbauch, Pterygoideus externus und geniohyoideus verwendet werden können, wobei zur Verschiebung nach der Seite des Kauaktes nur die Muskeln der Gegenseite, insbesondere der Pteryg. ext. und Mylohyoideus stärker innerviert werden brauchen, denn die Mundöffner besitzen eine der Medianlinie annähernde Komponente.

Digitized by Google
Original from UNIVERSITY OF CALIFORNIA
Generated on 2019-05-24 17:20 GMT / http://hdl.handle.net/2027/uc1.b3753216
Public Domain in the United States, Google-digitized / http://www.hathitrust.org/access_use#pd-us-google

Für die Rückkehrbewegung stehen die kräftigen Heber M. temporalis, Masseter und Pterygoideus internus zur Verfügung. Dieser Muskel hat nach Riegners Untersuchungen an Menschenleichen und Affen (Arch. f. Anat. u. Physiol. 1904 u. 1906) eine starke Komponente nach medial, wodurch das bei der Öffnungsbewegung nach unten und außen abgelenkte Dentale inferius wieder zur Mittellinie gebracht wird.

Bei Selbstversuchen mittels eines zwischen die Mahlzähne einer Seite gesteckten Gummistückes kann man die bei weitem stärkere Anspannung der Muskulatur der verwendeten Seite bei der Schließbewegung feststellen.

Wie wird nun die Kauarbeit durch die Ausschaltung des motorischen Trigeminus gestört? Wenn man in den äußeren Gehörgang eines Normalen beiderseits eine Fingerkuppe einführt, so bemerkt man beim Öffnen des Unterkiefers beiderseits einen leichten Zug nach vorne, bei Schließen ein Andrängen des Condylus nach rückwärts und oben.

Bei seitlichen Drehungen des Unterkiefers spürt man ein Einsinken nach vorne und der Medianlinie zu, und zwar auf der Seite, von der die Bewegung ausgeht, die das Kinn anzeigt. Auf der anderen Seite spürt man ein leises Andrängen und eine Lateralbewegung, was besonders gut wahrgenommen wird, wenn man die Zeigefinger in der Gelenksgegend vor beiden Ohren anlegt.

Bei den Fällen von Alkoholinjektion in den 3. Ast des Trigeminus spürt der Finger auf der intakten Seite bei Öffnen und Schließen die vorhin beschriebenen Empfindungen, auf der Seite der Injektion jedoch keinerlei Bewegung.

Eine Nachprüfung an den beiden Fällen von Ganglionresektion ergab denselben Befund mit voller Deutlichkeit. Nur bei stärkerer Öffnung konnte eine Bewegung auch auf der Seite der Injektion wahrgenommen werden, wobei eine deutliche Seitenverschiebung unter Knacken des Gelenkes auftrat.

Weiter kann man bemerken, daß der Unterkiefer aktiv wohl nach der injizierten Seite gedreht, also das Kinn nach dieser Seite verschoben werden kann, dagegen bei Rückbewegung nach der anderen Seite in der Mittellinie stehen bleibt.

Bei einer ausgiebigen Öffnungsbewegung des Unterkiefers wird weiter die Mittellinie des Unterkiefers, das Dentale inferius, nach der injizierten Seite abgelenkt.

Bei einem sehr intelligenten jungen Manne waren seitliche Drehungen des Unterkiefers aktiv überhaupt nicht zu erreichen, ohne daß jedoch er über Kaustörungen geklagt hätte.

Der auf der gelähmten Seite wahrgenommene Mangel der Condylenbewegung bei Öffnen und Schließen beruht auf dem Fehlen jener Wir-

Digitized by Google
Original from UNIVERSITY OF CALIFORNIA
Generated on 2019-05-24 17:20 GMT / http://hdl.handle.net/2027/uc1.b3753216
Public Domain in the United States, Google-digitized / http://www.hathitrust.org/access_use#pd-us-google

kung des Pterygoideus externus, die das Unterkieferköpfchen vorschiebt und auf der seines Antagonisten in dieser Beziehung, des M. temporalis. Über die Wirkungsweise des ersteren schreibt Chissin (Arch. f. Anat. u. Physiol. 1906, Anat. Abt.):

„Der obere Anteil des Pter. ext. inseriert an dem Vorderrande des Meniscus, der untere legt sich am Halse und dem Condylenteil an . . . Der Meniscus mit dem unteren Teile der hinteren Seite der hinteren Kapselwand bilden gleichsam eine Fortsetzung der Sehne des oberen Muskelbauches, die sich um den Condylus oben herumbiegt, um sich an seiner Hinterfläche anzusetzen . . . Die Sehne und der Meniscus wickeln sich bei Vorbewegung vorn beginnend von dem sich im Sinne der Kieferöffnung drehenden Condylus ab . . ."

Ferner: „Wenn man an einem frischen anatomischen Präparate alle Kiefermuskeln wegschneidet und den Zug der Muskel des Mundbodens nachahmt, so bleibt das Köpfchen am hinteren Teile der Pfanne und rückt nicht auf das Tuberculum.

Wir ersehen daraus, daß sogleich mit dem Beginne der Öffnung des Unterkiefers (Scharnierbewegung) der Condylus durch den Ptergy. ext. vorgezogen wird, weil beide Wirkungen infolge der Lage der Ansätze seiner oberen Hälfte miteinander verbunden sind, also bei seiner Kontraktion zwangsläufig entstehen. Bei seiner Lähmung jedoch fällt dieses Vorrücken des Condylus weg. Die reine Öffnungs- (Scharnier-) Bewegung wird nunmehr von den übrigen Öffnern, den Muskeln des Mundbodens besorgt, die nach dem Zitate aus Chissin keine Wirkung auf Vorziehen des Condylus haben.

Luce (Ash's monthly, Dez. 1911) kam mit Hilfe einer photographischen Registriermethode beim gesunden Menschen ebenfalls zum Schlusse, daß mit der Öffnungsbewegung sofort die Vorschiebung des Condylus einsetzt.

Das im äußeren Gehörgange beim Kieferschlusse so deutlich fühlbare Zurückdrängen des Condylus wird durch die beinahe horizontal gelagerten hintersten Fasern des Temporalis besorgt (M. Müller, Dtsch. Monatsschr. f. Zahnheilk. 1912; Richter, Dtsch. Monatsschr. f. Zahnheilk. August 1920). Dabei tritt außerdem auch die rein mechanische Wirkung der schiefen Ebene auf, die durch den hinteren Abhang des Tuberculum articulare des Schläfenbeines gebildet wird.

Infolgedessen muß die Tätigkeit der anderen Unterkieferschließer das Köpfchen nach rückwärts und oben drücken. Bei ihrer Lähmung fällt aber auch dieser Grund zur Bewegung des Köpfchens nach hinten oben aus. Da also die Kraftquellen für die Hin- und Rückwärtsbewegung des Condylus gelähmt sind, wird er wohl die dem Finger unfühlbare Scharnierbewegung mit der anderen Seite mitmachen können, aber nicht die dem Finger weit stärker fühlbare Verschiebungsbewegung.

Digitized by Google
Original from UNIVERSITY OF CALIFORNIA
Generated on 2019-05-24 17:20 GMT / http://hdl.handle.net/2027/uc1.b3753216
Public Domain in the United States, Google-digitized / http://www.hathitrust.org/access_use#pd-us-google

Die bei stärkerer Öffnung bemerkte Bewegung des Köpfchens auch der injizierten Seite ist auf die Drehung desselben zurückzuführen, die es infolge der Wirkung des Pter. ext. der nicht gelähmten Seite mitmachen muß. Es ist dieselbe Bewegung, wie sie bei einer gewöhnlichen Drehbewegung auf der Seite vor sich geht, nach der das Kinn sich bewegt. Das Köpfchen wird dabei fühlbar nach lateral und etwas nach rückwärts gedrängt, wie auch auf Abb. 2 und dem danebengezeichneten Schema (nach Gysi, l. c.). Bei gleichzeitiger Palpation des anderen Condylus ist eine Medial- und Vorbewegung zu fühlen. Es handelt sich also um nichts anderes als die Transversalbewegung von Bennett und ist auch bei geringeren Öffnungsbewegungen vorhanden, nur für den Finger nicht fühlbar. Bei geringeren Drehungswinkeln ist die konstruierte Achse näher dem Condylus, bei Fortschreiten der Drehung rückt sie davon ab. Dann ist die Seitenbewegung am Condylus deutlicher fühlbar, als wenn die Achse beinahe in den Condylus fällt.

Riegner fand bei der einseitigen Kontraktion des Pter. ext. eine recht bedeutende Verschiebung nach der Gegenseite im Ausmaße bis zu $2^1/_2$ unteren Schneidezahnbreiten.

Dabei wird der Condylus der Seite, wo der Muskel arbeitet, auf das Tuberculum herab und nach vorne und etwas nach innen gezogen, der Unterkiefer somit um den Höhenunterschied des Tuberculum der einen Seite gegenüber der Pfannenabdachung, an der der nur mittelbar bewegte Condylus emporgleitet, schief gestellt. Das Kinn rückt nach vorne und nach der Seite des nicht arbeitenden Muskels, der andere Condylus rückt nach aufwärts und hinten außen.

Die „Achsen" stellen mehr eine Krücke für unsere Vorstellung dar, als wirklich ruhende Punktreihen. Sie sind jedenfalls nicht anatomisch vorgebildet und deshalb auch nicht feststehend, wie etwa die Achse des Ellbogengelenkes. Die Bewegung eines so freien Gelenkes, wie das Kiefergelenk, richtet sich mehr nach Muskelzug und Hemmungen durch Muskeldehnung und Anstoßen an Knochenwänden oder Zähnen (Pfannenabdachung und vordere Schneidezähne). Deshalb handelt es sich mit Ausnahme der Scharnierbewegung um keine Kreislinien, sondern um oft recht verwickelte Kurven, für deren einzelne Phasen einander ablösende Bewegungsmittelpunkte konstruiert werden können (Untersuchungen von Bennett, Zahnärztl. Orthopädie und Prothese, Februar 1913).

Die Unfähigkeit zur Bewegung nach der nicht injizierten Seite ist aus dem Ausfalle der Wirkung des gelähmten Pter. ext. erklärlich, der das Kinn bei seiner einseitigen Wirkung auf diese Seite bringen könnte.

Die Pter. ext. wirken demnach wie Zügel auf das entsprechende Unterkieferköpfchen. Anziehen des linken z. B. bringt den linken Con-

Digitized by Google
Original from UNIVERSITY OF CALIFORNIA
Generated on 2019-05-24 17:20 GMT / http://hdl.handle.net/2027/uc1.b3753216
Public Domain in the United States, Google-digitized / http://www.hathitrust.org/access_use#pd-us-google

dylus nach vorne unten, innen und das Kinn nach rechts. Der rechte Condylus wird dabei nach rückwärts oben und etwas nach rechts gestaut und macht bei mäßiger Bewegung nur eine dem Finger wenig

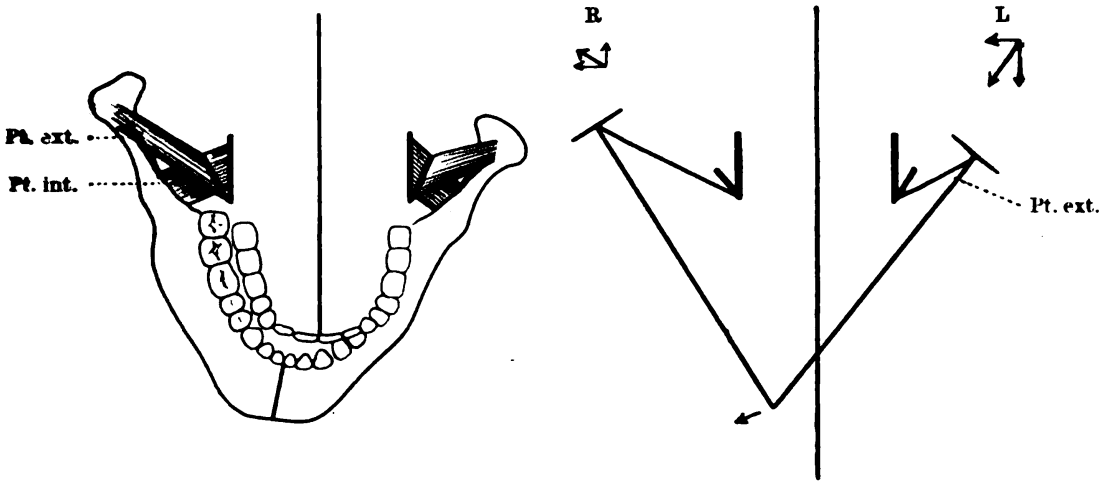

Abb. 2. Drehung des Unterkiefers durch einseitigen Zug des linken M. pteryg. ext. Im Schema ist der Pteryg. int. nicht dargestellt, dagegen die Komponenten und die resultierende der Ortsveränderung der Condylen. (Der obere Kiefer verkürzt dargestellt, um den Unterkiefer nicht zu verdecken.)

deutliche Lageveränderung, wie aus der Kleinheit der Bewegungskomponente des Schemas auf Abb. 2 ersichtlich ist.

Lähmung des rechten Pter. ext. läßt den linken allein arbeiten; es kann dann der rechte Condylus nicht mehr nach vorne, das Kinn nicht nach links bewegt werden, sondern bleibt in der Mittellinie stehen.

Die Verschiebung des Kinnes nach der Injektionsseite bei der Öffnung wird noch durch die ebenfalls zur Medianlinie wirkenden Komponenten der bei der Kieferöffnung mitarbeitenden M. mylohyoideus und biventer der nicht gelähmten Seite verstärkt. Die durch Alkoholinjektion einseitig Gelähmten besitzen also keine rein sagittale Öffnungsbewegung mehr; sie ist zur komplizierten Drehbewegung geworden infolge der gegenseitigen Wirkung einzelner Öffner.

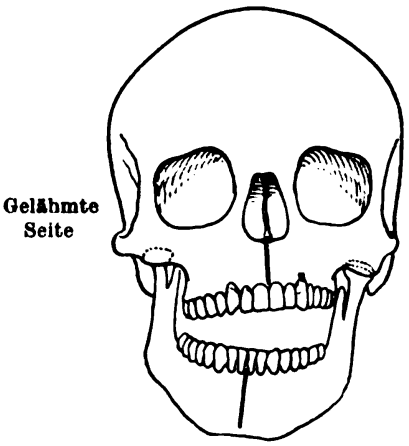

Abb. 3. Schiefstellung des gesenkten Unterkiefers bei rechtsseitiger Lähmung.

Die Patienten benutzen begreiflicherweise die nichtgelähmte Seite zum Kauen. Bei jeder Öffnungsbewegung zu diesem Zwecke wird aber ihr Unterkiefer nach der injizierten Seite verschoben, deren gelähmte

Digitized by Google
Original from UNIVERSITY OF CALIFORNIA
Generated on 2019-05-24 17:20 GMT / http://hdl.handle.net/2027/uc1.b3753216
Public Domain in the United States, Google-digitized / http://www.hathitrust.org/access_use#pd-us-google

Schließer aber für die darauffolgende Rückkehrbewegung funktionsuntüchtig sind (Abb. 3).

Auf der kautüchtigen Seite stehen die Zahnreihen infolge der Drehung durch den einseitig wirkenden Pter. ext. einander nicht ganz gegenüber und sind außerdem noch weiter voneinander entfernt. Deshalb werden beim Schlusse die zueinander gehörigen Höcker und Rinnen sich nicht finden und das Zermalmen ungenügend vor sich gehen. Die Schließer können auch nicht ihre volle Kraft ausnützen, weil ihre der Einpflanzungsrichtung nicht mehr entsprechende Wirkungsrichtung eine Komponente abspaltet. Sie müssen das Dentale inferius von der gelähmten Seite herüberziehen, wirken also nicht mehr streng einseitig wie beim Normalen.

Die oben erwähnte nach medial wirksame Komponente des Pter. internus, die beim Kieferschlusse das seitlich verschobene Dentale inferius nach der Mittellinie zurückführt, ist jetzt weniger wirksam geworden, weil die Ansatzpunkte des Muskels beim Beginne der Rückkehrbewegung fast senkrecht übereinanderstehen. Deshalb kommen die lateral wirkenden Komponenten des Masseter und Temporalis besser zur Geltung: der Unterkiefer wird von der gelähmten Seite zur nichtgelähmten hinübergezogen und erreicht so wieder die Okklusion. Jedenfalls hat aber eine Störung des Kauaktes stattgefunden, die in jenem erwähnten Falle bei dem jungen Manne die aktive Seitendrehung des Unterkiefers überhaupt verhinderte, wohl infolge der Fremdartigkeit der jetzt nötigen Bewegungen.

Daß trotz diesen bedeutenden Veränderungen gegenüber der Norm die subjektiven und objektiven Folgen so gering sind, ist ein Ausdruck jener Verschwendung, mit der jedes Organ bezüglich seiner Leistungsfähigkeit ausgestattet ist, damit bei Ausfallserscheinungen der Rest dem dringend notwendigen Mindestbedarfe noch immer genügen könne. Wie bedeutend dieser Rest für das Kauvermögen und die Ernährung noch immer ist, lehrt der Vergleich mit zwei Fällen von doppelseitiger Kaumuskellähmung nach Poliomyelitis, die auf der Kieferstation der I. chir. Klinik beobachtet wurden:

Der nach vorne und unten gesunkene Unterkiefer mußte durch stetes Vorbeugen des Kopfes gegen die Brust angestemmt werden. Der Speichel rann unaufhörlich aus dem Munde. Kieferschluß und Kauen sind vollends unmöglich.

Ein ähnliches Bild bietet die beiderseitige vorübergehende Lähmung durch Novocaininjektion in beide Ganglien, wie es Härtel anschaulich beschrieben und abgebildet hat.

Wir sehen also, daß die Alkoholinjektion in das Ganglion Gasseri wohl eine grundlegende Änderung in der Kaufunktion hervorruft, die aber nur in Ausnahmefällen und zwar von solchen Patienten als Nach-

Digitized by Google
Original from UNIVERSITY OF CALIFORNIA
Generated on 2019-05-24 17:20 GMT / http://hdl.handle.net/2027/uc1.b3753216
Public Domain in the United States, Google-digitized / http://www.hathitrust.org/access_use#pd-us-google

teil empfunden wird, die über jede Äußerung ihres körperlichen Befindens grübeln.

Die objektiven Behinderungen werden durch den wohltätigen Einfluß der Schmerzfreiheit reichlich überboten.

Therapeutisch ist am ehesten die Schlaffheit der Wange mittels Faradisation und Massage zu bekämpfen.

Sollte die seitliche Abweichung beim Öffnen zu unangenehm empfunden werden, so müßte sie wie bei den Unterkieferresektionsfällen mittels einer schiefen Ebene bekämpft werden. Bisher ist bei uns diese Notwendigkeit nicht eingetreten.

Digitized by Google
Original from UNIVERSITY OF CALIFORNIA
Generated on 2019-05-24 17:20 GMT / http://hdl.handle.net/2027/uc1.b3753216
Public Domain in the United States, Google-digitized / http://www.hathitrust.org/access_use#pd-us-google

Totale Emaskulation bei ausgedehntem Peniscarcinom.

Von
Dr. S. Hadda, Breslau.

Mit 1 Textabbildung.

(Eingegangen am 21. Juli 1921.)

Auf dem französischen Chirurgenkongreß 1894 berichtete Chalot über 2 Fälle von ausgedehntem Peniscarcinom, die er, obwohl sie inoperabel schienen, radikal mit dem Erfolge operiert hatte, daß der eine Patient $2^1/_2$ Jahre, der andere 16 Monate nach der Operation rezidivfrei war. In dem ersten Falle handelte es sich um einen 52jährigen Mann, bei dem ein enormes carcinomatöses Ulcus sich vom Mons pubis bis in die Mitte des Scrotums erstreckte. Der Penis selbst war gar nicht mehr vorhanden, der Urin entleerte sich aus dem Ulcus durch zahlreiche Fisteln. Die Leistendrüsen waren beiderseits beträchtlich vergrößert. Bei dem zweiten 63jährigen Manne bestand an der Peniswurzel ein großes Ulcus, das die ganze linke und einen Teil der rechten Scrotalhälfte befallen hatte und bis zur linken Schenkelfalte vorgedrungen war. Die Haut des Mons pubis war induriert und mit den beiderseitigen vergrößerten Leistendrüsen verwachsen. Der Urin entleerte sich aus drei Fisteln. In beiden Fällen ergab die histologische Untersuchung Plattenepithelcarcinom.

Die von Chalot bei diesen Fällen angewandte Operationsmethode, die er später in seiner Operationslehre als typischen Eingriff beschrieben hat, hat folgende vier Phasen: 1. Beiderseits Schnitt längs dem Lig. Pouparti, Freilegung, Unterbindung und Durchtrennung der Samenstränge. 2. Verlängerung der Schnitte unter Umkreisen des Scrotums, so daß sie sich 3 cm vor dem Anus in der Raphe perinei treffen, und quere Vereinigung der Schnitte in der Symphysengegend. Durchtrennung des Ligamentum suspensor. penis, Ablösen des Penis von der Symphyse und Durchschneidung der Peniswurzel vor dem Arcus pubis. 3. Einführung eines Katheters in den Harnröhrenstumpf, Ablösen des Harnröhrenstumpfes von den Corpora cavernosa, Entfernung der letzteren in ihrer ganzen Ausdehnung, Einnähen des nochmals gekürzten Harnröhrenstumpfes in den Winkel der Dammwunde. 4. Ausräumung der Leistendrüsen von den bei Beginn der Operation angelegten Inguinalschnitten, evtl. nach Erweiterung derselben, Naht der Wunde in T-Form, Dauerkatheter.

Digitized by Google
Original from UNIVERSITY OF CALIFORNIA
Generated on 2019-05-24 17:20 GMT / http://hdl.handle.net/2027/uc1.b3753216
Public Domain in the United States, Google-digitized / http://www.hathitrust.org/access_use#pd-us-google

Chalot nannte diese Methode „totale Emaskulation". Ihr wesentliches Charakteristicum besteht, kurz zusammengefaßt, darin, daß man Penis und Scrotum samt Hoden en bloc entfernt, die Leistendrüsen ausräumt und den Harnröhrenstumpf in die Raphe perinei einpflanzt.

Die Idee, die dieser Operation zugrunde liegt, ist schon vor Chalot in vereinzelten Fällen verwandt worden. Als ihr Vorläufer ist die Exstirpatio penis zu betrachten, die zum ersten Male von Delpech im Jahre 1832, später von Thiersch, Bardeleben, v. Volkmann, Küster, Kocher und mehreren englischen und französischen Autoren ausgeführt wurde. Sie fand ihre „Indikation in allen Fällen, wo die Erkrankung bis zur Peniswurzel vorgeschritten und die Totalentfernung der erkrankten Teile noch möglich erschien". (Kaufmann.) Prinzipiell ist sie jedoch von der Emaskulation dadurch unterschieden, daß bei ihr das Scrotum temporär gespalten, aber nicht entfernt wird. Die erste Emaskulation im eigentlichen Sinne bei Peniscarcinom hat Annandale im Lancet 1874 beschrieben; er hat jedoch nicht verstanden, aus seiner Beobachtung grundlegende Schlußfolgerungen zu ziehen, ebensowenig wie Helferich, dem das Verdienst gebührt, in Deutschland die erste Emaskulation erfolgreich ausgeführt zu haben, und zwar im Jahre 1888, also mehrere Jahre, bevor Chalot sein Verfahren als typische Operation empfahl. Der Fall von Helferich ist in einer Dissertation von Schmidt beschrieben, ohne daß das Prinzipielle des Eingriffs besonders hervorgehoben wird. Diese eine Beobachtung und zwei weitere von Helferich erfolgreich operierte Fälle, die Saling in seiner Dissertation im Jahre 1898 beschrieben hat, sind die einzigen deutschen Publikationen in der chirurgischen Literatur geblieben. Küttner erwähnt in seiner eingehenden Arbeit über das Peniscarcinom die Emaskulation als Verfahren, hat aber trotz seines großen Materials keine einschlägigen Fälle. Ebenso erörtert Cholzoff in der Zeitschrift für Urologie im Jahre 1910 die Indikationen für die Emaskulation; eine zusammenfassende Arbeit über dieses Verfahren, vor allem über seine Leistungsfähigkeit auf Grund der bisher in der gesamten chirurgischen Literatur niedergelegten Beobachtungen existiert in der deutschen chirurgischen Literatur bisher nicht. Bevor ich versuche, diese Lücke auszufüllen, möchte ich über einen von mir vor vier Jahren erfolgreich operierten und bis jetzt rezidivfrei gebliebenen Fall[1]) berichten.

Wenzel Sp., Kaufmann aus Breslau, kam Mitte Juli 1917, damals 65 Jahre alt, in meine Behandlung. Er gab an, Weihnachten 1916, also etwa $^1/_2$ Jahre vorher, an der linken Penisseite in der Nähe des Sulcus coronarius einen bohnengroßen nässenden Knoten bemerkt zu haben. Diesen Knoten habe er mit Salbe behandelt, er sei aber trotzdem gewachsen, die Urinentleerung erfolge jetzt aus mehreren Öffnungen.

[1]) Vorgestellt in der Breslauer chirurg. Gesellschaft 9. Februar 1920.

Digitized by Google
Original from UNIVERSITY OF CALIFORNIA
Generated on 2019-05-24 17:20 GMT / http://hdl.handle.net/2027/uc1.b3753216
Public Domain in the United States, Google-digitized / http://www.hathitrust.org/access_use#pd-us-google

Status: An Stelle des Penis findet sich bei dem Pat. ein apfelgroßer, schmieriger, übelriechender, blumenkohlartiger Tumor, der die proximale Hälfte des Scrotums einnimmt und auf den Mons pubis übergeht. Am Scrotalansatze des Penis bestehen 2 Öffnungen, aus denen sich fast der ganze Harn entleert, während da, wo man die normale Harnröhrenöffnung vermuten muß, nur einige Tropfen herauskommen. In beiden Leistengegenden finden sich eine Anzahl harter z. T. über kirschgroßer Drüsen, die insbesondere rechts sehr nahe an den Tumor heranreichen. Tiefliegende Drüsenmetastasen sind nicht nachweisbar. Der Allgemeineindruck, den der Pat. macht, ist gut.

3. VII. 1917. Operation in Morphium-Äthernarkose. Von beiderseitigem Inguinalschnitt werden die Leistendrüsen exstirpiert; dabei zeigt sich, daß rechterseits die Drüsen mit der Bauchwand verwachsen sind, und daß von dem rechtsseitigen Drüsenpaket aus ein harter Strang direkt in den Tumor hineinführt. Die beiderseitigen Inguinaldrüsen sowie rechterseits die mit den Drüsen verlöteten Teile der Aponeurose des Obliquus ext. werden möglichst radikal entfernt, darauf Penis und Scrotum umschnitten, die Samenstränge unterbunden und nun Penis, Scrotum und Hoden in toto abgetragen, wobei die Harnröhre in der Pars membranacea durchtrennt wird. Die Harnröhre wird in den Damm eingepflanzt und im übrigen die Wunde so verschlossen, daß eine Art Labia majora entstehen. Es wird ein Dauerkatheter eingelegt.

Abb. 1.

Die beiden Leistenwunden heilen nach Infektion ab, und am 31. VII., also nach etwa 4 Wochen, wird Pat. mit einem Dauerkatheter entlassen. Er hat sich viele Monate dann nicht sehen lassen und begab sich erst wieder, als die Harnröhrenöffnung stark strikturiert war, in ärztliche Behandlung. Gegenwärtig ist die Harnröhre für ein Bougie von 15 Ch. durchgängig. Pat. läßt ungehindert Urin, er fühlt sich wohl, hat vor allen Dingen keine Zeichen irgendeiner Depression, keine Ausfallserscheinungen von seiten der Hoden und ist nach mehr als 4 Jahren gegenwärtig frei von Rezidiv. Den gegenwärtigen Zustand der Reg. genitalis zeigt obenstehende Abbildung.

Die mikroskopische Untersuchung des Tumors ergab ein verhornendes Plattenepithelcarcinom; die Drüsen zeigten zwischen Resten lymphatischen Gewebes mehr kettenförmig angeordnete sehr polymorphe epitheliale Zellen, welche nirgends Kennzeichen ihres plattenepithelialen Ursprungs boten. Die Untersuchung des Präparates wurde in hiesigem Pathologischen Institut ausgeführt.

Digitized by Google
Original from UNIVERSITY OF CALIFORNIA
Generated on 2019-05-24 17:20 GMT / http://hdl.handle.net/2027/uc1.b3753216
Public Domain in the United States, Google-digitized / http://www.hathitrust.org/access_use#pd-us-google

Der vorliegende Fall ist deshalb von Interesse, weil es gelungen ist, bei einem 65jährigen Manne ein Carcinom, das den ganzen Penis und einen Teil des Scrotums ergriffen hatte, das ferner zu weitgehender Infiltration der Leistendrüsen und des umgebenden Gewebes geführt hatte, durch totale Emaskulation ohne schädlichen Einfluß auf Körper oder Geist des Patienten so zu beseitigen, daß nach mehr als vierjähriger Beobachtungsdauer kein Rezidiv festzustellen ist.

Außer dem vorliegenden Falle habe ich in der Literatur im ganzen 68 Fälle gefunden, darunter nur 3 deutsche (Schmidt, Saling). Ich habe die Krankengeschichten am Schlusse dieser Publikation in Kürze zusammengestellt.

Was die operative Technik der Emaskulation betrifft, so ist sie in ihren Grundzügen durch die örtliche Ausbreitung des Leidens von selbst gegeben. Das zeigt sich, wenn man das gesamte vorliegende Material studiert, daran, daß die einzelnen Autoren in ihrem Vorgehen sich nur unwesentlich voneinander unterscheiden. Im großen und ganzen finden wir immer wieder die von Chalot als typische Operation in seinem „Traité élémentaire de chirurgie" (Paris 1900) geschilderte und von mir oben beschriebene Technik mit kleinen Abweichungen. So hat Paci den Harnröhrenstumpf, um eine möglichst breite Öffnung zu erzielen, schräg abgeschnitten, Jackson Vincent, Helferich (Schmidt), Rubio, Forgue, Pétouraud haben die Hinterwand 1—2 cm weit längs gespalten und die Spaltränder mit der Haut vernäht. Die letztere Modifikation erscheint mir für die spätere Harnröhrenfunktion sehr wichtig; denn in meinem Falle habe ich eine Striktur beobachtet, die wohl zweifellos darauf zurückzuführen ist, daß ich die Harnröhre senkrecht zur Längsrichtung abgetragen und die Schnittränder mit der Haut vernäht habe. Daß Morisani bei Beginn des Eingriffs eine perineale Harnröhrenfistel anlegt, ist meines Erachtens eine durch nichts gerechtfertigte Komplikation des Eingriffs. Die Operationsdauer wird verlängert, ohne daß die Operation selbst erleichtert wird, denn nach Abtragung der äußeren Geschlechtsorgane gelingt es auch ohne vorherige Anlegung einer Fistel unschwer, das zentrale Harnröhrenende zu finden.

Von großer Bedeutung ist dagegen die Frage, ob die Leistendrüsen unter jeder Bedingung, auch wenn sie ganz unverdächtig erscheinen, mit entfernt werden sollen. An sich spricht ja die Vergrößerung der Leistendrüsen beim Peniscarcinom nicht immer für krebsige Entartung. Wenn man bedenkt, daß ein zerfallendes Peniscarcinom gewöhnlich eine Brutstätte verschiedenartigster Keime ist, wird es nicht zweifelhaft sein, daß eine evtl. Vergrößerung der regionären Lymphdrüsen entzündlicher Natur sein kann. Daß andererseits gerade beim Peniscarcinom die Leistendrüsen verhältnismäßig spät carcinomatös

Digitized by Google
Original from UNIVERSITY OF CALIFORNIA
Generated on 2019-05-24 17:20 GMT / http://hdl.handle.net/2027/uc1.b3753216
Public Domain in the United States, Google-digitized / http://www.hathitrust.org/access_use#pd-us-google

erkranken, darauf hat Küttner ganz besonders hingewiesen, und er hebt ausdrücklich hervor, daß dies in der Mehrzahl der Fälle so zu sein scheint. Küttner stützt sich dabei auf die Tatsache, daß 16 von seinen rezidivfrei gebliebenen Fällen „trotz lokal zum Teil sehr vorgeschrittenen Carcinoms ohne Drüsenausräumung dauernd geheilt wurden; und doch hatten fast alle ihr Carcinom mindestens 1 Jahr, manche 2 Jahre, einer 3 und einer sogar 4 Jahre". Nach der Amputatio penis bildeten sich bei allen Patienten die Drüsen zurück.

Über ähnliche Erfahrungen berichtet auch Barney. Sein Material umfaßt 100 Beobachtungen; in 75% davon waren die Leistendrüsen geschwollen, doch war die Schwellung nicht immer der Ausdruck einer Metastase; denn in 15% ergab die miskroskopische Untersuchung einfache entzündliche Vergrößerung.

Diesen Erfahrungen widersprechen die Ergebnisse der großen Statistik von Englisch, die sich auf 538 aus der chirurgischen Literatur zusammengestellte Fälle bezieht, nur scheinbar. In 203 von diesen Fällen fanden sich Angaben über die Beschaffenheit der Drüsen, in 160 von ihnen waren die Drüsen als erkrankt bezeichnet, in den übrigen 43 waren sie weder vergrößert noch verhärtet. Teilt man dieses Material nach dem Sitz des Primärtumors ein, so ergibt sich

bei Tumoren der Eichel allein in 85,7% Erkrankung der Drüsen,

bei Tumoren von Eichel und Vorhaut und Corpora cavernosa in 83,93% Erkrankung der Drüsen,

bei Tumoren von Eichel, Vorhaut in 70,21% Erkrankung der Drüsen,

bei Tumoren der Vorhaut allein in 56,25% Erkrankung der Drüsen.

Eine Widerlegung der Angaben Küttners und Barneys, die heute allgemein bestätigt sind, wird durch diese Zahlen jedoch nicht gegeben, denn sie gründen sich nicht auf mikroskopische Befunde, sondern nur auf die klinische Untersuchung.

Küttner und Barney beziehen sich auf Fälle von mehr oder minder ausgedehnten Penisamputationen. Daß man aber auch bei ausgedehntesten Peniskrebsen, die sogar die Emaskulation notwendig machten, ohne Drüsenausräumung günstige Resultate erzielen kann, zeigen die Publikationen von Annandale, Jackson Vincent, Legueu und Müller.

Im Falle Annandale fand sich leichte rechtsseitige Leistendrüsenschwellung; die Drüsen wurden nicht entfernt. Patient war nach 1 Jahr rezidivfrei. Bei Jackson Vincent waren beiderseits erheblich vergrößerte harte Leistendrüsen vorhanden; auch dieser Fall war, trotzdem die Ausräumung unterblieb, nach 1 Jahre noch gesund. Legueu hat seinen Fall 10 Monate nach der Operation wieder untersucht; die vorher vergrößerten beiderseitigen Leistendrüsen waren verschwunden;

Digitized by Google
Original from UNIVERSITY OF CALIFORNIA
Generated on 2019-05-24 17:20 GMT / http://hdl.handle.net/2027/uc1.b3753216
Public Domain in the United States, Google-digitized / http://www.hathitrust.org/access_use#pd-us-google

ebenso waren im Falle Müller die geschwollenen Leistendrüsen nach 5 Monaten nicht mehr fühlbar.

Unterblieben ist die Drüsenausräumung unter den 69 bisher veröffentlichten Fällen von Emaskulation überhaupt nur 12 mal (Annandale, Jackson Vincent, Legueu, Müller, Paci, Morisani 2 Fälle, Forgue, Bazy, Wishard, Chalier, Jonnesco, Fall 1). In 2 Fällen fehlen genauere Angaben (Girard, Bichat). In den übrigen 55 Fällen wird die Entfernung der Leistendrüsen ausdrücklich erwähnt. Von den 12 ohne Drüsenausräumung operierten Fällen starb einer (Paci) 20 Tage nach der Operation angeblich an Inanition, ein zweiter (Jonnesco I) infolge Rezidivs. 7 waren bei der Nachuntersuchung (5 Monate bis $4^1/_2$ Jahre p. op.) frei von Rezidiv, bei 3 (Morisani und Forgue) fehlen Angaben über das spätere Befinden des Patienten.

In unserm Falle fanden sich beiderseits über kirschgroße harte Drüsen, die rechterseits sogar durch einen derben Strang in direktem Zusammenhange mit dem Tumor standen und mit der Aponeurose des Musc. obliqu. ext. verwachsen waren, so daß ein Stück der letzteren mit entfernt werden mußte. Bei der mikroskopischen Untersuchung fanden sich wohl Ketten polymorpher epithelialer Zellen, welche nirgends Kennzeichen plattenepithelialen Ursprungs boten.

Durch die oben erwähnten günstig verlaufenden Fälle ohne Ausräumung dürfen wir uns jedoch ebensowenig wie durch den negativen histologischen Befund vergrößerter Drüsen über die Tatsache hinwegtäuschen lassen, daß die regionären Lymphdrüsen in jedem vorgeschrittenen Falle von Carcinom — und nur für solche kommt ja, wie später noch genauer zu erörtern sein wird, die Emaskulation in Betracht — unbedingt als verdächtig anzusehen sind, auch wenn sie nicht vergrößert sind. Sie müssen entfernt werden, ebenso, wie wir ja seit langer Zeit mit der Amputation der Mamma die Ausräumung der Achselhöhle zu verbinden pflegen, und wir müssen aus dieser Erfahrungstatsache den Schluß ziehen, daß bei jeder Emaskulation die Ausräumung der Leistendrüsen einen integrierenden Teil des Eingriffs bildet. Verlangen doch Mauclaire, Nicoll und Cunningham sogar bei jeder Penisamputation nicht nur die Ausräumung der Leistendrüsen, sondern auch die Entfernung der tiefen an den Schenkelgefäßen liegenden Drüsen und des dem untersten Abschnitte der Bauchaponeurose aufliegenden Fettgewebes, da in ihm Lymphgefäße der Unterbauchgegend verlaufen, die in die Leistendrüsen münden.

Wie sind nun die bisherigen Erfolge der Emaskulation? Wir werden bei Beantwortung dieser Frage wie bei jedem operativen Verfahren zunächst zu unterscheiden haben zwischen dem unmittelbaren Resultat (Operationsmortalität) und der Frage der Dauerheilung. Was den Ein-

Digitized by Google
Original from UNIVERSITY OF CALIFORNIA
Generated on 2019-05-24 17:20 GMT / http://hdl.handle.net/2027/uc1.b3753216
Public Domain in the United States, Google-digitized / http://www.hathitrust.org/access_use#pd-us-google

griff betrifft, so ist seine Mortalität, wenn man seine Größe, die örtliche und zeitliche Ausdehnung des Leidens vor der Operation und das meist vorgerückte Alter der Patienten berücksichtigt, auffallend gering; sie ist sogar geringer als bei der Amputation. Darauf hat schon Englisch aufmerksam gemacht; denn von 287 Amputationen seiner Statistik, die mit dem Messer ausgeführt waren, starben 12 Fälle; von den 69 Emaskulierten meiner Statistik starb nur ein einziger Fall (Paci) im Anschluß an die Operation nach 20 Tagen, angeblich infolge Inanition. Es handelte sich um einen 62jährigen Patienten, bei dem außer einer carcinomatösen Infiltration des Penis von der Glans bis zur Wurzel der Corpora cavernosa noch ein hühnereigroßer Tumor am Damme bestand. Der Autor gibt an, es habe sich bei dem Patienten ein Ödem des rechten Oberschenkels ausgebildet. Diese Angaben sprechen dafür, daß es sich hier um einen Fall gehandelt hat, der bereits völlig inoperabel war und infolge Kachexie zugrunde ging. In einem Falle (Legueu) trat eine ernste Komplikation ein. Der 75jährige Patient erkrankte 8 Tage nach der Operation an einer schweren Jodoformvergiftung. Trotz seines hohen Alters überwand er diese Störung und konnte nach einem Monat geheilt entlassen werden. Diese Komplikation kann naturgemäß der Methode selbst nicht zur Last gelegt werden; ebenso selbstverständlich ist es, daß die in der Mehrzahl der Fälle eintretenden Nahtinfektionen keine Beeinträchtigung für den Wert des Verfahrens bedeuten; denn sie sind bei Operationen in diesem Gebiete nichts Ungewöhnliches. Hat doch Küttner anläßlich der Vorstellung meines oben beschriebenen Falles in der Breslauer Chirurgischen Gesellschaft in einer Diskussionsbemerkung erklärt, er verzichte jetzt bei Ausräumung der Leistendrüsen wegen der Infektionsgefahr auf den primären Wundverschluß.

Abgesehen von diesen Störungen der Wundheilung haben also von 69 Fällen 68 die Operation gut überstanden, und es wird von den einzelnen Autoren immer wieder hervorgehoben, daß der postoperative Verlauf überraschend gut gewesen ist, daß die Patienten sich sehr rasch erholen und sich schon wenige Tage nach dem Eingriffe wohler fühlen als vorher (Raulx). Im Falle Riche wurde zugleich mit der Emaskulation bei einem 47jährigen Manne eine beiderseitige, in einem Falle von Juvara bei einem 77jährigen Patienten eine einseitige Leistenbruchoperation erfolgreich ausgeführt. Die Heilungsdauer in diesen Fällen betrug 5 bzw. 3 Wochen. Lepoutre unterband und resezierte die Vena saphena einseitig, Falcone beiderseits wegen Verwachsungen mit vergrößerten Drüsen, Pellanda resezierte aus demselben Grunde sogar die linke Vena femoralis. Auch diese 3 Patienten überstanden den Eingriff. Dabei muß man bedenken, daß es sich, wie schon erwähnt, bei den zur Emaskulation kommenden Patienten meist um ältere Män-

Digitized by Google
Original from UNIVERSITY OF CALIFORNIA
Generated on 2019-05-24 17:20 GMT / http://hdl.handle.net/2027/uc1.b3753216
Public Domain in the United States, Google-digitized / http://www.hathitrust.org/access_use#pd-us-google

ner handelt; denn unter den 69 von mir zusammengestellten Fällen waren

30—40	Jahre	alt	7
40—50	„	„	12
50—60	„	„	17
60—70	„	„	12
über 70	„	„	4

Nicht angegeben war das Alter bei 17 Fällen.

Auch die relativ große Zahl der Dauerheilungen spricht sehr zugunsten der Emaskulation. Nach Culty ist die Emaskulation überhaupt diejenige Methode der Behandlung des Peniscarcinoms, die die besten Resultate ergibt; denn er berechnet die Prozentzahl des Rezidivs bei der partiellen Amputation auf 35,29%, bei der totalen Amputation (gemeint ist wohl die Exstirpation) auf 28,28%, bei der Emaskulation auf 10%. Bei letzterer überraschend günstigen Zahl ist jedoch zu bedenken, daß Culty sie aus der Gesamtzahl der bis zum Erscheinen seiner Arbeit publizierten Fälle errechnet hat, von denen ein Teil gar keine Angaben über den Verlauf nach Abschluß der Wundheilung enthält. Wollen wir nicht ein unklares Bild über die wichtige Frage der Dauererfolge erhalten, so müssen wir diese Fälle ausschalten; denn wir können nicht wissen, wie viele von ihnen später doch noch ihr Rezidiv bekommen haben. Genauere Angaben hierüber liegen leider nicht vor. Die in Betracht kommenden Beobachtungen wurden meist einzeln als kasuistische Mitteilungen publiziert, weil bei der Seltenheit des Materials nur die wenigsten Autoren (Falcone, Juvara) über mehr als 1 oder 2 Fälle verfügten. Ein weiteres Verfolgen des Schicksals der Operierten ist daher für eine Statistik wie die vorliegende, die sich fast ausschließlich auf Fälle fremder Beobachter stützen muß, beinahe unmöglich. Verwertbar sind demnach von den bisher veröffentlichten 69 Fällen nur 41, bei denen die Krankengeschichten Auskunft über das spätere Schicksal der Operierten geben. Von diesen bekamen ein Rezidiv insgesamt 10, also knapp 25%, und zwar bereits in den ersten Monaten bzw. im ersten Jahre nach der Operation. Ein Fall (Falcone) starb 3 Monate nach der Operation; über die Todesursache finden sich keine Angaben. Von den übrigen 30 wurden untersucht und waren rezidivfrei

innerhalb	des ersten	Jahres	10
nach 1—2	Jahren		8
nach 2—3	„		4
nach 3—4	„		1
nach 4—5	„		4
nach 5—6	„		2
nach 12	„		1

Digitized by Google
Original from UNIVERSITY OF CALIFORNIA
Generated on 2019-05-24 17:20 GMT / http://hdl.handle.net/2027/uc1.b3753216
Public Domain in the United States, Google-digitized / http://www.hathitrust.org/access_use#pd-us-google

Aus dieser Tabelle möchte ich nur die mehr als 3 Jahre nach der Operation als rezidivfrei konstatierten Fälle wirklich dauernd geheilt nennen, weil dieser Zeitraum allgemein als Grundlage für die Dauerheilung angenommen wird. Man könnte allerdings mit einer gewissen Berechtigung auch die weniger als 3 Jahre post operat. untersuchten Fälle zu den rezidivfreien rechnen. Denn wir sehen bei unserer Statistik das Rezidiv bereits in den ersten Monaten nach der Operation eintreten, und auch die Autoren, die über die Erfolge der Penisamputation berichten, konstatieren übereinstimmend das Auftreten von Rezidiven in den ersten Monaten nach dem Eingriff. Küttner fand, daß das Rezidiv in den meisten vorgeschrittenen Fällen „kontinuierlich" auftrete, daß die meisten Patienten bereits $^1/_4$ bis $^1/_2$ Jahr nach dem Eingriffe dem fortwuchernden Carcinom erliegen und daß Spätrezidive die große Ausnahme bilden. Ebenso hat Culty gefunden, daß das Rezidiv gewöhnlich wenige Monate nach der Operation, meist aber nach weniger als einem Jahre eintritt.

Nehmen wir trotzdem nur die mehr als drei Jahre rezidivfreien Fälle als dauernd geheilt an, so ergeben sich unter 41 Fällen immerhin 8 = 20%, eine sehr ansehnliche Zahl, wenn man bedenkt, daß die meisten emaskulierten Fälle früher als inoperabel zurückgewiesen worden wären.

Wann ist die Emaskulation indiziert? Über diese Frage, hinter der an Wichtigkeit alle andern zurücktreten, herrscht in der Literatur durchaus keine einheitliche Ansicht. Rumpel hält die Emaskulation „in seltenen Fällen, z. B. bei ausgedehnter carcinomatöser Entartung" für notwendig, sagt aber nichts Näheres über die genaueren Richtlinien für seine Indikationsstellung. Nach Chalot ist der Eingriff nur dann indiziert, wenn der maligne Tumor den ganzen oder fast den ganzen Penis ergriffen hat und auf das Scrotum, die Testes mit ihren Hüllen und die Samenstränge übergegangen ist. Ebenso hält Serra carcinomatöse Infiltration des ganzen Penis, der Scrotalhaut, der Hoden und Samenstränge für eine zwingende Indikation zur Emaskulation. Auch Culty will sie nur für die schweren Fälle reserviert wissen, obwohl er sie für die beste Operation bei allen Formen des Peniscarcinoms hält, da sie die besten Dauerresultate gibt. Gerade diese seine Anschauung glaube ich oben auf ein richtiges Maß zurückgeführt zu haben; denn seine allzu günstigen Ergebnisse beruhen auf falscher Bewertung der statistischen Angaben. Ich halte deshalb die von Chalot festgelegten Richtlinien für die einzig richtigen.

Wesentlich weitere Ziele haben Ravasini, Falcone, Juvara der Emaskulation gesteckt. Sie haben auch in Fällen, wo nur die Eichel ergriffen war, die radikale Entfernung der gesamten äußeren Genitalien ausgeführt. Ein solches Vorgehen wäre m. E. nur dann berechtigt, wenn die Resultate der Amputatio penis beim circumscripten Penis-

Digitized by Google
Original from UNIVERSITY OF CALIFORNIA
Generated on 2019-05-24 17:20 GMT / http://hdl.handle.net/2027/uc1.b3753216
Public Domain in the United States, Google-digitized / http://www.hathitrust.org/access_use#pd-us-google

carcinom so schlecht wären, daß die Operationsmethode einer Verbesserung durch radikaleres Vorgehen dringend bedürftig wäre oder daß man sich von einem radikaleren Vorgehen mehr Erfolg versprechen könnte. Dies scheint jedoch nicht der Fall zu sein; denn die Amputation ergibt 60% Dauerheilungen (Küttner), und die geringen Erfahrungen, die man bisher über Emaskulation beim beginnenden oder circumscripten Carcinom des Penis besitzt, gestatten uns nicht, die alte erprobte Operationsmethode zu verlassen. Es kommt aber noch hinzu, daß das radikale Vorgehen, wie es von Ravasini, Falcone, Juvara beim Krebs der Eichel angewandt wurde, auch anatomisch und physiologisch ungerechtfertigt ist. Die Ausbreitung des Peniscarcinoms hängt nachgewiesenermaßen nicht davon ab, ob die Hoden bzw. das Scrotum stehen bleiben oder nicht; denn die lokale Ausbreitung des Peniscarcinoms findet durch das Blutgefäßsystem, insbesondere das spongiöse Gewebe, die metastatische durch die Lymphwege statt. Dazu kommt, daß die Lymphgefäße des Hodens und seiner Hüllen in gar keinen unmittelbaren oder mittelbaren Beziehungen zu denen des Penis stehen; sie führen ihre Lymphe ausschließlich direkt in die Beckendrüsen ab (Most). Diese Tatsachen allein zeigen bereits deutlich, wie unberechtigt es ist, bei jedem Fall von Peniskrebs prinzipiell die Emaskulation auszuführen. Wir müssen deshalb Cholzoff unbedingt zustimmen, wenn er erklärt, er könne nicht einsehen, weshalb die Entfernung der Hoden die Operation des Peniscarcinoms radikaler gestalten solle als die Amputation; er geht aber entschieden zu weit, wenn er auch bei Carcinomen, die das Scrotum bereits ergriffen haben, nur den eben erkrankten Bezirk des Scrotums excidiert sehen will und im übrigen die Exstirpation des Penis für völlig ausreichend zur radikalen Beseitigung des Leidens erachtet. Noch ein zweiter, seiner Ansicht nach sehr wichtiger Faktor veranlaßt ihn, die Emaskulation abzulehnen: er glaubt, daß die Emaskulation den Geisteszustand des Operierten ungünstig beeinflussen könne, und stützt sich dabei auf Erfahrungen an seinem großen Material von Kastrationen bei Prostatahypertrophie, im Anschluß an die er psychische Störungen, ja sogar echte Psychosen gesehen habe. Gegen diese Anschauung spricht zunächst die Erfahrung bei der Emaskulation; unter den bisher veröffentlichten 69 Fällen findet sich kein einziger, von dem ähnliches berichtet wird; im Gegenteil; wiederholt findet sich, wie in meinem Falle, die ausdrückliche Angabe, daß die Patienten sich nach der Operation sehr wohl fühlen. Das ist auch leicht verständlich, denn das Leiden bedeutet in den Fällen, bei denen die Emaskulation streng indiziert ist, für den Kranken eine solche Unsumme von Unannehmlickheiten, so viele Schmerzen und Qualen, daß bei dem Operierten allein das Gefühl, hiervon befreit zu sein, das Bewußtsein seiner Verstümmlung über-

Digitized by Google
Original from UNIVERSITY OF CALIFORNIA
Generated on 2019-05-24 17:20 GMT / http://hdl.handle.net/2027/uc1.b3753216
Public Domain in the United States, Google-digitized / http://www.hathitrust.org/access_use#pd-us-google

wiegt. Und das ist nicht nur bei den bejahrteren Patienten der Fall; Ravasini berichtet von einem 38jährigen Manne, bei dem vor 4 Jahren wegen eines kindskopfgroßen Carcinoms des Penis und Scrotums die Emaskulation ausgeführt wurde, er sei mit seinem Zustande zufrieden. Andererseits sind psychische Störungen nach einfacher Amputatio penis wiederholt beobachtet worden (Chelius, Richerand, Manteufel). Diese als spezifische Folgeerscheinungen der Amputation aufzufassen, wäre ebenso unbegründet wie die Ablehnung der Emaskulation mit Rücksicht darauf, daß nach Kastration bei Prostatahypertrophie Geistesstörungen beobachtet wurden. Wir müssen doch bedenken, daß man in den wenigen bisher nach Penisamputation bzw. nach Kastration bei Prostatahypertrophie beobachteten Fällen psychischer Störungen nicht feststellen konnte, ob es sich nicht um Individuen, die schon vorher psychisch alteriert waren, gehandelt hat. Außerdem ist, was die Emaskulation betrifft, bei der ja, wie bereits erwähnt, bisher geistige Störungen nicht beobachtet wurden, zu bedenken, daß die Patienten infolge ihres viele Monate oder sogar Jahre dauernden Leidens auf ihre Geschlechtsfunktion zwangsweise verzichten mußten, daß sie mit ihrem Geschlechtsleben zur Zeit der Operation bereits abgeschlossen hatten, was bei den Prostatikern bekanntlich sehr oft nicht der Fall ist. Das weiß jeder Arzt, der Prostatiker öfters zu behandeln hat. Würde man die Geistesstörungen nach Verlust der Hoden auf Ausfallserscheinungen zurückführen, dann müßte unter einem Material von 69 Fällen doch wenigstens hin und wieder einmal eine ähnliche Beobachtung gemacht worden sein.

Völlig gegenstandslos aber wird der Einwand Cholzoffs, wenn man die Literatur, die sich mit der beiderseitigen Kastration beschäftigt, genauer studiert. Weder Biedl noch Falta wissen über psychische Störungen zu berichten, ebenso fand ich in einer eingehenden Arbeit von Münzer über die Folgen der Kastration wohl die Angabe, daß bei Frauen durch die Entfernung der Ovarien eine gewisse Disposition für psychische Erkrankungen erzeugt werde, über ähnliche Einflüsse der Kastration bei Männern dagegen sagt der Autor nichts. Noch auffälliger ist es, daß in der psychiatrischen Literatur Hinweise auf die Entstehung von Psychosen nach beiderseitiger Kastration beim Manne nicht zu finden sind. Im Gegenteil, bekannt sind ja die Bestrebungen amerikanischer Psychiater, die Kastration als Heilmittel bei rückfälligen Sexualverbrechern anzuwenden, eine Methode, die auch in Deutschland warme Befürwortung gefunden hat (Näcke). Ausdrücklich betont v. Sury, daß wesentliche psychische Ausfallserscheinungen nach der Operation bei diesen Kranken fehlen, die Individuen fühlen sich wohl, Libido und Potenz verringern sich im Laufe der auf die Operation folgenden zwei Jahre. Was nun die einschlägigen Erfahrungen

Digitized by Google
Original from UNIVERSITY OF CALIFORNIA
Generated for guest (Massachusetts Institute of Technology) on 2019-05-24 17:21 GMT / http://hdl.handle.net/2027/uc1.b3753216
Public Domain in the United States, Google-digitized / http://www.hathitrust.org/access_use#pd-us-google

in der Chirurgie betrifft, so entsprechen sie völlig dem oben Gesagten. Die beiderseitige Kastration hat um die Jahrhundertwende in der Therapie der Prostatahypertrophie eine große Rolle gespielt. Von Ramm und White empfohlen, ist sie zunächst in den nordischen Ländern und in Amerika, später auch in Deutschland in weitestem Umfange geübt worden, und es ist über ihren chirurgisch-urologischen Wert eine erhebliche Literatur entstanden. Ein Sammelreferat von Wagner aus dem Jahre 1896 bezieht sich auf eine sehr erhebliche Zahl von Publikationen; unter ihnen findet sich nur eine einzige, in der Psychosen nach Kastration erwähnt sind. Faulds beschreibt vier Fälle, die nach der Kastration unter manischen Erscheinungen starben, einen fünften, der in „mental aberration" ad exitum gekommen ist. Demgegenüber betont White, daß er bei 111 Fällen, die bis $1^1/_2$ Jahre nach der Operation beobachtet wurden, keine schädlichen Rückwirkungen auf Geist und Körper gesehen habe. Es ist deshalb wohl verständlich, wenn Faisst in den von Faulds erwähnten Fällen psychischer Störung den ursächlichen Zusammenhang mit der Kastration anzweifelt und die Frage aufwirft, „ob nicht etwa andere Momente, Delirium tremens, fieberhafte septische und urämische Prozesse, Jodoformintoxikationen usw. mitgewirkt haben".

Fällt also auch dieser von Cholzoff gegen die totale Emaskulation geltend gemachte Einwand, so sind wir berechtigt, sie für alle weit vorgeschrittenen Fälle von Peniscarcinom zu empfehlen, aber auch nur für solche. Sie ist ein technisch relativ einfacher, auch für bejahrte Patienten geeigneter Eingriff, soll aber auf diejenigen Fälle beschränkt werden, bei denen das Carcinom, die Grenzen des Penis überschreitend, auf das Scrotum und seinen Inhalt übergegriffen hat. Bei solcher Indikationsstellung sind ihre Erfolge überaus ermutigend.

Krankengeschichten[1]).

1. Annandale (Lancet 1874). 33 Jahre. Beginn vor 4 Jahren. Ulcerierter Tumor des Penis und der Hoden. Leichte Drüsenvergrößerung in der rechten Leiste. Emaskulation ohne Drüsenausräumung. Nur teilweise Naht. Mikroskopischer Befund fehlt. Nach $2^1/_2$ Monaten geheilt. 1 Jahr später rezidivfrei.

2. A. Paci (Giorn. int. del scienze med. 1880). 62 Jahre. Tumor des Penis von der Glans bis zur Wurzel der Corp. cavernos., hühnereigroßer Tumor am Damm. Keine Leistendrüsen. Emaskulation. Primäre Naht. Mikroskopischer Befund fehlt. Nach 20 Tagen Exitus.

3. Jackson Vincent (Lancet 1887, Bd. II, S. 370). 51 Jahre. Beginn vor 2 Jahren. Tumor des ganzen Penis und des größten Teiles des Scrotum. Beider-

[1]) Der Kürze halber habe ich überall da, wo die Leistendrüsen ausgeräumt wurden, nur „Emaskulation" geschrieben, wo die Ausräumung unterblieb, ist es ausdrücklich vermerkt.

Digitized by Google
Original from UNIVERSITY OF CALIFORNIA
Generated for guest (Massachusetts Institute of Technology) on 2019-05-24 17:21 GMT / http://hdl.handle.net/2027/uc1.b3753216
Public Domain in the United States, Google-digitized / http://www.hathitrust.org/access_use#pd-us-google

seits erheblich vergrößerte derbe Leistendrüsen, gut beweglich. Emaskulation ohne Ausräumung der Leistendrüsen. Heilung unter leichter Infektion. Nach 1 Jahr rezidivfrei. Leistendrüsen verschwunden.

4. Helferich (Schmidt, Diss. Greifswald 1888). Beginn vor 2 Jahren. An Stelle des Penis handflächengroßer Tumor auf den Mons veneris übergreifend. Scrotum infiltriert. Emaskulation. Plattenepithelca. Heilung per sec. Nach 5 Monaten rezidivfrei.

5. Mercanton (Réun. ann. de la soc. méd. de la Suisse romande. Oct. 1892). 40 Jahre. Tumor der vorderen zwei Drittel des Penis. Beiderseits sehr große Leistendrüsen. Emaskulation. Mikroskopischer Befund fehlt. Glatte Heilung. Nach mehr als 1 Jahre rezidivfrei.

6. Morisani (Giorn. int. del scienze med. 1892). 62 Jahre. Beginn vor 1 Jahr. Infiltration des ganzen Penis durch ulcerierten Tumor, anscheinend vom Praeput. ausgehend, die ganze Penishaut einnehmend. Leistendrüsen anscheinend beiderseits nur entzündet. Emaskulation ohne Drüsenausräumung. Mikroskopischer Befund fehlt. Heilung nach leichter Infektion.

7. Morisani (ibid.). Tumor des ganzen Penis und der Corp. cavern. Keine Drüsen. Emaskulation ohne Ausräumung. Heilung.

8. Chalot (Congr. franç. de chir. 1894, S. 130). 52 Jahre. Enormes Ulcus vom Mons pubis bis in die Mitte des Scrotums. Zahlreiche Fisteln, aus denen sich Urin entleert. Beiderseits beträchtliche Leistendrüsenvergrößerung. Emaskulation. Plattenepithelca. Glatter Verlauf. Nach $2^1/_2$ Jahren rezidivfrei.

9. Chalot (ibid., siehe auch Moussaron, Thèse de Toulouse, 1895). 63 Jahre. An der Peniswurzel großes Ulcus, auf die ganze l. Scrotalhälfte bis zur linken Schenkelfalte und auf einen Teil der r. Scrotalhälfte übergehend, Induration des Mons veneris, die mit den beiderseits vergrößerten Leistendrüsen zusammenhängt. Urin entleert sich aus 3 Fisteln. Emaskulation. Plattenepithelca. Glatter Verlauf. Nach 16 Monaten rezidivfrei.

10. Albarran (Congr. franç. de chir. 1894 und Wassermann, Thèse de Paris, 1895). Seit 4 Jahren Urinbeschwerden. Nach 10 Monaten Fistel an der Rückseite des Penis. Großer Tumor des Penis und der Vorderseite des Scrotum. Zahlreiche Urinfisteln. Hohe Temperatur infolge schwerer Eiterung. Beiderseits Leistendrüsenvergrößerung. Zuerst mehrere Incisionen mit Thermokauter, nach Abfall der Temperatur Emaskulation. Verhornendes Plattenepithelca. von der Urethra ausgehend. Glatter Verlauf. Nach 7 Monaten Rezidiv in den Beckendrüsen. Exitus.

11. Pétouraud (Lyon méd. 1895). 68 Jahre. Beginn vor 3 Jahren. Jetzt Rezidiv nach Excision einer harten Papel des Praeput. Pilzförmiger eigroßer Tumor, Praeput. und den größten Teil des Penis einnehmend, 2 kleine Leistendrüsen links. Emaskulation. Heilung in 1 Monat.

12. Wishard (Journ. of cut. and genit.-urin. dis. 1895). Der ganze Penis in Tumor verwandelt, der auf das Scrotum übergeht. Leistendrüsen nicht vergrößert. Emaskulation ohne Drüsenausräumung. Carcinom. Heilung. Nach $4^1/_2$ Jahren rezidivfrei.

13. Bazy (Carbonell, Thèse de Montpellier, 1896). 62 Jahre. Beginn vor 5 Monaten an der Peniswurzel. Normaler Penis an der Wurzel induriert, hier 2 Fisteln, aus denen der ganze Urin entleert wird. Kleine schmerzhafte Leistendrüsen beiderseits. Emaskulation ohne Drüsenausräumung. Plattenepithelca von der Urethra ausgehend. Leichte Wundinfektion. Nach $1^1/_2$ Jahren rezidivfrei.

14. Forgue (Carbonell, Thèse de Montpellier, 1896). 51 Jahre. Beginn vor 9 Jahren am Praeput. Seit $1^1/_2$ Jahr rasches Wachstum. Scrotum 4 mal so

Digitized by Google
Original from UNIVERSITY OF CALIFORNIA
Generated for guest (Massachusetts Institute of Technology) on 2019-05-24 17:21 GMT / http://hdl.handle.net/2027/uc1.b3753216
Public Domain in the United States, Google-digitized / http://www.hathitrust.org/access_use#pd-us-google

groß als normal, hart. Penis dick infiltriert, Tumor von der Glans ausgehend. Keine Drüsen. Emaskulation ohne Drüsenausräumung. Epitheliom, Scrotalhaut nicht davon ergriffen. Primäre Heilung.

15. Legueu (Ann. des org. génit.-urin. 1896). 75 Jahre. Beginn vor 10 Monaten. Tumor von der Glans und Praeput. ausgehend. Harnröhre ein Stück weiter infiltriert. Leistendrüsen beiderseits vergrößert. Emaskulation ohne Drüsenausräumung. Plattenepithelca., Jodoformintox. Heilung. Nach 10 Monaten rezidivfrei, Leistendrüsen verschwunden.

16. Girard (Dauphiné méd. 1897). 48 Jahre. Beginn vor $^1/_4$ Jahr. Tumor des vorderen Penisabschnittes. Keine Drüsen. Emaskulation. Mikroskopischer Befund fehlt. Heilung.

17. Pantaloni (Arch. prov. de chir. 1898). 56 Jahre. Vor 8 Monaten Amput. penis, jetzt Rezidiv. Infiltration des Penisstumpfes und des ganzen Scrotums, Corp. cavernos. in ganzer Ausdehnung infiltriert. Beiderseits vergrößerte harte Leistendrüsen. Emaskulation. Mikroskopischer Befund fehlt. Heilung per primam. Nach 6 Monaten Exitus an Rezidiv.

18. Pantaloni (ibid.). 39 Jahre. Beginn vor 1 Jahr. Ulcus der Glans und des Praeput. Emaskulation. Plattenepithelca. Heilung in 20 Tagen. Nach 10 Monaten rezidivfrei.

19. Pantaloni (ibid.). 63 Jahre. Beginn vor 10 Monaten. Großes Ulcus am Ende des Penis. Schlechter Allgemeinzustand. Beiderseits große erweichte Leistendrüsen. Emaskulation. Cancroid. Glatte Heilung. Nach 2 Monaten rezidivfrei.

20. Helferich (Saling, Diss. Greifswald 1898). 47 Jahre. Rezidiv eines 2 Monate vorher amputierten Penisca., das vorher $^1/_2$ Jahr bestanden hatte. Leistendrüsen bei der ersten Operation ausgeräumt. Rosettenförmiges Lokalrezidiv, 4—5 cm Durchmesser. Harter Knoten der Corpora cavernosa, fast bis zum Diaphragm. urogenit. reichend. Emaskulation. Plattenepithelca. Die früher entfernten Drüsen fast völlig carcinomatös. Heilung per sec.

21. Helferich (ibid.). 60 Jahre. Beginn vor 4 Monaten. Apfelgroßer Tumor, $^2/_3$ des Penis einnehmend. Scrotum excoriiert. Beiderseits harte Leistendrüsen. Emaskulation. Mikroskopischer Befund fehlt. Heilung per sec. Schon während der Nachbehandlung Rezidiv.

22. Jonnesco (nach Culty, Thèse de Lyon 1908). Emaskulation. Resultat unbekannt.

23. Jonnesco (ibid.). Emaskulation ohne Ausräumung. Exitus infolge Rezidiv.

24. Jonnesco (ibid.). Emaskulation mit Ausräumung der Leisten-, Iliacal- und Aortendrüsen. Nach 2 Monaten rezidivfrei.

25. Pellanda (Lyon méd. 1903). 57 Jahre. Beginn vor $^3/_4$ Jahr. Vor 5 Monaten Amputation mit Ausräumung der Leistendrüsen. Nach 3 Monaten Rezidiv. In der Reg. subpubic. große Geschwulstmasse, in deren Mitte die Urethra. Links Drüsen im Trig. scarp. mit der Haut verwachsen, dicht vor dem Durchbruch. Emaskulation. Drüsenausräumung, dabei Unterbindung der l. Vena femoral. Mikroskopischer Befund fehlt. Heilung per sec.

26. Bichard (Rev. méd. de l'est 1904). 42 Jahre. Beginn vor 1 Jahr. Tumor des ganzen Penis. Beiderseits Leistendrüsenvergrößerung. Emaskulation. Plattenepithelca.

27. Riche (Bull. de la soc. anat. 1906). 47 Jahre. Beginn vor $2^1/_2$ Jahren. Tumor des Penis. Infiltration des Scrotum. Beiderseits Leistenhernie. Leistendrüsen beiderseits vergrößert. Emaskulation und Radikaloperation der Hernien. Plattenepithelca. Heilung nach 5 Wochen.

Digitized by Google
Original from UNIVERSITY OF CALIFORNIA
Generated for guest (Massachusetts Institute of Technology) on 2019-05-24 17:22 GMT / http://hdl.handle.net/2027/uc1.b3753216
Public Domain in the United States, Google-digitized / http://www.hathitrust.org/access_use#pd-us-google

28 bis 31. Goyanes (Acad. med. chir. española, 1906. Ref. Münch. med. Wochenschr. 1907 Nr. 17). Keine genauen Angaben.

32. Ravasini (Zeitschr. f. Urol. 1907, S. 683). 52 Jahre. Beginn vor 4 Monaten. Geschwulst der Eichel. Leistendrüsen beiderseits vergrößert. Emaskulation. Plattenepithelca. mit Metastasen in den Leistendrüsen. Nach 1 Jahr rezidivfrei.

33. Ravasini (ibid.). 38 Jahre. Beginn vor 6 Monaten. Kindskopfgroße Geschwulst des ganzen Penis mit Übergang auf das Scrotum. Keine Leistendrüsenvergrößerung. Emaskulation. Epitheliom. Nach 4 Jahren rezidivfrei. „Pat. ist riesig fettleibig geworden und mit seinem Zustande zufrieden".

34. Ravasini (ibid.). 58 Jahre. Vor $^3/_4$ Jahr Amputatio penis wegen Ca. glandis. Jetzt Rezidiv an der Basis der Corpora cavernosa. Emaskulation. Mikroskopischer Befund fehlt. Exitus nach 8 Monaten an innerem Leiden. Autopsie ergab weder Rezidiv noch Metastasen.

35. Ravasini (ibid.). 60 Jahre, seit langer Zeit krank. Tumor des ganzen Penis, auf das Scrotum übergehend. Emaskulation. Plattenepithelca. von der Urethra ausgehend. Nach 4 Jahren rezidivfrei.

36. Chalier (Lyon méd. 1908, Bd. II, S. 377). 48 Jahre. Beginn vor 1 Jahr. Mehrfach Röntgenbehandlung. Geschwulst des ganzen Penis, auf das ganze Scrotum und die Plicae genito-crural. übergehend. Beiderseits Leisten- und Iliacaldrüsen. Emaskulation. Mikroskopischer Befund fehlt. Nach 27 Monaten kein Rezidiv. 5 kg Gewichtszunahme.

37. Durand (Culty, Thèse de Lyon, 1908). 52 Jahre. Beginn vor 7 Jahren. Ulcus des Penis, das die ganze Haut und die Corpora cavernosa ergriffen hat. Scrotum verdickt, rechter Hoden fehlt. Beiderseits große Leistendrüsen. Emaskulation. Mikroskopischer Befund fehlt. Heilung nach 5 Wochen.

38. Sossunow (Zeitschr. f. Urol. 1908, S. 842). 58 Jahre. Beginn vor $1^1/_2$ Jahren. Nach 1 Jahr Amputatio penis. Einnähung der Harnröhre in den Damm, nach $^1/_2$ Jahr Rezidiv. Lokales Rezidiv von 3—4 cm Durchmesser, auf die Scrotalhaut übergehend. Rechtsseitig bedeutend vergrößerte Leistendrüsen. Emaskulation. Mikroskopischer Befund fehlt. Heilung per sec. Nach 7 Monaten rezidivfrei.

39. Falcone (La clinica chir. 1910, S. 2214). 65 Jahre. Beginn vor mehreren Monaten. Vordere zwei Drittel des Penis geschwollen. Ulcerierter Tumor der Glans. Beiderseits harte Leistendrüsen. Emaskulation. Mikroskopischer Befund fehlt. Primäre Heilung. Nach 3 Jahren rezidivfrei.

40. Falcone (ibid.). 50 Jahre. Beginn vor 5 Jahren. Ulcus und kleiner Tumor der Glans. Brettharte Resistenz im Corp. cavernos., nahe der Peniswurzel. Der ganze Penis derb. Harte, vergrößerte Leistendrüsen beiderseits. Emaskulation. Carcinom. Heilung nach 8 Wochen. Exitus nach 5 Monaten infolge Kachexie.

41. Falcone (ibid.). 47 Jahre. Vor 3 Jahren Amput. penis. Seit einigen Monaten Rezidiv in der Narbe, leicht blutend. Corpora cavernosa und Scrotum normal. Beiderseits Vergrößerung der Leistendrüsen. Emaskulation. Mikroskopischer Befund fehlt. Rezidiv.

42. Falcone (ibid.). 73 Jahre. Beginn vor 8 Monaten. Blumenkohlartiger Tumor der Glans, an der Radix penis 2 weitere fungöse Massen. Ödem und Infiltration des Scrotums bis an die rechte Leistengegend. Beiderseits harte, unverschiebliche Leistendrüsen. Emaskulation. Mikroskopischer Befund fehlt. Glatter Verlauf. Nach 3 Monaten Exitus, Ursache nicht angegeben.

43. Falcone (ibid.). 55 Jahre. Beginn vor 5 Monaten. Vordere Penishälfte völlig zerstört. Infiltration der Penishaut, die sich auf das Scrotum erstreckt. Beiderseits vergrößerte harte Leistendrüsen. Emaskulation. Mikroskopischer Befund fehlt. Heilung per sec. Nach $2^1/_2$ Jahren rezidivfrei.

Digitized by Google
Original from UNIVERSITY OF CALIFORNIA
Generated on 2019-05-24 17:21 GMT / http://hdl.handle.net/2027/uc1.b3753216
Public Domain in the United States, Google-digitized / http://www.hathitrust.org/access_use#pd-us-google

44. Falcone (ibid.). 37 Jahre. Beginn vor 1 Jahr. Nußgroßer ulcerierter Tumor der Glans. Emaskulation. Mikroskopischer Befund fehlt. Heilung per primam.

45. Falcone (ibid.). 40 Jahre. Beginn vor 5 Monaten. Ulcus auf der Rückseite des Praeput. Leistendrüsen vergrößert. Emaskulation. Mikroskopischer Befund fehlt. Heilung per primam. Nach 2 Jahren rezidivfrei.

46. Falcone (ibid.). 50 Jahre. Beginn vor mehreren Monaten. Erbsengroßes Ulcus auf Praeput. und Glans. Rechts vergrößerte Leistendrüsen. Emaskulation. Mikroskopischer Befund fehlt. Nahteiterung. Heilung nach 6 Monaten.

47. Falcone (ibid.). 70 Jahre. Beginn vor $1^1/_4$ Jahren. An der linken Seite des Penis großes Ulcus, aus dem sich der Urin entleert. Zweites, linsengroßes Ulcus daneben. Keine Leistendrüsen. Emaskulation. Mikroskopischer Befund fehlt. Heilung per primam.

48. Falcone (ibid.). 34 Jahre. Beginn vor 3 Monaten. Ende des Penis in ein Ulcus verwandelt. Kleine, harte, verschiebliche Leistendrüsen. Emaskulation, beiderseits Resektion der Vena saphena wegen Verwachsungen mit den Drüsen. Mikroskopischer Befund fehlt. Primäre Heiung. Nach $1^1/_4$ Jahren rezidivfrei.

49. Jacobovici (zit. nach Hildebrands Jahresber. 1911). Emaskulation, in vorhergehender Sitzung Drüsenausräumung. Heilung.

50. Tédenat (Laux, Thèse de Montpellier, 1911). 55 Jahre. Beginn vor 4 Jahren. Faustgroßer Tumor des Penis, auf beide Scrotalhälften und die Haut des Mons pubis übergehend. Mehrere Urinfisteln. Beiderseits vergrößerte Leistendrüsen. Emaskulation. Mikroskopischer Befund fehlt. Nach 18 Tagen geheilt, nach 6 Jahren rezidivfrei.

51. Soubeyrand (Laux, ibid.). 43 Jahre. Beginn vor 2 Jahren. Amput. penis vor 2 Monaten, jetzt Tumor des Penisstumpfes. Scrotum gerötet und entzündet. Beiderseits sehr große fistelnde Leistendrüsen. Emaskulation. Nach 4 Monaten Rezidiv.

52. Bielitzki (Journ. d'urolog. 1912, Bd. I, S. 865). 55 Jahre. Beginn vor 3 Jahren. Der ganze Penis und ein Teil des Scrotum von Tumor eingenommen. Urin entleert sich durch eine Dammfistel. Beiderseits vergrößerte Leistendrüsen. Emaskulation, Einpflanzung der Hoden unter die Schenkelhaut. Plattenepithelca. Wundinfektion. Rezidiv nach kurzer Zeit.

53. Lepoutre-Genouville (Journ. d'urolog. 1912, Bd. II, S. 609. Presse méd. 1912, S. 99). 55 Jahre. Beginn vor 3 Jahren. Penis bis dicht vor die Pubes in Tumor verwandelt. Scrotum ödematös. Deutliche Knötchenbildung in der linken Hälfte. Große Leistendrüsenpakete beiderseits. Emaskulation. Heilung per sec. Rezidiv nach 8 Monaten.

54. Müller (Journ. d'urolog. 1912, Bd. I, S. 565). 65 Jahre. Beginn vor mehreren Jahren. Seit 1 Jahr rascher Fortschritt. Der ganze Penis bis zu den Pubes infiltriert und ulceriert. Ulceration greift auf die Vorderseite des Scrotum über. Mandelgroße Leistendrüsen beiderseits. Emaskulation ohne Drüsenausräumung. Mikroskopischer Befund fehlt. Heilung nach $1^1/_2$ Monaten. Nach 5 Monaten rezidivfrei. Leistendrüsen geschwunden.

55. Juvara (Raulx, Thèse de Bordeaux, 1913). 40 Jahre. Beginn vor 1 Jahr. Glans durch ulcerierten Tumor völlig zerstört. Beiderseits vergrößerte Leistendrüsen. Emaskulation. Epitheliom. Heilung nach 15 Tagen. Nach 12 Jahren rezidivfrei.

56. Juvara (ibid.). 44 Jahre. Beginn vor 2 Monaten. Penis in einen citronengroßen Tumor verwandelt, der breitbasig auf die Pubes übergeht, an der Glans ulceriert ist. Beiderseits hühnereigroße Leistendrüsen. Emaskulation. Epithe-

Digitized by Google
Original from UNIVERSITY OF CALIFORNIA
Generated on 2019-05-24 17:21 GMT / http://hdl.handle.net/2027/uc1.b3753216
Public Domain in the United States, Google-digitized / http://www.hathitrust.org/access_use#pd-us-google

liales Neoplasma. Nach 1 Jahr Rezidiv rechts an der Narbe, Kauterisation. Nach 8 Monaten desolates Rezidiv vor der Blase.

57. Juvara (ibid.). 58 Jahre. Beginn vor 1 Jahr. Ulcerierter mandarinengroßer Tumor am distalen Ende des Penis. Beiderseits vergrößerte Leistendrüsen. Emaskulation. Mikroskopischer Befund fehlt. Nach 6 Jahren rezidivfrei.

58. Juvara (ibid.). 77 Jahre. Beginn vor 15 Monaten. Kastaniengroßer ulcerierter Tumor der Glans, der Penis bis zur Mitte mit kleinen Tumorknötchen durchsetzt. Rechtsseitiger Leistenbruch und Hydrocele. Beiderseits bohnengroße Leistendrüsen. Emaskulation und Radikaloperation der Hernie. Mikroskopischer Befund fehlt. Nach 3 Wochen geheilt.

59. Juvara (ibid.). 44 Jahre. Beginn vor 5 Monaten. Glans und vorderer Abschnitt des Penis infiltriert. Beiderseits vergrößerte Leistendrüsen. Emaskulation. Epitheliom. Nach 4 Monaten rezidivfrei.

60. Juvara (ibid.). 52 Jahre. Beginn vor 6 Monaten. Mandanrinengroßer ulcerierter Tumor, der den Penis bis fast an die Pubes infiltriert. Beiderseits vergrößerte Leistendrüsen. Emaskulation. Nach 1 Jahr rezidivfrei.

61. Juvara (ibid.). 56 Jahre. Zweimal mit Kauterisation vorbehandelt. Der sehr verkleinerte Penis fast ganz von hühnereigroßem, ulceriertem Tumor eingenommen. Beiderseits vergrößerte Leistendrüsen. Emaskulation. Mikroskopischer Befund fehlt. Heilung nach 24 Tagen.

62. Vénot (Presse méd. 1913, S. 547; Raulx, Thèse de Bordeaux, 1913). 68 Jahre. Beginn vor $2^1/_2$ Jahren. 2 : 3 cm großes Ulcus an der Glans. Beiderseits vergrößerte Leistendrüsen. Emaskulation. Mikroskopischer Befund fehlt. Heilung per primam. Nach 3 Monaten rezidivfrei.

63—68. Rubio (zit. nach Culty, Thèse de Lyon, 1908). 6 Fälle; alle geheilt.

Literaturverzeichnis[1]).

Barney, Ann. of surg. 1907. Dezember. — Biedl, Innere Sekretion. Berlin-Wien 1910. — Chelius, zit. nach Kaufmann. — Cholzoff, Zeitschr. f. Urolog., **4**, 9. 1910. — Cunningham, Surgery, gynecology and obstetrics 1914, Zentralbl. f. Chirurg. 1914. — Englisch, Wien. med. Wochenschr. 1902, Nr. 50/52. — Faisst, Bruns' Beitr. z. klin. Chirurg., **14**. — Falta, Erkrankungen der Blutdrüsen, Berlin 1913. — Faulds, Brit. med. journ. 1895. — Kaufmann, Verletzungen und Erkrankungen der männlichen Harnröhre und des Penis. Dtsch. Chirurg. **50**a. 1886. — Küttner, Bruns' Beitr. z. klin. Chirurg. **26**. — Manteufel, Beitr. z. Statistik der Peniscarcinome. Diss. Breslau 1900. — Mauclaire, Arch. gén. de chir. 1908. Zentralbl. f. Chirurg. 1909. — Most, Chirurgie der Lymphgefäße und Lymphdrüsen. Neue dtsch. Chirurg., **24**. — Münzer, Berl. klin. Wochenschr. 1910, Nr. 45/47. — Nicoll, Ann. of surg. 1909, Zentralbl. f. Chirurg. 1909. — Richerand, zit. nach Kaufmann. — Rumpel, Operationen an den männl. Geschlechtsorg. in Operationslehre von Bier, Braun u. Kümmell. Leipzig. — v. Sury, Vierteljahrsschr. f. gerichtl. Med., **43**, 1912. — Wagner, Schmidts Jahrb. Bd. 251. — White, Ann. of surg. 1895.

[1]) Die Literatur ist hier nur so weit zusammengestellt, als sie nicht bei den Krankengeschichten bereits erwähnt ist.

Digitized by Google
Original from UNIVERSITY OF CALIFORNIA
Generated for guest (Massachusetts Institute of Technology) on 2019-05-24 17:21 GMT / http://hdl.handle.net/2027/uc1.b3753216
Public Domain in the United States, Google-digitized / http://www.hathitrust.org/access_use#pd-us-google

(Aus der Chirurgischen Abteilung der Allgemeinen Poliklinik in Wien. [Vorstand: Prof. Dr. Alex. Fraenkel].)

Zur Sternumspaltung.

Von
Dr. **J. Wechsler,**
Assistent.

(Eingegangen am 1. August 1921.)

Die Sternumspaltung ist in der letzten Zeit sowohl als Hilfsoperation bei der Entfernung intrathorakaler Tumoren als auch als selbständige Operation zur Druckentlastung ausgeführt worden. Auch wir hatten in der letzten Zeit Gelegenheit in einer Reihe von Fällen uns von der leichten Ausführbarkeit und vom guten Erfolg der Operation zu überzeugen.

Fall 1. A. M., 55 Jahre alt. Struma intrathoracica (Aufklappung des Sternums).

14. XI. 1920. Im Jahre 1918 wegen Struma im Rudolfinerhaus operiert. (Halbseitenexstirpation rechts, wobei ein substernaler Anteil, der gefunden wurde, mitentfernt worden ist.) Seit $1^1/_2$ Jahr zunehmende Atembeschwerden, die in den letzten 2 Monaten sehr arg wurden.

Kräftiger Mann von gedrungenem Körperbau, Hals kurz, breit. In der Haut des Halses und der Brust überbleistiftdicke, geschlängelte Venen, Gesicht leicht gedunsen, hörbarer Stridor Links am Halse scheinbar normale Schilddrüse. Rechts nichts zu fühlen. Narbe vom Kragenschnitt zu sehen. Dämpfung über dem Sternum von der Herzdämpfung abgrenzbar.

Laryngolog. Befund (Prof. Marschik). Verengung der Trachea auf Bleistiftdicke. Larynx und Trachealanfang nach links schief gestellt. Schon am 2. Ring beginnt eine hochgradige säbelscheidenförmige Stenose durch Vorwölbung der linken Hinterwand der nach rechts ausgebogenen Trachea. Weitere Untersuchung daher unterlassen.

Röntgenbefund: Faustgroßer Tumor hinter dem Sternum, der den Oesophagus bogenförmig nach rechts verdrängt und nach unten bis an den Aortenbogen reicht. Beim Husten sieht man eine Verschiebung des Tumors nach oben. (Zu fühlen ist dabei am Halse nichts; kein Taucherkropf.)

4. XII. 1920. Operation. Lokalanästhesie. Kragenschnitt tief unten. Durchtrennung der Halsmuskeln quer; stark erweiterte Venen im subcutanen Fettgewebe. Längsschnitt über dem Sternum bis zur IV. Rippe, ⅄- Durchtrennung des Sternum mit Gussenbauer-Säge. Nach Auseinanderziehen der Sternumhälften mit Haken entsteht ein ca. 3 Querfinger breiter Spalt, der eine sehr bequeme Zugänglichkeit zum Tumor verschafft. Der Tumor ist birnförmig, fängt mit einem schmalen Zapfen am Isthmus an, nimmt rasch an Breite und Dicke zu, umfaßt die Trachea, so daß ein Teil hinter der Trachea herausgeholt werden muß. Aus

Digitized by Google
Original from UNIVERSITY OF CALIFORNIA
Generated for guest (Massachusetts Institute of Technology) on 2019-05-24 17:22 GMT / http://hdl.handle.net/2027/uc1.b3753216
Public Domain in the United States, Google-digitized / http://www.hathitrust.org/access_use#pd-us-google

Sicherheitsgründen wird ein Teil des Knotens intracapsulär entfernt — der übrige überfaustgroße Tumor extracapsulär. Blutung nicht beträchtlich, nur dort etwas stärker, wo intracapsulär operiert wird. Nach Entfernung des Tumors sieht man die Pulsation der Aorta im Wundbett. Drainage mit Docht, Periostnaht des Sternums, Muskelnaht-Hautnaht.

5. XII. Pat. hat den Eingriff recht gut überstanden. Temp. normal, Puls ebenfalls. Heiserkeit und Hustenreiz.

6. XII. Entfernung der Dochte; mäßige Sekretion.

Die exstirpierte Struma bietet schon makroskopisch das Bild der typischen Kolloidstruma. Der Inhalt der bis Haselnußgröße erweiterten Follikel ist zum Teil klar, zum Teil dunkelbraun durch erfolgte Blutungen. Mikroskopisch erweist sich das Epithel stellenweise in Regeneration begriffen, doch ist es überall vollkommen typisch gebaut. Zwischen den teils erweiterten, teils konfluierten Follikeln ziehen Züge von größtenteils hyalinisiertem Bindegewebe, welches Reste von Blutungen in Gestalt von abgelagertem Blutfarbstoff enthalten. Es handelt sich demnach um eine Struma colloides partim cystica partim fibrosa ohne Anhaltspunkt für maligne Entartung des Parenchyms.

20. XII. Wunde schön geheilt bis auf einen Granulationspfropf an der Drainagestelle. Heiserkeit besteht. — Laryngolog. Befund: Recurrensparese links.

24. XII. Geheilt entlassen.

4 Wochen nach der Entlassung Stimme klar; laryngolog. Befund: Bewegung der Stimmbänder frei.

Fall 2. P. C., 62 Jahre alt. Intrathorakale Struma.

9. III. 1921. Seit 2 Jahren besteht diese Geschwulst, die dem Pat. anfangs keine Beschwerden verursachte. Seit 3 Monaten traten Atembeschwerden auf.

Am Halse und Thorax fingerdicke, erweiterte Venen. Hals sehr kurz. Gesicht gedunsen. An der Schilddrüse beiderseits etwas vergrößerte Lappen zu fühlen. Beim Husten im Jugulum kein Tumor. Obere Hälfte des Sternums stark gedämpft. (Intrathorakaler Tumor.) Die Dämpfung über dem Sternum von der Herzdämpfung deutlich abgrenzbar. Für Aneurysma kein Anhaltspunkt.

Laryngolog. Befund (Prof. Marschik). Säbelscheidenstenose mittleren Grades durch Abflachung hauptsächlich der linken Trachealwand in der Höhe des III. und IV. Ringes. Wanderkrankung nicht nachweisbar.

Röntgenbefund: Ziemlich großer intrathorakaler Tumor bis zur II. Rippe reichend.

15. III. Operation in Lokalanästhesie. T-förmiger Schnitt. Quere Durchtrennung der Halsmuskeln. Spaltung des Sternums mittels Gussenbauer-Säge und Meißel. Bei der Abhebung des Sternums entsteht in der rechten Pleura ein erbsengroßer Riß, durch den Luft eindringt. Provisorische Tamponade des Loches. Nach Auseinanderhalten der Sternumhälften mit Haken, worauf ein Spalt von 2 cm entsteht, Herauspräparieren des Tumors, an dem ein großes Gefäß median von unten herauskommt (Art. thyreoidea ima? abnormer Verlauf?). Loslösung des überfaustgroßen Tumors, der sich hinauf gegen die linke Schilddrüsenhälfte fortsetzt, Abbindung der Art. thyreoidea sup. und Abtragung des Tumors mit Skalpell von dem zurückbleibenden medialen Anteil des l. Schilddrüsenteils. Nach Entfernung des Tumors bleibt eine recht große Höhle, die sich nur wenig ausgleicht. Einführung von Dochten in die Höhle, am Hals Tamponade des Pleurarisses mit kleinen Streifen, der zwischen beiden Sternalhälften herausgeleitet wird. Catgutnaht des Periostes über dem Sternum. Es bleibt jedoch ein ca. $^1/_2$ cm breiter Spalt am Sternum zurück. Exakte Hautnaht.

Das Präparat ist ein faustgroßer Tumor, zum Teil gelatinös, zum Teil adenomatös.

Digitized by Google
Original from UNIVERSITY OF CALIFORNIA
Generated for guest (Massachusetts Institute of Technology) on 2019-05-24 17:21 GMT / http://hdl.handle.net/2027/uc1.b3753216
Public Domain in the United States, Google-digitized / http://www.hathitrust.org/access_use#pd-us-google

Verlauf: In den ersten 2 Tagen Stechen in der r. Brustseite und Dyspnöe. R. vorn tympanitischer Schall (Pneumothorax), r. hinten Atmung zu hören, soweit der Verband die Untersuchung gestattet.

17. III. Entfernung der Dochte aus dem Strumabette.

20. III. Dyspnöe geringer, die früher erweitert gewesenen Venen am Hals und am Thorax nicht zu sehen.

23. III. Entfernung des die Pleurawunde deckenden Gazestreifens; kein Einströmen von Luft zu hören.

30. III. Wunde bis auf eine Granulation an der Kreuzungsstelle des horizontalen mit dem vertikalen Schnitt geheilt. Pneumothorax resorbiert; überall Atmung zu hören; kein Reibegeräusch. Pat. steht auf.

6. IV. Mäßige Sekretion aus der oberen Wundlücke, der Sternumspalt dem Gefühle nach ausgefüllt, keine Diastase zu fühlen.

Die Rekonvaleszenz des Pat. ging sichtlich vonstatten und nur äußere Verhältnisse verzögerten seine Entlassung. In der 4. Woche nach der Operation stellt sich unter subjektivem Gefühl von Mattigkeit leichtes Gedunsensein der Gesichtshaut ein und die Harnuntersuchung ergibt Eiweiß-Essbach $^1/_2\%$. Unter zunehmender Herzschwäche kam es am 24. IV. demnach 6 Wochen nach der Operation zum Exitus.

Die Obduktion ergab folgenden Befund: Narbe an der Halshaut nach Kocherschnitt, lineare Narbe der Medianlinie über dem Manubrium sterni, die in ihrem unteren Ende eine stecknadelkopfgroße Öffnung aufweist. Von derselben führt ein Gang in das vordere, unterhalb des Ansatzes der III. Rippe liegende Mediastinum, wo sich eine ca. haselnußgroße Eiter enthaltende Höhle findet. Das Zellgewebe des vorderen Mediastinalraumes ist in ein derbes Schwielengewebe verwandelt, das fest am Sternum sowohl wie an den angrenzenden Partien der Brustwand haftet.

Subakute parenchymatöse Nephritis mit Ödembildung im subcutanen Zellgewebe. Arteriosklerose der Aorta und der Coronararterien mit chronischer Myokarditis, Hypertrophie und Dilatation des Herzens. Ödem und Emphysem der Lungen; parenchymatöse Degeneration der Leber.

Niere: histolog. Befund: Subakute Glomerulo-Nephritis.

Wie wir also sehen, hat die Operation in diesen zwei Fällen sich vollkommen bewährt, und der erzielte Erfolg wäre auf andere Weise kaum denkbar gewesen. Jedenfalls und vor allem hilft diese Art des Vorgehens über die schwierigste und peinlichste Situation, nämlich die Entbindung des Kropfes durch die enge Thoraxapertur leicht und gefahrlos hinweg. Nach Spaltung des Sternums kann die Loslösung des Tumors und Unterbindung der Gefäße unter Kontrolle des Auges ohne technische Schwierigkeit ausgeführt werden.

Wir haben aber durchaus nicht in allen Fällen von ins Mediastinum reichenden Strumen uns dieser Hilfsoperation bedient, sondern sind mit dem Zügelverfahren (Hartert, Claessen) ausgekommen. Die Sternumspaltung blieb nur für jene Fälle vorbehalten, wo es sich um eine ausgesprochene intrathorakale Struma (echter Nebenkropf) handelte, ohne jede Verbindung mit der Glandula thyreoidea am Halse.

Der nächste Fall zeigt eine andere Indikation für die Sternumspaltung.

Digitized by Google
Original from UNIVERSITY OF CALIFORNIA
Generated for guest (Massachusetts Institute of Technology) on 2019-05-24 17:21 GMT / http://hdl.handle.net/2027/uc1.b3753216
Public Domain in the United States, Google-digitized / http://www.hathitrust.org/access_use#pd-us-google

Fall 3. H. S., 44 Jahre alt. Aneurysma aortae.

1. IV. 1921. Bis vor 6 Wochen war Pat. angeblich stets gesund. Damals während eines Spazierganges verspürte Pat. plötzlich Atemnot und Erstickungsgefühl — konnte nicht weitergehen. Einige Tage darnach trat ein ähnliches Gefühl auf, jedoch intensiveren Grades — war sogar einige Zeit bewußtlos. Pat. negiert Lues.

Pat. wurde wegen mediast. Tumor und Anfällen von Trachealstenose auf die laryngolog. Abtlg. Prof. Marschik aufgenommen. Die Anfälle häuften sich in den letzten Tagen sehr, so daß Pat. von einem Anfall in den andern verfiel. Der einzelne Anfall pflegt mit Trachealrasseln anzufangen, bald darauf tritt hörbarer Stridor auf, Pat. wird cyanotisch und verfällt in Bewußtlosigkeit. Unwillkürlicher Abgang von Urin im Anfalle; keine Krämpfe. Die Anfälle dauern manches Mal mehrere Stunden; konnten anfangs mit Morphium kupiert werden. Am 7. IV. hatte Pat. 4 Anfälle von mehreren Stunden Dauer und kam aus der Bewußtlosigkeit nicht heraus, und in diesem Zustande wurde Pat. unserer Abteilung zur Sternumspaltung überwiesen.

7. IV. Stat. pr. Pat. bewußtlos, enge Pupillen, tiefe stridoröse Atmung, Cyanose, Gesicht gedunsen, keine sichtbar erweiterten Venen am Thorax und am Halse. Dämpfung über dem Manubrium sterni, die sich deutlich aufhellt, wenn der Pat. schluckt. Diffuse Bronchitis, Volumen pulmonum auctum.

Laryngologischer Befund (Prof. Marschik). Beim 7. Ring beginnt eine enorme Stenose durch streng einseitige Vorwölbung der linken und etwas vorderen Trachealwand. Die Ringzeichnung ist nur an der Kuppe der Vorwölbung, die leicht höckerig aussieht, etwas verwischt, sonst durchaus deutlich. Ebenso deutliche pulsatorische Ausdehnung. Die tiefere Partie der Stenose und Trachea unterhalb nicht zu sehen; von einer Entrierung wird Abstand genommen.

Röntgenbefund: Trachea enorm nach rechts verdrängt durch einen überfaustgroßen, wenig beweglichen Tumor, der vom Aortenschatten nicht abzugrenzen ist. Aneurysma röntgenologisch nicht auszuschließen.

Mit Rücksicht auf die vollständige Bewußtlosigkeit des Pat. wird die Operation ohne jedes Anästhesierungsverfahren ausgeführt.

Querschnitt im Jugulum, Ablösung der Muskulatur vom Sternum, die Blutung ist ziemlich stark — das Blut ganz schwarz; Längsschnitt in der Mitte des Sternums, Spaltung des Sternums in der medialen Linie mit Gussenbauer-Säge und Meißel bis zum Ansatz der III. Rippe. Das Sternum kann nur sehr wenig auseinandergezogen werden, daher Aufsetzen zweier schräger Schnitte, die das Sternum am unteren Ende des medialen Schnittes spalten. Jetzt kann der Spalt auf ca. 1 cm erweitert werden. Die Übersicht über die mediastinalen Gebilde ist ziemlich dürftig, einerseits wegen der Blutung, andrerseits wegen des schmalen Spaltes; man sieht aus der Tiefe bei angestrengter Atmung des Pat. einen Tumor hervorkommen, der deutliche Pulsation zeigt. Ob es eigene oder mitgeteilte Pulsation ist, kann nicht entschieden werden. Gegen Ende der Operation erwachte Pat. aus seiner Bewußtlosigkeit; gleichzeitig wird das Blut des Operationsgebietes hellrot, ebenfalls schwand die Cyanose des Gesichtes. Einlegen eines Dochtes in die Sternumwunde, dichte Hautnaht.

8. IV. Nacht ohne Anfall. Expektoration war gering; starkes Rasseln. Temperatur 38,8° C.

9. IV. Gestern anfallfrei, Expektoration geringer. Temp. 37,8, Entfernung des Dochtes; Hautemphysem am Hals und am Thorax. Sekretion der Wunde gering.

Digitized by Google
Original from UNIVERSITY OF CALIFORNIA
Generated on 2019-05-24 17:21 GMT / http://hdl.handle.net/2027/uc1.b3753216
Public Domain in the United States, Google-digitized / http://www.hathitrust.org/access_use#pd-us-google

10. IV. Kurzer Anfall von Atembeschwerden in der Nacht, der auf Morphium zurückging. 11 Uhr vormittags neuerlich stärkerer Anfall. Temp. 39. Expektoration gering. R. h. u. pneumonischer Herd.

11. IV. In der Nacht neuerliche Anfälle, starkes Rasseln — Coffein, Campher — Temp. 38,8.

12. IV. Zwei Anfälle von längerer Dauer — Temp. 38,3. Expektoration sehr gering. Pat. stark verfallen und um 4 Uhr nachmittag Beginn von Lungenödem. — 7 Uhr Exitus.

Obduktionsbefund: Sackförmiges kindsfaustgroßes Aneurysma des Arcus aortae mit Kompression der Trachea knapp oberhalb der Bifurkation und des rechten Bronchus, insbesondere seines Ramus inf. Konfluierende Bronchopneumonie des rechten Unterlappens und diffuse Bronchitis der übrigen Lungenanteile. Arteriosklerose der Aorta thoracica. Hypertrophie und Dilatation besonders des linken Herzens. Flüssigkeitserguß in die Pleurahöhlen. Ascites geringen Grades. Das Manubrium sterni ist in der Medianlinie durchgemeißelt, die hierdurch entstandene Spaltweite beträgt 1,5 cm. Die Wundfläche ist gerötet und von einem fibrinösen Belag bedeckt.

In diesem Falle wurde die Operation nur zum Zwecke der Druckentlastung ausgeführt, ein Verfahren, das auch anderwärts mit gutem, vorübergehendem Erfolg ausgeführt wurde. Auch in unserem Falle hörten die asphyktischen Anfälle für Tage auf, leider erlag Patient seinem Grundleiden und der durch dieses bedingten Bronchopneumonie. Ohne diesen allerdings nur palliativen Eingriff hätten wir den Kranken allen Qualen des Erstickungstodes überlassen müssen.

Technik: Wir sind in der Technik Jehn-Sauerbruch gefolgt. T-förmiger Schnitt, türflügelförmige Aufklappung des Sternums bis zur III. Rippe, wie sie auch Heyrowsky in den von Plenk aus der Hocheneggschen Klinik veröffentlichten Fällen angewendet hat. Diese Spaltung genügt vollständig, um eine ausgiebige Zugänglichkeit zum retrosternalen Tumor zu gewähren. Mit Rücksicht auf die anatomischen Verhältnisse (Corning) ist die Gefahr von Nebenverletzungen keine große, da unter normalen Verhältnissen an der hinteren Fläche des Manubrium sterni ein dreieckiges Feld von dem Pleuraüberzuge frei ist, dessen Basis durch die Incisura jugularis sterni gebildet wird und welches an das lockere Bindegewebe des Mediastinalraumes grenzt. Von der Verbindung des Manubrium mit dem Corpus sterni aus verlaufen die Pleuralinien parallel nebeneinander an der hinteren Fläche des Corpus sterni bis etwa zur Höhe der sternalen Enden des IV. Rippenknorpels. Diese anatomischen Verhältnisse lassen demnach für gewöhnlich die Sternumspaltung nicht als einen mit besonderen Gefahren verbundenen Eingriff erscheinen. Schiebt man vorsichtig einen Metallspatel hinter das Manubrium sterni vor, so kann man mit Säge, Meißel und Hammer, mit welch letzteren man recht gut dosieren kann, die Spaltung ohne Nebenverletzungen ausführen; anders verhält es sich, falls pathologische Veränderungen vorliegen, wie es bei Fall 2 war, wo beim Auseinanderziehen der getrennten Sternumteile ein kleiner

Digitized by Google
Original from UNIVERSITY OF CALIFORNIA
Generated for guest (Massachusetts Institute of Technology) on 2019-05-24 17:21 GMT / http://hdl.handle.net/2027/uc1.b3753216
Public Domain in the United States, Google-digitized / http://www.hathitrust.org/access_use#pd-us-google

Einriß in die Pleura erfolgte (Pneumothorax), in diesem Falle ohne weitere Bedeutung, da partielle Adhäsionen vorhanden waren und die kleine Lücke in der Pleura durch Naht geschlossen werden konnte.

Trotzdem darf aber auch diese Spaltung des Sternums nicht wahllos gemacht werden, und wir haben in dem nächsten Fall, der uns von einer Abteilung zur Spaltung zugewiesen wurde, diese nicht durchgeführt, da wir angenommen haben, daß es sich um einen jener malignen Tumoren handelte, die nach wie vor der Röntgen-Radiumtherapie zuzuführen sind. Wie die Obduktion bestätigte, lagen die Verhältnisse so, daß die Sternumspaltung keine Druckentlastung herbeigeführt hätte.

Fall 4. K. F., 57 Jahre alt. Spindelzellensarkom des oberen Astes des rechten Bronchus.

Seit März 1921 Halsschmerzen; seit Mitte März Atembeschwerden beim Stiegensteigen und auch nachts. Etwa einmal in 24 Stunden Erstickungsanfall von wenigen Minuten Dauer. Die Dyspnöe nimmt sukzessive zu; die Anfälle jetzt mehrmals täglich. Eine Woche später kamen Schlingbeschwerden hinzu; Pat. kann feste Speisen, besonders Brot nicht schlucken. Seit Anfang April Heiserkeit, Anschwellen der Halsvenen. Starke Abmagerung. Als Kind hatte Pat. Blattern, mit 20 Jahren Nicotinvergiftung. Familienanamnese belanglos.

2. IV. 1921. Pat. stark abgemagert, blaßbläuliche Gesichtsfarbe; Schleimhäute blaß. Das Gesicht ist gedunsen. Pupillen eng, $r < l$, etwas entrundet, auf Licht und Akkommodation gleichmäßig reagierend. Atmung angestrengt durch den Mund; lauter Stridor. Rachenorgane o. p. B. Am Halse ein faustgroßer Strumaknoten, der gegen das Jugulum abzugrenzen ist. Die Halsvenen fingerdick, ebenso die Venen am Thorax. Der Thorax ist lang, schmal. Dämpfung r. h. o. bis über die Mitte der Scapula; l. h. o. bis zur Spina scapulae. Vorne r. bis zum 2. I. R. Über der Dämpfung rechts bronchiales Atmen, links sehr verschärftes Atmen. Bacelli pos. verstärkte Bronchophonie. Vikar. Emphysem, diffuse Bronchitis. Cor. und Aorta o. p. B. Über Manubrium und oberem Teil des Corpus sterni bis zur Höhe der 3. Rippe Dämpfung, die nach links und besonders nach rechts über den Sternalrand übergreift. Temp. normal; Puls 80. Beim Husten und Pressen fühlt man in Jugulum aus der Tiefe keinen Tumor emporsteigen. Sputum stark schleimig, zäh, gelblich gefärbt; Urin o. B., Blut: geringe Leukopenie; Sehnenreflexe = +.

Laryngologischer Befund (Prof. Marschik): Am 3. Ring mäßige Einknickung und Ausbiegung der Vorderwand. Vom 5. Ring an beginnt hochgradige, spaltförmige Stenose durch Vorwölbung der Hinterwand mehr rechts. Die Vorwölbung ist starr, glatt; die Schleimhaut gerötet, an der eben noch sichtbaren Kuppe mehr links eine linsengroße, gelbe Granulation, wie eine Perforation eines Tumors.

Röntgenbefund (Weiss): Das rechte Lungenfeld ist bis zur Höhe der 4. vorderen Rippe von einem homogenen schattenden, nach unten konvexen Gebilde eingenommen, das nach oben zu (gegen den Hals) nicht abgegrenzt werden kann. Der glatt konturierte, ovoide Tumor liegt weit rückwärts; an seiner unteren Grenze erscheint eine fingerbreite Zone Lungengewebe, die unten von einem Flüssigkeitsniveau begrenzt wird. Das Mediastinum erscheint beträchtlich links verdrängt; die Trachea jedoch nur in geringem Grade. Der Oesophagus erscheint in der Höhe des IV. Brustintervertebralspaltes komprimiert und für längere Zeit unpassierbar. Eine Bewegung des Tumors bei der Respiration oder beim Schluckakt kann nicht festgestellt werden.

Digitized by Google
Original from UNIVERSITY OF CALIFORNIA
Generated for guest (Massachusetts Institute of Technology) on 2019-05-24 17:22 GMT / http://hdl.handle.net/2027/uc1.b3753216
Public Domain in the United States, Google-digitized / http://www.hathitrust.org/access_use#pd-us-google

In der ersten Nacht Anfälle von Dyspnöe; in der zweiten Nacht Besserung, Dyspnöe geringer. Expektoration reichlich, zäh, schleimig eitrig. Therapie: Codein und Inhalationen.

Da keine Indikation zu operativem Eingriff gegeben ist, wird Pat. zur weiteren Behandlung auf die interne Abteilung Prof. Mannaberg transferiert. — 8. IV. Exitus let.

Obduktion (Dr. Sinnesberger): Spindelzellensarkom des oberen Astes des rechten Bronchus, der den rechten Oberlappen vollkommen substituiert, z. T. noch in den Mittellappen einwächst und den Unterlappen bis zu vollkommener Atelektase komprimiert. Mit der hinteren Thoraxwand ist der Tumor fest adhärent, dringt mit einem faustgroßen Anteil in das hintere obere Mediastinum ein und greift mit einem apfelgroßen Knoten noch auf den linken Pleuraraum über. Hierdurch wird die Trachea gegen das Sternum gedrängt und in frontaler Richtung säbelscheidenförmig ca. 4 cm oberhalb der Bifurkation verengt. Der mit der Luftröhre verbackene Tumor durchwächst dieselbe und bildet ein in ihr Lumen vorragendes erbsengroßes Knötchen. Die Speiseröhre ist aus ihrem Verlaufe gedrängt und umgeht den mediastinalen Anteil des Tumors in einem nach links und hinten offenen Bogen, an dessen beiden Enden es zu Knickungen derselben kommt. Die Vena cava sup. wird von dem auf ihr lastenden Tumor komprimiert. In den Lymphdrüsen des Halses und Mediastinums sind gleichfalls metastatische Geschwulstknoten bemerkbar. Myokard und Leber zeigen braune Atrophie. Cachex. univ.

Aus diesen Fällen ist zu ersehen, daß die Sternumspaltung als Hilfsoperation bei rein endothorakalen Strumen das geeignete operative Verfahren darstellt; ferner kommt die Spaltung des Sternums in Betracht bei allen thorakalen Tumoren, wo es sich darum handelt, die Luftwege durch einen rasch wirksamen, wenn auch nur palliativen Eingriff von einem zur Asphyxie führenden Druck zu befreien. Die von den mediastinalen Drüsen ausgehenden Tumoren bleiben der Röntgentherapie vorbehalten.

Literaturverzeichnis.

Claessen, Erleichterung schwieriger Strumektomien durch Anwendung größerer Umstechungen und Zügel. Zentralbl. f. Chirurg. Nr. 1, 1920. — Corning, Lehrbuch der topographischen Anatomie. — Hartert, Zur Operation der intrathorakalen Strumen. Zentralbl. f. Chirurg. 1920. — Plenk, Zur Sternumspaltung bei substernaler Struma. Dtsch. Zeitschr. f. Chirurg. 1920.

Digitized by Google
Original from UNIVERSITY OF CALIFORNIA
Generated for guest (Massachusetts Institute of Technology) on 2019-05-24 17:21 GMT / http://hdl.handle.net/2027/uc1.b3753216
Public Domain in the United States, Google-digitized / http://www.hathitrust.org/access_use#pd-us-google

(Aus der chirurgischen Abteilung der „Allgemeinen Poliklinik" in Wien. [Vorstand: Prof. Dr. Alexander Fraenkel].)

Zur Diagnose der Fremdkörperperitonitis.

Von

Dr. **Paul Pick,**

Abteilungs-Assistent.

(Eingegangen am 1. August 1921.)

Unter den mit Knötchenbildung einhergehenden chronischen Entzündungsprozessen des Peritoneums steht die Tuberkulose desselben weitaus an erster Stelle. Eine Verwechslung mit kleinen Carcinommetastasen ist wohl schwer möglich und die Differentialdiagnose fast immer schon makroskopisch, ganz gewiß aber — selbst bei vereinzelten Knötchen — leicht und in einwandfrei sicherer Weise mikroskopisch zu stellen.

Weit schwieriger ist die Differentialdiagnose der Bauchfelltuberkulose gegenüber einer anderen, allerdings viel selteneren, gleichfalls mit Knötchenbildung einhergehenden Erkrankung des Peritoneums, der Fremdkörperperitonitis oder Fremdkörpertuberkulose, fälschlich manchmal auch Pseudotuberkulose genannt. Der Ausdruck Pseudotuberkulose für diese Erkrankung ist vollkommen zu verwerfen, weil es sich bei der „Pseudotuberkulose" wohl um eine mit Knötchenbildung einhergehende, aber durch einen spezifischen, morphologisch und kultural vom Tuberkelbacillus verschiedenen und genau charakterisierten Bacillus hervorgerufene Erkrankung handelt, die als „Pseudotuberkulose" — als chronische Entzündung sui generis — besonders bei Nagetieren, mitunter bei Rindern und Vögeln und nur in ganz seltenen Fällen beim Menschen vorkommt. Der Ausdruck Fremdkörpertuberkulose ist schon zutreffender, weil er besagt, daß die Ursache dieser Art von Knötchenerkrankung eben Fremdkörper sind. Da die Bezeichnung „Fremdkörpertuberkulose" aber doch leicht zu Begriffsverwirrungen führen könnte, wir unter jeglicher Art von „Tuberkulose" uns immer durch den Kochschen Tuberkelbacillus verursachte Krankheitsprozesse vorzustellen gewöhnt sind, möchte ich statt „Fremdkörpertuberkulose" aus prinzipiellen Gründen nur den Ausdruck „Fremdkörperperitonitis" gebrauchen.

Digitized by Google
Original from UNIVERSITY OF CALIFORNIA
Generated on 2019-05-24 17:21 GMT / http://hdl.handle.net/2027/uc1.b3753216
Public Domain in the United States, Google-digitized / http://www.hathitrust.org/access_use#pd-us-google

Unter Fremdkörperperitonitis verstehen wir eine mit Knötchenbildung einhergehende Erkrankung des Peritoneums chronisch entzündlicher Natur, bei der als Ursache dieser Erkrankung nicht der Kochsche Tuberkelbacillus anzunehmen, sondern die Bildung dieser Knötchen (Aschoff nennt dieselben „Fremdkörpertuberkel") auf den chronischen Reiz zurückzuführen ist, den in die Peritonealhöhle eingedrungene Fremdkörper im weitesten Sinne auf das Peritoneum ausüben. Diese Fremdkörper können entweder von außen durch eine penetrierende Verletzung in die Peritonealhöhle eindringen, wie Geschoßteile und Kleiderfetzen bei Kriegsverletzungen (ein derartiger Fall ist von Egidi im Polikliniko 1920, Heft 1, beschrieben worden), oder aus dem Magen-Darmtrakt — sei es auf dem Wege einer plötzlichen Perforation, sei es ohne daß eine solche klinisch nachweisbar wäre — in die Bauchhöhle gelangt sein. In letzteren Fällen findet man dann in den Knötchen Pflanzenfasern, nicht verdauliche Speisereste, Parasiteneier, Kalkplatten, Cholestearin oder Fettkrystalle usw. Aber nicht nur eine Aussaat von Darminhalt, auch der Inhalt einer geplatzten Dermoid- oder Ovarialcyste (A. Fraenkel, Wien. med. Wochenschr. 1882) oder bei einer Operation in der Bauchhöhle zurückgebliebene Tupferreste und Seidenfäden können Veranlassung zur Entstehung knötchenartiger „Granulome" des Peritoneums bilden. Und als Granulome, als echte Granulationsgeschwülste, müssen wir alle diese um Fremdkörper irgendwelcher Art entstandenen tuberkelartigen Knötchenbildungen auffassen. Der eingedrungene Fremdkörper übt auf seine Umgebung einen chronischen Reiz aus, auf den bei entsprechend langer Dauer der Einwirkung das umliegende Gewebe durch Bildung eines den Fremdkörper knötchenförmig umschließenden Granulationsgewebes reagiert, das histologisch große Ähnlichkeit mit dem Tuberkel aufweist, aus Epitheloidzellen, Leuko-Lymphocyten und Riesenzellen mit meist wandständigen Kernen besteht, sich von dem Tuberkel aber durch den Mangel jeglicher regressiver Veränderungen, vor allem durch das Fehlen jeder „Verkäsung", dann aber auch durch den Nachweis von eingeschlossenen Fremdkörpern unterscheidet.

Beim Vorhandensein von eingeschlossenen Fremdkörpern ist die Differentialdiagnose zwischen Fremdkörperperitonitis und Peritonealtuberkulose leicht zu stellen, die Ätiologie ist allerdings auch in solchen Fällen oft sehr unklar, wie ein von Göbel in der Breslauer chirurgischen Gesellschaft referierter Fall beweist, wo bei einem 75jährigen Mann eine chronische Peritonitis klinisch als tuberkulös imponierte, mikroskopisch aber in den Knötchen Pflanzenfasern und Pflanzenzellen gefunden wurden, ohne daß sich anamnestisch irgendein Anhaltspunkt für eine eventuell stattgefundene Darmperforation nachweisen ließ.

Digitized by Google
Original from UNIVERSITY OF CALIFORNIA
Generated for guest (Massachusetts Institute of Technology) on 2019-05-24 17:21 GMT / http://hdl.handle.net/2027/uc1.b3753216
Public Domain in the United States, Google-digitized / http://www.hathitrust.org/access_use#pd-us-google

Sehr schwierig gestaltet sich dagegen die Differentialdiagnose zwischen Peritonealtuberkulose und Fremdkörperperitonitis, wenn in Knötchen vom histologischen Bau der echten Tuberkeln regressive Veränderungen (Verkäsung) fehlen, Fremdkörpereinschlüsse aber nicht nachweisbar sind. Dann hat man nur noch in dem zahlreicheren Vorkommen von Riesenzellen einen Hinweis dafür, daß es sich um eine Fremdkörperperitonitis handeln könnte, aber eine sichere Diagnose läßt sich auf dieses vage Symptom hin nicht stellen.

Wie unendlich schwierig die Differentialdiagnose in solchen Fällen werden kann, zeigt ein Fall, den mein Chef, Prof. Dr. Alexander Fraenkel, auf seiner Abteilung an der allgemeinen Poliklinik in Wien am 1. VII. 1919 operiert hat und dessen Krankengeschichte ich auszugsweise folgen lasse:

M. Sch., Baggermeistersgattin, 52 Jahre alt, 23. VI. 1919 Spitalaufnahme. Pat. war als Kind immer sehr anämisch; 1. Menses mit 22 Jahren; Menses immer schwach. Weihnachten 1916 Schmerzen in der rechten Unterbauchgegend (Verdacht auf Appendicitis); vor 9 Jahren Ischias. Seit $^1/_2$ Jahr Schmerzen im Kreuz und Bauch; Größerwerden des Bauches; in den letzten Monaten starke Abmagerung (um 4 kg). Fast keine Stuhlbeschwerden, ganz geringe Obstipation.

Status praesens 24. VI.: Über den Lungen rechts hinten unten Dämpfung infolge Schwartenbildung, über dem Herzen systolisches Geräusch, das am lautesten in der Gegend der Herzspitze gehört wird. Die Leberdämpfung reicht bis zum Rippenbogen, der Leberrand ist nicht mit Sicherheit zu tasten. Das Abdomen ist aufgetrieben, Umfang in Nabelhöhe 87 cm. Flankendämpfung und Schallwechsel bei Lagewechsel (freier Flüssigkeitserguß) nachweisbar. Im Rectum stößt man hoch oben mit der Fingerkuppe auf einen zirkulär gelagerten, siegelringförmigen Tumor, der submukös zu sitzen scheint und nicht exulceriert ist. Diagnose: Stenosus recti (maligna?), Ascites.

1. VII. Operation in Lokalanästhesie. In der linken Unterbauchgegend 8 cm langer schräger Bauchschnitt. Es entleert sich reichlichst klare, seröse Flüssigkeit aus dem Bauchraum. Därme und Peritoneum parietale mit kleinen Knötchen übersät. Im kleinen Becken ausgedehnte Verwachsungen, in der Tiefe undeutlich eine Resistenz palpabel. Keine Drainage. Verschluß der Bauchdecken durch Naht in 3 Etagen.

Vor Verschluß der Bauchdecken wird ein Knötchen aus dem Peritoneum parietale zur histologischen Untersuchung exstirpiert.

6. VII. Der Befund des Patholog.-Histol. Institutes der Allgemeinen Poliklinik über das exstirpierte Knötchen lautet: „Fremdkörpergranulom."

8. VII. Entfernung der Nähte, prima intentio. 10. VII. Bauchmessung in Nabelhöhe 81 cm. 15. VII. Geheilt entlassen. Nachuntersuchung im Oktober 1919 ergab: Keine Flüssigkeit im Abdomen, keine Resistenz, Abdomen nicht aufgetrieben. Die früher fühlbare Geschwulst im Rectum nicht mehr palpabel. Pat. fühlt sich wohl und sieht gut aus.

Die pathologisch-histologische Nachuntersuchung des exstirpierten Knötchens ergab folgenden Befund: In einem aus Fettgewebe und derbem, kernarmem Bindegewebe gebildeten Grund liegen zahlreiche scharf umgrenzte rundlich ovale Knötchen eingesprengt, die folgenden zelligen Aufbau zeigen: Vorwiegend länglich spindelförmige, ziemlich dunkelkernige Zellen durchflechten sich in verschiedener Richtung und gehen ohne scharfe Grenze an der Peripherie in zirkulär verlaufende Züge über.

Digitized by Google
Original from UNIVERSITY OF CALIFORNIA
Generated for guest (Massachusetts Institute of Technology) on 2019-05-24 17:22 GMT / http://hdl.handle.net/2027/uc1.b3753216
Public Domain in the United States, Google-digitized / http://www.hathitrust.org/access_use#pd-us-google

Im Zentrum werden stellenweise die Zellgrenzen etwas weniger deutlich, die Kerne verwaschener, nirgends aber findet sich ausgesprochene Verkäsung. In allen Knötchen kommen in großer Zahl vielkernige Riesenzellen vor, die das verschiedenste Aussehen bieten. Man sieht lang ausgezerrte, dann wieder mehr kantige Formen, in deren Zelleib ganz regellos verteilt oder zu streifigen Zügen geordnet die zahllosen, dunklen, strukturlosen ovalen Kerne liegen. Es gibt auch Formen, in denen die Kerne, das körnig trübe Zentrum freilassend, ausgesprochene kranzförmige Randstellung aufweisen. Andere Zellelemente werden in den durchaus ein gleichförmiges Bild bietenden Knötchen vermißt. Das Zwischengewebe zwischen ihnen weist herdförmige Rundzelleninfiltrate auf. Chronisch entzündlicher Prozeß mit Bildung umschriebener riesenzellführender Granulome vom Typus der Fremdkörpergranulome (Jaffé).

Vorliegender Fall war nun in mehrfacher Beziehung diagnostisch interessant und ätiologisch schwer zu klären.

Nach dem ante operationem erhobenen Rectalbefund mußte trotz der unverändert und ohne Exulceration über den Tumor ziehenden Schleimhaut die Diagnose auf „hochsitzendes Rectum-Carcinom" gestellt werden, und erst die Operation ergab in klinisch einwandfreier Weise die Diagnose „Peritonitis tuberculosa". Auffallend war allerdings der submukös den obersten Rectalteil umschließende Tumor, aber den konnte man sich eventuell noch durch eine besonders starke Schwartenbildung im Douglas im Verlaufe einer Peritonitis tuberculosa erklären, sicherlich eine sehr seltene Erscheinung im Verlaufe dieser Peritonealerkrankung. Dann kam aber der pathologisch-histologische Befund des exstirpierten Knötchens, welcher „Fremdkörpergranulom" lautete, und durch diesen wurde auch unsere intra operationem gestellte Diagnose umgestoßen und wir mußten uns zur Annahme einer „Fremdkörperperitonitis" entschließen.

Nun fehlte uns bei dieser Annahme nicht nur das ätiologische Moment einer von außen den Bauchraum eröffnenden Verletzung, sondern auch der anamnestische Nachweis irgendeiner Perforation des Magen-Darmtraktes. Wir mußten uns also in vorliegendem Falle die Entstehung einer Fremdkörperperitonitis durch die vielfach bekannte Tatsache erklären, daß Fremdkörper oft ohne besondere klinisch nachweisbare Perforationserscheinungen allmählich die Darmwand durchsetzen können. So hatte mein Chef vor einigen Jahren Gelegenheit, einen verschluckten Geflügelknochen aus einem Absceß der Bauchwand operativ zu entfernen, ohne daß der betreffende Patient jemals irgendwelche Darmperforationserscheinungen geboten hätte.

Für die Art der Einwanderung der Fremdkörper in die Peritonealhöhle hätten wir also in diesem Modus eine ausreichende Erklärung gefunden, kompliziert wurden unsere diagnostischen Erwägungen nur durch den Umstand, daß in dem exstirpierten Knötchen weder Tuberkelbacillen noch irgendwelche Fremdkörpereinschlüsse nachweisbar waren. Das Fehlen von Tuberkelbacillen an und für sich spricht absolut nicht

Digitized by Google
Original from UNIVERSITY OF CALIFORNIA
Generated for guest (Massachusetts Institute of Technology) on 2019-05-24 17:21 GMT / http://hdl.handle.net/2027/uc1.b3753216
Public Domain in the United States, Google-digitized / http://www.hathitrust.org/access_use#pd-us-google

gegen Bauchfelltuberkulose und für Fremdkörperperitonitis, weil in den Tuberkeln die Bacillen sehr rasch zugrunde gehen und eigentlich nur in frühen Stadien nachweisbar sind. Das Nichtvorhandensein von Fremdkörpereinschlüssen mußten wir uns, um die pathologisch-histologisch gestellte Diagnose „Fremdkörperperitonitis" aufrechterhalten zu können, durch die Annahme zu erklären versuchen, daß die eingedrungenen Fremdkörper bereits resorbiert worden seien. Jedenfalls lag hier der schwache Punkt unserer Diagnose, und mein Chef gab mir deshalb den Auftrag, womöglich experimentell im Tierversuch durch Implantation von resorbierbarem Material Knötchen vom histologischen Bau der „Fremdkörpertuberkeln", aber mit bereits resorbiertem Fremdkörpereinschluß zu erzeugen und dadurch die Richtigkeit der pathologisch-histologisch begründeten Diagnose auch experimentell zu bestätigen.

Tierexperimente: Die Versuche wurden mit gütiger Erlaubnis des Herrn Hofrat Dr. Paltauf und mit freundlicher Unterstützung des Assistenten Dr. Jaffé am Institut für experimentelle Pathologie (Vorstand: Prof. Paltauf) an Mäusen, Ratten und Meerschweinchen analog den Versuchen von Marchand und Herzog vorgenommen, und zwar wurden zunächst kleinste Catgutstückchen verschiedener Dicke nach medianer Laparotomie möglichst gleichmäßig in der Bauchhöhle der Versuchstiere verteilt und die Laparotomiewunde durch Naht in 2 Etagen geschlossen. Nach 10 Tagen waren die kleinsten Catgutstückchen vollkommen resorbiert, um die größeren, nur teilweise resorbierten Catgutstückchen herum fand sich knötchen- und kranzförmiges Granulationsgewebe, das aber fast nur aus Lymphocyten, Leukocyten und Polyblasten bestand und nur ganz ausnahmsweise vereinzelte Riesenzellen aufwies; nach 20 Tagen waren in der Peritonealhöhle der Versuchstiere keine Catgutstücke, aber auch keinerlei Knötchenbildung nachweisbar. Nun wurden dieselben Implantationsversuche mit sterilen Charpiestückchen angestellt, und da zeigte es sich, daß bereits nach 3 Wochen, aber auch noch nach 2 Monaten um Charpierestchen herum sich einzelne Knötchen gebildet hatten, die vollkommen den histologischen Bau der „Fremdkörpertuberkeln" aufwiesen, das heißt, aus Epitheloidzellen, Lympho- und Leukocyten bestanden und sehr zahlreiche, mit meist wandständigen Kernen versehene Riesenzellen enthielten. Das Charakteristische aber war, daß in den einzelnen Knötchen immer kleinste Charpiefasern eingeschlossen und die zahlreichen Riesenzellen immer um feinste Reste von Charpiefasern herum angeordnet waren.

Durch diese Experimente war eigentlich schon der Nachweis erbracht, daß die Entwicklung von Fremdkörperknötchen nur bei länger dauernder Einwirkung von Fremdkörperreizung auf das Peritoneum stattfinden kann und eine länger dauernde Fremdkörperreizung nur bei nicht resorbierbaren Fremdkörpern möglich ist.

Wurde nun in unserem Falle durch die angeführten Experimente die Diagnose „Fremdkörperperitonitis" schwer erschüttert, so mußten wir von dieser Diagnose vollkommen abstehen, als im Oktober 1920 Patientin mit einem kleinfaustgroßen Tuberkulid des Rückens, das kurze Zeit darauf in Abscedierung überging (Eiter steril), unsere Ab-

Digitized by Google
Original from UNIVERSITY OF CALIFORNIA
Generated on 2019-05-24 17:21 GMT / http://hdl.handle.net/2027/uc1.b3753216
Public Domain in the United States, Google-digitized / http://www.hathitrust.org/access_use#pd-us-google

teilung aufsuchte. Im April des laufenden Jahres bekam Patientin auch ein ausgesprochen tuberkulöses Geschwür in der Laparotomienarbe, so daß wir nicht nur mit Rücksicht auf die vorgenommenen Tierversuche, sondern auch unter Berücksichtigung des weiteren klinischen Verlaufes der vorliegenden Erkrankung zu der ursprünglich intra operationem gestellten Diagnose „Peritonealtuberkulose" zurückkehren mußten.

Vorliegender Fall und die durch denselben angeregten Tierversuche beweisen, daß man von „Fremdkörperperitonitis" nur dann sprechen darf, wenn sich in tuberkelartigen Knötchen des Peritoneums, die keinerlei Verkäsungserscheinungen zeigen, einwandfrei Fremdkörpereinschlüsse nachweisen lassen.

Digitized by Google
Original from UNIVERSITY OF CALIFORNIA
Generated for guest (Massachusetts Institute of Technology) on 2019-05-24 17:21 GMT / http://hdl.handle.net/2027/uc1.b3753216
Public Domain in the United States, Google-digitized / http://www.hathitrust.org/access_use#pd-us-google

Anatomische und klinische Untersuchungen über Primärgeschwülste vortäuschende Metastasen, insonderheit solcher des Adenocarcinoms der Schilddrüse.

Von

Dozent Dr. **Sigmund Erdheim.**

(Aus der chirurgischen Abteilung der allgemeinen Poliklinik in Wien. [Vorstand: Prof. Dr. Alexander Fraenkel].)

Mit 9 Textabbildungen.

(Eingegangen am 10. August 1921.)

Im vielgestaltigen klinischen Bilde der Tumoren im allgemeinen und des Carcinoms im speziellen hat die Metastase sowohl in diagnostischer als auch in prognostischer und therapeutischer Beziehung von alters her eine sehr wichtige Rolle gespielt und dieselbe bis in die heutige Zeit beibehalten; sie dient bei der Begutachtung von Geschwülsten zur Bestätigung der Malignität und ist ausschlaggebend für die Wahl der Operationsmethode oder für die Unterlassung des Eingriffes. Der feineren klinischen Beobachtung der alten Ärzte konnte die Metastase und ihr Zusammenhang mit dem Primärtumor natürlich nicht entgehen (Hippokrates, Galen), wenn sie auch nach dem damaligen Stande der pathologisch-anatomischen Kenntnisse das Wesen derselben nicht richtig erfaßt haben. Es gab sogar eine Zeit, wo die Metastase nicht als eine einfache Verschleppung, „Versetzung" der Krankheit von einem Organ in ein anderes galt, sondern als „diejenige Verwandlung der Krankheit, bei der von den Naturkräften, die eine ‚Krise' zu bewirken suchen, die Krankheitsmaterie auf einen anderen Ort geworfen würde" (zit. n. Wolff, Die Lehre von der Krebskrankheit), die Metastase wurde also als Beginn der Heilungsbestrebung der Natur angesehen. Die Erklärung der Krebsmetastasen änderte sich im Laufe der Jahrhunderte mit dem Wechsel der Krebstheorien: Im Altertum mußte die „atra bilis" als Ursache herhalten (Galenus); suppressio mensium oder der Hämorrhoiden sollte auf die Krebsentstehung begünstigend wirken, da die schwarze Galle sich mit dem Blute nicht entleeren konnte. Ein anderes Mal wieder war es die Lymphe (Cartesianische Schule), die als saure, gärende oder albuminöse oder kakoplastische Lymphe den Krebs und die Metastasen erzeugte. Zu einer anderen Zeit war wieder das Miasma cancrosum schuld an der Metastase oder gar die

Digitized by Google

Original from UNIVERSITY OF CALIFORNIA

Generated on 2019-05-24 17:21 GMT / http://hdl.handle.net/2027/uc1.b3753216
Public Domain in the United States, Google-digitized / http://www.hathitrust.org/access_use#pd-us-google

Nerven, die auf sympathischem Wege die Metastase verursachten. Die Diathesentheorie, die eine plausible Erklärung für Rezidiv und Metastase abgab, hat sich bis spät in das 19. Jahrhundert erhalten, sogar Nelaton hielt noch die Metastase für die Folge einer cancerösen Diathese.

Erst Récamier hat als erster auf die lokale Ursache der Metastasen hingewiesen und schließlich brachte die Entdeckung des Mikroskops und die damit in Zusammenhang stehende Entdeckung der Zelle durch Schwann und Schleiden die weitere Erklärungsmöglichkeit auf exakt wissenschaftlicher und nicht spekulativer Grundlage: so sprach Hannover als erster die Ansicht aus, daß die Krebszelle im Blute zirkuliere und die Metastase verursache, ähnlich wie die Eiterzelle die Pyämie, und Langenbeck hat im Jahre 1890 auf Grund von mikroskopischen Untersuchungen und Experimenten am Hund (Injektion von frischem Krebssaft in die Gefäße) die Meinung geäußert, daß die einzelne, isolierte Krebszelle eine auffallende Lebenszähigkeit besitzt und fortgeschwemmt weiterwuchern kann und am Orte der Ansiedlung Geschwülste (Metastasen), den sog. „carcinomatösen Tuberkel" erzeuge. Er bewies auf diese Weise als erster die Entstehung der Metastase durch Verbreitung der Keime auf dem Wege der Blutbahn.

Endlich hat Schröder von der Kolk im Jahre 1853 nachgewiesen, daß weit weg vom primären Tumor in anscheinend gesundem Gewebe sich Krebszellen finden und auch auf diesem Wege d. h. durch die Lymphbahnen Metastasen entstehen können.

Die celluläre Entstehung der Metastasen auf dem Wege der Lymph- oder Blutbahn gilt heute also als erwiesen und die Ansichten anderer Autoren (Virchow, Gussenbauer), wonach gelöste Stoffe oder infektiöse Partikelchen die Zellen des befallenen Organs reizen und zur Umbildung des Drüsengewebes im Carcinomgewebe anregen (Gussenbauer), sind jetzt vollständig verlassen. So seltsam uns heute diese später als falsch erkannten Hypothesen anmuten, haben sie dennoch zu ihrer Zeit einen großen Fortschritt auf dem Wege zur Erklärung der Metastase bedeutet und als Arbeitshypothese Ersprießliches geleistet.

Wenn auch die celluläre Entstehung der Krebsmetastase experimentell und klinisch sichergestellt ist, bleibt noch eine ganze Reihe von wichtigen, damit in Zusammenhang stehenden pathologisch-anatomischen und biologischen Fragen offen.

Das klinische Bild der Metastase ist oft das denkbar einfachste: Im Anschlusse an eine Geschwulst, die längere oder kürzere Zeit bestanden hat, schwellen gewöhnlich die zunächst gelegenen Lymphdrüsen zu kleinen oder größeren, harten, schmerzlosen Tumoren an, und diese Tatsache ist so sehr in das diagnostische Denken der Ärzte übergegangen, daß es als Fehler angesehen wird, sich bei der Untersuchung eines

Digitized by Google
Original from UNIVERSITY OF CALIFORNIA
Generated for guest (Massachusetts Institute of Technology) on 2019-05-24 17:21 GMT / http://hdl.handle.net/2027/uc1.b3753216
Public Domain in the United States, Google-digitized / http://www.hathitrust.org/access_use#pd-us-google

Tumors keine genaue Kenntnis über den Zustand der regionären Lymphdrüsen zu verschaffen. Die Anschwellung der regionären Drüsen ist eine so regelmäßige Begleiterscheinung der krebsigen Geschwülste, daß die modernen Operationsmethoden, wenn sie auf eine gewisse Gründlichkeit Anspruch haben wollen, für jeden Fall die regionären Lymphdrüsen — auch wenn sie noch keine fühlbaren Metastasen enthalten — berücksichtigen und für Entfernung derselben zugleich mit dem Tumor und den dazwischenliegenden Lymphgefäßen Sorge tragen müssen (Mamma-, Lippen-, Wangen-, Peniscarcinom usw.).

Bei ausgedehnter Metastasierung auf dem Wege der Lymphbahnen werden nicht nur die regionären Drüsen von Metastasen eingenommen sein, sondern es können hintereinander viele Drüsengruppen im ganzen Körper fern vom Primärtumor zu sekundären Tumoren umgewandelt werden. Es gibt aber auch in nicht gar zu seltenen Fällen einzelne, sprunghaft auftretende, weit weg vom Primärherd gelegene Fernmetastasen in den Drüsen, ohne daß die zwischen Primärtumor und Metastase liegenden Drüsengruppen verändert wären, und die eine eigene Erklärung für ihre Entstehung verlangen. Virchow hat auf eine solche Schwellung einer vereinzelten Lymphdrüse in der linken Fossa supraclavicularis in der Nähe der Vena jugularis hingewiesen und ihr eine besondere pathognomonische Bedeutung bei Carcinom des Magens zugeschrieben (Virchowsche Drüse). Obwohl schon Morgagni im 18. Jahrhundert auf den Zusammenhang zwischen Leberkrebs und Supraclaviculardrüse aufmerksam gemacht hatte und Van Swieten die Anschwellung der Halslymphdrüsen als wertvolles diagnostisches Zeichen für Unterleibskrebs beschrieben hat, gebührt Virchow doch das Verdienst, als erster eine anatomische Erklärung für diese seltene Metastasenform gegeben zu haben, indem er auf die Nähe der Einmündungsstelle des Ductus thoracicus hinwies, durch den die Lymphe aus dem Krebsgebiet mit den darin enthaltenen Krebszellen durchfließe. M. B. Schmidt hat die Ansicht ausgesprochen, daß die Lymphe in die Drüse auf retrogradem Wege hineingelange und daß die Schwellung der Drüse daher ein Zeichen sei, daß durch den Ductus thoracicus Carcinommaterial durchgegangen ist.

In anderen Fällen ist der Zusammenhang zwischen Primärtumor und Metastasen nicht so offenkundig wie bei den Drüsenmetastasen, weil sich die Metastase diesmal auf dem Wege der Blutbahn in einem weit entlegenen Organ entwickelt hat, aber immer noch ist dem diagnostischen Wissen der kausale Zusammenhang geläufig, und wenn eine Frau mit einem Mammacarcinom über ausstrahlende, gürtelförmige Schmerzen am Thorax oder über „rheumatische“ Schmerzen in der Wirbelsäule klagt, wird jeder denkende Arzt sofort den Verdacht auf eine Wirbelmetastase haben und darauf genauestens untersuchen.

Digitized by Google
Original from UNIVERSITY OF CALIFORNIA
Generated on 2019-05-24 17:21 GMT / http://hdl.handle.net/2027/uc1.b3753216
Public Domain in the United States, Google-digitized / http://www.hathitrust.org/access_use#pd-us-google

Hier sehen wir bereits das Verhältnis angedeutet, von dem in der folgenden Arbeit öfter die Rede sein wird, daß nämlich die Symptome der sekundären Geschwulst, obwohl jüngeren Datums, doch im Vordergrunde des klinischen Interesses stehen, indem die Beschwerden der Wirbelmetastasen (lokaler Schmerz, ausstrahlende Schmerzen wegen Nervenkompression, Rückenmarkskompression mit Lähmung) viel intensivere sind als die des nicht schmerzhaften Mammacarcinoms.

Ähnliche Verhältnisse können im Verlaufe eines Gallenblasencarcinoms beobachtet werden. Ein kleines Gallenblasencarcinom macht verhältnismäßig geringe Beschwerden, solange es auf die Gallenblase beschränkt bleibt, wenn aber im weiteren Verlauf Drüsenmetastasen längs des Choledochus oder ad portam hepatis entstehen, tritt die sekundäre Gallenstauung und die Pfortaderkompression in den Vordergrund der Erscheinung und beherrscht das ganze Krankheitsbild.

Einen ganz charakteristischen hierher gehörigen Fall habe ich vor einiger Zeit beobachtet: Es handelte sich um eine 36jährige Pat., die im Verlaufe eines Mammacarcinoms unstillbaren Durst und schlechten Geschmack im Munde bekam. Bei vollständig negativem Befund an den inneren Organen bestand eine hochgradige Polyurie, 7—8½ Liter Urin täglich, spez. Gewicht: 1002. Kein Zucker. Injektion von zweimal 0,5 Pituitrin konnte die Diurese auf 2200 g herabdrücken. Ich stellte die Diagnose auf Carcinommetastase in der Hypophyse (Demonstr. in 5. Sitzung der Gesellsch. d. Ärzte, 29. V. 1914) und bei der einige Wochen später vorgenommenen Obduktion fand sich tatsächlich eine Metastase in der nur wenig vergrößerten Hypophyse. Diese kleine Metastase hat also auf Grund ihrer speziellen Lokalisation in einem lebenswichtigen Organ die schwersten klinischen Symptome verursacht und das übrige Krankheitsbild ganz verdeckt.

Es gibt aber auch nicht allzu selten Fälle — und davon habe ich eine ganze Reihe auf unserer Abteilung beobachten können —, in welchen die Metastase nicht nur im Vordergrunde der klinischen Erscheinungen steht, sondern klinisch das einzige Krankheitssymptom darstellt und unter der Annahme eines primären Tumors Anlaß zu einem operativen Eingriff abgeben kann. Erst die histologische Untersuchung des Präparates verschafft dann Aufklärung in dem Sinne, daß es sich nicht um eine primäre Krankheit, sondern um ein sekundäres Neoplasma handelt. Aber auch dann gelang es in unseren Fällen manchmal nicht — trotzdem die histologische Untersuchung auf ein bestimmtes Organ als Sitz der primären Erkrankung hinwies —, bei sorgfältigster Untersuchung in demselben klinisch die Erkrankung nachzuweisen; oft erst nach Monaten oder erst bei der Obduktion konnte die Diagnose bestätigt werden. Einen Fall konnten wir noch 2 Jahre nach der Operation der Metastase beobachten, ohne daß das primär erkrankte Organ irgendwelche Krankheitssymptome zeigte, andere Fälle wieder verloren wir aus den Augen, ohne daß der Fall durch weitere klinische Beobachtung geklärt werden konnte.

Digitized by Google
Original from UNIVERSITY OF CALIFORNIA
Generated for guest (Massachusetts Institute of Technology) on 2019-05-24 17:21 GMT / http://hdl.handle.net/2027/uc1.b3753216
Public Domain in the United States, Google-digitized / http://www.hathitrust.org/access_use#pd-us-google

In den beobachteten Fällen war der Sitz des Primärtumors kein einheitlicher (Haut, Niere, Schilddrüse, Magen, Oesophagus) und die Metastasen saßen in den Drüsen und in den meisten Fällen im Knochen.

I. Sarkom-Metastase.

Fall 1. J. W., 54 Jahr. Der etwas demente Pat. gab an, vor 4 Monaten in der Achselhöhle eine Geschwulst bekommen zu haben, die sehr rasch gewachsen ist. Seit 14 Tagen sei die Geschwulst exulceriert und blute oft.

Stat. praes. 9. II. 1920: Anämischer, abgemagerter Pat. von subikterischem Kolorit. In der l. Achselhöhle eine über mannskopfgroße, weiche, ein wenig bewegliche Geschwulst, welche den Arm in wagerechte Stellung verdrängt hat. Adduction des Armes wegen der Größe der Geschwulst unmöglich. Die Haut über der Geschwulst von fingerdicken Venen durchzogen, auf der Kuppe der Geschwulst eine handtellergroße exulcerierte Stelle, aus der beim Verbandwechsel eine starke venöse Blutung eingetreten ist. Starke Schmerzen im Arm. Schlaflosigkeit. Mangels weiterer Angaben wurde die Diagnose auf Sarkom der Drüsen gestellt.

10. II. Umschneidung und Ausschälung der Geschwulst aus ihrem Bett gelingt nach Unterbindung mehrerer großer Venen leicht. Der Tumor übergreift nicht auf die Nerven sondern komprimiert sie nur. — Die histologische Untersuchung lautete: nicht sehr zahlreiches, aber gefäßreiches Spindelzellensarkom.

Während der Operation wurde beim Pat. an der Rückenhaut eine kleine Narbe bemerkt, über die der Pat. keine Auskunft geben konnte, erst die Nachfrage bei den Angehörigen ergab, daß Pat. vor 3 Jahren in einem Spital operiert wurde und die Auskunft des Operateurs lautete: Operation eines kleinen Tumors, dessen histologische Untersuchung Spindelzellensarkom ergab.

Es handelte sich also um einen großen, metastatischen Tumor, der durch die Ungunst der Verhältnisse irrtümlich als primärer Tumor diagnostiziert wurde und der sich erst lange nach der Operation des längst in Vergessenheit geratenen Primärtumors entwickelt hat. In klinischer Beziehung ist weiter interessant, daß die Metastase den Primärtumor an Größe bedeutend übertraf. Während in der Mehrzahl der Fälle die Größe der Drüsenmetastase in einem gewissen Verhältnis zur Größe und Bestandsdauer der Primärgeschwulst steht, kommen andererseits Fälle vor, wo die Geschwulstkeime in dem weichen Drüsengewebe ohne viele Widerstände sich leicht und schnell entwickeln können und eine Größe erreichen, die die des Primärtumors bei weitem übertreffen (Ribbert). Was den Zeitpunkt der Metastasenentwicklung in unserem Falle anbelangt, muß man, da weder in der Operationsnarbe noch sonst in der Nähe ein Rezidiv zu finden war, annehmen, daß der Geschwulstkeim in der Drüse mehr als 2 Jahre ohne eine Wucherungstendenz zu zeigen lag und erst in den letzten Monaten durch irgendeine Schädlichkeit oder einen Reiz zum raschen Wachstum angeregt wurde. Die pathologisch-anatomische Erfahrung lehrt nämlich, daß nicht alle im Körper verschleppten sekundären Geschwulstkeime sich zu Metastasen entwickeln müssen, sondern daß sie im Gegenteil nach Entfernung der primären Geschwulst und Kräftigung des Körpers und Änderung der

Digitized by Google
Original from UNIVERSITY OF CALIFORNIA
Generated for guest (Massachusetts Institute of Technology) on 2019-05-24 17:22 GMT / http://hdl.handle.net/2027/uc1.b3753216
Public Domain in the United States, Google-digitized / http://www.hathitrust.org/access_use#pd-us-google

biologischen Verhältnisse latent bleiben oder sich sogar zurückbilden können (Ribbert, M. B. Schmidt), wenn aber dann die Widerstandsfähigkeit des Individuums aus einem anderen Grunde (Krankheit) herabgesetzt wird oder ein Trauma einwirkt, fängt der ruhende Keim rasch zu wuchern an. Während Ribbert und M. B. Schmidt auf Grund von anatomischen Untersuchungen zu diesen Anschauungen gelangt sind, ist Hochenegg auf Grund klinischer Beobachtungen zu ganz ähnlichen Resultaten gekommen. Durch jahrelange Evidenzhaltung seines operierten Rectumcarcinommaterials ist er einerseits zur Überzeugung gekommen, daß Neuerkrankungen an Carcinom nach interkurrenten Krankheiten auftreten, welche die Widerstandsfähigkeit der Patienten herabsetzen, andererseits sah er Dauerheilungen in den Fällen, wo eine gründliche Änderung und Besserung der Lebensverhältnisse bei den Operierten eingetreten ist. Hochenegg hält daher die Tätigkeit des Arztes mit der Operation und Wundbehandlung nicht für abgeschlossen, sondern hält gründliche, lang dauernde Nachkuren, welche eine vollständige Umstimmung des Stoffwechsels herbeizuführen geeignet sind (Wohnungs-, Berufswechsel, Aufenthalt an der See oder im Hochgebirge usw.) für dringend notwendig.

II. Hypernephrom-Metastasen.

Die zweite Gruppe umfaßt zwei Fälle von Geschwülsten, die mangels jeden Krankheitssymptomes in einem anderen Organ als primäre Geschwülste diagnostiziert wurden, und beide bieten das Gemeinsame, daß erst durch die histologische Untersuchung die Diagnose auf Metastase von einem Hypernephrom gestellt wurde.

Fall 2.[1]) J. M., 43jähr. Hausknecht, aufg. 17. XII. 1895, stand einige Zeit wegen „rheumatischen" Schmerzen im Beine auf einer anderen Abteilung in Behandlung und wurde dort massiert. Als er am 22. X. nach der Massage den Schuh anziehen wollte, verspürte er plötzlich einen heftigen Schmerz im Bein und konnte nicht mehr gehen. Seit dieser Zeit ist Pat. bettlägerig. Bei der Aufnahme fand sich am rechten Oberschenkel an der Grenze zwischen oberem und mittlerem Drittel eine Fraktur des Femur mit deutlicher Crepitation und Verdickung der Frakturenden. Auf Extensionsbehandlung und Schmierkur keine Konsolidierung, daher wurde unter der Annahme eines Sarkoms am 21. I. 1896 die Enucleation im Hüftgelenk vorgenommen.

Die histologische Untersuchung des Präparates ergab nun das überraschende Resultat, daß es sich um die Metastase eines Hypernephroms handelte. Die nun in dieser Richtung vorgenommene Ergänzung der Anamnese und der klinischen Untersuchung ergab ein vollständig negatives Resultat. Die Wunde heilte p. p. und Pat. erholte sich langsam. Am 12. IV., also fast 4 Monate nach der Operation, bekam Pat. beim besten Wohlbefinden ohne jeden Schmerz blutigen Urin, wobei bis 15 cm lange Gerinnsel (Ureterabgüsse) entleert wurden. Die Blutung dauerte einige Tage, wobei Pat. sehr herabgekommen ist. Hämoglobin nach Fleischl 25%, rote Blutkörperchen $3^1/_2$ Mill. Die Blutung wurde selbstverständlich mit dem aus der

[1]) Beobachtung aus meiner Assistentenzeit auf der Abt. Mosetig-Moorhof.

Digitized by Google
Original from UNIVERSITY OF CALIFORNIA
Generated for guest (Massachusetts Institute of Technology) on 2019-05-24 17:22 GMT / http://hdl.handle.net/2027/uc1.b3753216
Public Domain in the United States, Google-digitized / http://www.hathitrust.org/access_use#pd-us-google

histologischen Untersuchung erschlossenen Hypernephrom in Beziehung gebracht, ohne daß auch jetzt noch die Palpation der Nieren einen klinischen Anhaltspunkt für diese Diagnose ergeben hätte. Erst einige Wochen später konnte man unter dem rechten Rippenbogen einen allmählich wachsenden Tumor palpieren. Keine Schmerzen bei den jetzt häufig wiederkehrenden Nierenblutungen. Im Monat Juli entsteht eine Geschwulst in der linken Glutealgegend, über welcher erweiterte Hautvenen zu sehen sind; ausstrahlende Schmerzen im Bein. Im weiteren Verlaufe trat starke Abmagerung und Kachexie ein, Nierentumor und die Darmbeinmetastase nehmen an Größe rasch zu und nachdem noch an anderen Stellen Metastasen aufgetreten sind, starb Pat. am 26. II. 1897, also mehr als 1 Jahr nach der Enucleation des Beines.

Die Obduktion ergab ein großes Hypernephrom, das die ganze rechte Niere und Nebenniere substituiert, ein daumendicker Geschwulstzapfen ging in V. renalis und V. cava infer. hinein. Große Metastase im linken Darmbein, kleine Metastasen in der Schilddrüse, Lunge, Leber, Milz und in der anderen Nebenniere. Das Lymphdrüsensystem war wenig affiziert, nur die bronchialen Lymphdrüsen waren von Tumormassen zum Teil durchsetzt.

Fall 3. W. N., 45jähr. Sicherheitswachmann, aufg. 27. IV. 1919. Seit 6 Monaten bemerkt Pat. eine Geschwulst am Kopf, die in den letzten Wochen rasch gewachsen sei. Drei kleinere Geschwülste an der Kopfhaut bestehen seit vielen Monaten. Keine Kopfschmerzen, keine sonstigen Beschwerden. Pat. hat nie Lues gehabt.

Stat. praes.: Kräftig gebauter, gut genährter Mann mit normalen inneren Organen. Am Kopf zwischen beiden Scheitelbeinhöckern eine faustgroße breitbasig und unverschieblich am Knochen festsitzende derbelastische von normaler verschieblicher Haut bedeckte Geschwulst. Keine Hirnsymptome, kein Druckschmerz. In der Nähe dieser Geschwulst drei nußgroße Atherome. Wassermann negativ.

Röntgenbefund konnte aus äußeren Gründen nicht erhoben werden.

Die Diagnose lautete auf Sarcoma.

Die am 27. IV. in Lokalanästhesie vorgenommene Operation ergab folgenden Befund: Galea sehr gefäßreich, die Basis der Geschwulst mit dem Knochen innig verwachsen. Das Periost wird umschnitten und die blutreiche Geschwulst mit Raspatorium vom Knochen losgelöst. Nach Entfernung der Geschwulst bemerkt man, daß der Knochen im Bereiche der Geschwulst rauh, von Tumormassen durchsetzt und morsch ist; der Knochen wird ungefähr in der Ausdehnung eines Handtellers bis auf die Dura entfernt, nur an zwei Stellen bleiben zwei härtere Knochenstücke, die mit der Dura verwachsen sind, stehen. Dura verdickt und sehr gefäßreich. Drainage und einige Situationsnähte.

Die histologische Untersuchung (Prof. Joanovics) ergab: Der Tumor entspricht einer perithelialen Geschwulst, deren primärer Sitz in einem versprengten Nebennierenkeim zu suchen sei. Die anderen Geschwülste waren zum Teil verkalkte Atherome.

Pat. hat den Eingriff gut überstanden, die Wunde verkleinerte sich und Pat. konnte 4 Wochen später gebessert entlassen werden. In den ersten Wochen bestanden noch Kopfschmerzen, die bald verschwanden, und der Pat. nahm nach 3 Monaten zunächst den Kanzleidienst auf. Nach weiteren 2 Monaten entstand in der Umgebung der Operationsnarbe ein ringförmiges Rezidiv von über Apfelgröße, das aber auf Röntgenbehandlung kleiner geworden ist. Während der ganzen zweijährigen Beobachtungszeit konnte klinisch der Primärtumor nicht nachgewiesen werden und der Pat. fühlte sich so gesund, daß er freiwillig den Straßendienst als Sicherheitswachmann wieder aufnahm. Mit Rücksicht auf den Mangel

Digitized by Google
Original from UNIVERSITY OF CALIFORNIA
Generated for guest (Massachusetts Institute of Technology) on 2019-05-24 17:22 GMT / http://hdl.handle.net/2027/uc1.b3753216
Public Domain in the United States, Google-digitized / http://www.hathitrust.org/access_use#pd-us-google

jedweder Beschwerden lehnte Pat. den ihm vorgeschlagenen Ureterenkatherismus, der vielleicht einen Aufschluß über einen die Nierenfunktion der einen Seite störenden Tumor ergeben hätte, ab, da dazu wegen Verengerung des Orific. urethrae eine Spaltung des Orificium notwendig gewesen wäre; auch von einer Operation seines Rezidivs am Schädel will Pat. nichts wissen, da er sich vollständig wohl fühlt.

In den zwei letzten Fällen handelte es sich also um Hypernephrom-Metastasen in den verschiedenen Organen, die aber mit voller Berechtigung als primäre Geschwülste diagnostiziert wurden, da außer der sichtbaren Metastase klinisch gar keine Krankheitserscheinungen nachzuweisen waren und auch gar keine subjektiven Beschwerden bestanden.

Das Symptomenbild des Hypernephroms setzt sich aus der nachweisbaren Geschwulst unter dem Rippenbogen, der Hämaturie, den Schmerzen, der Kachexie und den Metastasen zusammen (Israel), wobei eines oder das andere Symptom ausfallen kann. Von diesen Symptomen war aber in unseren Fällen — mit Ausnahme der Metastase — gar keines vorhanden, die Patienten fühlten sich wohl, noch monatelang bzw. jahrelang nach der Operation und dem histologisch erbrachten Nachweis einer Metastase konnte kein Primärtumor entdeckt werden. Erst 6 Monate, nachdem die Metastase zur Spontanfraktur des Oberschenkels geführt hatte, bekam der erste Patient als erstes Zeichen eines Primärtumors eine Nierenblutung und erbrachte so den klinischen Beweis der histologischen Diagnose. Der zweite Patient ist sogar jahrelang nach der Operation noch ganz beschwerdefrei.

Gemeinsam ist beiden Fällen weiter, daß es sich um Metastasen auf dem Wege der Blutbahn gehandelt hat, also um jene Form der Ausbreitung, die bei Hypernephrom die überwiegend häufigste ist, da der histologische Bau dieser Tumoren für die Aussaat auf dem Wege der Blutbahn sehr günstig ist. Bei der Operation der Hypernephrome finden wir oft Geschwulstzapfen, die in die Vena renalis und sogar bis ins V. cava hineinreichen und von welchen Gewebspartikel schon ante operationem sich leicht ablösen und in die Zirkulation gelangen können. Während der Operation ist diese Gefahr natürlich viel größer, da infolge der Manipulationen an der Niere und an der Vene sowie bei der Ligatur der V. renalis große Mengen dieser Geschwulstemboli auf einmal in die Zirkulation geraten können und eine oft beobachtete diffuse Aussaat der malignen Neubildung bewirken. Um dieser Gefahr der Keimaussaat während der Operation entgegenzuwirken, hat Israel empfohlen, die Nierenvene vor der Loslösung der Geschwulst zu ligieren. Auch in den ganz kleinen Venen finden sich bei der mikroskopischen Untersuchung kleine Geschwulstthromben, die in das Gefäßlumen frei hineinragen. Diese Verhältnisse erklären, warum bei Hypernephrom erst spät oder überhaupt keine Drüsenmetastasen entstehen.

Digitized by Google
Original from UNIVERSITY OF CALIFORNIA
Generated for guest (Massachusetts Institute of Technology) on 2019-05-24 17:22 GMT / http://hdl.handle.net/2027/uc1.b3753216
Public Domain in the United States, Google-digitized / http://www.hathitrust.org/access_use#pd-us-google

Die Beobachtung, daß Metastasen von Hypernephromen das einzige Symptom darstellen und daher unter falscher Diagnose operiert wurden, steht nicht vereinzelt da. In der Literatur sind mehrere Fälle erwähnt: Israel operierte einen Tumor des Oberschenkels, der als Primärtumor imponierte und eine Metastase war; auch Küster, Löwenhardt, Bergmann haben ähnliche Fälle mitgeteilt. Auch in der ausgezeichneten Arbeit Paul Albrechts, der 28 Fälle von Hypernephrom aus der Klinik Hochenegg mitteilt, sind ebenfalls 4mal Knochenmetastasen erwähnt, die das erste und einzige Symptom der Erkrankung waren und unter falscher Diagnose (Sarkom des Oberschenkels, Osteosarkom des Schädels — Fungus des Kniegelenks, Tuberkulose der Clavicula) operiert wurden; speziell die Fälle 4 und 16 erinnern ganz an unsere Fälle. Im ersten Falle konnte $5^1/_2$ Jahre nach erfolgter Spontanfraktur — während welcher Zeit der Patient ganz gesund war — klinisch noch immer kein Primärtumor nachgewiesen werden und bei Fall 16, wo bei einer vermeintlichen Tuberkulose der Clavicula histologisch die Diagnose Hypernephrom-Metastase gestellt wurde, fand sich bei der genauesten klinischen Untersuchung der gesuchte Primärtumor nicht.

Die auffallende Tatsache, daß ein Tumor, der bereits Metastasen gesetzt hat, unbemerkt und symptomlos bestehen kann, hat ihre Begründung in zweierlei Verhältnissen. Vor allem wachsen die Hypernephrome langsam und bleiben lange Zeit gegen die Umgebung abgekapselt, sie machen die ersten klinischen Symptome erst, wenn sie in die Nähe der Nierenkelche gelangen, und bei der Inkonstanz der Hypernephromsymptome werden außerdem diese Erscheinungen gewöhnlich nicht richtig gedeutet. Andererseits begünstigt das früher erwähnte frühzeitige Hineinwachsen der Geschwulst in die Venen das Auftreten von Metastasen zu einer Zeit, wo der Tumor noch ganz klein ist. Die Metastasen bevorzugen in auffallender Weise das Knochensystem, ja oft sind die Knochen der einzige Sitz der Metastasen, obwohl bei der früher beschriebenen Verbreitung auf dem Wege der Blutbahn Geschwulstkeime doch in die verschiedensten Organe gelangt sein müßten. Verschiedene Autoren haben diese auffallende Tatsache vor allem mit begünstigenden mechanischen Verhältnissen zu erklären versucht. So meint Recklinghausen, daß die Venen und die venösen Capillaren des Knochenmarkes im Verhältnis zur ganzen arteriellen Strombahn unverhältnismäßig weit sind, dabei sind die Wandungen sehr dünn, enthalten keine contractilen muskulären Elemente und können infolge Eingeschlossenseins in der Knochencompacta nicht kollabieren. Beim Übertritt des Blutes in das weite Venensystem des Knochenmarkes entstehen daher Wirbel und die corpusculären Elemente der Geschwulstthromben können sich hier leicht ansiedeln. Lubarsch wieder macht darauf aufmerksam, daß die im Verhältnis zur Weite der Capillaren

Digitized by Google
Original from UNIVERSITY OF CALIFORNIA
Generated for guest (Massachusetts Institute of Technology) on 2019-05-24 17:22 GMT / http://hdl.handle.net/2027/uc1.b3753216
Public Domain in the United States, Google-digitized / http://www.hathitrust.org/access_use#pd-us-google

recht bedeutende Größe der Carcinomzelle das Festsetzen der Zellverbände und sogar der Einzelzellen begünstige, während Kolisko anläßlich der Demonstration einer Knochenmetastase darauf hinwies, daß spezielle mechanische Verhältnisse es bedingen, daß die Metastasen in den langen Röhrenknochen sich häufig im proximalen Anteil festsetzen. Die Knochen werden nämlich in der Weise mit Blut versorgt, daß die durch die Foramina nutritia eintretenden Gefäße nach abwärts in die distalen Teile ihre direkten Fortsetzungen senden, während sie nach aufwärts sich umbiegen und schwächere Ästchen abgeben, so daß die Blutversorgung der distalen und proximalen Knochenanteile eine ganz verschiedene ist (Langer). Auch Sasse weist auf den Zusammenhang zwischen Metastase und Blutversorgung hin.

Außer diesen mechanischen Verhältnissen dürften noch biologische Verhältnisse eine Rolle spielen. Es muß auffallen, daß bei Carcinomen bestimmter Organe (Prostata, Mamma, Schilddrüse, Hypernephrom) das Knochensystem von Metastasen manchmal ganz überschwemmt ist und außerhalb des Knochens sich keine Metastasen finden, während Carcinome anderer Organe eher in Weichteilen metastasieren. Während für gewisse Organe z. B. die Milz, in der sich Metastasen überhaupt sehr selten entwickeln, ein schädigender Einfluß der Organfermente auf die sich festsetzenden Geschwulstkeime angenommen wird (Chalatow), glaubt Kolisko, daß der Knochen eine geringere biologische Widerstandsfähigkeit gegenüber den Krebskeimen besitzt, während Bamberger und Paltauf — in Anlehnung an die Theorie Neussers von Blutverwandtschaft gewisser Organsysteme — annahmen, daß Organe, die in funktioneller Beziehung zueinander stehen, auch chemische Ähnlichkeit haben, so daß für pathologische Derivate eines Gliedes des Systems — bei entsprechend günstigen mechanischen Bedingungen — auch in den verwandten Organen ein guter Nährboden zur Verfügung steht. Diese Verwandtschaft soll im allgemeinen die Entstehung der Knochenmetastasen bei den früher genannten Organerkrankungen einer Erklärung näher bringen.

Die Häufigkeit der Knochenmetastasen hat in den letzten Monaten einen Anlaß zur Diskussion in der Hufelandschen Gesellschaft abgegeben (Berl. klin. Wochenschr. 20. 1920). Anläßlich der Demonstration eines einschlägigen Falles hat Umber darauf hingewiesen, daß er in der letzten Zeit eine auffallende Vermehrung der Knochenmetastasen bei den verschiedenen Geschwulstformen beobachtet hat (9 Fälle gleichzeitig), und er führt diese Erscheinung zurück auf eine erhöhte Metastasenbereitschaft des Knochensystems, die mit der chronischen Unterernährung der Bevölkerung in Zusammenhang stehe und anderweitig zur Hungerosteopathie geführt hat; er nimmt also eine zeitlich gesteigerte biologische Affinität der Carcinomzelle zu den Knochen an.

Digitized by Google
Original from UNIVERSITY OF CALIFORNIA
Generated for guest (Massachusetts Institute of Technology) on 2019-05-24 17:22 GMT / http://hdl.handle.net/2027/uc1.b3753216
Public Domain in the United States, Google-digitized / http://www.hathitrust.org/access_use#pd-us-google

In der sich daran anschließenden Diskussion waren die Ansichten darüber nicht einheitlich. Versé hat auf Grund seiner Obduktionsbefunde die Beobachtung Umbers bestätigt und nahm zur Erklärung eine Änderung des Organchemismus im Knochen an, die der Krebszelle das Haften erleichtere, wobei allenfalls die bekannte Neigung mancher Carcinome im Knochen zu metastasieren ins Gewicht fällt. Hingegen fand Hansemann, daß die Knochenmetastasen auch früher viel häufiger waren als allgemein angenommen wird und daß die Ursache der vermeintlichen Seltenheit nur darin liege, daß man bei Obduktionen die Knochen gewöhnlich nicht seziert. Wenn man bei malignen Geschwülsten systematisch den rechten Oberschenkel aufsägt, findet man 25% Metastasen. Diese Zahl entspricht auch der seinerzeit von Fischer-Defoy gefundenen (25,7), der ebenfalls der Ansicht ist, daß Knochenmetastasen noch häufiger gefunden werden können, wenn bei den Obduktionen systematisch danach gesucht werden würde.

Beim Hypernephrom hat Albrecht von 18 in Betracht kommenden Fällen 8 mal Knochenmetastasen gefunden, also ca. 44 % und unsere 2 Fälle hatten beide Knochenmetastasen, die noch dazu die Besonderheit boten, daß sie überhaupt das erste Symptom des Hypernephroms darstellten, ein Ereignis, das schon von mehreren Autoren beobachtet wurde. Die Metastasen können sowohl in den langen Röhrenknochen wie auch in den platten Knochen entstehen, sie haben aber gewisse Lieblingsstellen, an welchen sie öfter vorzukommen pflegen.

In den langen Röhrenknochen zerstören sie langsam, indem sie aus dem Mark herauswachsen, anfangs die Spongiosa und dann die Compacta und, da bei dieser Form der Metastasen, die gewöhnlich als osteoklastische auftreten, Knochenanbau gar nicht vorkommt oder nur in ganz geringem Grade und mit dem Abbau nicht gleichen Schritt halten kann, entsteht eine solche Schwächung der Knochensubstanz, daß die Extremität schon bei ganz geringfügigen Traumen, oft bei einer einfachen Bewegung (Umdrehen im Bett, Kreuzen der Beine, Drehung des Körpers auf einem Bein) bricht; es entstehen sog. Spontanfrakturen.

Ein sehr wichtiges und gewöhnlich das erste Zeichen der Knochenmetastase, speziell in den langen Röhrenknochen ist die Schmerzhaftigkeit derselben, wie sie in unserem ersten Fall besonders stark ausgeprägt waren; die Schmerzen traten spontan als ziehende und bohrende auf, wurden aber im Anfang falsch gedeutet und für „rheumatisch" gehalten, bis die eintretende Spontanfraktur deren wahre Ursache aufdeckt; auch Druckschmerzen treten oft gleichzeitig auf und werden von verschiedenen Autoren erwähnt (Sternberg, Recklinghausen, Sasse, Petren, Silcock, R. Wolff), ohne daß aber auf die anatomische Ursache derselben eingegangen wird; es wird nur betont, daß diese „Knochenschmerzen" von den neuralgischen und Nervenwurzelschmerzen,

Digitized by Google
Original from UNIVERSITY OF CALIFORNIA
Generated for guest (Massachusetts Institute of Technology) on 2019-05-24 17:22 GMT / http://hdl.handle.net/2027/uc1.b3753216
Public Domain in the United States, Google-digitized / http://www.hathitrust.org/access_use#pd-us-google

die Metastasen manchmal erzeugen können (Wirbelmetastasen), differential-diagnostisch zu trennen sind. Fischer-Defoy wieder macht auf die dumpfen Schmerzen in den Schenkeln aufmerksam, die bei Carcinomkranken zu denken geben.

Die Ursache der „rheumatischen" Schmerzen liegt meiner Ansicht nach in der Kompression und Reizung der im Periost und Endost sich ausbreitenden Nervenfasern und bei der Raumbeschränkung, die in der Markhöhle bei Bildung einer zentralen Metastase herrscht, ist schon sehr frühzeitig Gelegenheit zur Kompression gegeben. Auch die von Recklinghausen im Knochenmark gefundene Stauung ist geeignet, eine schmerzhafte Reizung der Nervenfasern herbeizuführen.

Wenn wir nun rückschauend die Frage zur Diskussion stellen, ob wir eine wissenschaftliche Berechtigung haben, eine Metastase eines Hypernephroms zu operieren und ob der Patient davon einen Nutzen haben kann, wäre vor allem darauf hinzuweisen, daß die Metastasen in unseren Fällen mangels eines jeden anderen Krankheitssymptoms mit voller Berechtigung unter der falschen Diagnose eines Primärtumors operiert wurden. Nun muß hervorgehoben werden, daß die Hypernephrome die Eigentümlichkeit haben, manchmal nur eine einzige Metastase zu bilden und daß diese oft jahrelang die einzige Metastase — dazu noch sehr wenig wachsend — bleibt. So teilte Clairmont (Verhandl. des 32. Kongr. der Deutschen Gesellsch. f. Chirurgie 1903) einen Fall mit, bei dessen Sektion — 10 Jahre nach einer von Billroth wegen Hypernephrom ausgeführten Nephrektomie — nur eine nicht große Metastase in einer bronchialen Lymphdrüse zu finden war; auch Albrechts Fall 21 spricht für singuläre Metastase in der Clavicula, und in den Fällen 5 und 7 konnte bei der Obduktion der Nachweis geführt werden, daß der klinisch diagnostizierte Tumor tatsächlich die einzige Metastase im ganzen Körper war. Coenen veröffentlicht einen Fall von operierter Solitärmetastase des Zungengrundes, bei dem nach 5 Jahren noch keine anderen Metastasen zu finden waren, und auch ein Fall Israels (zit. von Claessen), der nach Resektion einer Hypernephrommetastase in der Scapula dauernd gesund blieb, spricht für Solitärmetastase.

In Berücksichtigung dieser Fälle wird man daher bei Mangel anderer Krankheitserscheinungen auch bei Verdacht auf Metastasen die volle Berechtigung haben, den Sekundärtumor durch Operation zu entfernen. Diesen Standpunkt vertritt auch Albrecht. Natürlich soll durch weitere genaue klinische Beobachtung (Blutung, genaue Urinuntersuchung, Krysoskopie) möglichst bald die Diagnose gestellt werden, auf welcher Seite der Primärtumor seinen Sitz hat, um auch diesen zu operieren. Unser Fall 3 verweigerte diese genaue Untersuchung und blieb leider unoperiert.

Digitized by Google
Original from UNIVERSITY OF CALIFORNIA
Generated for guest (Massachusetts Institute of Technology) on 2019-05-24 17:22 GMT / http://hdl.handle.net/2027/uc1.b3753216
Public Domain in the United States, Google-digitized / http://www.hathitrust.org/access_use#pd-us-google

III. Schilddrüsencarcinome.

Mit den nächsten 4 Fällen kommen wir zu einem viel diskutierten und in pathologisch-anatomischer Beziehung viel umstrittenen Kapitel.

Bemerkungen zur Nomenklatur: Bevor ich auf den Gegenstand selbst eingehe, möchte ich einige Worte über die Bezeichnung „Struma" und „Adenom" sagen, da ein Teil der Differenz in den Ansichten auf der Verwirrung in der Nomenklatur beruht.

Der Ausdruck Struma bedeutet eigentlich bloß eine Schilddrüsenvergrößerung, ohne daß darin enthalten wäre, wodurch die Vergrößerung des Organs bedingt ist; es kann dies durch eine Kolloidvermehrung der sonst präexistierenden, normalen Follikel des Schilddrüsenparenchyms geschehen (= Struma colloides [diffusa]), oder durch ein oder mehrere Adenome (= Struma adenomatosa), durch eine Cyste, ein Carcinom, Sarkom usw. (= Struma cystica, carcinomatosa, sarcomat. usw.). In diesem Sinne wird auch das Wort Struma von den österreichischen Pathologen verwendet. Hingegen verwenden andere Pathologen den Ausdruck Struma als gleichlautend mit Adenom und wenn das Adenom, was häufig vorkommt, sehr reich an Kolloid ist, nennen sie es „Struma colloides", während in Österreich die Struma colloides eine ganz andere Bedeutung hat. Ebenso nennt Langhans einen Schilddrüsentumor, der einer Metastasenbildung fähig ist, aber mit dem Adenom die kugelige Gestalt und scharfe Begrenzung gemein hat, „wuchernde Struma", was in Österreich malignes Adenom oder Adenocarcinom (J. Erdheim) genannt wurde.

Schaffen wir diese, wie uns scheint, mißbräuchliche Verwendung des Wortes „Struma" aus der Welt, so ist für die Klärung unseres Themas schon viel getan, eines Themas, das durch die begrifflichen Differenzen ohnedies schon recht unübersichtlich geworden ist. Es wird daher in den folgenden Ausführungen überall da, wo das Wort „Struma" mißbräuchlich von den Autoren verwendet wurde, in Gänsefüßchen gesetzt werden, während ohne dieselben das Wort Struma in der richtigen Bedeutung = Schilddrüsenvergrößerung benützt wird.

Seitdem Eiselsberg auf der 22. Tagung der Deutschen Gesellschaft f. Chir. im Jahre 1893 das Thema der Knochenmetastasen bei Schilddrüsenkrebs zur Diskussion gestellt hat, ist das Interesse für diese Fälle geweckt worden und es ist eine Reihe von Arbeiten klinischen und pathologisch-anatomischen Inhalts veröffentlicht worden und trotzdem ist über die Stellung dieser Geschwulst im System der Geschwülste und speziell über die Nomenklatur noch immer keine Einigung erzielt worden, obwohl öfter die berufensten Vertreter der pathologischen Anatomie das Wort in dieser Frage ergriffen haben.

Digitized by Google
Original from UNIVERSITY OF CALIFORNIA
Generated for guest (Massachusetts Institute of Technology) on 2019-05-24 17:22 GMT / http://hdl.handle.net/2027/uc1.b3753216
Public Domain in the United States, Google-digitized / http://www.hathitrust.org/access_use#pd-us-google

Schon früher hat Cohnheim einen Fall von „Struma" mit Metastasen in der Lendenwirbelsäule und Lunge veröffentlicht und denselben als „gutartige metastasierende Kolloidstruma" aufgefaßt, bei welcher nicht der Bau der Geschwulst, sondern eher die Konstitution des Individuums die Ursache der Metastasierung abgebe. Ihm gegenüber vertraten verschiedene Autoren sowohl Kliniker als auch Anatomen den Standpunkt der Malignität, indem sie die „metastasierende Struma" entweder für ein Carcinom hielten (Recklinghausen, Kundrat, Eiselsberg [Adenocarcinom], Hansemann, J. Erdheim, Huguenin, K. Ewald, Borst) oder malignes Adenom annahmen (Wölfler, Middeldorpf, Riedel, Kocher, Reinhardt u.a.).

In den letzten Jahren machten einige Autoren den Versuch, die Ansicht Cohnheims wieder zu Ehren zu bringen, so z. B. Oderfeld und Steinhaus, die einen operierten Fall veröffentlichen, wo die histologische Untersuchung des Primärtumors in der Schilddrüse und der Knochenmetastase überall nur „normales Schilddrüsengewebe" ergab. Weiter hat Langhans außer den Fällen von sog. „wuchernder Struma" noch zwei andere, ohne Operation zur Obduktion gelangte Fälle beschrieben, auf Grund deren er die Ansicht Cohnheims über die „gutartige metastasierende Struma" zu bestätigen geglaubt hat. Schließlich beschrieben Thomsen, Regensburger je einen Fall von Schilddrüsentumor mit Metastasen, bei welchen sie keine Anhaltspunkte für Malignität fanden.

Wir wollen nun die Krankengeschichten unserer Fälle mitteilen und sehen, inwieweit unsere genau erhobenen mikroskopischen Befunde geeignet sind, die eine oder die andere Ansicht zu stützen.

Fall 4. J. N., 34jähr., aufg. 4. XII. 1913. Pat., früher stets gesund bis auf eine Kopfoperation im Februar 1913 (Klinik Eiselsberg), führt seine jetzige Erkrankung auf einen Sturz bei der Arbeit am 12. IV. 1912 zurück, er bekam Schmerzen in der rechten Schulter und war durch 4 Tage arbeitsunfähig. Der Schmerz hielt noch längere Zeit in wechselnder Stärke an und Pat. stand deswegen öfter in ärztlicher Behandlung. Im November 1913 stürzte Pat. neuerlich auf die Schulter und bekam wieder heftige Schmerzen. Aufnahme in den Krankenstand.

Stat. praes.: Im oberen Teil der r. Scapula in der Nähe des Akromions ist eine apfelgroße, weiche von normaler Haut bedeckte, unbewegliche Geschwulst zu finden, die auf Druck sehr schmerzte. Die Bewegung des Schultergelenkes schmerzhaft und eingeschränkt.

Röntgenbefund: In der Fossa glenoidalis gegen den Processus coracoides findet sich ein etwa hühnereigroßes, von der übrigen Scapula sich scharf absetzendes Gebiet, das ein cystisches Aussehen darbietet. Processus coracoides anscheinend in den Tumor einbezogen.

Unter der Annahme einer Knochencyste wird am 5. XII. die Operation vorgenommen. Schnitt über der Crista scapulae und ein zweiter senkrecht darauf über den M. deltoid. Ablösung des Musc. supraspinatus; nach temporärer Resektion des Akromion wird eine weiche, cystische Geschwulst bloßgelegt, welche medial und unterhalb der unveränderten Cavitas glenoidalis beginnt und die im Röntgen-

Digitized by Google
Original from UNIVERSITY OF CALIFORNIA
Generated for guest (Massachusetts Institute of Technology) on 2019-05-24 17:22 GMT / http://hdl.handle.net/2027/uc1.b3753216
Public Domain in the United States, Google-digitized / http://www.hathitrust.org/access_use#pd-us-google

bild beschriebene Ausdehnung besitzt. Knochen fehlt stellenweise ganz, Abtragung des oberen Teiles der Cystenwand; an der Cysteninnenwand findet sich eine graurötliche Gewebsmasse in dünner Schichte, die ausgekratzt wird. Die Scapula ist an einer Stelle in ihrer ganzen Dicke usuriert, so daß an einer Stelle, wo das Periost fehlt, der Musc. subscapul. sichtbar wird. Naht der Muskeln und des Akromion. 24. I. geheilt entlassen.

Histolog. Befund (Prof. Joanovics): Metastase nach Ca. gland. thyreoid.

Die Nachfrage auf der Klinik Eiselsberg ergab, daß es sich seinerzeit um Enucleation eines Tumors aus der linken Schilddrüsenhälfte nach vorheriger Unterbindung der Art. thyreoid. super. und infer. gehandelt hat. Die histol. Untersuchung ergab: Kolloidreiches Adenoma simplex.

Es handelte sich also in diesem Falle um eine Knochenmetastase, die als primärer Tumor operiert wurde. Der Primärtumor dürfte in dem auf der Klinik Eiselsberg $^1/_4$ Jahre früher entfernten Schilddrüsenanteil enthalten gewesen sein.

Ich hatte Gelegenheit, den Patienten im Laufe der letzten Jahre öfter zu sehen. Er blieb dauernd gesund und arbeitet weiter als Faßbinder. Im Monate Dezember 1920 verspürte er beim Aufladen eines Fasses plötzlich ein Krachen in der kranken Schulter, seit dieser Zeit Schmerzen. Bei der Nachuntersuchung fand sich Einschränkung der Beweglichkeit in der rechten Schulter, die Bewegungen der Schulter schmerzhaft. Operationsnarbe unverändert, keine Schwellung der Scapula, weder am Halse noch an der Scapula ein Rezidiv. Röntgenbefund der Scapula ergab noch immer Auftreibung und Knochendestruktion in der früher krank gewesenen Partie am Collum scapulae. Median davon zwei scharf begrenzte Defekte der Scapula (Operationsfolge). Streifenförmiger Schatten in der Schultergelenkskapsel (Verkalkung). Die Durchleuchtung des übrigen Skelettes ergab keine pathologischen Veränderungen an den Knochen.

Die Schmerzen in der Schulter gingen auf Ruhe und Umschläge zurück und 14 Tage nach der Verletzung war Patient beschwerdefrei.

Fall 5. B. M., 31jähr., aufg. 4. II. 1920. Pat., die früher immer ganz gesund war, bemerkte Ende 1917 eine kleine Geschwulst am Kopf, die sich unter heftigen Schmerzen vergrößerte und im Laufe einiger Monate die Größe eines kleinen Apfels erreichte. Es bestanden damals Sehstörungen, Pat. sah alles verschwommen und hatte heftige Kopfschmerzen. April 1918 wurde Pat. im Landesspital in Preßburg operiert, worauf die Kopfschmerzen und die Sehstörungen aufhörten. Eine Auskunft über die Diagnose und Operation war trotz brieflicher Anfrage und persönlicher Intervention der Pat. vom Spital nicht zu erhalten; auch die Pat. konnte keine Auskunft geben. Zwei oder drei Monate nach der Operation entwickelte sich an der Operationsstelle wieder eine Geschwulst — diesmal ohne Schmerzen und ohne Sehstörung — und ist sehr rasch gewachsen.

Stat. praes.: Abgemagerte Frau; an der Grenze zwischen Stirn- und Scheitelbein eine am Knochen festsitzende runde Narbe von der Größe einer Handfläche, wie nach einem größeren Substanzverlust; Knochendefekt an dieser Stelle nicht zu fühlen. Zu beiden Seiten dieser Narbe zwei über faustgroße, am Knochen breit und unbeweglich festsitzende Geschwülste von weicher Konsistenz mit unveränderter

Digitized by Google
Original from UNIVERSITY OF CALIFORNIA
Generated for guest (Massachusetts Institute of Technology) on 2019-05-24 17:22 GMT / http://hdl.handle.net/2027/uc1.b3753216
Public Domain in the United States, Google-digitized / http://www.hathitrust.org/access_use#pd-us-google

Haut bedeckt; über der Geschwulst und in der Umgebung vereinzelte erweiterte Hautvenen zu sehen. Befund an den inneren Organen negativ, am Halse nichts Auffallendes.

Röntgenbefund: Links: Abgrenzung der Schädeldecke ziemlich scharf, nur im Bereiche des Schläfenbeines einzelne helle Partien; rechts: Tumorschatten ziemlich scharf abgegrenzt, doch im Zentrum durch radiäre Streifen mit der Schädeldecke verbunden. An dieser Stelle auch helle Flecken im Knochen.

Die Diagnose lautete auf Sarkom-Rezidiv und die Pat. wurde durch längere Zeit mit Röntgenstrahlen (bis 18. VI. 1920) behandelt. Unter dieser Behandlung verkleinerten sich die Tumoren fast bis auf die Hälfte und man konnte jetzt innerhalb der Geschwülste erbsengroße und größere, knochenharte Einlagerungen fühlen (neugebildeter Knochen?). Später verschlechterte sich das Allgemeinbefinden der Pat. und sie blieb von der Behandlung aus. Wie wir erfahren haben, wurde sie auf die Abt. Prof. Schlesinger aufgenommen, wo sie unter neuerlicher Vergrößerung der Tumoren und allgemeinem Marasmus am 24. II. 1920 gestorben ist.

Auszug aus dem Obduktionsbefund[1]): Die Schilddrüse in toto etwas vergrößert; im unteren Pol des rechten Schilddrüsenlappens eine $1^1/_2 \times 2^1/_2$ cm große Geschwulst von gelblichgrauer Farbe, mit derber z. T. verkalkter Bindegewebskapsel. Am Rande und innerhalb der Kapsel stellenweise auffallend lichteres, weißliches, derberes und auf der Schnittfläche prominentes Geschwulstgewebe, welches die Kapsel durchbricht und etwas in das Schilddrüsengewebe hineinwächst. An einer Stelle wächst das Tumorgewebe in eine größere Vene hinein, füllt dieselbe auf etwa $1^1/_2$ cm aus und wächst auch in einen Seitenast hinein. Von dieser Geschwulst abgesehen finden sich in der Schilddrüse einige kolloidale Adenome.

An beiden Seitenflächen des Schädeldaches je eine doppelt faustgroße Metastase, dem Pericranium angehörend, nach außen stark vorgewölbt, von radiären spießigen Osteophytauswüchsen durchzogen und dieses Tumorgewebe ist zum größten Teil erweicht und von alten Hämorrhagien braun pigmentiert, bloß am Rande grauweißliches intaktes Tumorgewebe. Der unter dem Tumor liegende Schädelknochen infolge Tumordurchwachsung wie zerfressen; an der korrespondierenden Stelle zwischen Dura und Knochen eine ca. 1 cm dicke Schicht von Tumorgewebe, die Dura abgehoben, gegen das Gehirn abgedrängt und dieses dellenförmig komprimiert. Der Geschwulstknoten der anderen Seite von dem eben beschriebenen dadurch unterschieden, daß in seinem Zentrum das Schädeldach in fast handflächengroßer Ausdehnung vollständig fehlt. (Exstirpation des Tumors vor 3 Jahren.) Eine dritte kaum über bohnengroße Metastase bloß an der Schädel-Innenfläche zwischen Dura und Tabula interna links hinten am Occiput. Kindskopfgroße Metastasen im linken Schläfenlappen mit ausgebreiteter Erweichung der Hemisphäre. Mäßig zahlreiche, durchschnittlich erbsengroße Metastasen in allen Lungenlappen, ebenso große in der linken Niere und dem linken Schilddrüsenlappen. Allgemeiner Marasmus. Decubitus.

Zu histologischen Zwecken wurden eingelegt: Stücke vom Tumor, vom Geschwulstthrombus, von den Knochenmetastasen und von den Weichteilmetastasen. Die Knochenmetastasen und der Primärtumor wurden entkalkt.

Histolog. Befund: Das Schilddrüsengewebe besteht fast durchgehends aus sehr kolloidreichen, stark erweiterten Follikeln mit abgeplattetem Epithel, das

[1]) Der Obduktionsbefund und das Material von diesem und den zwei nächsten Fällen wurden uns vom pathol.-anatomischen Institut der Universität in entgegenkommendster Weise zur Verfügung gestellt. Für die Überlassung des Materials erlaube ich mir dem Vorstand des Instituts Herrn Prof. Dr. Heinrich Albrecht an dieser Stelle meinen herzlichsten Dank auszusprechen.

Digitized by Google
Original from UNIVERSITY OF CALIFORNIA
Generated for guest (Massachusetts Institute of Technology) on 2019-05-24 17:22 GMT / http://hdl.handle.net/2027/uc1.b3753216
Public Domain in the United States, Google-digitized / http://www.hathitrust.org/access_use#pd-us-google

Bindegewebe innerhalb der Läppchen spärlich entwickelt, zwischen den Läppchen etwas vermehrt. Im Schilddrüsengewebe liegen mehrere z. T. kolloidreiche Adenome.

Die früher beschriebene Geschwulst am unteren Schilddrüsenpol ist ein von einer sehr dicken, derben, verkalkten Bindegewebskapsel umgebenes Carcinom, das stellenweise aus großen soliden Haufen sehr dicht gelagerter Zellen besteht, an anderen Stellen ist in diesen Haufen eine Andeutung von Lumenbildung zu sehen, an anderen Stellen wieder sind deutliche leere und auch kolloidgefüllte Lumina sichtbar. Auch lange parallel gelagerte, solide und lumenführende Epithelzüge sind stellenweise zu sehen. Im Zentrum des Carcinoms ist das Tumorgewebe nekrotisch, mit sehr starker Bindegewebsvermehrung und hyaliner Degeneration der Gefäße.

Das Carcinomgewebe durchbricht die umgebende dicke Bindegewebskapsel an sehr zahlreichen Stellen und breitet sich außerhalb derselben aus, wobei die durchbrechenden Krebsanteile sich neuerdings mit einer dünnen Bindegewebskapsel umgeben; an mehreren Stellen fehlt dem Carcinomgewebe die Bindegewebshülle und dann wächst es infiltrierend in die umgebenden Schilddrüsenläppchen ein. An einer Stelle ist ein deutlicher Einbruch des Carcinomgewebes in eine Blutcapillare zu sehen.

Der makroskopisch beschriebene Geschwulstthrombus wurde in querer und Längsrichtung geschnitten, er zeigt denselben histologischen Aufbau wie der Primärtumor und die Gefäßwand ist so weitgehend verändert, daß sie bei der Hämalaun-Eosinfärbung wie eine gewöhnliche dünne Bindegewebskapsel aussieht.

Bei der Elasticafärbung findet man zahlreiche, scharf begrenzte Tumorherde von Gefäßelastica umgeben, stellenweise sieht man, wie das Gefäß und ein Seitenast von Geschwulstmassen ausgefüllt sind.

Die Knochenmetastase zeigt eine fast vollständige Zerstörung des Knochens. Die noch übriggebliebenen Knochenbälkchen zeigen lamellären Aufbau und die Lamellenstruktur ist infolge osteoclastischen Abbaues oft plötzlich abgebrochen. Die Markräume sind ganz von dem Neoplasma ausgefüllt, das hier entweder in Form von kleinen, leeren oder großen kolloidhaltigen Schilddrüsenfollikeln erscheint, die sich oft unmittelbar an die Knochenbälkchen anlegen. Osteoclasten sind derzeit nur sehr selten anzutreffen; an sehr vielen Stellen finden sich Osteoblastenreihen mit ganz schmalen Säumen neugebildeten Knochens.

Die Nierenmetastase stellt einen runden, scharf umschriebenen, bis an die Nierenoberfläche reichenden Herd dar, der gegen die Niere keine Bindegewebskapsel zeigt. Der Aufbau des Tumors ist ein anderer als der des Primärtumors. Stellenweise sieht man lange Tubuli, die sehr selten ein kleines, leeres Lumen zeigen, an anderen Stellen ist deutlich papillärer Aufbau mit Ödem der Papillenspitzen zu sehen, endlich finden sich Zellstränge, die von Palissaden dunkelkerniger Zellen umsäumt sind, im Zentrum aber aus zahlreichen hellkernigen Zellen zusammengesetzt sind, die oft zahlreiche, vielfach kolloidgefüllte Lumina begrenzen. Das Nierengewebe ist durch den Tumor nicht infiltriert, sondern nur verdrängt und komprimiert.

In der Gehirnmetastase sitzen dort, wo sie das Gehirngewebe berührt, sehr große, kolloidgefüllte, cystisch erweiterte Follikel, das Epithel derselben lumenwärts in Form von papillären Excrescenzen vorspringend und bindegewebswärts Epithelsprossen treibend, die sich in Form von Kolloidfollikeln abschnüren. Die Metastase ist läppchenförmig (ähnlich wie die normale Schilddrüse) aufgebaut.

Die Lungenmetastase bildet einen runden, scharf begrenzten Knoten von demselben Bau wie der Primärtumor, ebenso auch die kleine Metastase in dem linken Schilddrüsenlappen.

Digitized by Google
Original from UNIVERSITY OF CALIFORNIA
Generated for guest (Massachusetts Institute of Technology) on 2019-05-24 17:22 GMT / http://hdl.handle.net/2027/uc1.b3753216
Public Domain in the United States, Google-digitized / http://www.hathitrust.org/access_use#pd-us-google

Auch in diesem Falle wurde die Metastase mit Zurücklassung des Primärtumors operiert. Der Primärtumor war, trotzdem in der letzten Zeit eine schwere Kachexie mit multiplen, inneren Metastasen auftrat, in der Schilddrüse versteckt und machte keine klinischen Erscheinungen; bei der Obduktion fand sich ein haselnußgroßer Carcinomknoten innerhalb der nur wenig veränderten Schilddrüse.

Histologisch war der Tumor ein Carcinom, das von einer derben Bindegewebskapsel stellenweise umgeben war und das zum Zeichen seiner Malignität in die Umgebung und in die Gefäße eingebrochen war und auf letzterem Wege zu Metastasen in Knochen und in den inneren Organen geführt hat.

Zur weiteren Aufklärung der pathologisch-anatomischen Fragen habe ich zwei weitere Fälle untersucht, die ohne Operation im hiesigen pathologisch-anatomischen Institut zur Obduktion kamen und bei welchen es sich um sehr lange bestandene — in einem Falle sogar 7 Jahre alte — Knochenmetastasen von Schilddrüsentumoren gehandelt hat und wo bei der Obduktion erst der Ausgangspunkt in einem ganz winzigen Schilddrüsencarcinom gefunden wurde.

Fall 6. F. O., 60jähr. Frau. Obduziert: 17. VIII. 1918. Klinische Diagnose: Nephritis haemorrh. Tumor pleurae. Pleuritis d. Anasarca.

Auszug aus dem Obduktionsprotokoll: In beiden unteren Polen der Schilddrüse mehrere kleine unverdächtige Adenome, eines jedoch im rechten unteren Pol, 24 mm groß, völlig in eine verkalkte Kapsel eingeschlossen, daher nicht schneidbar. Die Eröffnung muß mit der Knorpelschere vorgenommen werden. Im Zentrum ist der Tumor bindegewebig verödet, z. T. verkalkt und von Hämorrhagien durchsetzt, in der Peripherie Tumorparenchym in geringer Menge zu sehen, dasselbe ist viel lichter als alles andere Schilddrüsengewebe, mehr grau (nicht braun). Makroskopische Diagnose dieses Tumors lautete: Primäres, abgekapseltes und verkalkendes Carcinom (?).

In der V. Rippe rechts die laut Anamnese 7 Jahre alte Metastase; sie ist sehr lang, sie nimmt die zwei vorderen Längendrittel der Rippe ein, in welchem Bereich die Rippe 5 cm dick, vollkommen weich und frei von Knochengewebe ist und eigentlich aus dem mit Carcinomgewebe erfüllten Periostschlauch besteht. Schnittfläche der Metastase vollkommen vom Aussehen des Schilddrüsengewebes in Farbe und Konsistenz, sogar eine etwas gröbere Läppchenstruktur ist zu sehen. Die knöcherne Rippe taucht etwas mit dem usurierten Ende in das Tumorgewebe ein.

Der den suspekten Tumor beherbergende untere Pol der Schilddrüse wurde in 8 Stücke zerlegt, entkalkt und in Stufenserien zerlegt. Ein Stück der Rippenmetastase wurde ebenfalls entkalkt und geschnitten.

Histologischer Befund: Das Schilddrüsengewebe zeigt den normalen läppchenförmigen Aufbau, Vermehrung des Stromas zwischen den Läppchen und viele Lymphocytenanhäufungen zwischen den Follikeln; die Follikel ohne pathologischen Befund.

Im Schilddrüsengewebe mehrere Adenome von gewöhnlichem Bau, mit kolloidbildenden hohlen Follikeln an der Peripherie und Verödung dieser Follikel und Vermehrung des Bindegewebes im Zentrum. Die Größe der Follikel wechselt in den einzelnen Adenomen.

Digitized by Google
Original from UNIVERSITY OF CALIFORNIA
Generated for guest (Massachusetts Institute of Technology) on 2019-05-24 17:22 GMT / http://hdl.handle.net/2027/uc1.b3753216
Public Domain in the United States, Google-digitized / http://www.hathitrust.org/access_use#pd-us-google

Der ganze Tumor ist von einer dicken Kapsel (Abb. 1 *a*) umgeben, die aus derben parallel gelagerten Bindegewebszügen besteht. In den äußeren Schichten der Kapsel treten erst hochgradig atrophische (*b*), dann besser erhaltene plattgedrückte (*c*) und konzentrisch um den Tumor gelagerte Drüsenläppchen des eigentlichen Schilddrüsengewebes auf, wobei die Tumorkapsel kontinuierlich in das Schilddrüsenstroma (*d*) übergeht. Das Kapselbindegewebe ist fast in der ganzen Peripherie des Tumors mit Kalkeinlagerungen (*e*) versehen, welche bald größere, bald kleinere Platten formieren; diese nehmen bald die ganze Kapseldicke ein, bald sind sie wesentlich dünner, z. T. sind sie ganz homogen und dicht gebaut, z. T. aus mehr lockeren Kalkkörnchen zusammengefügt, welche von ovaler Gestalt

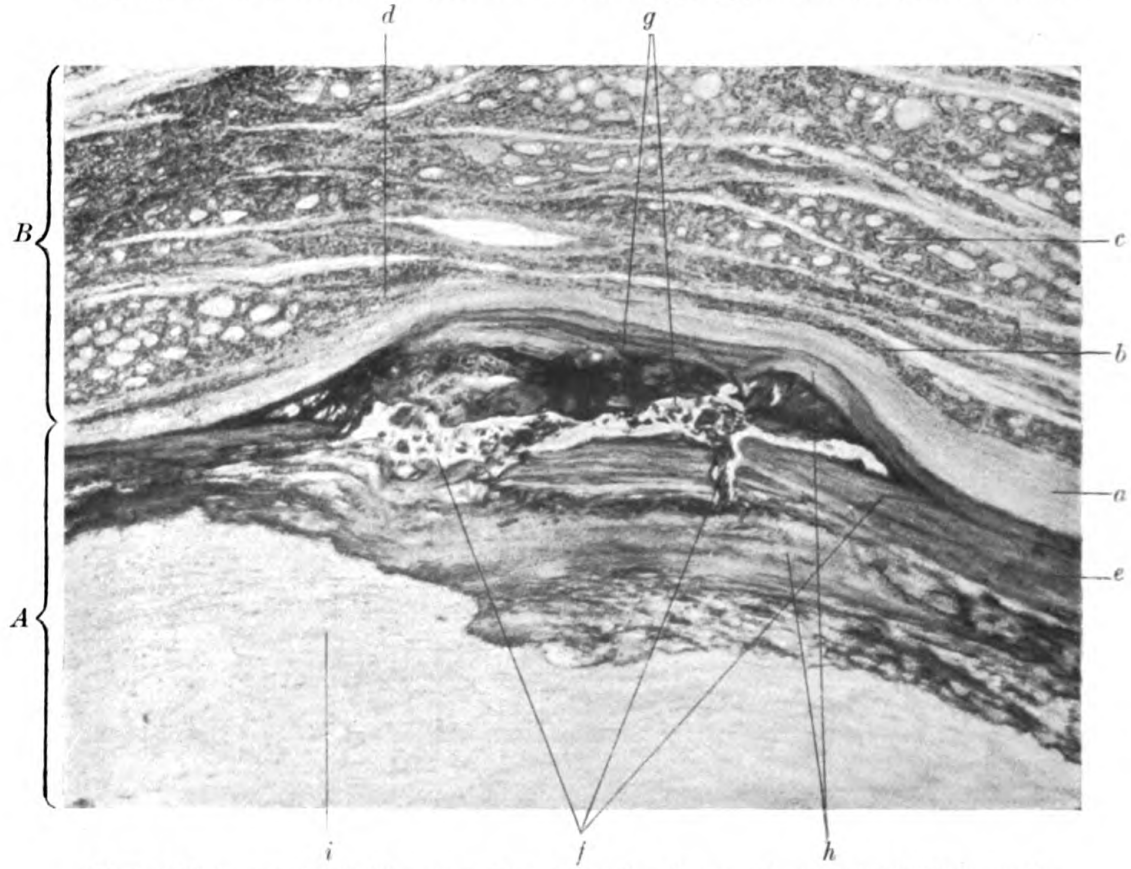

Abb. 1. Fall 6. *A* Stück der Tumorperipherie, *B* das dem Tumor anliegende Schilddrüsengewebe; in der Peripherie das Tumorgewebe vollständig bindegewebig verödet (*i*) und von einer bindegewebigen Kapsel (*a*) umgeben, welche z. T. verkalkt (*e*) und mehrfach frakturiert ist (*f*). Sonstige Erklärung s. im Text. Vergr. $^1/_{37}$.

und entlang der Bindegewebslagen eingelagert sind, wodurch eine schichtige Struktur entsteht.

Die Kalkplatten sind an einigen Stellen dicht aneinandergefügt, an anderen Stellen liegt zwischen zwei Kalkplatten viel unverkalktes Bindegewebe. Da, wo die Kalkplatte das eigentliche Tumorstroma berührt, liegen manchmal sehr große venöse Räume ohne muskuläre Wand und der Kalk dringt in das Bindegewebe an dieser Berührungsstelle so weit ein, daß die endotheliale Auskleidung unmittelbar dem Kalk aufliegt.

Im Gegensatz zu dem bisher beschriebenen verkalkten Bindegewebe findet man in der Kapsel vielfach auch konzentrisch geschichtete Kalkkonkremente mit

Digitized by Google
Original from UNIVERSITY OF CALIFORNIA
Generated for guest (Massachusetts Institute of Technology) on 2019-05-24 17:22 GMT / http://hdl.handle.net/2027/uc1.b3753216
Public Domain in the United States, Google-digitized / http://www.hathitrust.org/access_use#pd-us-google

glatter oder maulbeerförmiger Oberfläche, welche an ihrer Peripherie völlig leere konkave Ausnagungen aufweisen.

An den Kalkplatten sind sehr häufig Knickungen und Frakturen (Abb. 1, 3*f*) zu finden, wobei die Fragmente außerdem noch ad longitudinem oder ad latus (Abb. 1 und 3) verschoben sein können; an einer Stelle findet sich ein Faltungsbruch. An anderen Stellen wieder handelt es sich um typische Splitterbrüche, wobei eine große Anzahl Kalksplitter (Abb. 1 *g*) die Frakturstelle anzeigen. Sowohl die Bruchenden als auch die freien Splitter zeigen zum Teil scharfe Bruchflächen (Abb. 1 und 3), z. T. sind die Flächen und Kanten abgeschliffen und abgerundet, was offenbar auf gegenseitige Reibung zurückzuführen ist und darauf deutet, daß der Bruch schon längere Zeit besteht. Stellenweise sind die Bruchenden pinselig

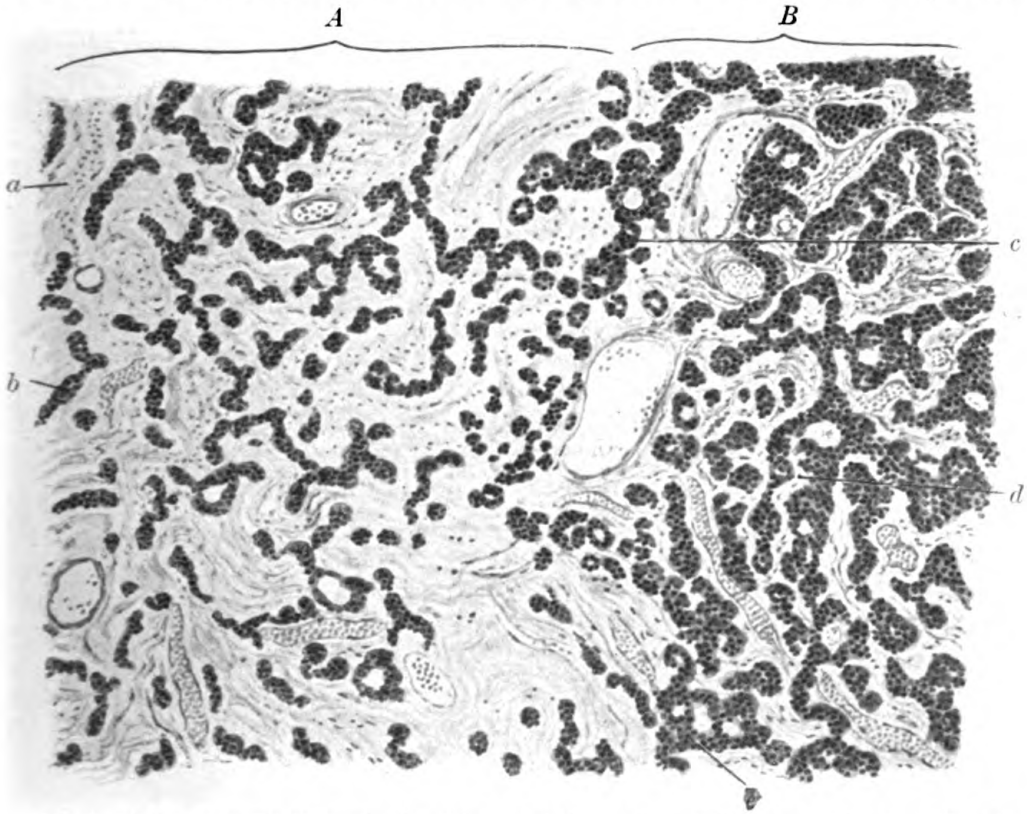

Abb. 2. Fall 6. Detailbild des fötalen Adenoms (*A*) aus einer Stelle, wo es kontinuierlich in das Carcinom (*B*) übergeht. Sonstige Erklärung im Text. Vergr. $^1/_{120}$.

aufgefasert und die voneinander isolierten Schichten der Kalkplatte verbogen, an anderen Stellen wieder sind sie lacunär angenagt, doch sieht man in den Lücken derzeit keine Osteoclasten und nur ganz ausnahmsweise findet man ein ganz kleines Stückchen echten Knochengewebes.

Der Spaltraum zwischen den Frakturenden ist bei frischen Brüchen von einer homogenen farblosen Masse ausgefüllt, bei den viel häufigeren alten Brüchen jedoch gehen in den Spalt Bindegewebszüge (Abb. 3 *f*) hinein, die ihrerseits wieder mehr oder weniger verkalkt sein können. Im letzteren Falle wird die Konsolidierung der Fraktur noch dadurch herbeigeführt, daß das die Frakturstelle umgebende Kapselbindegewebe (Abb. 1 *a*) nachträglich verkalkt ist und die Fragmentenden zusammenhält. Dies erinnert ganz an den primären periostalen Callus bei Extremitätenfrakturen.

Digitized by Google
Original from UNIVERSITY OF CALIFORNIA
Generated for guest (Massachusetts Institute of Technology) on 2019-05-24 17:22 GMT / http://hdl.handle.net/2027/uc1.b3753216
Public Domain in the United States, Google-digitized / http://www.hathitrust.org/access_use#pd-us-google

Die beschriebene Bindegewebskapsel schließt — bis auf die später zu beschreibenden Durchbruchstellen — den Tumor von allen Seiten vollständig ein.

Der von der Bindegewebskapsel eingeschlossene epitheliale Tumor ist nicht gleichmäßig aufgebaut. Im großen und ganzen stellt er ein fötales Adenom (Wölfler) (Abb. 2 *A*) in den verschiedensten Stadien der regressiven Metamorphose und gleichzeitig der carcinomatösen Entartung (Abb. 2 *B*, Abb. 3 *a*) dar. Im Stroma (Abb. 2*a*) des fötalen Adenoms liegen in recht weiten Abständen voneinander solide ganz schmale Epithelstränge (*b*), welche gewöhnlich aus zwei, manchmal sogar einer Zellreihe bestehen. Die Epithelzellen selbst sind recht klein und protoplasma-

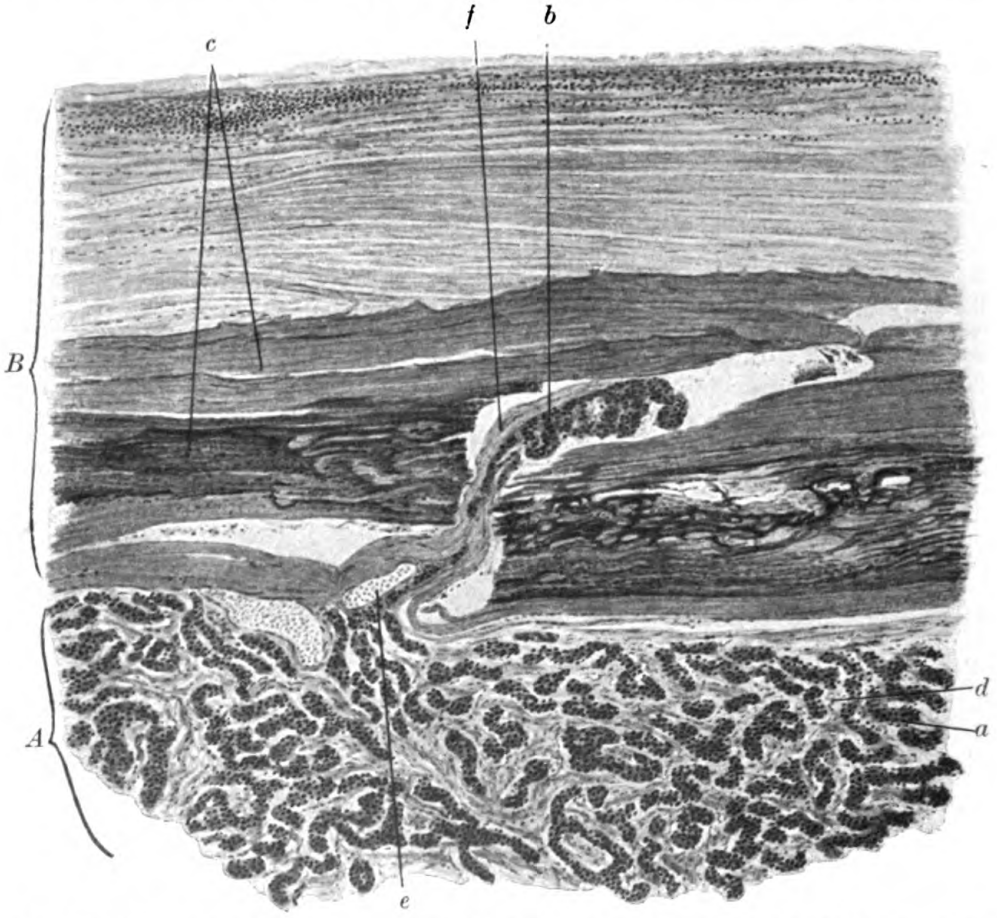

Abb. 3. Fall 6. *A* Peripherie der carcinomatösen Stelle des Tumors, *B* seine bindegewebige Kapsel; diese bei *c* verkalkt. Bei *f* Frakturspalt mit eingewachsenem Bindegewebe und Carcinom (*b*). Vergr. $^1/_{80}$.

arm. Stellenweise sind die Epithelzellen nekrotisch, zu einem Detritus zerfallen, nach dessen Abfuhr eine vollständig leere Höhle im Bindegewebe zurückbleibt. An solchen verödenden Stellen ist das Stroma noch reichlicher und hyalin degeneriert (Abb. 1 *i*), zuweilen von Hämorrhagien durchsetzt oder — nach deren Ausheilung — hämatogen pigmentiert. Stellen, an denen der Typus des fötalen Adenoms völlig gewahrt wird und trotzdem im epithelialen Strang hier und da ein kleines Lumen auftritt, sind nur selten zu finden.

Besonders erwähnenswert ist ein innerhalb des fötalen Adenoms knapp unterhalb der Kapsel liegendes System von cystischen Räumen, die mit ganz plattem

Digitized by Google
Original from UNIVERSITY OF CALIFORNIA
Generated for guest (Massachusetts Institute of Technology) on 2019-05-24 17:22 GMT / http://hdl.handle.net/2027/uc1.b3753216
Public Domain in the United States, Google-digitized / http://www.hathitrust.org/access_use#pd-us-google

einschichtigen Epithel ausgekleidet sind. Gegen die Adenomkapsel zu ist die Cystenwand glatt, gegen das Adenomzentrum weist sie aber zahlreiche größere und kleinere Buchten auf, die dadurch gebildet sind, daß zahlreiche dünne Bindegewebszüge — die mit demselben einschichtigen Epithel überkleidet sind wie die Cyste — in das Lumen vorspringen, dasselbe kreuz und quer durchziehen, so daß es den Anschein hat, als ob der größere Cystenraum durch Konfluenz vieler kleiner Räume und teilweise Usur der Zwischenwände entstanden sei. Auf der buchtigen Seite sieht man vielfach die soliden Stränge des fötalen Adenoms aus dem Cystenepithel kontiunierlich entspringen. Der Cysteninhalt ist fädig geronnen, das Lumen der Hauptsache aber leer.

Bei der Durchsicht der Schnittserie überzeugt man sich, daß eigentlich nicht eines, sondern eine Gruppe von einigen Adenomen vorliegt, welche dicht aneinander

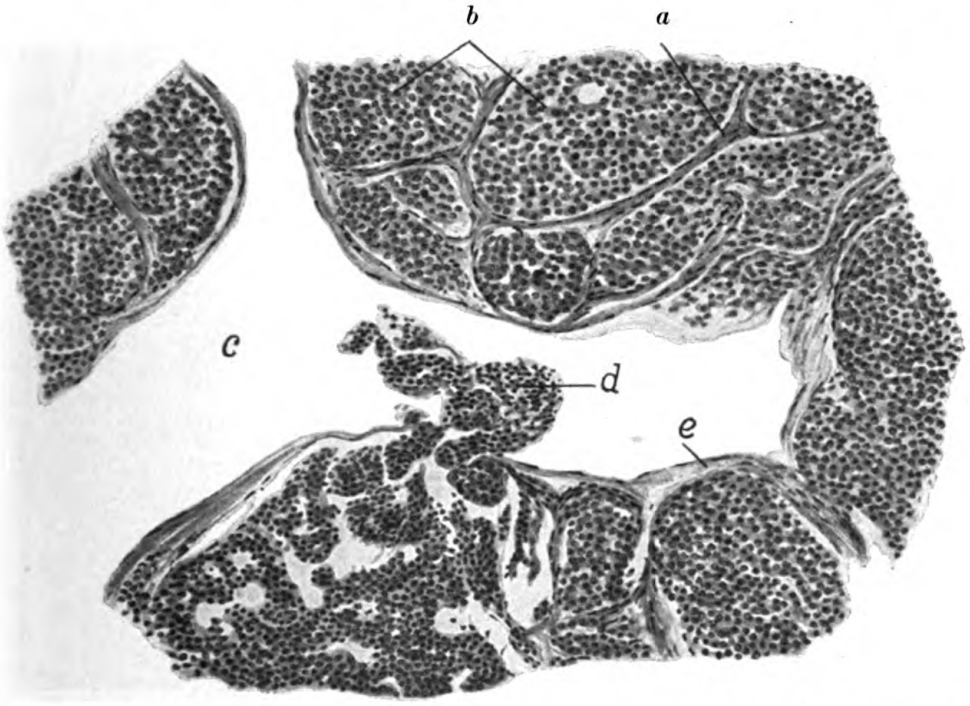

Abb. 4. Fall 6. Pilzförmiger Durchbruch (*d*) des carcinomatösen entarteten Tumors (*b*) in eine große Vene (*c*). Vergr. $^1/_{120}$.

gepreßt durch bindegewebige Septa voneinander getrennt sind, welch letztere sowie die Kapsel nach außen stellenweise verkalkt sind.

Das fötale Adenom nimmt an mehreren Stellen einen anderen Charakter an: Die Zellstränge, die aus einem oder zwei Zellreihen bestanden, werden breiter, mehrreihig (Abb. 2 *c* u. 3 *a*), während das Stroma spärlicher (Abb. 2 u. 3 *d*) wird, die Zellstränge verzweigen sich und treten dann — unter weiterer Abnahme des Stromas — in seitliche Verbindung miteinander, nehmen plexiformen Charakter an (Abb. 2 *e*), und schließlich finden sich weiter große, runde, von zartestem Stroma (Abb. 4 *a*) umgebene, von Zellen dicht ausgefüllte Alveolen (Abb. 4 *b*). Schon an den plexiform gebauten Stellen begegnet man in der Achse des Epithelstranges öfter einem Lumen als im übrigen fötalen Adenom, und in den ganz großen kugeligen Alveolen liegen öfter mehrere, aber durchwegs sehr kleine, ausnahmsweise Kolloid führende Lumina. In diesem Teil des Tumors ist das zarte Stroma viel häufiger von Blutungen durchsetzt. Es handelt sich hier um lokale Wucherungsherde, wobei die

Digitized by Google
Original from UNIVERSITY OF CALIFORNIA
Generated for guest (Massachusetts Institute of Technology) on 2019-05-24 17:22 GMT / http://hdl.handle.net/2027/uc1.b3753216
Public Domain in the United States, Google-digitized / http://www.hathitrust.org/access_use#pd-us-google

Tumorzellen an sich keine wesentliche Abweichung aufweisen und bloß der Bautypus eine Änderung erfährt. Daß diese Wucherungsherde carcinomatös entartete Stellen des fötalen Adenoms sind, geht aus den zu schildernden Kapseldurchbrüchen und Einbrüchen in die Gefäße hervor. Der größte dieser Wucherungsherde ist 7×3 mm groß, liegt an der äußersten Tumorperipherie, ist somit nach außen durch die Adenomkapsel scharf begrenzt, aber auch nach innen durch eine ähnliche bindegewebige Kapsel abgegrenzt, welche dem Adenomstroma angehört, aber infolge Druckschwundes keine Adenomstränge mehr besitzt.

Was nun die oben erwähnten Kapseldurchbrüche betrifft, deren in der Schnittserie eine ganze Reihe gefunden wurde, so seien zunächst diejenigen erwähnt, welche

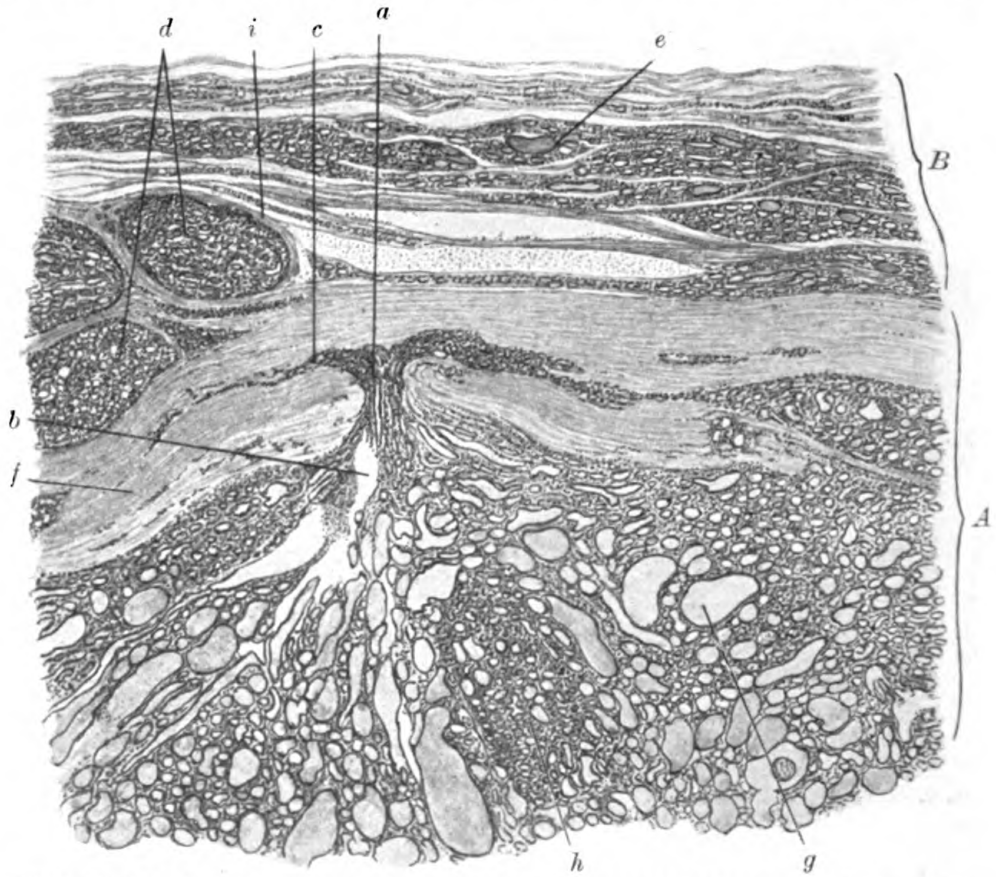

Abb. 5. Fall 7. Randabschnitt des Carcinoms (*A*) mit bindegewebiger Kapsel (*f*) und einem Durchbruch des Carcinoms in die Tumorkapsel (*a*) und Weiterwucherung des Carcinoms in den Gefäßen an der Außenfläche dieser Kapsel (*d*) gegen das normale Schilddrüsengewebe (*B*). Vergr. $^1/_{36}$.

die Adenomkapsel (vgl. Abb. 5*a*) betreffen und gegen das normale Schilddrüsengewebe gerichtet sind. Hier geschieht dieser Durchbruch oft in Begleitung eines die Kapsel durchbohrenden Gefäßes (Abb. 3*e*, vgl. auch Abb. 5*b*) derart, daß neben diesem breitere oder schmälere Krebsstränge die Bindegewebskapsel schräg (Abb. 3*f*) oder senkrecht (vgl. Abb. 5*a*) durchsetzen, oft zwischen zwei Kalkplatten. An einer Stelle fand sich die Kalkplatte in der Adenomkapsel gebrochen (Abb. 3), der Frakturspalt mit Bindegewebe ausgefüllt (Abb. 3*f*) und das Carcinom in dieses Bindegewebe hineingewachsen (Abb. 3*b*).

Die Tumorzellen liegen entweder in Kapselbindegewebe, woselbst sie sich in dünner Lage (vgl. Abb. 5*c*) oft in einer einzigen Zellreihe ausbreiten, oder das

Digitized by Google
Original from UNIVERSITY OF CALIFORNIA
Generated for guest (Massachusetts Institute of Technology) on 2019-05-24 17:22 GMT / http://hdl.handle.net/2027/uc1.b3753216
Public Domain in the United States, Google-digitized / http://www.hathitrust.org/access_use#pd-us-google

Carcinom bricht die ganze Kapseldicke durch und gelangt so an die Außenfläche derselben und bildet dieser entlang größere, auf eine weite Strecke sich hinziehende Fortsätze (vgl. Abb. 5 *d*), die ihrerseits wieder von einer derben Bindegewebskapsel umgeben sind.

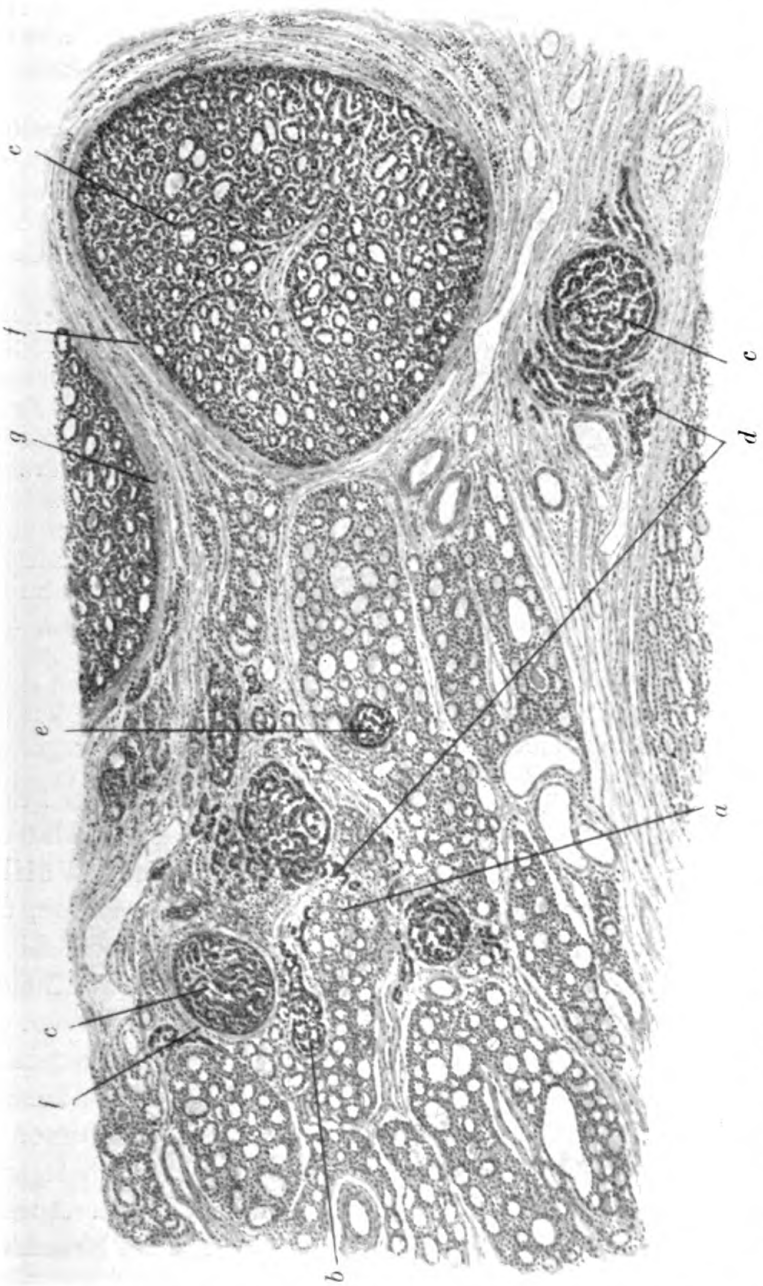

Abb. 6. Fall 7. In das normale Schilddrüsengewebe (*a*) infiltrativ wachsendes Carcinom (*b, c, d*), welches z. T. in Form quer geschnittener Geschwulstthromben (*c*) vorliegt, z. T. im Schilddrüsenstroma weiter wächst (*d*), z. T. schon in die Schilddrüsenläppchen eingedrungen ist (*b, e*). Vergr. $^1/_{10}$.

Ausnahmsweise kann ein Krebsstrang auch in das zunächst liegende intakte Schilddrüsenparenchym (vgl. Abb. 6 *a*) substituierend hineinwachsen (vgl. Abb. 6 *b*). Es ist schon oben erwähnt worden, daß zwischen der carcinomatösen Wucherungsstelle und dem eigentlichen fötalen Adenom eine bindegewebige Kapsel ausgebildet sein kann. Auch diese fand sich an mehreren Stellen von Carcinom durchwachsen, welches in das fötale Adenom etwas hineinwächst.

Digitized by Google
Original from UNIVERSITY OF CALIFORNIA
Generated for guest (Massachusetts Institute of Technology) on 2019-05-24 17:22 GMT / http://hdl.handle.net/2027/uc1.b3753216
Public Domain in the United States, Google-digitized / http://www.hathitrust.org/access_use#pd-us-google

Aber nicht nur an den Kapseldurchbrüchen erkennt man die maligne Natur der Wucherungsherde, sondern auch am Verhalten des Epithels innerhalb der Wucherungsherde selbst. So findet man einen in der Schnittserie leicht zu verfolgenden Durchbruch von Carcinomgewebe in das Lumen eines weiten venösen Gefäßes (Abb. 4*c*), wo die krebsige Masse pilzförmig vorspringt (Abb. 4*d*), ohne mit Endothel überzogen zu sein. Auch in den kleineren Gefäßen und Capillaren (vgl. Abb. 9) findet man Geschwulstthromben, und zwar öfter in den kleinen Gefäßen des Kapselbindegewebes als innerhalb des Tumors selbst.

Endlich findet man in den krebsigen Wucherungsherden das folgende für Carcinom charakteristische Verhalten: die jüngsten, groß- und hellzelligen Anteile des Carcinomgewebes sind von älterem, klein- und dunkelzelligem, atrophierendem Carcinomgewebe umgeben, dessen Alveolen konzentrisch um den jüngsten Wucherungsherd angeordnet sind. Es handelt sich also um Wachstum von Carcinom im Carcinom.

Die Rippenmetastase ist ein kolloidführendes Adenomcarcinom, zentral in der Rippe entstanden und von der Endostfläche aus die Corticalis bis zum völligen Schwunde usurierend und dann nur noch von dem stark erweiterten Periostschlauch umgeben. Die Krebsalveolen haben nicht alle ein Lumen, viele erscheinen ganz solid. Das Bindegewebe zwischen den Krebsalveolen ist mäßig gut entwickelt und in den zentralen Tumorabschnitten oft von Hämorrhagien durchsetzt. Daselbst finden sich auch Blutungen ins Follikellumen hinein und stellenweise Nekrose des Krebsgewebes. Der Abbau des Knochens von der Endostfläche erfolgt lacunär durch Osteoclasten, während gleichzeitig auf der Periostfläche ein nicht sehr bedeutendes Osteophyt zur Ausbildung kommt, doch auch dieses wird durch den von innen andrängenden Tumor bis zum völligen Verschwinden abgebaut, dann stößt das Carcinomgewebe an das Periost, infiltriert es in typischer maligner Weise in Form von langen Zügen und bricht gelegentlich auch in das Lumen einer großen Vene durch, wobei der Geschwulstthrombus von dem zirkulierendes Blut führenden Gefäßlumen durch eine mit Endothel bekleidete Bindegewebslage geschieden wird.

Zusammenfassung: In einem im unteren Pol der Schilddrüse gelegenen, sicher sehr alten, von einer derben stark verkalkten Bindegewebskapsel umgebenen fötalen Adenom (vom Typus Wölfler) von 24 mm Größe entstanden carcinomatöse Wucherungsherde, die nach Durchbruch ihrer Bindegewebskapsel in das umgebende Schilddrüsengewebe eindrangen. Aber auch diese durchbrechenden Tumoranteile sind oft von einer Bindegewebskapsel umgeben, als Zeichen des sehr alten Durchbruches. Die Durchbrüche in die Gefäße führten zu einer solitären Knochenmetastase in der Rippe, die nach anamnestischen Angaben 7 Jahre bestanden hat, ohne daß der primäre Tumor während dieser Zeit in der nicht vergrößerten Schilddrüse durch irgendwelche klinische Erscheinungen sich bemerkbar gemacht hätte. Auch der Sekundärtumor machte keine Erscheinungen und war im Krankheitsbilde des Patienten nur ein zufälliger Nebenbefund.

Fall 7. A. K., 44jähr. Frau. Obduziert am 2. VII. 1920. Klinische Diagnose: Tumor ossis pariet. dextr.

Auszug aus dem Obduktionsprotokoll: Das primäre Carcinom sitzt im linken unteren Pole, der kaum vergrößerten, sonst beiderseits einige kleine Adenome enthaltenden Schilddrüse und ist $13^1/_2$ mm groß, zeigt durch die Ver-

Digitized by Google
Original from UNIVERSITY OF CALIFORNIA
Generated for guest (Massachusetts Institute of Technology) on 2019-05-24 17:22 GMT / http://hdl.handle.net/2027/uc1.b3753216
Public Domain in the United States, Google-digitized / http://www.hathitrust.org/access_use#pd-us-google

kalkung seiner Kapsel, daß es ein ganz alter Tumor ist. Das Geschwulstgewebe ist stellenweise leicht bräunlich (nach dem mikroskopischen Befund ist es der kolloidreichere Anteil des Carcinoms), zumeist aber rosa-grau und opak (mikroskopisch ist dies der kolloidarme oder -freie Carcinomanteil), überschreitet deutlich die verkalkte Bindegewebskapsel der Geschwülst und infiltriert etwas (aber nicht weit) die Umgebung. Von Knochenmetastasen, die alle osteoclastisch sind und von denen je ein größeres Randstück zu histologischen Zwecken eingelegt wurde, fanden sich: eine doppelfaustgroße in der Occipital-, eine faustgroße in der linken Schläfenbeinschuppe, beide Knochen total zerstörend, das Pericranium sehr stark, die Dura weniger vorwölbend und das Hirn komprimierend bei nicht durchwachsener Dura. Ein Gefrierschnitt einer solchen Metastase ergibt das Bild eines reichlich Kolloid produzierenden Adenocarcinoms. Makroskopisch ist der metastische Tumor von

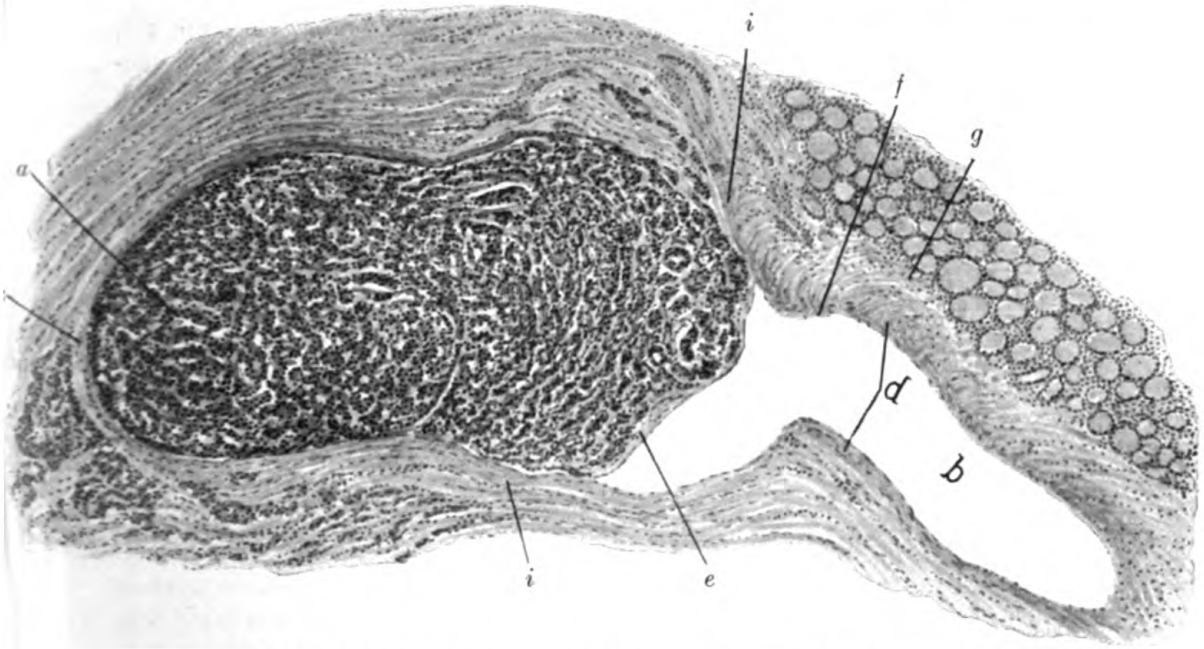

Abb. 7. Fall 7. Längsschnitt durch eine große Vene, die z. T. unversehrt ist und ein klaffendes Lumen (*b*), eine intakte Intima (*f*) und gut erhaltene Media (*d*) und Adventitia (*g*) aufweist; z. T. jedoch ist das Lumen von einem Geschwulstthrombus (*a*) eingenommen und an dieser Stelle veröden unter allmählichem Übergang (*i. i*) die normalen Schichten der Gefäßwand (*d*) bis zur völligen Unkenntlichkeit (*c*). Durch solche Geschwulstthromben geführte Querschnitte können daher im Hämalaun-Eosin-Schnitt nicht ohne weiteres als Geschwulstthromben erkannt werden (Abb. 6 *c*), wohl aber zumeist noch am Vorhandensein der Gefäßelastica bei der Weigert-Färbung (Abb. 8), doch ist auch diese manchmal schon völlig geschwunden. Vergr. $^1/_{50}$.

grauer bis brauner Farbe, mäßig reicher Konsistenz im Zentrum, oft Hämorrhagien und Nekrose. Eine kindskopfgroße Metastase im linken Os ilei, zerstörende Metastasen im 6. Hals-, 9., 10., 11. Brust-, 1,. 3., 4., 5. Lenden- und 1. und 2. Kreuzwirbel. Querschnittsmyelitis, Decubitus. Auch Eingeweidemetastasen vorhanden, sehr spärlich und klein.

Der linke untere Schilddrüsenpol wird in zwei Stücke zerlegt, entkalkt und in eine Stufenserie zerlegt. Beim Zersägen hat die Metastase ganz das transparent bräunliche Aussehen der Kolloidstruma und ist nach Formalinfixation hart koaguliert.

Histologischer Befund: Die Schilddrüse (Abb. 5 *B*) zeigt gewöhnlichen läppchenförmigen Aufbau (Abb. 5 *e*) mit Vermehrung des Bindegewebes zwischen

Digitized by Google
Original from UNIVERSITY OF CALIFORNIA
Generated for guest (Massachusetts Institute of Technology) on 2019-05-24 17:22 GMT / http://hdl.handle.net/2027/uc1.b3753216
Public Domain in the United States, Google-digitized / http://www.hathitrust.org/access_use#pd-us-google

den Läppchen. Die Schilddrüsenfollikel führen stellenweise wenig Kolloid, an anderen Stellen sind sie mit Kolloid prall gefüllt und größer.

Im Schilddrüsengewebe eingebettet liegen mehrere kleinere und größere Adenome, manche von kleinalveolärem Aufbau mit Nekrose in den zentralen Partien, andere haben größere, kolloidhaltige Follikel, eines davon zeigt Follikel, deren Wand lumenwärts papillär vorspringt.

Der makroskopisch beschriebene Tumor (Abb. 5 *A*) am unteren Schilddrüsenpol ist allseits von einer sehr dicken, mit spärlichen Kalkeinlagerungen versehenen Bindegewebeskapsel (Abb. 5 *f*) umgeben, die an zwei Stellen Knochenbildung zeigt. Die Kapsel wird vom Tumor an sehr zahlreichen Stellen (Abb. 5 *a*) oft zwischen zwei Kalkplatten durchbrochen.

Der Tumor selbst zeigt an verschiedenen Stellen einen verschiedenen Aufbau. Der größere Teil besteht aus sehr großen mit Kolloid ganz ausgefüllten und mit einem einschichtigen, dunklen Epithel ausgekleideten Follikeln (Abb. 5 *g*, 6 u. 8 *c*). Stellenweise ist das Lumen durch papillomatöse Excreszenzen unregelmäßig gestaltet. Zwischen den Follikeln finden sich — ohne jeden Übergang — Haufen von viel kleineren Follikeln, manchmal ganz ohne Lumen (Abb. 7 *a* u. 9 *a*), manchmal mit einem kleinen Lumen (Abb. 5 *h*), das bald Kolloid enthält, bald leer erscheint. Wiewohl das Stroma an diesen Stellen etwas reichlicher ist als an den großen Follikeln, erscheint das Gewebe doch zellreicher. Im Zentrum dieser stärker wuchernden Haufen ist oft Nekrose mit hyaliner Degeneration des Bindegewebes zu finden.

Der Tumor durchbricht die ihn umgebende Bindegewebskapsel an sehr zahlreichen Stellen, sowohl in senkrechter (Abb. 5 *a*) wie in auch schräger Richtung. Die Durchbrüche sind stellenweise unvollkommen und das Carcinomgewebe breitet sich dann zwischen den Schichten (Abb. 5 *c*) der Kapsel selbst aus oder das Carcinomgewebe durchbricht die ganze Kapseldicke und breitet sich an ihrer Außenfläche (Abb. 5 *d*) aus oder es dringt (Abb. 6 *b*) durch die Kapsel in das umgebende normale Schilddrüsengewebe (Abb. 6 *a*) und an einer Stelle in ein eng benachbartes Adenom ein, wobei nach Zerstörung der Adenomkapsel das Carcinomgewebe sich innerhalb des Adenoms in Form einer flachen Scheibe ausbreitet, die Adenomfollikel plattgedrückt werden und zwischen Adenom- und Carcinomgewebe an einer Stelle sich eine dünne Bindegewebskapsel zu bilden beginnt. Entsprechend dem unteren Pol des Schilddrüsenseitenlappens liegt der Tumor von Schilddrüsengewebe unbedeckt und wächst infiltrativ in das Bindegewebe der Schilddrüsenkapsel ein.

Überall, wo das Carcinomgewebe in der Tumorkapsel oder außerhalb derselben sich ausbreitet, besteht es durchgehends aus dichtest gedrängten, sehr zellreichen Follikeln mit meist kleinem, leeren Lumen, zwischen welchen ein sehr zartes Stroma zu sehen ist. Auch ganz kleine Zellhaufen von 3—4 Zellen zeigen oft schon kleine Lumina.

Das in und außerhalb der Kapsel wuchernde Tumorgewebe zeigt vielfach das gewöhnliche Verhalten des infiltrativen, malignen Wachstums (Abb. 6) in Form schmaler epithelialer Züge, die sich bald zwischen Bindegewebslagen (Abb. 6 *d*), bald zwischen die Follikel der normalen Schilddrüsenläppchen hineinschieben (Abb. 6 *e*) und diese substituieren. An anderen Stellen bildet das durchbrechende Carcinomgewebe auffallend scharf begrenzte, manchmal kreisrunde Herde (Abb. 6 *c c c*), welche höchstwahrscheinlich Querschnitte von Gefäßthromben sind (s. unten).

Schon bei flüchtiger Betrachtung der Schnitte fällt es auf, daß in der nächsten Nähe eines Carcinomdurchbruchs durch die Kapsel fast immer ein großes venöses Lumen (Abb. 5 *b*, vgl. auch Abb. 3e) anzutreffen ist. Bei zufällig günstiger Schnitt-

Digitized by Google
Original from UNIVERSITY OF CALIFORNIA
Generated for guest (Massachusetts Institute of Technology) on 2019-05-24 17:22 GMT / http://hdl.handle.net/2027/uc1.b3753216
Public Domain in the United States, Google-digitized / http://www.hathitrust.org/access_use#pd-us-google

führung (Abb. 7) und aufmerksamer Betrachtung kann man bemerken, daß diese Nachbarschaft durchaus nicht zufällig ist, sondern sich dadurch erklärt, daß das Carcinomgewebe (Abb. 7 *a*) die Ausfüllungsmasse dieses Gefäßes (Abb. 7 *b*) ist, somit einen Geschwulstthrombus darstellt. Der von dem Geschwulstthrombus eingenommene Abschnitt des Gefäßes erleidet nach einiger Zeit eine so vollständige Verödung seiner Wand (Abb. 7 *c*, 5 *i*, 6 *f*, *f*), daß man an einer solchen Stelle nicht erkennen könnte, daß ein Geschwulstthrombus vorliegt. An der am meisten vorgedrungenen Stelle des Geschwulstthrombus aber zeigt auf einem Längsschnitt durch das Gefäß (Abb. 7) die Venenwand eine noch gut ausgebildete Media (Abb. 7 *d*), während das vorderste Ende des Thrombus vom offenen Gefäßlumen durch eine neu ausgebildete Lage von Bindegewebe (Abb. 7 *e*) geschieden ist. Die Elasticafärbung (Abb. 8) bestätigt die Annahme, daß die Tumormassen in die Gefäße hineinwuchern. Man sieht größere und kleinere Geschwulstthromben (Abb. 8 *c*) quer und längs

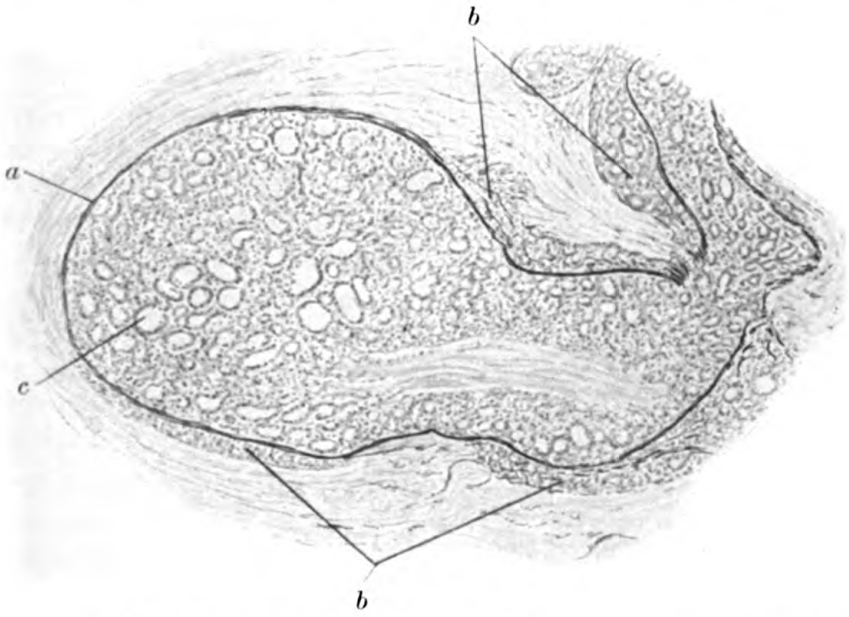

Abb. 8. Fall 7. Geschwulstthrombus in einer Vene. Elasticafärbung. Das Geschwulstgewebe (*c*) respektiert stellenweise die elastische Gefäßwand (*a*), stellenweise durchwächst sie dieselbe (*b*). Vergr. $^1/_{40}$.

getroffen, von elastischer Gefäßwand umgeben (Abb. 8 *a*), doch wird stellenweise diese Gefäßelastica von Tumorgewebe überschritten (Abb. 8 *b*, *b*), das die Gefäßwand völlig durchwächst.

Aber nicht nur in größeren Venen, sondern auch in etwas weiteren Blutcapillaren finden sich bei günstiger Schnittführung sehr klar vorliegende Geschwulstthromben, wie dies aus Abb. 9 hervorgeht, wo man mitten im derb schwieligen Bindegewebe der Tumorkapsel (*b*) eine weite Capillare (*c*) findet, in die das Carcinom (*a*) vordringt.

Es hat das Carcinom in diesem Falle überhaupt die Eigenschaft, sich nach längerem Bestande mit einer Bindegewebshülle zu umgeben: so hat die gesamte Geschwulst — was bei Carcinomen sonst nicht der Fall zu sein pflegt — eine derbe, zum Teil verkalkte Bindegewebskapsel, aber sogar gegen das Schilddrüsengewebe durchbrechende Carcinomabschnitte umgeben sich nach einiger Zeit mit einer ansehnlichen, bindegewebigen Hülle (Abb. 6 *g*, *g*), deren Ausbildung zweifellos

Digitized by Google
Original from UNIVERSITY OF CALIFORNIA
Generated for guest (Massachusetts Institute of Technology) on 2019-05-24 17:22 GMT / http://hdl.handle.net/2027/uc1.b3753216
Public Domain in the United States, Google-digitized / http://www.hathitrust.org/access_use#pd-us-google

geraume Zeit in Anspruch nimmt. Es geht daraus hervor, daß das Carcinom in diesem Falle offenbar schon sehr lange Zeit bestanden haben muß.

Die Knochenmetastasen haben den Bau eines kolloidalen Adenoms: große kolloidhaltige Follikel liegen in den Markräumen zwischen den ganz kleinlacunär abgebauten Knochenbälkchen. Am Rande der Metastase, da wo das Carcinomgewebe in bisher normale Markräume vordringt, besteht es aus kleinen, wenig oder gar kein Kolloid führenden Follikeln. Die Follikel liegen dem Knochengewebe stellenweise unmittelbar an, an anderen Stellen liegt zwischen Carcinomgewebe und den Knochen ein schmales Läppchen von Bindegewebe, wobei das Knochengewebe in Apposition begriffen ist, wie man das an dem ganz schmalen osteoiden Saum erkennen kann. Stellenweise ist das gesamte Knochengewebe bis an das Periost heran abgebaut und das Carcinomgewebe kommt in direkte Berührung

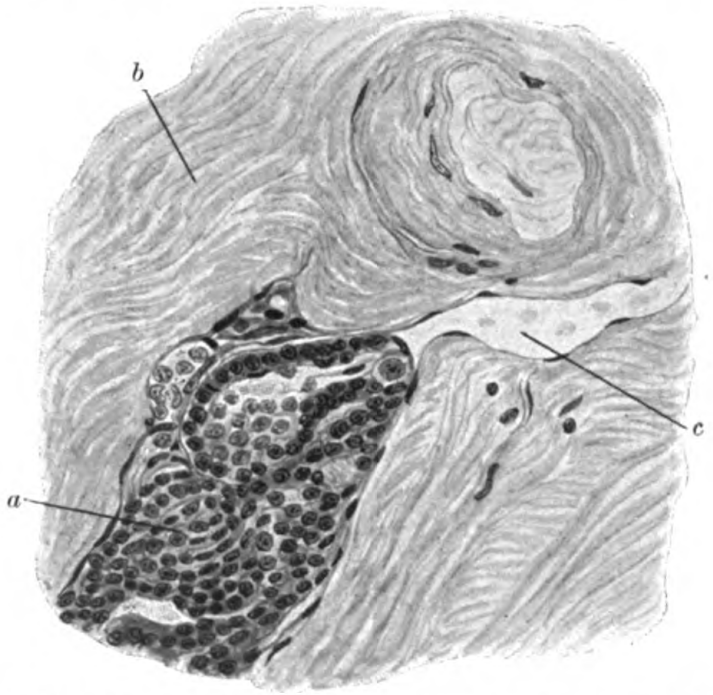

Abb. 9. Fall 7. Carcinomgewebe (*a*) wächst in eine Blutcapillare (*c*) ein. Vergr. $^1/_{400}$.

mit dem Periost, wölbt dieses stark konvex vor, infiltriert und durchbricht es und gelangt so infiltrierend wachsend bis ins umgebende Fettgewebe.

Die Nierenmetastase ist der Hauptsache nach ein papilläres Adenocarcinom mit langen, vielfach verzweigten papillären Excrescenzen und großen, kolloidführenden Follikeln, an anderen Stellen wieder sehen wir große kolloidhaltige Follikel ohne die Excrescenzen (ähnlich wie im Primärtumor), und an einer dritten Stelle finden wir ganz kleine, dicht gedrängte Follikel ohne Lumina.

Die Lungenmetastase besteht aus dicht gedrängten Follikeln mit leerem Lumen; im Zentrum der Metastase ein alter Nekroseherd mit starker Bindegewebsvermehrung.

Die Lebermetastase zeigt eine derbe Bindegewebskapsel und mehr papillären Aufbau der großen, kolloidhaltigen Follikel.

Zusammenfassung: Auch hier war, trotz der sehr ausgebreiteten Metastasen in den Weichteilen und den Knochen, deren letztere zu einer

Digitized by Google
Original from UNIVERSITY OF CALIFORNIA
Generated for guest (Massachusetts Institute of Technology) on 2019-05-24 17:22 GMT / http://hdl.handle.net/2027/uc1.b3753216
Public Domain in the United States, Google-digitized / http://www.hathitrust.org/access_use#pd-us-google

Kompressionsmyelitis geführt und die Todesursache bildete — der Primärtumor in der Schilddrüse kaum $13^1/_2$ mm groß und saß ebenfalls im unteren Pol der kaum vergrößerten Schilddrüse und war klinisch eigentlich symptomlos. Das Carcinom, das zum Zeichen seines sehr langen Bestandes eine derbe Bindegewebskapsel besaß, durchbrach dieselbe an sehr vielen Stellen und drang in die Umgebung ein. Aber auch hier waren die Durchbruchstellen oft von einer derben Bindegewebskapsel umgeben. Die zahlreichen Einbrüche in die Venen führten zu mehreren Metastasen, die zum Teil den Bau des Primärtumors besaßen, zum Teil von demselben abwichen.

Wir wollen nun untersuchen, welche Stellung im System der Geschwülste unsere Fälle auf Grund des klinischen Verlaufes und des histologischen Befundes beanspruchen können, und wollen vorderhand vom ersten Fall absehen, da die histologische Untersuchung desselben eine unvollständige ist.

Die übrigen 3 Fälle stellen von einer derben verkalkten Bindegewebskapsel umgebene epitheliale Geschwülste der Schilddrüse dar, die an zahlreichen Stellen die Kapsel durchbrochen haben und in das umgebende Gewebe infiltrierend eingewachsen sind und außerdem an mehr oder minder zahlreichen Stellen in die Venen und Capillaren eingebrochen sind, hier Geschwulstthromben bildend und schließlich zu solitären Knochenmetastasen oder multiplen Knochen- und Weichteilmetastasen geführt haben. Die Metastasen waren entweder dem Primärtumor ähnlich oder waren papillär aufgebaut, die Metastasen der Niere hatten polymorphen Charakter.

Wir müssen diese epithelialen Geschwülste, die aus Elementen der Schilddrüse aufgebaut sind, mit Rücksicht auf die genannten malignen Merkmale als Adenocarcinome bezeichnen, weil der Ausdruck Adenom zu der Tatsache des Hereinwucherns in die Gefäße und zur Metastasenbildung nicht paßt; ein Adenom, das Metastasen macht, ist eben ein Carcinom, auch wenn es histologisch sich wie ein Adenom präsentieren würde. Auch Huguenin, der einen einschlägigen Fall von Knochenmetastase aus Schilddrüsengewebe veröffentlicht hat, steht auf dem Standpunkt, daß eine epitheliale Geschwulst, deren charakteristische Bestandteile, die Epithelzellen, in die Lymph- und Blutgefäße hineinwachsen, ein Carcinom ist. Das Entscheidende für ihn ist, daß die Epithelzellen in den Gefäßen enthalten sind und nicht der atypische Bau, er reiht dementsprechend seinen Tumor ebenfalls unter die Carcinome ein.

Gegen die Bezeichnung dieser destruierenden metastatischen Knochentumoren als Adenocarcinome hat sich u. a. auch Langhans ausgesprochen und für dieselben den Namen „wuchernde Struma"

Digitized by Google
Original from UNIVERSITY OF CALIFORNIA
Generated for guest (Massachusetts Institute of Technology) on 2019-05-24 17:22 GMT / http://hdl.handle.net/2027/uc1.b3753216
Public Domain in the United States, Google-digitized / http://www.hathitrust.org/access_use#pd-us-google

angewandt wissen wollen und reserviert die Bezeichnung „krebsige Struma" nur für jene Fälle von Schilddrüsentumoren, die sich so verhalten wie ein Carcinom des Magens, der Mamma usw., d. h. die „Krebsnester" in einem fibrösen Stroma mit bald breiten, bald schmalen Balken bilden.

Dieser strenge, rein morphologische Gesichtspunkt kann aber meiner Ansicht nach bei der Benennung der Tumoren unmöglich maßgebend sein, denn es hieße dann eine Gruppe von epithelialen Tumoren, die biologisch so viele Charakteristica der Malignität aufweisen, aus rein „formalen Gründen" nicht an der richtigen Stelle im System der Geschwülste einreihen. Wenn wir auch dem histologischen Aufbau bei der Einreihung der Geschwülste einen großen Wert zuschreiben, so muß doch das biologische Verhalten bei der Begutachtung als das Wichtigste betrachtet werden und man kann eine Geschwulst, der eine oder die andere histologische Eigenschaft fehlt, die sonst aber die anderen wichtigen besitzt, deswegen nicht aus der Gruppe ausscheiden. Wir wissen, daß verschiedene Carcinome eine verschiedene Bösartigkeit besitzen und daß man manchmal in Carcinomen Stellen findet, die ganz benigne aussehen. Speziell bei Tumoren der Schilddrüse ist es besonders schwer, auf Grund des histologischen Befundes allein ein Carcinom vom Adenom zu unterscheiden, was Langhans selbst betont; bei Mammacarcinom kann man die Diagnose stellen, wenn die Zellschläuche keine Membrana propria besitzen oder solide Zellstränge in der Neubildung zu finden sind; bei den Schilddrüsentumoren sind diese Merkmale ohne Wert, da die Schilddrüsenfollikel ohnedies keine Membrana propria besitzen und solide Stränge sowohl in der normalen Schilddrüse als auch im Adenom vorkommen (Huguenin).

Dementsprechend haben Kundrat, Eiselsberg, J. Erdheim diese Tumoren, auch wenn sie histologisch bloß Adenome waren, dennoch als Adenocarcinome bezeichnet, weil sie ihrem biologischen Verhalten nach maligne waren und Metastasen setzten. Auch Gierke ist der Ansicht, daß auch der erfahrenste Anatom manchmal nicht imstande ist, aus dem histologischen Aufbau der Geschwulst allein die Malignität zu entscheiden, und daß hier das destruierende Wachstum und die Metastasenbildung zur Entscheidung herbeigezogen werden müssen. Lubarsch hält jedes destruierende Adenom, mag es noch so typisch den Bau des Muttergewebes wiedergeben, für ein Carcinom und M. B. Schmidt glaubt, daß nur krebsige Strumen Metastasen bilden können.

Auch die 2 Fälle von „metastasierenden Kolloidstrumen", die Langhans in Übereinstimmung mit den Ansichten Cohnheims beschreibt, sind ebenfalls Adenocarcinome. Langhans will zwar in der Geschwulst keine Zeichen von Malignität, keine Geschwulstthromben gefunden

Digitized by Google
Original from UNIVERSITY OF CALIFORNIA
Generated for guest (Massachusetts Institute of Technology) on 2019-05-24 17:22 GMT / http://hdl.handle.net/2027/uc1.b3753216
Public Domain in the United States, Google-digitized / http://www.hathitrust.org/access_use#pd-us-google

haben, er muß aber doch zugeben, daß ein Einbruch in die Gefäß- und Lymphbahn dennoch erfolgt sein muß, und zwar an einer circumscripten Stelle, wahrscheinlich in Knoten selbst, wo er leichter übersehen werden konnte. „Kolloidstruma" ist bei Langhans gleichbedeutend mit kolloidalem Adenom, und ein Adenom, das in der Gefäß- und Lymphbahn eingebrochen ist, ist kein Adenom mehr, sondern ein Carcinom.

Eine Eigenschaft wiesen alle drei hier beschriebenen Tumoren auf, die anderen Carcinomen gewöhnlich nicht zukommt. Sie waren alle von einer derben Bindegewebskapsel umgeben, und auch dort, wo sie in das umgebende Gewebe einbrachen, bildete sich wieder um die durchbrechenden Carcinomanteile eine neue Bindegewebskapsel aus, die aber auch oft wieder durchbrochen wurde. Sogar ein Geschwulstthrombus in einer Vene war von dem noch blutführenden Teil des Gefäßlumens durch eine dünne, gegen das offene Gefäßlumen zu mit Endothel überkleidete Bindegewebslage abgegrenzt, also im besten Sinne abgekapselt und von dem Strom zirkulierenden Blutes nachträglich abgeschieden. Diese Begrenzung durch eine derbe Bindegewebskapsel sah auch Thomsen in seinen histologischen Präparaten, ebenso auch Regensburger, de Crignis, sie scheint also eine dieser Tumorgattung zukommende und nicht eine zufällige Eigenschaft unserer Fälle zu sein.

Die Tendenz des Gewebes des Primärtumors, manchmal die Metastasen und sogar die Geschwulstthromben im offenen Gefäßlumen bindegewebig abzukapseln, ist der morphologische Ausdruck für die geringe Propagation und das bekannt langsame Wachstum, also für die relative Gutartigkeit dieser Tumoren.

Wie klinisch schon öfters nachgewiesen wurde sind die Adenocarcinome der Schilddrüse manchmal sehr klein, machen gar keine Vergrößerung des Organs und sind klinisch überhaupt nicht zu diagnostizieren (Eiselsberg), so daß die Knochenmetastase als primärer Knochentumor imponiert. Tatsächlich waren in unseren 3 Fällen die Schilddrüsen überhaupt nicht vergrößert, in 2 Fällen davon fanden sich in unseren Schilddrüsen fast bloß erbsengroße Carcinome. Der 4. Fall, der unter schweren Kachexieerscheinungen ad exitum gekommen ist, hat vor dem Tod, jahrelang nachdem seine Knochenmetastase operiert war, eine geringe Vergrößerung der rechten Schilddrüsenhälfte gezeigt.

In der Literatur ist ein Fall bekannt (Huguenin), bei dem nach langem Suchen ein bloß 4—5 mm großes Carcinomknötchen im unteren Schilddrüsenpol gefunden wurde, während alle anderen untersuchten Stellen bloß das Bild der „Struma colloides" zeigten, und de Crignis fand in seinem Fall einen erbsengroßen Carcinomknoten. Es ist kein Wunder, daß solche kleine Carcinomherde der makroskopischen Untersuchung leicht entgehen können, und es bleibt immer nur ein Zufall, wenn sie in den Sektionsschnitt fallen; auch bei der mikroskopischen

Digitized by Google
Original from UNIVERSITY OF CALIFORNIA
Generated for guest (Massachusetts Institute of Technology) on 2019-05-24 17:22 GMT / http://hdl.handle.net/2027/uc1.b3753216
Public Domain in the United States, Google-digitized / http://www.hathitrust.org/access_use#pd-us-google

Untersuchung des Präparates in Einzelschnitten kann ein solcher Tumor wegen seiner Kleinheit der Untersuchung entgehen, ganz abgesehen davon, daß ein Tumor im Einzelschnitt als Adenom imponieren und in der Schnittserie sich als Carcinom erweisen kann. Die Frage, ob ein kleines Carcinom in einer Schilddrüse enthalten ist, kann also nur durch die histologische Untersuchung in einer Schnittserie sicher beantwortet werden, man muß daher von denjenigen Autoren, welche die für die Klassifizierung dieser Tumoren so wichtige Behauptung aufstellen, daß in ihren Fällen eine Metastase von einer „gutartigen Struma" vorgelegen war, verlangen, daß die Abwesenheit auch eines kleinen Carcinoms durch eine jeden Irrtum ausschließende Untersuchungsmethode nachgewiesen sei. Auch Kocher, der sonst die früher erwähnte Einteilung Langhans' auch für klinische Zwecke beibehält, verlangt für diese Fälle eine genaue Untersuchung der Tumoren, auf einer Schnittserie, bevor man sagen kann, daß keine auf Malignität verdächtige Stelle da ist. Die Autoren Thomsen, Oderfeld-Steinhaus müssen sich daher mit Recht den Vorwurf gefallen lassen, daß ihre Untersuchunben nicht vollständig waren und daher für die Entscheidung dieser wichtigen Frage nicht herangezogen werden können. Auch der Fall Regenskurger kann in diesem Sinne nicht verwertet werden, da überhaupt keine histologische Untersuchung der Schilddrüse vorliegt. Patient kam nicht zur Obduktion und die Schilddrüse wurde operativ nicht entfernt, obwohl „ein harter, pflaumengroßer Knoten" im mittleren Lappen saß.

Auch Borst ist der Ansicht, daß in den Fällen von Knochenmetastasen bei Schilddrüsentumoren die genaue histologische Untersuchung der Schilddrüse Stellen finden wird, die für Carcinom sprechen.

In Berücksichtigung dieser Momente müssen wir daran festhalten, daß ein epithelialer Tumor der Schilddrüse, der Metastasen macht, krebsiger Natur ist und daher auch aus der Fernmetastase allein, die im Knochen oder einem anderen Organ sitzt und „Schilddrüsengewebe" enthält, schließen, daß in der Schilddrüse ein krebsiger Primärtumor sitzt, auch wenn klinisch kein Tumor gefunden werden kann oder sogar wenn eine partielle histologische Untersuchung die Anwesenheit des Krebses leugnen wollte.

Wenn wir nun von diesem Gesichtspunkte aus unseren ersten Fall von Knochenmetastase betrachten, müssen wir ihn auch als Metastase von einem Schilddrüsencarcinom begutachten und annehmen, daß in dem mehrere Monate früher entfernten Schilddrüsenanteil glücklicherweise der primäre Tumor saß, der aber bei der bloß partiellen histologischen Untersuchung — ähnlich wie andere Fälle in der Literatur — wegen seiner Kleinheit nicht in den Schnitt fiel.

Was nun die Nomenklatur anbetrifft, so soll man ähnlich wie man

Digitized by Google
Original from UNIVERSITY OF CALIFORNIA
Generated for guest (Massachusetts Institute of Technology) on 2019-05-24 17:23 GMT / http://hdl.handle.net/2027/uc1.b3753216
Public Domain in the United States, Google-digitized / http://www.hathitrust.org/access_use#pd-us-google

andere Metastasen bezeichnet, auch die beschriebenen Tumoren als Metastasen von Schilddrüsencarcinom beschreiben, wenn aber jemand die alte, gewohnte Bezeichnung „Strumametastase" beibehalten will, muß er sich dessen bewußt werden, daß man darunter keine „benigne Struma" (Langhans), kein „Adenom" versteht, sondern die Metastase eines Adenomcarcinoms (malignes Adenom oder Adenoma carcinomatosum der Autoren). Hingegen halte ich die von Regensburger vorgeschlagene Bezeichnung „thyreogener Tumor" für nicht angebracht; sie ist zwar, wie der Verf. sich ausdrückt, „nicht präjudizierend", aber dafür auch nichtssagend; sie bedeutet entschieden einen Rückschritt, da wir in der modernen Pathologie gewöhnt sind, auch die anatomischen Verhältnisse zu berücksichtigen. Während die Bezeichnung „Strumametastase" wenigstens einen Teil der wirklichen Eigenschaften dieser Tumoren ausdrückt, läßt der „thyreogene Tumor" alle Deutungen zu, auch die durch nichts bewiesene: der Metastasierung von normalem Schilddrüsengewebe.

In klinischer Beziehung sind die Tumoren dieser Gruppe den Fällen der anderen Gruppen insofern ganz ähnlich, als die Symptome der Metastase das ganze Krankheitsbild beherrscht haben und daß der Primärtumor unbemerkt blieb. Die Schilddrüse war gar nicht vergrößert, und in den letzten drei Fällen ist erst bei der Obduktion der Herd in der Schilddrüse gefunden worden. Eiselsberg hat als erster auf dieses symptomlose Bestehen des Primärtumors hingewiesen, welches zur Folge haben kann, daß die in ihrem Verlaufe auffallendere Metastase Anlaß zur Operation abgeben kann; zwei meiner Fälle sowie einige aus der Literatur bestätigen dies (König, Riedel, Kraske, Israel u. a.).

Daß dabei der Primärtumor in der Schilddrüse infolge seiner Kleinheit bei der Obduktion der makroskopischen, manchmal sogar der mikroskopischen Besichtigung entgehen kann, habe ich bei der Besprechung der pathologisch-anatomischen Verhältnisse bereits erwähnt.

Aber auch nach dem Auftreten der Metastasen kann der Primärtumor noch jahrelang unsichtbar und symptomlos bleiben; in einem unserer Fälle zeigte die Schilddrüse 7 Jahre nach Auftreten der Metastase noch immer kein Wachstum, in einem Falle Eiselsbergs (Schädelmetastase) waren nach 8 Jahren, in Riedels Fall (Kiefertumor) nach 10 Jahren und in Königs Fall (rezidivierender Unterkiefertumor) sogar nach 18 Jahren noch immer keine Erscheinungen von seiten der Schilddrüse zu finden.

Auch die Metastasen zeichnen sich oft durch langsames Wachstum aus und entwickeln sich manchmal erst lange nach der operativen Entfernung des Primärtumors: in unserem Falle entstand die Metastase im Anschluß an ein Trauma fast 1 Jahr nach der Enucleation des

Digitized by Google
Original from UNIVERSITY OF CALIFORNIA
Generated for guest (Massachusetts Institute of Technology) on 2019-05-24 17:22 GMT / http://hdl.handle.net/2027/uc1.b3753216
Public Domain in the United States, Google-digitized / http://www.hathitrust.org/access_use#pd-us-google

Knotens aus der Schilddrüse, in einem Falle Eiselsbergs erst $1^1/_2$ Jahre nach Totalexstirpation der Schilddrüse und in dem Falle Thomsens erst 4 Jahre nach halbseitiger Strumektomie ebenfalls nach einem Trauma. Es muß also der Keim so lange Zeit mit geringer Wachstumstendenz im Knochen gelegen sein, bis er durch irgendeinen Reiz (Trauma?) zu rascherer Wucherung die Anregung bekam.

Das langsame Wachstum unserer Tumormetastasen wird von Kocher möglicherweise auf den Umstand zurückgeführt, daß ein Teil der Neubildung im Sinne Langhans' sich sekundär zu Drüsengewebe umwandelt, wodurch einigermaßen ein Stillstand in der Wucherung eintritt.

Unsere Fälle zeigen weiter das gemeinsame Merkmal, daß in allen Fällen Knochenmetastasen vorhanden waren, in zwei Fällen außerdem noch scheinbar später entstandene Weichteilmetastasen, die aber keine klinischen Erscheinungen machten. Für die besondere Vorliebe, im Knochen Metastasen zu setzen, werden in der Literatur die im Kapitel über Hypernephrommetastasen bereits erwähnten begünstigenden mechanischen und biologischen Verhältnisse (Weite der Venen, Unmöglichkeit der Venen zusammenzufallen, Verlangsamung des Blutstromes und Wirbelbildung, großer Blutgefäßreichtum des Tumors, funktionelle Verwandtschaft usw.), auch in den Fällen von Metastasen bei Schilddrüsencarcinomen verantwortlich gemacht. Außerdem werden noch andere Momente erwähnt, die speziell die Schilddrüse betreffen, so z. B. der Mangel einer Membrana propria bei den Schilddrüsenfollikeln (Zielinska, Ebner), die Epithelzellen sind vom Blutstrom nur durch die Gefäßwand getrennt, die bei einer Drüse mit innerer Sekretion eine besondere Durchlässigkeit besitzen muß (Eiselsberg), Hinterstoisser wieder nimmt eine Disposition der Spongiose und des roten Markes für die Metastasen von Schilddrüsentumoren an (ähnlich wie bei Osteomyelitis für Kokken), während Ehrhardt in der unter normalen physiologischen Verhältnissen schon vorhandenen Beeinflussung des wachsenden Knochens durch die Funktion der Schilddrüse ein begünstigendes Moment für die Metastasen sieht.

Tatsächlich ist die Zahl der Knochenmetastasen bei Schilddrüsentumoren eine sehr große, Erhardt fand 33%, Kocher 36,9% und Hinterstoisser noch höhere Zahlen. Hingegen bleibt es auffallend, daß O. Ewald[1] der über 80 Fälle von „malignen Strumen" bei Hunden berichtet, nur Weichteil- und keine Knochenmetastasen erwähnt. Ob sich die Schilddrüsencarcinome bei Hunden anders verhalten oder ob vielleicht die Sektionstechnik schuld sei, konnte ich aus der Arbeit nicht entnehmen.

Zwei unserer Tumoren zeigten weiter die Eigentümlichkeit, daß sie die einzigen Metastasen im Körper waren; in dem Falle von Rippen-

Digitized by Google
Original from UNIVERSITY OF CALIFORNIA
Generated for guest (Massachusetts Institute of Technology) on 2019-05-24 17:23 GMT / http://hdl.handle.net/2027/uc1.b3753216
Public Domain in the United States, Google-digitized / http://www.hathitrust.org/access_use#pd-us-google

metastase wurde dies durch die Obduktion nachgewiesen, und der zweite Fall (Metastase in der Scapula) bewies dies durch den Verlauf seiner Erkrankung, da der Patient 8 Jahre nach der Operation der Metastase klinisch gesund blieb; vor kurzer Zeit haben wir außerdem bei dem Patienten eine genaue Röntgenuntersuchung des Skeletts durchführen lassen, ohne daß durch dieselbe irgendein Verdacht auf eine weitere Metastase geweckt worden wäre.

Eiselsberg, der auf das Vorkommen von Solitärmetastasen bei Schilddrüsencarcinomen aufmerksam gemacht hat, fand unter 8 Fällen 5mal Solitärmetastasen, und in den Fällen Oderfeld, Huguenin waren ebenfalls bloß Solitärmetastasen vorhanden, im letzteren Falle wurde dies durch die Obduktion auch bestätigt.

Das früher erwähnte langsame Wachstum des Primärtumors und gewöhnlich auch der Metastasen bringt es mit sich, daß man in die Lage kommen kann, auch bewußt die Metastasen allein zu operieren und den Primärtumor im Körper zu belassen, ein anderes Mal wieder hat man die Möglichkeit, außer der Metastase auch noch den Primärherd in der Schilddrüse zu entfernen. So hat Hildebrand sowohl die Schilddrüse operiert und die Metastase des Oberschenkels reseziert und den Patienten geheilt, auch in unserem Falle 1 wurden sowohl der Primärtumor als auch die Metastase entfernt, letztere ein Jahr nach der ersten Operation.

Die Berechtigung zu diesem Vorgehen wird in der Literatur allgemein anerkannt und durch die früher erwähnten Beobachtungen gestützt, daß nämlich der im Körper belassene Primärtumor noch viele Jahre nach der Metastasenoperation keine Erscheinungen gemacht hat und die Patienten klinisch gesund blieben (siehe oben). Auch der Umstand, daß die Metastasen oft solitär bleiben, wird in demselben Sinne verwertet, und tatsächlich sind Fälle von dauernder klinischer Heilung nach Entfernung der Metastase bekannt.

Wir wollen nun zum Schlusse zwei Einzelfälle aus verschiedenen Tumorgruppen mitteilen, die sehr selten sind und so recht die Schwierigkeiten bei der Diagnosestellung dieser seltenen Metastasen illustrieren.

IV. Metastase eines Oesophaguscarcinoms.

Fall 8. E. W., 54jähr., aufg. 5. X. 1917. Vor einigen Monaten entwickelte sich unter stetig zunehmenden Schmerzen, die sich in den letzten drei Wochen bis zur Unerträglichkeit steigerten, am Halso eine harte Geschwulst. Die fast hühnereigroße harte Geschwulst wuchs am vorderen Rande des Musc. sternocleid. aus der Tiefe heraus und war mit der Muskulatur verwachsen. Keine Schluckbeschwerden. Bougierung des Oesophagus ergibt kein Passagehindernis. Lues negiert. Wassermann negativ. Ernährungszustand der Pat. ein sehr guter. Laryng. Befund: Larynx normal, ebenso auch Sinus pyriform. Trotz des negativen Wassermann wurde der Versuch einer Jodbehandlung gemacht. Vollständig negativer Erfolg.

Digitized by Google
Original from UNIVERSITY OF CALIFORNIA
Generated for guest (Massachusetts Institute of Technology) on 2019-05-24 17:22 GMT / http://hdl.handle.net/2027/uc1.b3753216
Public Domain in the United States, Google-digitized / http://www.hathitrust.org/access_use#pd-us-google

Heftige Schmerzen bei Tag und Nacht. Pat. entschloß sich daher zur Operation und wurde auf die Station aufgenommen.

10. X. Operation. Querschnitt. Durchtrennung des Kopfnickers. Tumor mit der V. subclavia verwachsen. Temporäre Resektion der Clavicula und Unterbindung der V. subcl., worauf die Exstirpation des Tumors gelingt. Naht durch Clavicula. Hautnaht.

Nach der Operation hören die Schmerzen auf, die Cyanose der l. oberen Extremität, die sich sofort nach der Unterbindung der Vene eingestellt hat, geht in einigen Tagen zurück, und Pat. wird mit geheilter Wunde ohne Beschwerden entlassen.

Die histolog. Untersuchung (Prof. Joanovics): Sekundärer, nicht verhornender Plattenepithelkrebs in einer Lymphdrüse (ausgehend von Ca. oesoph.).

Die weitere Beobachtung der Pat. durch einige Monate ergab in bezug auf die Primärerkrankung ein negatives Resultat. Wir verloren dann die Pat. aus den Augen und können über den Endausgang keine Mitteilung machen.

In der täglichen Praxis kommt es oft vor, daß Patienten wegen Drüsenschwellungen am Hals den Arzt zu Rate ziehen, ohne über andere Beschwerden zu klagen als über den Schmerz in der Drüse. Die Verhältnisse liegen aber trotz des Mangels an anderweitigen Beschwerden gewöhnlich so, daß bei der klinischen Untersuchung des Kehlkopfes, des Rachens oder des Oesophagus der primäre Tumor entdeckt wird. Hier blieb aber trotz genauer Beobachtung noch einige Zeit nach der Operation die Metastase das einzige klinische Symptom. Es ist der Schluß berechtigt, daß der Primärtumor ganz besonders klein gewesen sein dürfte, da er sonst dort Symptome hätte machen müssen. Die Erklärung für das Mißverhältnis in der Größe des Primärtumors und der Metastase geht dahin, daß in dem weichen Drüsengewebe die Epithelzellen ohne jedes Hindernis wuchern können und daher manchmal eine ungeheuere Mächtigkeit gegenüber dem primären Tumor erreichen können (Ribbert). Die Fälle dieser Art sind nicht häufig, Ribbert erwähnt eine ganz analoge Beobachtung.

V. Knochenmetastase bei Carcinoma recti.

In eine andere Gruppe der seltensten Knochenmetastasen führt uns der nächste Fall:

Fall 9. J. S., 69 Jahre, aufg. 14. III. 1917. Im Juni 1916 verspürte Pat. oft einen Stich im l. Knie, ohne jedoch der Sache Aufmerksamkeit zu schenken. Am 20. XI. erschien er im Ambulatorium, wo die Diagnose Arthritis gestellt wurde. Am 20. I. 1917 stürzte Pat. auf der Gasse, worauf das Knie zu schwellen begann.

Um diese Zeit war das ganze Kniegelenk stark geschwollen und das obere Tibiaende von einer weichen Geschwulst eingenommen. Keine Drüsen in inguine.

Röntgenbefund: Verknöcherung am Ansatze der Quadricepssehne an der Patella. — Am vorderen Anteil der Tibia, von der Tuberositas aufwärts, Destruktion des Knochens und Ersatz durch ein wabenartiges, wenig kalkhaltiges Gewebe. Durchbruch der Corticalis resp. des Periosts an mehreren Stellen und Abhebung des Periostes unterhalb der Tuberositas. — Unter der Annahme eines Sarkoms wurde am 15. III. die Amputation des Oberschenkels im unteren Drittel vorgenommen. Die histologische Untersuchung des Präparates ergab zu unserer größten

Digitized by Google
Original from UNIVERSITY OF CALIFORNIA
Generated for guest (Massachusetts Institute of Technology) on 2019-05-24 17:22 GMT / http://hdl.handle.net/2027/uc1.b3753216
Public Domain in the United States, Google-digitized / http://www.hathitrust.org/access_use#pd-us-google

Überraschung kein Sarkom, sondern ein sekundäres Adenocarcinoma cylindrocellulare, also eine Metastase von einem Darmcarcinom (Prof. Joanovics).

Die nun in dieser Richtung vorgenommene Ergänzung der Anamnese fiel ganz negativ aus, und auch die klinische Untersuchung ergab keinen Anhaltspunkt für einen Tumor des Magendarmkanals, auch Rectumbefund negativ. Heilung der Wunde p. p.

Noch während des Aufenthaltes im Spital traten am 12. IV. schleimig-blutige Stühle auf. Dieser Zwischenfall wurde natürlich in klinischen Zusammenhang mit dem histologischen Befund der Metastase gebracht, aber auch diesmal fiel die Untersuchung des Abdomens und des Rectums negativ aus. Der Pat. wurde daher am 2. V. gebessert entlassen.

Am 15. X. 1917 stellte sich Pat. wegen einer Drüsenschwellung in der l. Leiste vor und gab — wieder nach Darmbeschwerden befragt, — jetzt zum erstenmal an, daß er in der letzten Zeit oft an Diarrhöen leide. Die Rectaluntersuchung ergab hoch oben im Rectum einen portioartig hineinragenden, harten, zerklüfteten Tumor.

Am 19. X. typische Resektion des Rectums. Die Geschwulst ging sehr hoch gegen die Flexura sigm. hinauf. Nach anfänglich günstigem Verlauf trat am 26. X. eine Pneumonie auf, welcher Pat. am 27. X. erlag. Obduktionsdiagnose (Prof. Joanovics): Periton. adhaes. circumscripta. Bronchopneumonia lobi inf. pulmon. d. Entarteritis chron. deform. Ca. secundarium hepatis.

Wir sehen also in diesem Falle, daß die Knochenmetastase eines Rectumcarcinoms mehr als ein Jahr das ganze klinische Bild beherrscht hat, ohne daß der Primärtumor auch irgendwelche Beschwerde verursacht hätte, und obwohl die histologische Untersuchung des Präparates die Metastase eines Darmcarcinoms sichergestellt hatte, konnte noch nach Monaten der Tumor nicht gefunden werden, erst $1^1/_2$ Jahre nach Beginn der Schmerzen am Orte der Metastase konnte der Primärtumor gefunden werden.

Zusammenfassung.

Während der gewöhnliche Verlauf der Carcinomerkrankung der ist, daß die primäre Geschwulst sich früher bemerkbar macht als die Metastase, gibt es eine Anzahl von Fällen, wo die Metastase nicht nur die ersten klinischen Erscheinungen verursacht, sondern auch das klinische Bild lange Zeit ganz beherrscht und der Primärtumor auch noch viel später, sogar lange nach der operativen Entfernung der Metastase, klinisch nicht gefunden werden kann.

Bei gewissen Gruppen von Tumoren wurde dieses Verhältnis öfter beobachtet, und zwar bei Hypernephrom, bei Schilddrüsen- und Prostatacarcinomen (außerdem recht selten bei anderen Krebsen). Selbstverständlich wird dieser umgekehrte Ablauf der Erscheinungen in denjenigen Fällen möglich sein, wo der Primärtumor in einem versteckt liegenden Organ sich entwickelt (Niere, Prostata) oder wo der Tumor lange Zeit klein und abgekapselt bleibt (Schilddrüse, Niere), dann aber bald in die Gefäße einbricht und Fernmetastasen verursacht. Auch der Sitz der Metastase ist von Wichtigkeit, die Metastase in einem langen

Digitized by Google
Original from UNIVERSITY OF CALIFORNIA
Generated for guest (Massachusetts Institute of Technology) on 2019-05-24 17:23 GMT / http://hdl.handle.net/2027/uc1.b3753216
Public Domain in the United States, Google-digitized / http://www.hathitrust.org/access_use#pd-us-google

Röhrenknochen, bei dem an die Stabilität und Festigkeit des Gefüges große Anforderungen gestellt werden, wird natürlich viel früher Erscheinungen machen können, weil sie sich funktionell mehr bemerkbar macht, während das dazugehörige kleine Hypernephrom zu dieser Zeit noch vollständig symptomlos verläuft. Auch eine Metastase am Schädel wird sich sehr bald klinisch bemerkbar machen, gewöhnlich weniger durch die Schmerzen als durch die sichtbare Entstellung, das dazugehörige Schilddrüsencarcinom macht in dieser Zeit infolge seiner Kleinheit noch keine Erscheinungen.

Mit Rücksicht auf den symptomlosen Verlauf des Primärtumors und in Anbetracht des Umstandes, daß im Knochen auch primäre Tumoren oft vorkommen, wurden in fast allen Fällen Fehldiagnosen gemacht, und dieses Schicksal teilen unsere Fälle mit fast allen in der Literatur bekannt gewordenen; namentlich waren es die Solitärmetastasen des Knochens, welche leicht Anlaß zu Täuschungen abgeben.

Wenn nun auch in dem einen oder anderen Falle dem Patienten aus der Fehldiagnose und der folgenden Operation kein Schaden erwachsen ist, da die Tumoren maligner Natur und für keine andere als die operative Therapie zugänglich waren, wollen wir uns dennoch die Frage vorlegen, inwieweit uns die klinischen Symptome Anhaltspunkte bieten, um den Fehler in der Diagnose zu vermeiden, wobei wir hauptsächlich die Knochenmetastasen und hier speziell die Solitärmetastasen berücksichtigen werden.

Metastasen von Schilddrüsencarcinomen sind oft sehr blutreich und werden manchmal als pulsierende Tumoren beschrieben (de Crignis, Ehrhardt, Middeldorpf, Feurer). Dieses Symptom wäre, wenn es vorhanden ist, bei der Diagnose eines sekundären Tumors zu verwerten.

Die spontane Schmerzhaftigkeit, die in der Krankengeschichte oft vermerkten „rheumatischen" Schmerzen und die Druckschmerzhaftigkeit sind eine gewöhnliche Begleiterscheinung der sekundären Knochentumoren, sind aber kein pathognomonisches Zeichen dieser Erkrankung, da sie in gleichem Ausmaß auch bei anderen zentralen Knochenprozessen (Gumma, zentrales Sarkom, Myelom, Cysten, Ostit. fibr.) vorkommen.

Die Spontanfraktur tritt bei metastatischen Tumoren der langen Röhrenknochen öfter auf und ist manchmal dasjenige Symptom, das blitzartig die ganze Situation erleuchtet und die richtige Diagnose stellen läßt. Da aber auch bei zentralen Knochengeschwülsten (Sarkom, Cysten), weiter bei Tabes, Paralyse, Frakturen ohne ein grobes Trauma oft entstehen, wird man diesem Symptom allein ebenfalls keine ausschlaggebende Bedeutung zusprechen können, hingegen dürfte der Röntgenbefund in Verbindung mit den Symptomen der nervösen Erkrankung zur ätiologischen Trennung der verschiedenen Spontanfrakturen von wichtiger Bedeutung sein.

Digitized by Google
Original from UNIVERSITY OF CALIFORNIA
Generated for guest (Massachusetts Institute of Technology) on 2019-05-24 17:22 GMT / http://hdl.handle.net/2027/uc1.b3753216
Public Domain in the United States, Google-digitized / http://www.hathitrust.org/access_use#pd-us-google

Aus folgender Überlegung heraus kann der Palpationsbefund für die Differentialdiagnose verwertet werden. Die sekundären Knochentumoren bei Hypernephrom und Schilddrüsencarcinom sind zentrale, rein osteoklastische Neubildungen, die die Knochenbälkchen zerstören, ohne Knochen neu zu bilden, wie wir dies auch in unseren histologischen Bildern gesehen haben. Der Tumor wird daher — als nur zerstörend und nicht aufbauend — einerseits den Knochen bloß wenig auftreiben, andererseits durch Usur des Knochens von innen schon früher Anlaß zur pathologischen Fraktur geben können als andere Prozesse, bei welchen Knochenneubildung öfter beobachtet wird. Wir werden daher bei eingetretener Spontanfraktur und geringer Auftreibung der erkrankten Partie eher auf zentrale, metastatische Neubildung, bei stärkerer Auftreibung mit Knochenneubildung (Pergamentknittern) eher auf Sarkom oder Cyste die Diagnose stellen.

Auch das Blutbild ist schon öfter für die Diagnose okkulter maligner Neoplasmen herangezogen worden. Wenn eine Knochenmetastase auf dem Wege der Blutbahn entsteht, müssen zu einer gewissen Zeit Tumorelemente im Blut zirkulieren, jedoch ist der sichere Nachweis derselben in strömendem Blut noch nicht sicher erbracht worden, nur Markus glaubt in den von ihm beschriebenen Zellen die Carcinomelemente gefunden zu haben. Außerdem wurden bei Knochenmetastasen Veränderungen in der morphologischen Zusammensetzung des Blutes gefunden, da die Metastasen auf das benachbarte Knochenmark eine Reizwirkung ausüben, und zwar eine größere oder geringere je nach der Anzahl und Ausdehnung der Metastasen; es werden sich dann im Blut Zeichen der gesteigerten oder überstürzten Neubildung von Blutelementen finden, die durch die vikariierende Tätigkeit des gesunden Markes entstanden sind (Schleip). Manche Autoren halten die Diagnose der Knochenmetastase aus dem Blutbefund für zuverlässig (Harrington und Kennedy), und Kurpjuweit ist der Ansicht, daß das Auftreten einer großen Anzahl von Myelocyten in Verbindung mit dem Symptomenbild der schweren Anämie die Diagnose eines primären malignen Tumors mit Knochenmetastasen sicherstellen, auch wenn der primäre Tumor klinisch nicht nachgewiesen werden kann. Leider tritt dieses charakteristische Blutbild nur bei schwer kachektischen Individuen auf, bei welchen eine chirurgische Therapie nicht mehr in Frage kommt; für die Diagnose der Solitärmetastase bei nicht herabgekommenen Patienten, bei welchen es von entscheidender Wichtigkeit sein könnte, ist der Blutbefund nicht verwertbar. Hingegen könnte die cytolytische Reaktion von Freund-Kaminer, sofern ihr tatsächlich die Differenzierung des Carcinoms vom Sarkom gelingt, auch in Frühfällen zur Differentialdiagnose herangezogen werden: bei positivem Ausfall der Carcinomreaktion würde der Knochentumor — da primäre

Digitized by Google
Original from UNIVERSITY OF CALIFORNIA
Generated for guest (Massachusetts Institute of Technology) on 2019-05-24 17:22 GMT / http://hdl.handle.net/2027/uc1.b3753216
Public Domain in the United States, Google-digitized / http://www.hathitrust.org/access_use#pd-us-google

Knochencarcinome nicht vorkommen — für eine Metastase gehalten werden.

Dem Röntgenbefund wird bei der Diagnose eine wichtige Bedeutung zufallen, indem er Auskunft geben kann, ob der Tumor zentral im Mark oder in Periostnähe entstanden ist, weiter ob der Tumor den Knochen nur zerstört oder auch Knochenneubildung verursacht. Man wird daher gewisse Gruppen von Knochenschwellungen, welche ähnliche klinische Bilder machen, wie die solitäre Knochenmetastase (Gummen, Cysten, periostale Sarkome), ausscheiden und der Diagnose zentraler metastatischer Knochentumor näherkommen können (Kienböck, Rumpel).

Wir sehen also, daß von den aufgezählten Symptomen keines für sich allein die Diagnose zu stellen erlaubt, wenn wir aber an das Krankheitsbild der Metastase denken, werden wir aus dem Nebeneinander von Symptomen und mit Unterstützung durch das Röntgenbild die Diagnose dennoch mit Wahrscheinlichkeit stellen können. Wichtig ist nur, daß man auch bei Mangel eines jeden Anhaltspunktes für eine primäre Geschwulst an ein okkultes Neoplasma denkt. Dementsprechend war ich in der letzten Zeit in der Lage, in einem einschlägigen Fall die richtige Diagnose zu stellen.

Fall 10. Es handelte sich um einen 70jähr. Mann, der ein Jahr lang wegen Arteriosklerose mit Neuralgie des rechten Beines und Claudication intermittente in Behandlung stand. Es bestand Pulslosigkeit der Art. poplitea und dorsalis pedis. Pat., der schlecht ging, stürzte im Zimmer und zog sich eine Fraktur des kranken Beines zu. Bei der Untersuchung fand sich eine Fraktur des r. Oberschenkels unterhalb des Trochanter major mit Dislokation, weiter multiple subcutane Lipome am Stamme und den Extremitäten, am Thorax eine flache, längliche, an einer Rippe festsitzende Geschwulst, die nicht dem Bau eines Lipoms entsprach, härter und nicht lappig war. Mit Rücksicht auf die schon längere Zeit bestandene Schmerzhaftigkeit, die meiner Ansicht nach nicht dem Bilde des intermittierenden Hinkens entsprach, da weiter unter den Tumoren des Stammes einer bestand, der auf eine Rippenmetastase verdächtig war und schließlich, da bei dem 70jähr. Mann die Fraktur im Schafte des Oberschenkels und nicht am Schenkelhals (der doch unter normalen Verhältnissen bei Traumen in diesem Alter leichter frakturiert wird als der Oberschenkelschaft) eintrat, nahm ich eine pathologische Schwächung der Knochenfestigkeit an der Frakturstelle an und stellte die Diagnose Metastase im Oberschenkelknochen mit Fraktur und Metastase der Rippe. Der klinische Befund lieferte keine Anhaltspunkte für die Lokalisation des Primärtumors. Die Röntgenuntersuchung konnte hingegen die Diagnose vollauf bestätigen: 8 cm unterhalb der Trochanterspitze ließen sich Zeichen einer groben Konsumtion des Knochens nachweisen, welche eine eiförmige Höhle herbeigeführt hat. Daneben bestand senile Atrophie. Über den Endausgang kann nicht berichtet werden, Pat. verbleibt weiter in Beobachtung.

Der besondere Verlauf dieser Tumoren beeinflußt auch das therapeutische Vorgehen. Zwar werden die Fälle gewöhnlich unter der Annahme eines primären Knochentumors operiert, aber mit Rücksicht auf den besonders langsamen Verlauf der Metastase und die jahrelange

Digitized by Google
Original from UNIVERSITY OF CALIFORNIA
Generated for guest (Massachusetts Institute of Technology) on 2019-05-24 17:22 GMT / http://hdl.handle.net/2027/uc1.b3753216
Public Domain in the United States, Google-digitized / http://www.hathitrust.org/access_use#pd-us-google

Symptomlosigkeit des Primärtumors ist die Indikation zur Operation auch bei sichergestellter Diagnose einer Metastase in diesen Fällen gegeben, während man sonst mit dem Eintritt der Metastasierung auf dem Wege der Blutbahn, da sie gewöhnlich mehrfach auftritt, von einer Operation absehen dürfte.

In der Literatur sind zwar Fälle von Knochenmetastasen bekannt (Troll [Mammacarcinom], Erhardt [Schilddrüsencarcinom], Silcock [zit. bei R. Wolff], Köhler), die nach eingetretener Spontanfraktur klinisch ausgeheilt sind, nur war dies keine Ausheilung im anatomischen Sinn. Durch die Fraktur scheint entweder der Reiz zur Knochenproduktion, der bei diesen rein osteoklastischen Carcinomen verlorengegangen ist, wiedergewonnen worden zu sein, ein Vorgang, den ich auch einmal bei einer solitären Knochencyste der Ulna beobachtet habe, die im Anschluß an eine röntgenologisch nachgewiesene Spontanfraktur mit Knochenneubildung ausheilte; auch in der Literatur sind Fälle von Heilungen von Knochencysten ohne jeden operativen Eingriff, nur nach einer Fraktur bekannt. Ein anderes Mal wieder, wie im Falle Ehrhardt, sind es mechanische Momente (Einkeilung des unteren Fragmentes in den Osteophyten am oberen Ende), welche die Knochenproduktion begünstigen, der Tumor aber bleibt weiter bestehen, kann weiter wachsen und durch Hineinwuchern in die Venen zu einer neuen Quelle für frische Metastasen werden. Im Falle 6 konnten wir diese Bildung von Geschwulstthromben in der Metastase histologisch nachweisen.

Der einzig rationelle Weg bleibt daher die Entfernung der Solitärmetastase, wobei man — je nach der Lage des Falles — manchmal mit nicht verstümmelnden Operationen (wie in unserem Falle 4) sein Auslangen finden kann. Auch die in unseren zwei Fällen sicher nachgewiesene zeitliche Verkleinerung der Metastasen (Fall 3 und 5) wird an dieser Ansicht nichts ändern können, da durch die Behandlung keine Heilung erzielt wird. Deswegen muß Kohler entschieden widersprochen werden, wenn er die metastatischen Knochengeschwülste, auch wenn sie solitär sind, der Röntgenbehandlung von vornherein überantworten will.

Wenn auch nach der Operation der Metastase allein die Patienten manchmal jahrelang gesund bleiben (unser Fall 3 und Fälle aus der Literatur), möchte ich dieses Vorgehen nicht zur Methode erheben, sondern man muß trachten, auch den Primärtumor zu entfernen, wobei die Bloßlegung des betreffenden Organs (Niere, Schilddrüse — hier dürfte es am häufigsten der untere Pol sein) und die Palpation zur Auffindung des Tumors behilflich sein dürften. Bei anderen Carcinomen wird man selten eine ähnliche Gelegenheit haben — wie in unserem Falle von Knochenmetastase bei Carcinoma recti —, Metastase und Tumor zu operieren.

Digitized by Google
Original from UNIVERSITY OF CALIFORNIA
Generated for guest (Massachusetts Institute of Technology) on 2019-05-24 17:22 GMT / http://hdl.handle.net/2027/uc1.b3753216
Public Domain in the United States, Google-digitized / http://www.hathitrust.org/access_use#pd-us-google

Literaturverzeichnis.

Albrecht, Paul, Beiträge zur Klinik und patholog. Anatomie der malignen Hypernephrome. Langenb. Arch. **77**, 1073. — Bamberger u. Paltauf, Ein Fall von osteoplastischem Prostatacarcinom. Wien. klin. Wochenschr. 1899, Nr. 44. — Bergmann, Verhandl. d. 16. Kongr. d. Deutsch. Ges. f. Chirurg. 1887. — Borst, Lehrbuch der Geschwülste. — Chalatow, Zur Frage über die metastasierende Geschwulstbildung in der Milz. Virchows Arch. f. pathol. Anat. u. Physiol., **217**. 1914. — Claessen, Die Verbreitungswege des Hypernophroms. usw. Inaug.-Diss. Breslau 1911. — Clairmont, Verhandl. d. 32. Kongr. d. Dtsch. Ges. f. Chir. 1903, S. 196. — Coenen, Hypernephrom des Zungengrundes. Berl. klin. Wochenschrift 1914. — Cohnheim, Einfacher Gallertkropf mit Metastasen. Virchows Arch. f. pathol. Anat. u. Physiol. **68**. 1876. — Crignis, Zur Kasuistik der metastasierenden, anscheinend gutartigen Struma. Frankf. Zeitschr. f. Pathol. **14**, 88. 1913. — Ebner, Köllikers Handbuch der Gewebelehre I. — Eiselsberg, Verhandl. d. 22. Kongr. d. Deutsch. Ges. f. Chir. 1893, I. 86, II. 255. — Eiselsberg, Über phyisologische Funktion einer im Sternum zur Entwicklung gekommenen krebsigen Schilddrüsenmetastase, Langenb. Arch. **48**, 489. — Eiselsberg, Über Knochenmetastasen d. Schilddrüsenkrebses. Langenb. Arch. **46**, 430. — Eiselsberg, Die Krankheiten der Schilddrüse. Stuttgart, Enke, 1901. — Ehrhardt, Zur Anatomie u. Klinik der Struma maligna. Bruns' Beitr. z. klin. Chirurg. **35**. 1902. — Erdheim, J., Zur normalen und pathologischen Histologie der Glandula thyreoidea, parathyreoidea und Hypophysis. Zieglers Beitr. **33**. 1903. — Ewald, K., Jodgehalt der Adenocarcinome der Schilddrüse und seiner Metastasen. Wien. klin. Wochenschr. 1896. — Ewald, O., Über maligne Hundestrumen usw. Zeitschr. f. Krebsforsch. **15**. 1916. — Feurer, Paradoxe Strumametastasen. Festschr. f. Kocher, 1891. Wiesbaden. — Fischer-Defoy, Vier Fälle von osteoplastischem Prostatacarcinom usw. Zeitschr. f. Krebsforsch. **3**, 195. 1905. — Freund, Die cystologische Reaktion. Wien. klin. Wochenschr. Nr. 12. 1921. — Gierke, Über Knochentumoren mit Schilddrüsenbau. Virchows Arch. f. pathol. Anat. u. Physiol. **170**. 1902. — Hansemann, Demonstr. in d. Hufeland-Ges. Berlin, 15. I. 1920. Diskuss. Berl. klin. Wochenschr. Nr. 20. 1920. — Harringhton u. Kennedy, Bone-marrow metastases and anaemia in gastric cancer. Lancet 1913. I. 378. — Hildebrand, Sitzung d. Berl. Ges. f. Chir. 28. VII. 1913. Ref. Zentralbl. f. Chir., Nr. 47. 1913. — Hinterstoisser, Beitr. zur Lehre vom Schilddrüsenkrebs. Festschr. f. Billroth 1892. Beitr. z. klin. Chirurg. — Hochenegg, Demonstr. Ges. d. Ärzte Wien, 23. XI. 1911. Wien. klin. Wochenschr. Nr. 26. 1911. — Hochenegg, Antrittsrede anläßlich der Übernahme der II. chirurg. Klinik zu Wien. Wien. klin. Wochenschr. Nr. 20. 1904. — Hofmann, Vier Fälle von Strumametastasen im Knochen. Wien. klin. Wochenschr. Nr. **46**, 1104. 1897. — Huguenin, Kasuistisches und Kritisches zur Lehre des Carcinoms der Schilddrüse. Dtsch. Zeitschr. f. Chirurg. **73**, 104. — Israel, Chirurgische Klinik der Nierenkrankheiten. Berlin 1901. — Israel, Erfahrungen über Nierenchirurgie. Lang. Arch. **47**. — Israel, Sitzung d. Berl. Ges. f. Chir., 28. VII. 1913. Ref. Zentralbl. f. Chirurg., Nr. 47. 1913. — Kienböck, Über radiologische Diagnosenstellung bei Knochenkrankheiten. Wien. med. Wochenschr. Nr. 11. 1921. — Kocher, Zur klinischen Beurteilung der bösartigen Geschwülste der Schilddrüse. Dtsch. Zeitschr. f. Chirurg. **71**. 197. — Kohler, Die Behandlung pathologischer Frakturen mit Röntgenstrahlen. Dtsch. med. Wochenschr. Nr. 26. 1921. — König, Lehrbuch der Chirurgie **4**, II. Aufl. 1905. — Kolisko, Demonstr. im Wien. med. Klub. Wien. med. Presse Nr. 5. S. 192. 1896. — Kossmann, Zur Verständigung über den Begriff der „Metastase". Dtsch. med. Wochenschr. Nr. 11. 1898. — Kraske, Verhandlg. d. 22. Kongr. d.

Digitized by Google
Original from UNIVERSITY OF CALIFORNIA
Generated for guest (Massachusetts Institute of Technology) on 2019-05-24 17:23 GMT / http://hdl.handle.net/2027/uc1.b3753216
Public Domain in the United States, Google-digitized / http://www.hathitrust.org/access_use#pd-us-google

Dtsch. Ges. f. Chirurg. 1893. — Küster, Chirurgie der Nieren. Dtsch. Chirurg. 1896. — Kurpjuweit, Zur Diagnose von Knochenmarksmetastasen bei malignen Tumoren aus dem Blutbefunde. Arch. f. klin. Med. **77**, 553. 1903. — Langhans, Über die epithelialen Formen der malignen Struma. Virchows Arch. f. path. Anat. u. Physiol. **189**. 1907. — Löwenhardt, Zur Kenntnis der malignen Nierentumoren. Dtsch. Zeitschr. f. Chirurg. **28**. — Lubarsch, Hyperplasie und Geschwülste in Lubarsch-Ostertag, Ergebn. der allg. Pathol., Morph. usw. 1895. — Manasse, Über die hypertrophischen Tumoren der Nebenniere. Virchows Arch. f. pathol. Anat. u. Physiol. **133**. 1893. — Manasse, Über die Beziehungen der Nebennieren zu den Venen und dem venösen Kreislauf. Virchows Arch. f. pathol. Anat. u. Physiol. **135**. — Markus, Hellmuth, Krebszellen im strömenden Blut. Zeitschr. f. Krebsforsch. **16**, 217. — Middeldorpf, Zur Kenntnis der Knochenmetastasen bei Schilddrüsentumoren. Lang. Arch. **48**. — Neusser, Klinisch-hämatologische Mitteilungen. Wien. klin. Wochenschr. Nr. 3 u. 4. 1892. — Oderfeld u. Steinhaus, Zur Kasuistik der Knochenmetastasen von normalem Schilddrüsengewebe. Zentralbl. f. allg. Pathol., Nr. 5. 1901. — Oderfeld und Steinhaus, Über Metastasen von normalem Schilddrüsengewebe. Zentralbl. f. allg. Pathol. **14**. 1903. — Petren, Beitrag zur Symptomatologie d. Carcinome des Rumpfskeletts. Mitt. a. d. Grenzgeb. **14**, 505. 1905. — Recklinghausen, Über Ostitis fibrosa, Osteomalacie und osteoplastische Carcinose. Festschr. f. Rudolf Virchows 71. Geburtstag. Berlin 1891. — Recklinghausen, Bemerkungen zu dem Aufsatz des H. Cohnheim „Einfacher Gallertkropf mit Metastasen". Virchows Arch. f. pathol. Anat. u. Physiol. **70**. 1877. — Regensburger, Schilddrüsenmetastasen im Knochen. Berl. klin. Wochenschr. Nr. 33, S. 1560. 1912. — Reinhardt, Struma adenomatosa metastatica maligna. (Med. Ges. Leipzig.) Münch. med. Wochenschr. Nr. 45. 1917. — Ribbert, Das Carcinom des Menschen. Bonn 1911. — Riedel, Verhandl. d. 22. Kongr. d. Deutsch. Ges. f. Chirurg. 1893. — Rumpel, Über Geschwülste und entzündliche Erkrankungen der Knochen im Röntgenbilde. Fortschr. a. d. Geb. d. Röntgenstrahlen. Ergänzungsband 16. — Sasse, Ostitis carcinomatosa bei Ca. der Prostata. Lang. Arch. **48**, 593. — Schmidt, M. B., Über Sekretionsvorgänge in Krebsen der Schilddrüse und der Leber und in ihren Metastasen. Virchows Arch. f. pathol. Anat. u. Physiol. **148**. — Schmidt, M. B., Die Vertreibungsorgane des Carcinoms usw. Jena 1903. — Schleip, Atlas der Blutkrankheiten. Urban & Schwarzenberg, Wien 1907. — Schuchardt, Die Krankheiten der Knochen und Gelenke. Enke, Stuttgart 1899. — Seuser, Über seltene Carcinommetastasen usw. Inaug.-Diss. Bonn 1919. — Streissler, Verhandl. d. Ärzte Steiermarks. Sitzg. 5. III. 1920. Ref. Wien. klin. Wochenschr. Nr. 34. 1920. — Sternberg, Vegetationsstörungen u. Systemerkrankungen der Knochen. Nothnagels Handbuch. Wien 1899. — Thomsen, Ein Fall von multipler Strumametastase. Beitr. z. klin. Chir. **115**, 113. — Troell, Über die knochenbildende Tätigkeit des Cancers mit besonderer Rücksicht auf die Knochenheilung bei carcinomatöser Spontanfraktur. Lang. Arch. **111**, 565. — Umber, Demonstr. in. d. Hufeland-Ges. Berlin, 15. I. 1920. Berl. klin. Wochenschr. Nr. 20. 1920. — Versé, Diskuss. z. Demonstr. Umbers. Berl. klin. Wochenschr. Nr. 20. 1920. — Wolff, Die Lehre von der Krebskrankheit, Bd. I u. II. Fischer, Jena 1907—1911. — Wolff, R., Zur Kenntnis der metastatischen Erscheinungen der Prostatacarcinose und ihre diagnostische Bedeutung. Dtsch. Zeitschr. f. Chirurg. **52**, 397. — Wolff, R., Über die bösartigen Geschwülste der Prostata usw. Dtsch. Zeitschr. f. Chirurg. **53**, 126. — Wölfler, Über Entwicklung und Bau des Kropfes. Lang. Arch. **29**. — Zielinska, Beiträge zur Kenntnis der normalen und strumösen Schilddrüse des Menschen und des Hundes. Virchows Arch. f. pathol. Anat. u. Physiol. **136**.

Digitized by Google
Original from UNIVERSITY OF CALIFORNIA
Generated for guest (Massachusetts Institute of Technology) on 2019-05-24 17:23 GMT / http://hdl.handle.net/2027/uc1.b3753216
Public Domain in the United States, Google-digitized / http://www.hathitrust.org/access_use#pd-us-google

Weitere Untersuchungen über experimentell nach Einimpfung von menschlichen Carcinomen und Sarkomen entstandene Mäusegeschwülste.

Vorgetragen auf der 45. Tagung der Deutschen Gesellschaft für Chirurgie in Berlin 1921.

Von

Professor Dr. **Fr. Keysser,** Jena.

(Aus der Chirurgischen Universitätsklinik zu Jena [Direktor: Prof. Guleke].)

Mit 20 Textabbildungen.

(Eingegangen am 15. Juni 1921.)

Auf dem vorjährigen Chirurgenkongreß habe ich die erfolgreiche Übertragung menschlicher Tumoren auf Mäuse mitgeteilt. Diese Übertragung war mir dadurch gelungen, daß ich ein neues Verfahren für diese Versuche angewendet habe: Es wurden das Ausgangsmaterial der menschlichen Geschwulst durch Röntgen- bzw. Radiumstrahlen in einen Reizzustand versetzt und die Tumorzellen durch Vorbehandlung des Trägers mit körperfremden Tumorextrakten sensibilisiert. Dieses Vorgehen betrachtete ich als Arbeitshypothese, womit in keiner Weise die Richtigkeit dieser Vorstellung behauptet werden soll.

In Fortsetzung meiner Versuche ist es mir bisher nun gelungen, bei der angeführten Versuchsanordnung vier menschliche Tumoren auf Mäuse zu verimpfen, und zwar: ein Plattenepithelcarcinom, ein sarkomatöses Carcinom, ein Zylinderzellencarcinom und ein gemischtzelliges Sarkom.

Wenn auch die Impfausbeute der Zahl nach nur eine sehr geringe ist, so ist doch die Tatsache bemerkenswert, daß in sämtlichen Fällen, in denen das Ausgangsmaterial nach dem oben erwähnten Verfahren vorbehandelt worden war, Impfgeschwülste zur Ausbildung kamen.

Herr Geheimrat Aschoff, der die Liebenswürdigkeit hatte, meine histologischen Präparate durchzusehen, hat festgestellt, daß die sämtlichen 4 Fälle von Geschwülsten an Mäusen, die nach Einimpfung des menschlichen Geschwulstmaterials entstanden sind, nach den bisher gültigen histologischen Merkmalen, wirkliche Geschwülste darstellen und keine Granulationsgewebe, bis auf ein Präparat, welches vielleicht als Granulationsgeschwulst betrachtet werden kann, in welchem Fall aber andererseits in der zweiten Passage ein Rundzellensarkom beobachtet worden ist.

Digitized by Google

Original from UNIVERSITY OF CALIFORNIA

Generated for guest (Massachusetts Institute of Technology) on 2019-05-24 17:23 GMT / http://hdl.handle.net/2027/uc1.b3753216
Public Domain in the United States, Google-digitized / http://www.hathitrust.org/access_use#pd-us-google

In der Frage, ob nach Verimpfung epithelialer Geschwülste des Menschen auch epitheliale Mäusegeschwülste, und bei Verimpfung sarkomatöser Geschwülste auch sarkomatöse Mäusegeschwülste entstanden sind, geht der Standpunkt von Herrn Geheimrat Aschoff dahin, daß dies infolge der schweren Definierbarkeit einzelner Geschwulstpräparate nicht in allen Fällen mit Bestimmtheit zu entscheiden ist.

Jedenfalls ist das eine sicher, daß es sich nicht um ein Weiterwachsen menschlicher Geschwülste, sondern um aus dem Gewebe der Mäuse selber hervorgegangene Geschwülste handelt. Unter den von Herrn Geheimrat Aschoff besonders betonten Voraussetzungen, daß nicht spontane Mäusetumoren vorgelegen haben, gibt er die Möglichkeit zu, daß im Anschluß an die Verimpfung menschlicher bösartiger Tumoren die Entwicklung histologisch davon verschiedener, aus den Mäuseorganen hervorgegangener, bösartiger (in dem Fall von Lungenadenom vielleicht noch gutartiger) Mäusegeschwülste angeregt worden ist.

Im folgenden beschränke ich mich auf Auszüge aus den Protokollen und kurze Angaben der histologischen Befunde an Hand von Mikrophotogrammen. Bei den enormen Schwierigkeiten der Beurteilung dieser mikroskopischen Geschwulstpräparate halte ich es für angebracht, diese Aufgabe der eingehenden Beschreibung berufenerer Seite zu überlassen.

So gebe ich hier zunächst nur eine Übersicht der bisherigen Untersuchungsergebnisse. Die Geschwulstimpfungen erfolgten mit sehr dünnen Emulsionen von Geschwulstzellen. Ein etwa bohnengroßes steril entnommenes Tumorstück wurde zerschnitten, im Spitzglas zerrieben und zerstampft und mit physiologischer Kochsalzlösung um das 30—50fache verdünnt, von dieser Emulsion wurde $^1/_4$—$^1/_2$ ccm mit einer Glasspritze Mäusen in die Organe eingespritzt [1]).

1. Fall: Toelle (Hodensarkom).

Ausgangsmaterial: Rezidivierende Sarkommetastasen der Haut und des Unterhautzellgewebes, die zunächst nach Radiumbestrahlung vollständig verschwunden waren, aber nach kurzer Zeit wieder auftraten und sich sehr schnell vergrößerten. Erneute Radiumbehandlung und intravenöse Autolysatbehandlung beeinflußten die Geschwülste nicht im geringsten.

Histologisch findet sich in dem wenig differenzierten Präparat ein gemischtzelliges Sarkom, das vorwiegend aus Rundzellen besteht (s. Abb. 1 u. 2).

1. Passage: Impfung 21. VII. 1917. Gestorben 10. V. 1918.

Es wurden 5 Serien von je zehn Mäusen in verschiedene Organe und Gewebe geimpft. Bei einem von den in die Leber geimpften Tiere entwickelte sich ein Tumor nach Ablauf von 10 Monaten.

[1]) Die Mikrophotogramme sind mit dem Zeißschen Apparat hergestellt, die schwächeren Photogramme haben eine 45fache, die stärkeren eine 300fache Vergrößerung.

Die geringe Differenzierung, die bei einzelnen menschlichen Ausgangsgeschwülsten vorliegt, ist vielleicht mit auf die Radiumbestrahlung und das sehr schnelle Wachstum zurückzuführen.

Digitized by Google
Original from UNIVERSITY OF CALIFORNIA
Generated for guest (Massachusetts Institute of Technology) on 2019-05-24 17:23 GMT / http://hdl.handle.net/2027/uc1.b3753216
Public Domain in the United States, Google-digitized / http://www.hathitrust.org/access_use#pd-us-google

Abb. 1.

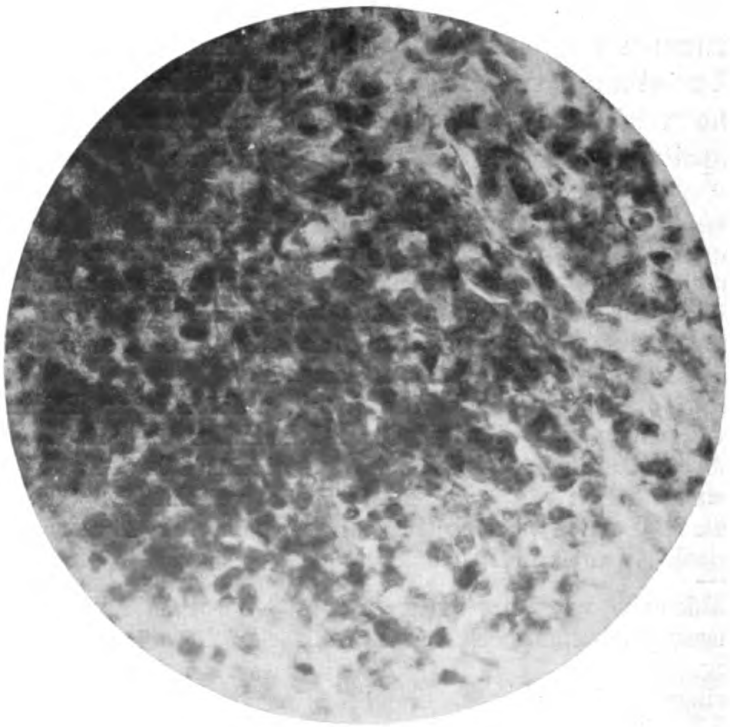

Abb. 2.

Digitized by Google
Original from UNIVERSITY OF CALIFORNIA
Generated for guest (Massachusetts Institute of Technology) on 2019-05-24 17:23 GMT / http://hdl.handle.net/2027/uc1.b3753216
Public Domain in the United States, Google-digitized / http://www.hathitrust.org/access_use#pd-us-google

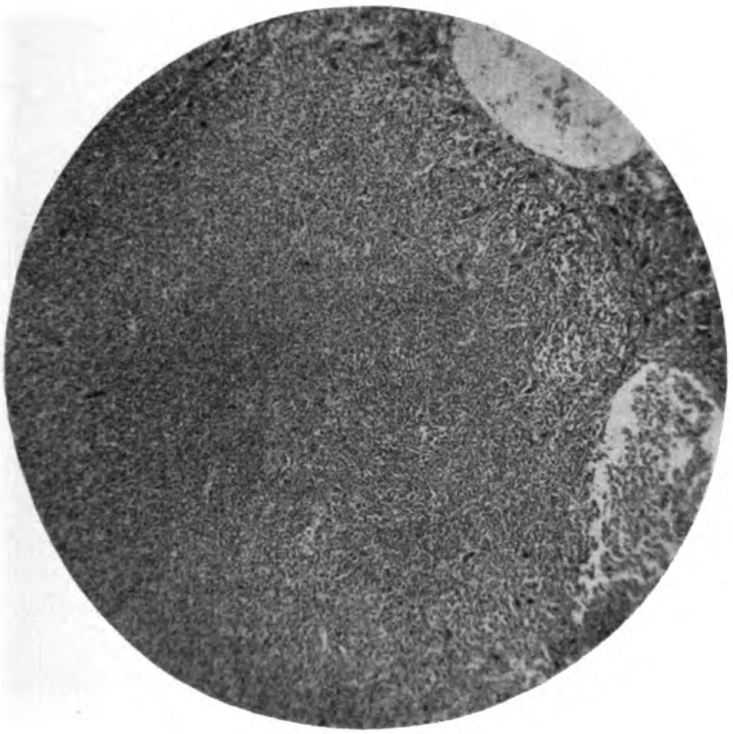

Abb. 3.

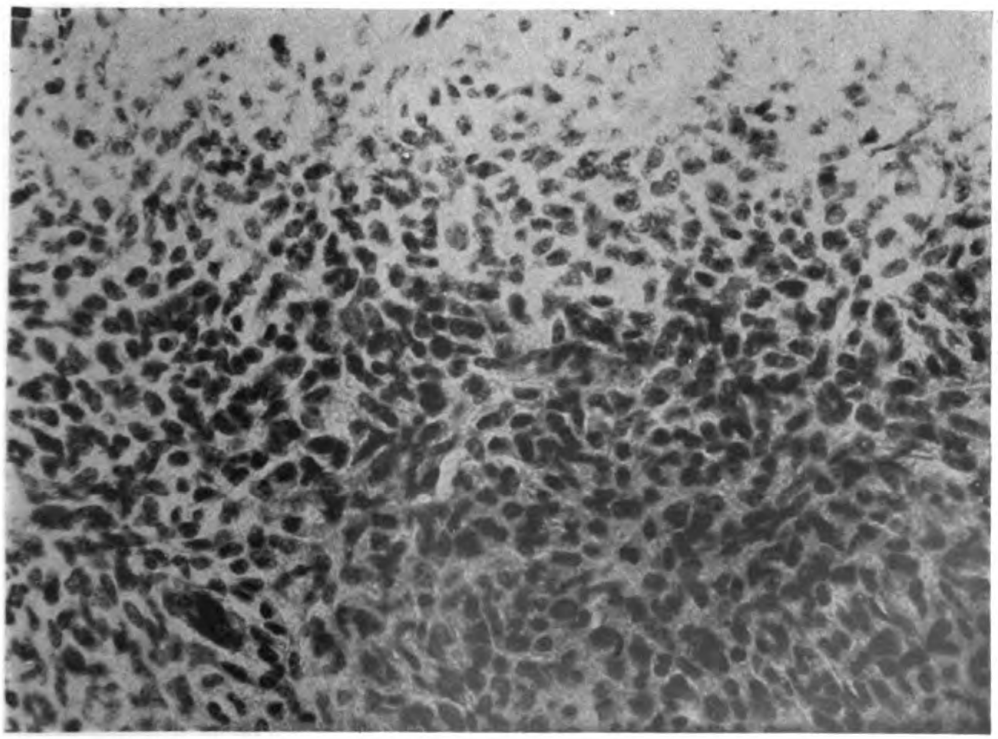

Abb. 4.

Digitized by Google
Original from UNIVERSITY OF CALIFORNIA
Generated for guest (Massachusetts Institute of Technology) on 2019-05-24 17:23 GMT / http://hdl.handle.net/2027/uc1.b3753216
Public Domain in the United States, Google-digitized / http://www.hathitrust.org/access_use#pd-us-google

Abb. 5.

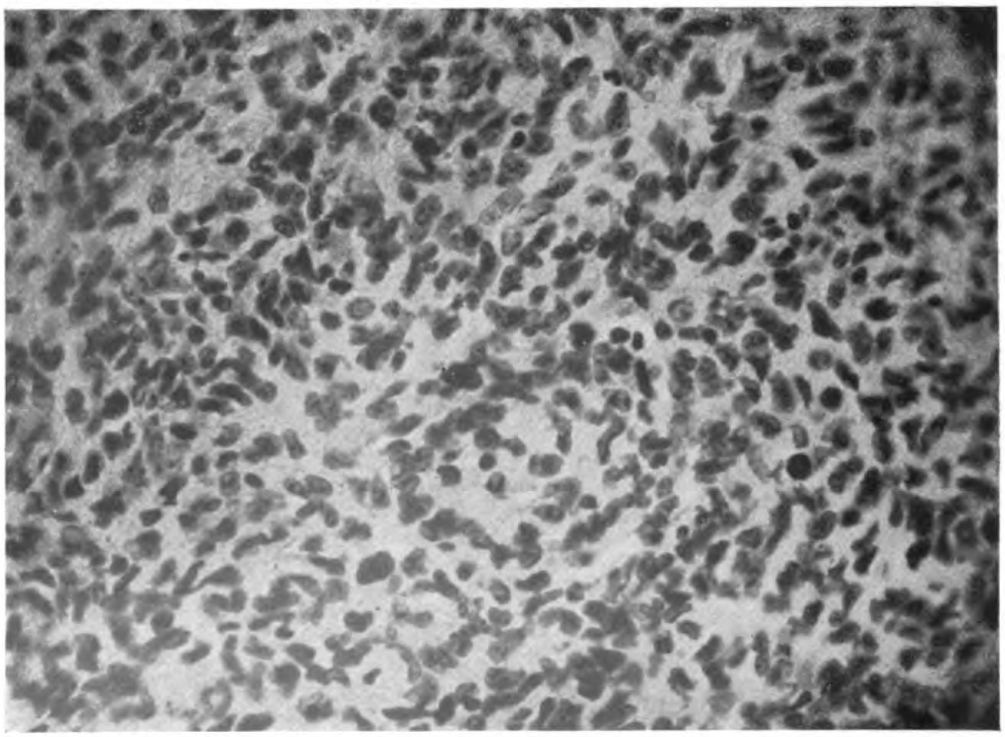

Abb. 6.

Digitized by Google
Original from UNIVERSITY OF CALIFORNIA
Generated for guest (Massachusetts Institute of Technology) on 2019-05-24 17:23 GMT / http://hdl.handle.net/2027/uc1.b3753216
Public Domain in the United States, Google-digitized / http://www.hathitrust.org/access_use#pd-us-google

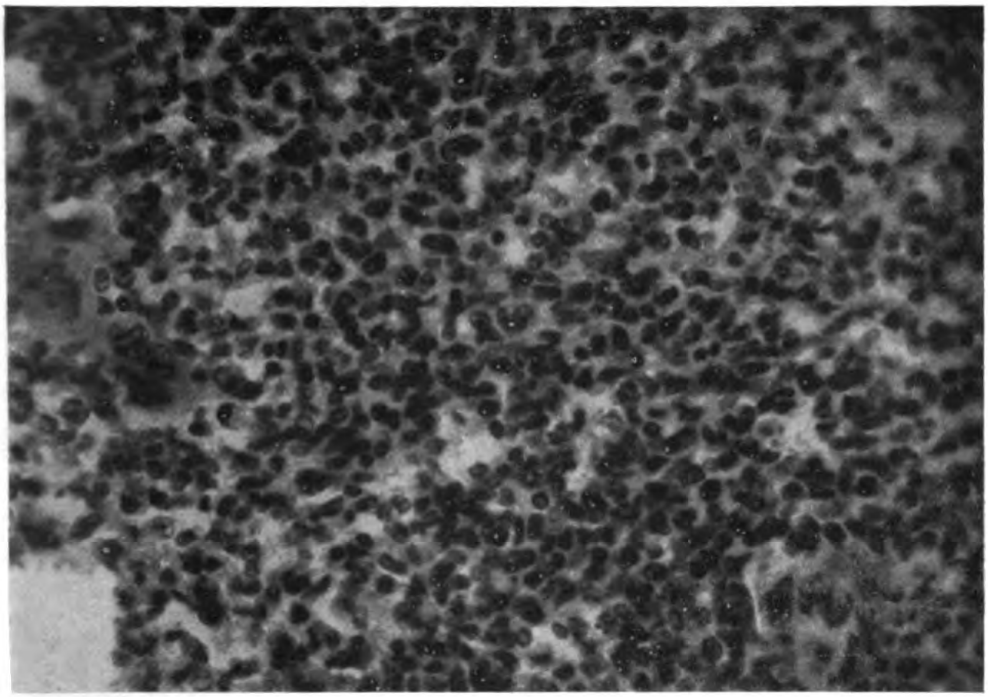

Abb. 7.

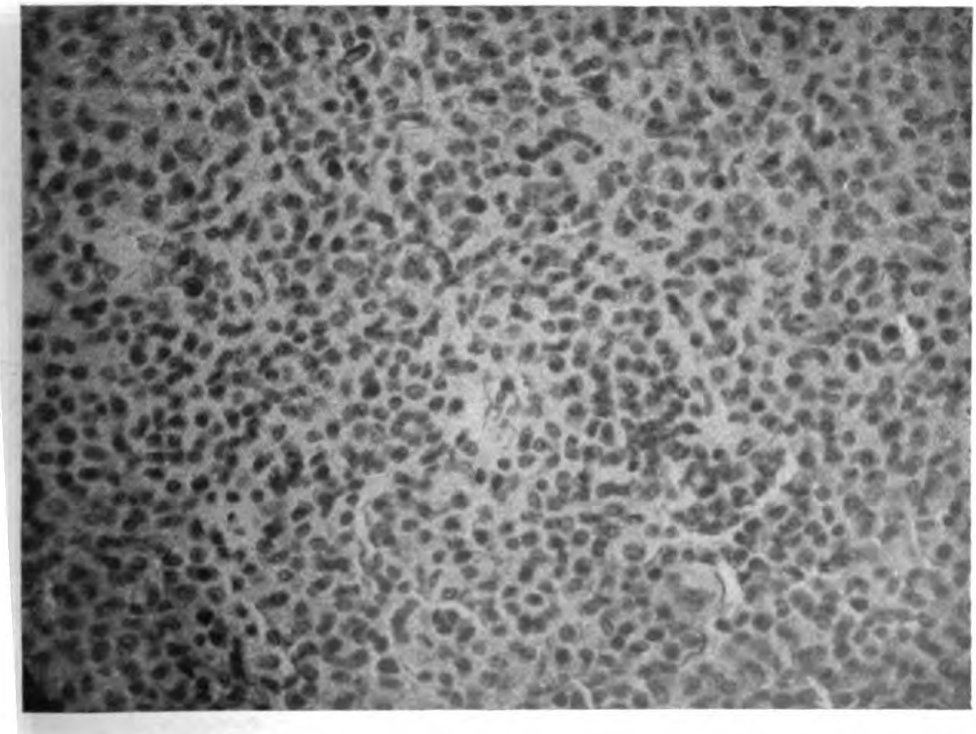

Abb. 8.

Digitized by Google
Original from UNIVERSITY OF CALIFORNIA
Generated for guest (Massachusetts Institute of Technology) on 2019-05-24 17:23 GMT / http://hdl.handle.net/2027/uc1.b3753216
Public Domain in the United States, Google-digitized / http://www.hathitrust.org/access_use#pd-us-google

Abb. 9.

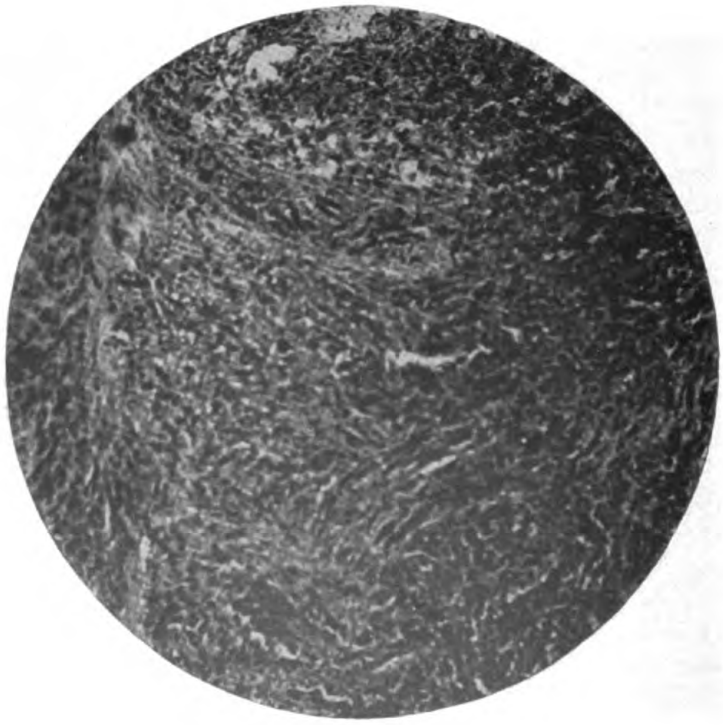

Abb. 10.

Digitized by Google
Original from UNIVERSITY OF CALIFORNIA
Generated for guest (Massachusetts Institute of Technology) on 2019-05-24 17:23 GMT / http://hdl.handle.net/2027/uc1.b3753216
Public Domain in the United States, Google-digitized / http://www.hathitrust.org/access_use#pd-us-google

Bei der Sektion fand sich ein kirschkerngroßer Lebertumor und Milzmetastasen.

Histologisch besteht die Geschwulst vorwiegend aus einem Spindelzellensarkom von infiltrierendem Wachstum (s. Abb. 3 u. 4).

2. Passage: Geimpft am 10. V. 1918. Gestorben am 1. I. 1919.

Verimpfung auf zehn Mäuse in Leber, von denen nach 8 Monaten ein Tier mit Lebertumor starb.

Sektionsbefund: Großer Lebertumor mit Metastasen in Lunge und am Ureter.

Histologisch: Infiltrierend wachsendes Spindelzellensarkom (s. Abb. 5 u. 6).

3. Passage: Geimpft am 1. I. 1919. Gestorben am 27. VII. 1919.

Verimpfung auf zehn Mäuse in Leber, von diesen starb wieder nach 8 Monaten ein Tier mit Lebertumor.

Sektionsbefund: Die ganze Leber besteht aus Tumormassen, keine Metastasen.

Histologisch: Infiltrierend wachsende sarkomartige Geschwulst (s. Abb. 7).

4. Passage: Verimpfung auf zehn Mäuse in Leber, von diesen sind je eine nach $3^1/_4$, $6^1/_2$ und nach 8 Monaten an Geschwülsten gestorben, bei einem vierten 6 Monate nach der Impfung verendeten Tier fanden sich keine Tumoren, sondern zahlreiche Abscesse.

a) Geimpft am 27. VII. 1919. Gestorben am 5. XI. 1919. Erbsengroßer Tumor am Choledochus. Histologisch: Über den Charakter der Geschwulst ist bei der Kleinheit derselben nichts auszusagen. Gewöhnliches Geschwulstgewebe ist es nicht.

b) Geimpft am 27. VII. 1919. Gestorben am 15. I. 1920. Sektionsbefund: Carcinose der Leber. Histologisch: Vorwiegend spindelzelliges Sarkom der Leber, daneben eine andere nicht bestimmbare Geschwulst, anscheinend handelt es sich um eine sehr lebhafte Wucherung von myeloischem Gewebe.

c) Geimpft am 27. VII. 1919. Gestorben am 31. III. 1920. Sektionsbefund: Geschwülste im Zwerchfell, Herz, Magen. In der Leber nekrotische Herde.

Histologisch: Sarkomartige Geschwulst am Magen und in der Herzmuskulatur. Der Zwerchfelltumor weist carcinomatösen Bau auf, er besteht aus pflastersteinartigen Zellen (s. Abb. 8).

2. Fall: Dressler (Peniscarcinom).

Das primäre Peniscarcinom besitzt den typischen Bau eines Plattenepithelcarcinoms (s. Abb. 9). Die Drüsenmetastase dagegen weist sarkomatösen Bau auf (Carcinosarkom; s. Abb. 10). Carcinom und Drüsenmetastasen verhalten sich refraktär gegen Radiumbestrahlung, rapides Wachstum besteht auch nach intravenöser Autolysatinjektion.

Als Ausgangsmaterial zur Verimpfung dient die Drüsenmetastase (Carcinosarkom).

1. Passage: Geimpft am 18. IX. 1919. Gestorben am 3. IV. 1920. Es wurden fünf Serien von je zehn Mäusen in verschiedene Organe und Gewebe geimpft. Bei einem der in die Oberschenkelmuskulatur geimpften Tiere fand sich ein überpflaumenkerngroßer Tumor des Oberschenkels. Bei der Sektion zeigte sich, daß der Tumor eine gleichmäßige und feste Beschaffenheit besaß, die Muskulatur teilweise zerstört hatte, teilweise durchsetzte. Histologisch: Ob der Tumor als Granulationsgeschwulst anzusehen ist, kann nicht sicher gesagt werden (s. Abb. 11 u. 12).

Digitized by Google
Original from UNIVERSITY OF CALIFORNIA
Generated for guest (Massachusetts Institute of Technology) on 2019-05-24 17:23 GMT / http://hdl.handle.net/2027/uc1.b3753216
Public Domain in the United States, Google-digitized / http://www.hathitrust.org/access_use#pd-us-google



Abb. 11.

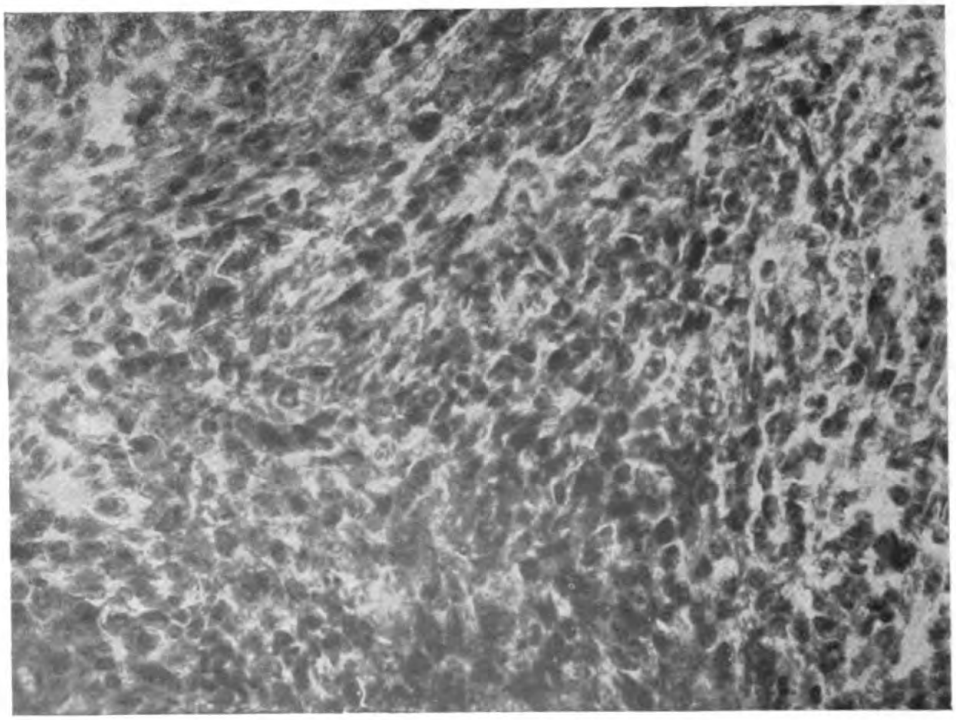

Abb. 12.

Digitized by Google
Original from UNIVERSITY OF CALIFORNIA
Generated for guest (Massachusetts Institute of Technology) on 2019-05-24 17:23 GMT / http://hdl.handle.net/2027/uc1.b3753216
Public Domain in the United States, Google-digitized / http://www.hathitrust.org/access_use#pd-us-google

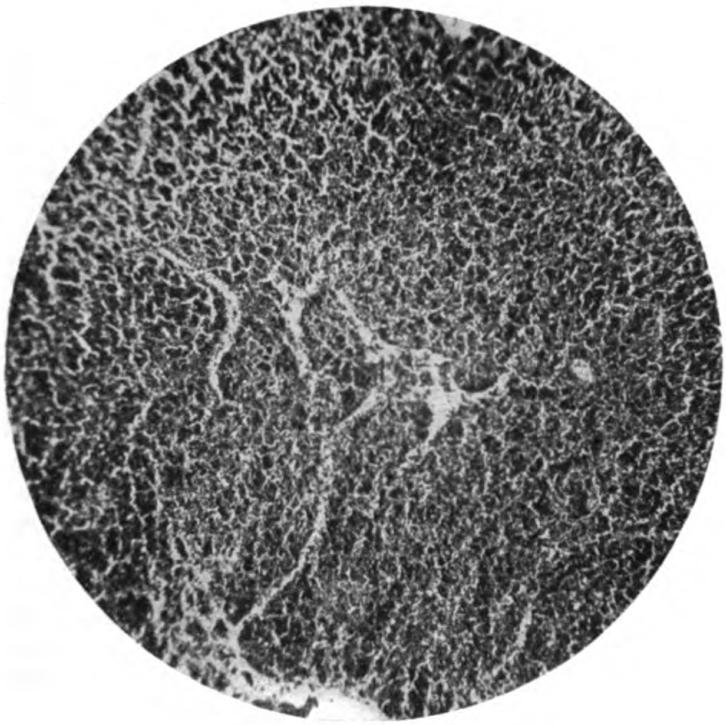

Abb. 13.

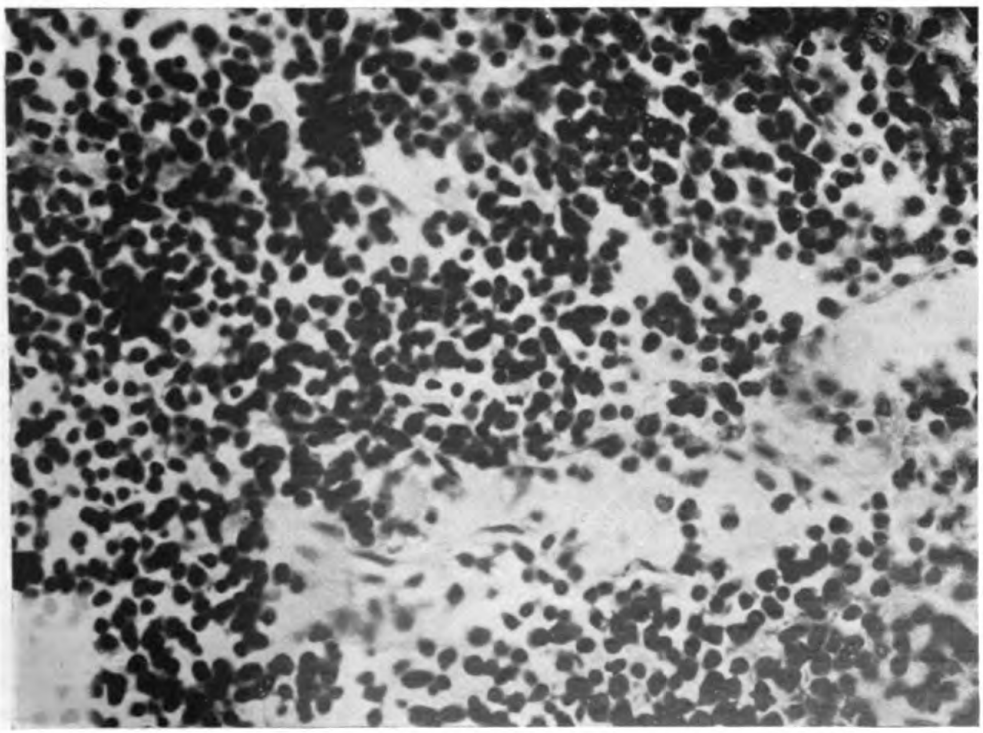

Abb. 14.

Digitized by Google
Original from UNIVERSITY OF CALIFORNIA
Generated for guest (Massachusetts Institute of Technology) on 2019-05-24 17:23 GMT / http://hdl.handle.net/2027/uc1.b3753216
Public Domain in the United States, Google-digitized / http://www.hathitrust.org/access_use#pd-us-google

2. Passage: Geimpft am 3. IV. 1920. Gestorben am 25. VII. 1920. Verimpfung der Geschwulst in die Blutbahn, in rechten Oberschenkel und Leber bei je zehn Tieren. Nach $3^1/_2$ Monaten ist eine der intravenös geimpften Mäuse an einem Mediastinaltumor gestorben. Sektionsbefund: Überkirschkerngroßer Mediastinaltumor, der durch das Brustbein hindurchgewachsen ist. Histologisch: Rundzellensarkom, das als echte Geschwulst anzusprechen ist (Abb. 13 u. 14).

3. Fall: Link (branchiogenes Carcinom).

Ausgangsmaterial: Plattenepithelcarcinom eines branchiogenen Carcinoms (s. Abb. 15), das durch Radiumbestrahlung nicht beeinflußt wurde, sondern sich schnell vergrößerte.

1. Passage: Geimpft am 14. VI. 1919. Gestorben am 1. VIII. 1920. Es wurden drei Serien von je zehn Mäusen geimpft, nämlich in die Blutbahn, in die Leber und Beinmuskulatur. Eins der intravenös geimpften Tiere starb nach Ablauf von 13 Monaten. Bei der Sektion fanden sich ein kirschkerngroßer Lungentumor und zwei weitere Geschwülste in der Lunge von etwa Erbsengröße. Histologisch: Adenocarcinom, z. T. abgekapselt, doch, an einzelnen Stellen infiltrierend in das Lungengewebe hineingewachsen (Abb. 16). Keine weitere Verimpfung.

4. Fall: Philipp (Zylinderzellencarcinom).

Ausgangsmaterial: Zylinderzellencarcinom der Schulter, die faustgroße Geschwulst ist eine Metastase, der primäre Sitz des Carcinoms wurde nicht gefunden, Radiumbestrahlung der Geschwulst, danach operative Entfernung der Geschwulst (s. Abb. 17 u. 18).

1. Passage: Geimpft am 1. III. 1920. Gestorben am 3. X. 1920. Die Verimpfung des menschlichen Tumormaterials erfolgte auf je zehn Mäuse in Leber und in die Beinmuskulatur. Nach Ablauf von 7 Monaten starb eine der in die Leber geimpften Mäuse. Bei der Sektion fand sich ein kirschkerngroßer Lebertumor mit Metastasen in Lunge und Leber. Histologisch: Sarkomatöser Bau der Geschwulst. Ob Carcinom oder Sarkom vorliegt, ist nicht zu entscheiden (s. Abb. 19 u. 20). Die Tatsache, daß eine starke peribronchiale Bindegewebsbildung in der Lungenmetastase vorliegt, würde eher für Carcinom sprechen.

Für die Beurteilung der vorliegenden Befunde an den durch Einimpfung von menschlichen Carcinomen und Sarkomen bei Mäusen entstandenen Geschwülsten führe ich kurz noch die Befunde eines von mir beobachteten Spontantumors einer Maus hier an, um diese bezüglich der Impfausbeute, der Dauer des Wachstums und der histologischen Veränderungen miteinander vergleichen zu können. Es handelt sich bei diesem Mäusetumor um ein Plattenepithelcarcinom, das von dem Kiefer ausging. Es wurden am 2. IX. 1919 von dem kirschkerngroßen Tumor 50 Mäuse geimpft, und zwar je zehn in die Blutbahn, in die Leber, unter die Haut, in die Niere, in die Muskulatur. Von diesen so geimpften Tieren hatte sich nur bei einer Maus 7 Wochen später ein kirschkerngroßer Tumor in der Muskulatur ausgebildet. Histologisch fand sich ein Carcinom von sarkomatösem Bau.

Die Verimpfung der Geschwulst ergab in der 2. Passage nach 6 Wochen eine Ausbeute von 20%, in der 3. Passage nach 4 Wochen von 50%, in der 4. Passage nach 3 Wochen von 100%. Die Geschwulst hat sich bis jetzt in 25 Passagen dauernd bei einer regelmäßigen Ausbeute von 100% und einer Entwicklungsdauer von 3 Wochen bis zum Tode des Tieres weiter verimpfen lassen und histologisch den gleichen Bau des Carcinosarkoms beibehalten.

Digitized by Google
Original from UNIVERSITY OF CALIFORNIA
Generated for guest (Massachusetts Institute of Technology) on 2019-05-24 17:23 GMT / http://hdl.handle.net/2027/uc1.b3753216
Public Domain in the United States, Google-digitized / http://www.hathitrust.org/access_use#pd-us-google

Abb. 15.

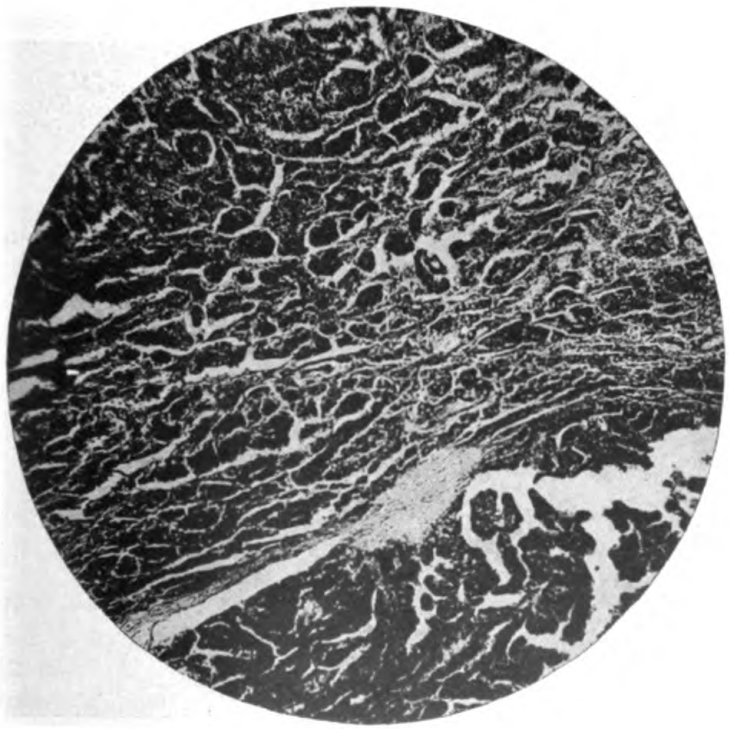

Abb. 16.

Digitized by Google
Original from UNIVERSITY OF CALIFORNIA
Generated for guest (Massachusetts Institute of Technology) on 2019-05-24 17:23 GMT / http://hdl.handle.net/2027/uc1.b3753216
Public Domain in the United States, Google-digitized / http://www.hathitrust.org/access_use#pd-us-google

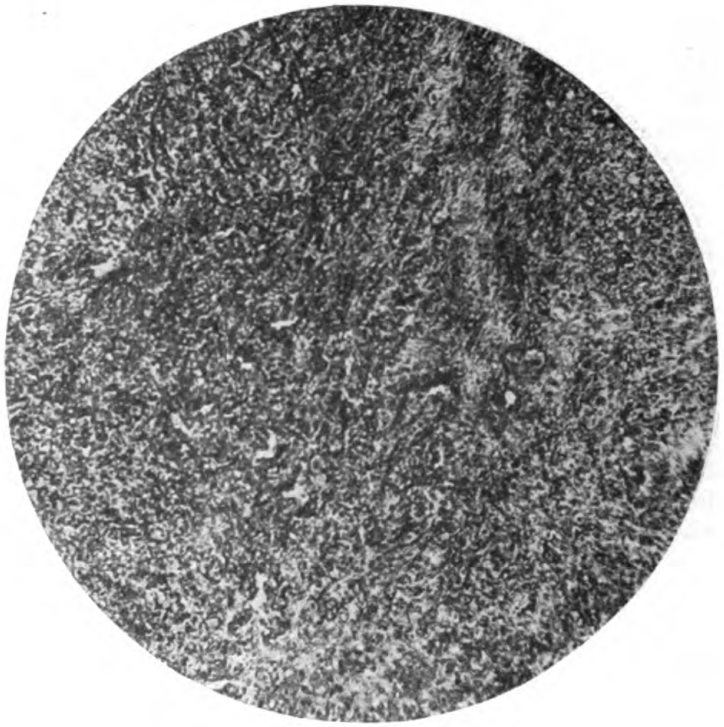

Abb. 17.

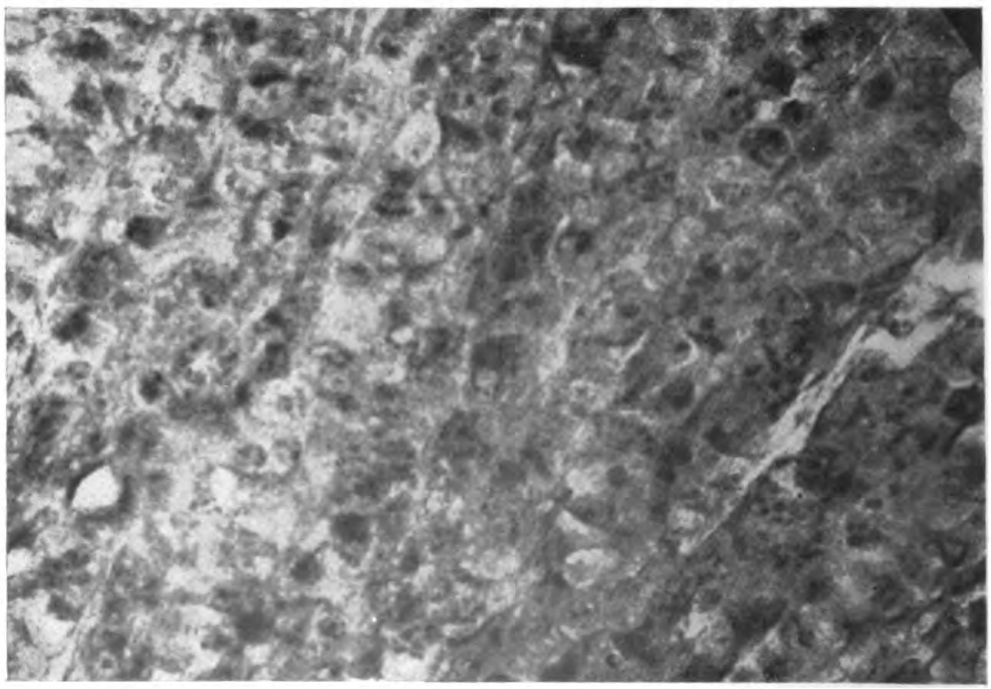

Abb. 18.

Digitized by Google
Original from UNIVERSITY OF CALIFORNIA
Generated for guest (Massachusetts Institute of Technology) on 2019-05-24 17:23 GMT / http://hdl.handle.net/2027/uc1.b3753216
Public Domain in the United States, Google-digitized / http://www.hathitrust.org/access_use#pd-us-google



Abb. 19.

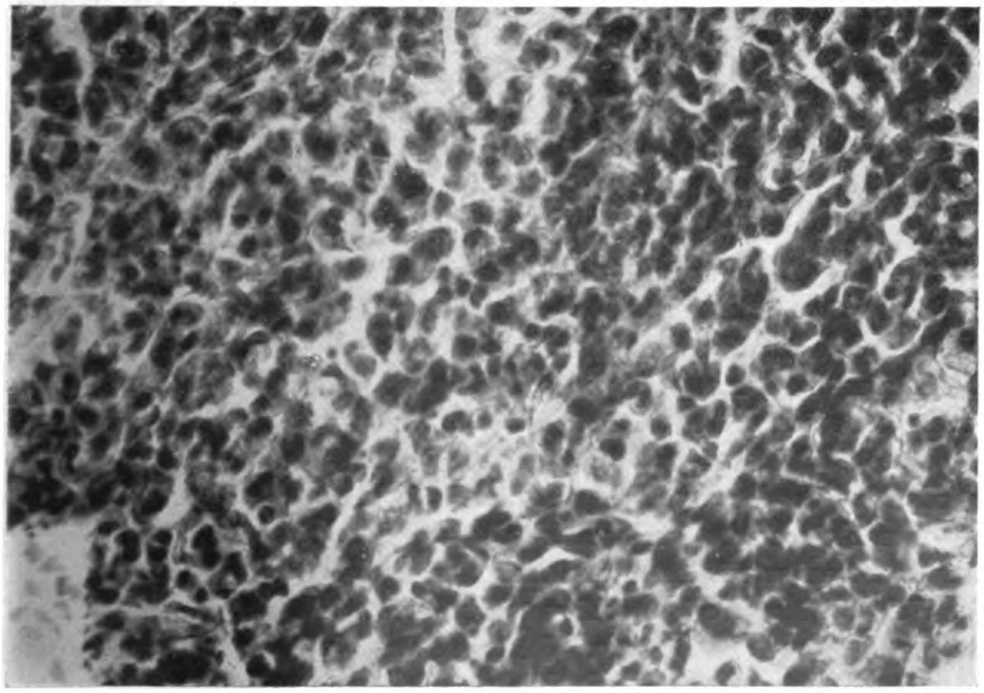

Abb. 20.

Digitized by Google
Original from UNIVERSITY OF CALIFORNIA
Generated for guest (Massachusetts Institute of Technology) on 2019-05-24 17:23 GMT / http://hdl.handle.net/2027/uc1.b3753216
Public Domain in the United States, Google-digitized / http://www.hathitrust.org/access_use#pd-us-google

Überblicken wir die vorliegenden Befunde, so können wir zunächst als bemerkenswerte Tatsache feststellen, daß **histologische Verschiedenheiten** schon bei den gleichen Tumorträgern in dem primären Tumor und den Tumormetastasen vorkommen können. Dies sahen wir in dem Fall Dressler, wo primär das Peniscarcinom den typischen Bau des verhornenden Plattenepithelcarcinoms aufweist, in der Drüsenmetastase dagegen ein vorwiegend sarkomatöser Bau des Carcinoms vorliegt. In der Impfserie des Falles Toelle kamen bei einem Tier der IV. Passage am Zwerchfell und Magen Geschwülste von rein carcinomatösem Bau zur Ausbildung, während die Geschwulst der Herzmuskulatur bei dem gleichen Tiere den Bau eines reinen Spindelzellensarkoms aufwies. Die histologische Verschiedenheit tritt auch bei dem beschriebenen Spontantumor der Mäuse nach der Verimpfung auf andere Mäuse in Erscheinung. Hier bietet der primäre Kiefertumor das Bild eines Plattenep thelcarcinoms, in der Passage findet sich ein Carcinom von sarkomatösem Bau.

Diese Änderung des Geschwulstcharakters wurde nur sehr selten bisher beobachtet, ist aber in der menschlichen Pathologie (Schmorl, Dorsch, Coenen und anderen) wie in der experimentellen Geschwulstforschung (Ehrlich, Apolant, C. Lewin und anderen) seit langem bekannt.

Danach kann sowohl die Umwandlung eines Carcinoms in Sarkom eintreten (Schmorl) wie in einem Sarkom durch Reiz auf die Epithelien ein Carcinom zur Ausbildung kommen (Coenen). So sah Schmorl primär in einer Schilddrüse Adenom- und Carcinombildung, in dem Rezidiv zeigte das Carcinom einen sarkomatösen Bau, die Tumormetastasen bestanden nur aus Sarkomgewebe.

Coenen beschreibt ein Sarcoma carcinomatodes der Brustdrüse, bei dem primär ein Sarkom angenommen wird mit sekundärer carcinomatöser Umwandlung. Die Drüsen wiesen carcinomatösen Bau auf, während die Drüsenrezidive einen sarkomatösen Bau hatten.

Nicht unerwähnt bleibe die Auffassung Kellings, daß die transplantierten körperfremden Zellen unter der veränderten Umgebung und Ernährung eine morphologische Änderung in ihrer Größe und ihrem Aussehen erfahren sollen.

Diese Beobachtungen über die Änderung in dem Bau einer Geschwulst werden bei der Beurteilung von histologischen Unterschieden zwischen der menschlichen Ausgangsgeschwulst und den bei Mäusen entstandenen Impftumoren zweifellos mit in Rechnung gestellt werden müssen.

Weiterhin ist die Feststellung über die **Wachstumsdauer der Impfgeschwülste** von Bedeutung. Während das Wachstum bei verimpften primären Mäusetumoren, wie dies auch an dem angeführten Spontantumor der Maus deutlich erkennbar ist, relativ schnell vor sich geht, so

Digitized by Google
Original from UNIVERSITY OF CALIFORNIA
Generated for guest (Massachusetts Institute of Technology) on 2019-05-24 17:23 GMT / http://hdl.handle.net/2027/uc1.b3753216
Public Domain in the United States, Google-digitized / http://www.hathitrust.org/access_use#pd-us-google

daß schon 8 Wochen nach der Impfung ein ausgebildeter, großer Tumor vorhanden ist, ergibt sich, daß die nach Einimpfung menschlichen Geschwulstgewebes sich bildenden Impfgeschwülste ein wesentlich langsameres Wachstum zeigen, nämlich von ca. 7—12 Monaten Dauer. Gerade dieses bedeutend verlangsamte Wachstum ließ auf den ersten Blick an die Möglichkeit des zufälligen Zusammentreffens mit Spontantumoren denken. Wie aber an dem Fall Toelle gezeigt werden konnte, ist dieses biologische Verhalten der nach Einimpfen menschlichen Geschwulstgewebes bei Mäusen entstandenen Impftumoren auch bei der Weiterimpfung dieser auf Mäuse in sämtlichen vier Passagen ungefähr das gleiche. So betrug in der ersten Passage die Entwicklungsdauer 10 Monate, in der zweiten und dritten 8 Monate, in der vierten 6—8 Monate. Diese biologische Eigentümlichkeit der langen Entwicklungsdauer von Impfgeschwülsten bei Einimpfen menschlichen Ausgangsmaterials hat sich in den ersten vier Passagen, die sich auf über 3 Jahre erstrecken, ziemlich gleichmäßig erhalten. Hier scheint mir das Obwalten eines Zufalls sehr wenig Wahrscheinlichkeit für sich zu haben, müßte man doch annehmen, daß dann allein in 7 Fällen ein gleichmäßiger Zufall vorliegen müßte.

Schließlich möchte ich für die Tatsache, daß eine äußerst geringe Ausbeute der Impfversuche erfolgte, zur Erklärung die Impfausbeute bei den Spontantumoren der Mäuse heranziehen. Es ist bekannt, daß die Spontantumoren der Mäuse nur zu einem sehr geringen Teil sich auf Mäuse selbst verimpfen lassen. Betrachtet man die Impfausbeute des beschriebenen Spontantumors der Maus, so fällt auch bei diesem auf, daß die Bildung der Impftumoren gleichfalls eine verschwindende ist. Kam doch unter 50 in verschiedener Weise geimpften Tieren nur bei einer einzigen Maus, die in die Muskulatur des Oberschenkels geimpft war, ein Impftumor zur Entwicklung. Dieser ließ sich in Passagen dauernd fortimpfen, seine Impfausbeute steigerte sich allmählich auf 100%. Im Hinblick hierauf bietet die Tatsache, daß das Ergebnis der Ausbeute bei Verimpfung menschlichen Geschwulstmaterials so gering ist, nichts Auffallendes mehr, ja, die Impfausbeute entspricht im allgemeinen ungefähr derjenigen, die bei der Verimpfung von spontanen Mäusegeschwülsten erzielt wird. Auch die Virulenzsteigerung haben wir bei Fortzüchtung der nach Impfung mit der menschlichen Ausgangsgeschwulst entstandenen Impftumoren im Falle Toelle in den angeführten vier Mäusepassagen gesehen. Bei dem bedeutend langsameren Wachstum erfolgte allerdings die Virulenzsteigerung nicht in dem gleich erheblichen Maße. Die Impfausbeute des Spontantumors der Maus betrug:

in der 1. Passage 2%
„ „ 4. „ 100%,

Digitized by Google
Original from UNIVERSITY OF CALIFORNIA
Generated for guest (Massachusetts Institute of Technology) on 2019-05-24 17:23 GMT / http://hdl.handle.net/2027/uc1.b3753216
Public Domain in the United States, Google-digitized / http://www.hathitrust.org/access_use#pd-us-google

die Impfausbeute des menschlichen Tumors Toelle

in der 1. Passage 2%
„ „ 4. „ 30%.

Die Entwicklungsdauer der Impfgeschwülste bis zum Tode der Mäuse steigerte sich bei der Fortimpfung des Mäusespontantumors von 7 Wochen in der ersten Passage auf 3 Wochen in der vierten Passage. Die Entwicklungsdauer der Impfgeschwülste des menschlichen Tumors Toelle betrug aei den Mäusen

10 Monate in der 1. Passage und
6—8 Monate bei den Tieren der 4. Passage.

Was die sehr interessante Frage anbetrifft, wie die Einimpfung eines bösartigen menschlichen Tumors die Entwicklung eines bösartigen Mäusetumors veranlassen kann, so stehe ich mit Herrn Geheimrat Aschoff auf dem Standpunkt, daß eine Erklärung so lange keinen Wert besitzt, bis nicht die Überimpfung konstant an einem großen Material durchgeführt und damit der Faktor der Zufälligkeit des Zusammentreffens dieser neuentstandenen Geschwülste mit Spontantumoren ausgeschlossen ist.

Das zufällige Vorliegen eines Spontantumors ist in der Versuchsserie Link wahrscheinlich. Von den Tieren, die in die Blutbahn mit dem menschlichen Plattenepithelcarcinom (branchiogenes Carcinom Link) geimpft waren, starb eine Maus an einem Lungentumor. Nun ist das Vorkommen gutartiger Lungenadenome bei Mäusen häufig beobachtet worden. Bemerkenswert ist aber, daß diese Geschwülste meist klein sind, häufig nur mikroskopisch gefunden werden und abgekapselt liegen. Bei dem Impftumor des Falles Link handelt es sich dagegen um eine kleinhaselnußgroße adenomatöse Geschwulst, die nur zum Teil abgekapselt liegt, an einer Seite die Kapsel durchbrochen hat und infiltrierend in das Lungengewebe hineingewachsen ist.

In den drei anderen erfolgreichen Übertragungsversuchen kamen die Impfgeschwülste am Orte der Einimpfung des menschlichen Geschwulstgewebes zur Ausbildung, in der Leber (Fall Toelle und Fall Philipp), im Oberschenkel (Fall Dressler). Das Auftreten spontaner, echter bösartiger Neubildungen ist bei Mäusen in der Leber und im Oberschenkel meines Wissens bisher nicht beobachtet worden, es können danach wohl kaum die Impfgeschwülste der Serien Toelle, Philipp und Dressler als zufällig an der Impfstelle vorhandene spontane Mäusegeschwülste gedeutet werden.

Herr Geheimrat Lubarsch brachte mir persönlich nach Durchsicht meiner mikroskopischen Präparate zum Ausdruck, daß an der echten und bösartigen Natur der durch Einimpfen des menschlichen Geschwulstmaterials bei den Mäusen entstandenen Impfgeschwülste nicht zu zweifeln sei, und daß nach seinen sehr großen Erfahrungen

Digitized by Google
Original from UNIVERSITY OF CALIFORNIA
Generated for guest (Massachusetts Institute of Technology) on 2019-05-24 17:23 GMT / http://hdl.handle.net/2027/uc1.b3753216
Public Domain in the United States, Google-digitized / http://www.hathitrust.org/access_use#pd-us-google

über das Vorkommen spontaner Mäusegeschwülste bei diesen Impfgeschwülsten mit Ausnahme des Lungenadenoms (Fall Link) ein zufälliges Vorliegen von Spontantumoren wohl mit Sicherheit ausgeschlossen werden könnte[1]).

Nach meiner ersten Mitteilung der Übertragungsversuche menschlicher Geschwülste auf Mäuse hat C. Lewin die Entstehung dieser neuartigen Tumoren in Beziehung zur Reiztheorie besprochen und erklärt. Dies veranlaßt mich, nochmals meine Auffassung von der Bedeutung der erfolgreichen Übertragungsversuche für die Krebsforschung wiederzugeben.

So groß die Wahrscheinlichkeit ist, daß das verimpfte menschliche Geschwulstgewebe als Reiz wirkt, durch welchen bösartige Geschwülste am Ort der Einwirkung aus körpereigenem Gewebe entstehen, so halte ich diesen Schluß auf Grund meiner vorstehenden Ausführung für verfrüht. Bevor meine Befunde nicht an einem großen Material experimentell völlig geklärt sind, kann ich die Berechtigung zu einer Theorie, wie sie Lewin aufstellt, nicht anerkennen. Die weitere Forschungsarbeit auf diesem Gebiete kann durch eine solche Theorie nur gehemmt werden.

An dieser Auffassung vermögen auch die vereinzelten früheren Übertragungsversuche menschlicher Geschwülste auf Tiere von Dagonet, C. Lewin und Werner nichts zu ändern. Auf die Bedeutung dieser früheren Versuche bin ich in meiner ersten Mitteilung eingegangen. Während Werner nur die Tatsache einer erfolgreichen Verimpfung eines menschlichen Oberkiefercarcinoms auf einen Hund mitteilt, genauere histologische Angaben hierüber erst kürzlich von Teutschländer erfolgten, haben die Ergebnisse von Dagonet und C. Lewin einer strengeren Kritik wohl standhalten können. Sie besitzen aber für sich noch keine Beweiskraft. Dagonet erzielte durch Verimpfen einer Lymphdrüsenmetastase eines rezidivierten Peniscarcinoms in die Bauchhöhle einer Ratte nach einem Jahr verhornende carcinomatöse Neubildungen in Netz und Leber. Eine Weiterimpfung dieser entstandenen Geschwülste wurde nicht vorgenommen.

C. Lewin sah nach Verimpfung eines schnell wachsenden menschlichen Ovarialcarcinoms in die Bauchhöhle eines Hundes 3 Wochen später eine fingergliedgroße Geschwulst vom Bau der Rundzellensarkome, in fünf Generationen gelang die Fortzüchtung der Geschwulst bei Hunden, dann nicht mehr. Die auffallend kurze Entwicklungsdauer dieser Impfgeschwulst (3 Wochen) steht im Gegensatz zu allen

[1]) Nachtrag bei der Korrektur: Von amerikanischen Forschern wurde, wie ich aus der mir kürzlich zugestellten Literatur ersehe, Spontantumorbildung bei der Maus auch in Niere und Leber beobachtet. Ich komme demnächst darauf zurück.

Digitized by Google
Original from UNIVERSITY OF CALIFORNIA
Generated for guest (Massachusetts Institute of Technology) on 2019-05-24 17:23 GMT / http://hdl.handle.net/2027/uc1.b3753216
Public Domain in the United States, Google-digitized / http://www.hathitrust.org/access_use#pd-us-google

andern Beobachtungen, nach denen 10—12 Monate zur Ausbildung erforderlich sind.

Gegenüber den zahlreichen ergebnislosen Versuchen von Uhlenhuth und Weidanz, Sticker und anderen, welche die verschiedensten Geschwülste auf alle Arten von Laboratoriumstieren verimpften, bedeuten meine Ergebnisse einen erheblichen Fortschritt für die experimentelle biologische Forschung. Diesen sehe ich in folgenden Feststellungen:

1. Zu Übertragungsversuchen menschlicher Geschwülste sind weiße Mäuse geeignet, die Impfung hat unter Berücksichtigung der von mir angegebenen Technik in Organe oder Gewebe unmittelbar zu erfolgen. Keimfreies Arbeiten ist Voraussetzung.

2. Durch Auswahl und Vorbehandlung der Ausgangsgeschwulst (Reizzustand, Sensibilisierung) ist die Überimpfung meist von Erfolg, d. h. es kommt am Ort der Einimpfung eine echte bösartige Geschwulst zur Ausbildung.

3. Durch Einimpfung des menschlichen Geschwulstgewebes kommt es nur in einem geringen Prozentsatz bei den Mäusen zu einer Geschwulstbildung (ca. 2%). Dies entspricht auch der geringen Ausbeute, die durch Verimpfen spontaner Mäusegeschwülste auf Mäuse erzielt wird (2—5%). Zu Versuchszwecken sind demnach mindestens je 100 Tiere zu impfen.

4. Die Entwicklungsdauer der Impftumoren aus menschlichem Geschwulstgewebe beträgt im Durchschnitt bei den Mäusen 10 Monate, bei Weiterimpfung erfolgt sie in den verschiedenen Generationen nur allmählich schneller, nämlich in 10, 9, 6—8 Monaten. Die Entwicklungsdauer ist demnach bedeutend länger als die der Impftumoren aus spontanen Mäusegeschwülsten.

Die Beobachtungsdauer der mit menschlichen Geschwülsten geimpften Mäuse hat sich also auf mindestens ein Jahr zu erstrecken.

5. Die Impfausbeute dieser neuentstandenen Geschwülste steigert sich bei der Weiterverimpfung in Generationen, bisher wurde eine Steigerung von 2% auf 30% erzielt. Die Impfausbeute steigert sich bei den Impfungen mit Mäusespontantumoren schneller und kann 100% erreichen.

Diese Feststellungen bieten eine sichere Grundlage für die experimentelle biologische Geschwulstforschung, der blinde Zufall wird ausgeschaltet. Hierin sehe ich die Bedeutung meiner Versuche, und es dürfte jetzt nur eine Frage der Zeit und der Technik sein, um gesetzmäßig im großen Maßstab menschliche Geschwülste auf Tiere verimpfen zu können.

Erst dann wird es sich mit Sicherheit entscheiden lassen, ob das verimpfte menschliche Geschwulstgewebe als chemischer Reiz wirkt,

Digitized by Google
Original from UNIVERSITY OF CALIFORNIA
Generated for guest (Massachusetts Institute of Technology) on 2019-05-24 17:23 GMT / http://hdl.handle.net/2027/uc1.b3753216
Public Domain in the United States, Google-digitized / http://www.hathitrust.org/access_use#pd-us-google

durch den die Zellen des Impftieres zur Wucherung und Krebsbildung angeregt werden, oder ob der Reiz durch einen spezifischen Erreger, invisibel oder visibel, filtrierbar oder nichtfiltrierbar, ausgelöst wird, oder ob es sich bei der Verimpfung von Geschwülsten um eine Transplantation der Geschwulstzellen handelt, welche eine Umwandlung ihrer Größe und ihres Baues in dem fremden Organismus im Sinne Kellings erfahren.

Hierüber schon jetzt auf Grund der vorliegenden Versuche eine Entscheidung treffen zu wollen, halte ich für ungerechtfertigt.

Wenn Lewin weiterhin zur Begründung seiner Theorie anführt, daß nach den Arbeiten von Fibiger und Kopsch eine Entstehung maligner Tumoren durch die Mitwirkung spezifischer Erreger kaum noch angenommen werden kann, so berechtigt diese Annahme, die sich möglicherweise als richtig erweisen kann, keineswegs dazu, den vorgezeichneten experimentellen Weg zu verlassen.

Die Versuche Fibigers, daß durch Verfütterung der in der amerikanischen Schabenart schmarotzenden Eingeweidewürmer, der Spiroptera, Magencarcinome bei Ratten entstehen, beweisen nur, daß der Reiz dieser Spiroptera auf die Magenwand sicherlich eine der vielen zur Krebsentstehung disponierenden Schädigungen darstellt. Der Einwand, daß zu dieser Reizung ein spezifischer Erreger hinzutreten muß, um die Carcinombildung auszulösen, oder ein solcher in der Spiroptera selbst enthalten ist, kann von vornherein nicht ausgeschlossen werden.

Ich kann mich deshalb schon aus Grundsatz der Theorie Lewins nicht anschließen, daß „Konstitutionsanomalien und chronischer Reiz die Faktoren sind, welche die Umwandlung der normalen Zelle zur malignen Zelle bewirken".

Das Studium der konstitutionellen Verhältnisse (Störung der inneren Sekretion, abnorme Ernährungsbedingungen, Fehlen oder Überschuß bestimmter Stoffe, Salze, Vitamine usw.) wird zweifellos sehr wertvoll für die Geschwulstfrage, insbesondere für die Disposition sein.

Solange aber die vorhandenen Möglichkeiten einer unmittelbaren Erforschung der Geschwulstgenese nicht erschöpft sind, wird eine Beweisführung per exclusionem keine überzeugende Beweiskraft besitzen.

Digitized by Google
Original from UNIVERSITY OF CALIFORNIA
Generated for guest (Massachusetts Institute of Technology) on 2019-05-24 17:23 GMT / http://hdl.handle.net/2027/uc1.b3753216
Public Domain in the United States, Google-digitized / http://www.hathitrust.org/access_use#pd-us-google

(Aus der chirurgischen Universitätsklinik, Jena [Professor Gulcke] und dem pathologischen Institut [Professor Rössle].)

Beitrag zur Ätiologie der akuten Magenlähmung.

Eine klinische und experimentelle Studie.

Von

Privatdozent Dr. **Hermann Nieden,**

Assistent der chirurgischen Klinik.

Mit 18 Textabbildungen.

(Eingegangen am 5. Juli 1921.)

Die akute Lähmung des Magens zählt nicht zu den seltenen Erkrankungen. Das beweist die ungewöhnlich große Zahl kasuistischer Beiträge, die sich heute auf weit über 200 belaufen, trotzdem die Kenntnis der Erkrankung als selbständiges Krankheitsbild noch nicht allzu lange zurückliegt. Durch diese kasuistischen Mitteilungen und durch eine Reihe zusammenfassender Darstellungen ist es uns heute möglich, eine exakte klinische Diagnose zu stellen und eine frühzeitige Behandlung einzuleiten, die für den Ausgang von ganz besonderer Bedeutung ist. Demgegenüber ist es auffallend, daß wir über die Entstehung und Entwicklung des Krankheitsbildes nur wenig Kenntnis besitzen, und daß diese sich fast ausschließlich auf klinische Daten stützen kann. Es ist daher nicht verwunderlich, wenn die Ansichten der Autoren, wie eine so plötzliche Erweiterung des vorher gesunden Magens zustande kommt, noch weit auseinandergehen. Zweifellos erschwerend tritt hinzu, daß die akute Magenlähmung nahezu in allen kasuistischen Mitteilungen nicht als selbständiges Krankheitsbild beobachtet und beschrieben ist, sondern im Zusammenhang mit anderen Erscheinungen im Magendarmkanal gebracht wird, die sich in auffallender Häufigkeit gleichzeitig vorfinden.

Dies gilt ganz besonders von dem Verschluß des Duodenums an der Gekrösewurzel, wie sie zuerst von Rokitansky beschrieben und heute nach P. A. Albrecht allgemein als arterio-mesenterialer Duodenalverschluß bezeichnet wird. Der Einblick in das Wesen beider Erkrankungen wird dadurch zweifellos erschwert; und die Forderung v. Haberers, diese beiden verschiedenen pathologischen Prozesse, die so häufig zusammengeworfen werden, voneinander zu trennen, ist nur

Digitized by Google
Original from UNIVERSITY OF CALIFORNIA
Generated for guest (Massachusetts Institute of Technology) on 2019-05-24 17:23 GMT / http://hdl.handle.net/2027/uc1.b3753216
Public Domain in the United States, Google-digitized / http://www.hathitrust.org/access_use#pd-us-google

zu berechtigt. Es würde zweifellos der Sache nützen, wenn man dem Hinweis des letzteren Autors, der sich in besonders eingehender Weise mit dem arterio-mesenterialen Darmverschluß befaßt hat, mehr Beachtung schenken würde, wenn er sagt, daß in dem Stadium, in dem sich akute Magenlähmung und arterio-mesenterialer Darmverschluß gemeinsam vorfinden, nicht mehr zu entscheiden ist, was primär und was sekundär ist.

Auf die Erörterung der Frage, welche von beiden Erkrankungen als die primäre zu betrachten ist, wird im folgenden absichtlich nicht eingegangen, um so mehr, als wir bisher noch keine Gelegenheit gehabt haben, Fälle von primärem arterio-mesenterialem Darmverschluß klinisch zu beobachten. Die Absicht der folgenden Arbeit ist es, sich auf die Ätiologie der akuten Lähmungszustände des Magens zu beschränken. Dazu erscheint es nützlich, nach einer Kennzeichnung des klinischen und pathologischen Bildes, die bisherigen Beobachtungen, insbesondere unter dem Gesichtspunkt zu würdigen, welche Stellung sie zur Ätiologie der Krankheit einnehmen. Es wird dann im weiteren nötig sein, auf die Grundlagen unserer Kenntnis von der Innervation des Magens einzugehen, mit der in engem Zusammenhang die experimentellen Forschungsergebnisse über die pharmakologische Beeinflußbarkeit des vegetativen Nervensystems stehen.

Auf dem Gebiet der Innervation des Magens, der Anatomie und Physiologie seines Nervensystems ist in den letzten Jahren — gefördert insbesondere durch das Studium der Ulcusgenese — eine Fülle wichtiger und neuer Tatsachen zutage gefördert worden. Ich erinnere in dieser Beziehung nur an die Arbeiten von L. R. Müller, Lichtenbelt, Rössle, von Bergmann und seiner Mitarbeiter, Klee, Eppinger und Heß u. a. Es erscheint daher als eine lohnende Aufgabe, die Nutzanwendung der bisher vorliegenden Ergebnisse für das klinisch wichtige Bild der akuten Magenlähmung zu ziehen und durch experimentelle Beobachtungen zu erweitern.

Geschichtlicher Überblick.

Als älteste Mitteilungen über den Krankheitskomplex sind wohl die Beobachtungen von pathologisch-anatomischer Seite der österreichischen Schule aus der Mitte der 50er Jahre zu betrachten (Rokitansky, Bamberger, Heschel). Es mag auffallend erscheinen, daß in diesen Beobachtungen die so augenfälligen Symptome des vergrößerten Magens ganz in den Hintergrund treten gegenüber den Kompressionserscheinungen am Darm. Rokitansky beschreibt in eingehender Weise die Abklemmung an der Duodenojejunalgrenze. Er sagt darüber: „Die Incarceration ist durch den Druck bedingt, welchen eine Darmportion und ihr Gekröse auf ein Darmstück ausübt, indem

Digitized by Google
Original from UNIVERSITY OF CALIFORNIA
Generated for guest (Massachusetts Institute of Technology) on 2019-05-24 17:23 GMT / http://hdl.handle.net/2027/uc1.b3753216
Public Domain in the United States, Google-digitized / http://www.hathitrust.org/access_use#pd-us-google

sie auf diesem lastet und dasselbe von vorne nach der hinteren starren Brustwand hin komprimiert. Wie die Erfahrung lehrt, so ist es der bewegliche, an einem häufig krankhaft verlängerten Gekröse nach der Beckenhöhle herablastende Dünndarm, welcher eben mittels seines Mesenteriums ein Darmrohr zusammendrückt. Hierher gehört die Kompression des unteren Querstücks des Duodenums durch das Dünndarmgekröse, und zwar durch die in die Gekrösewurzel eintretende Art. mes. sup., mit dem sie umgebenden Nervenplexus, ferner die Kompression der S-Schlinge oder des Endstückes des Ileums durch darüber hingefallenen Dünndarm. Diese Incarceration ereignet sich meist in höherem Alter, eine bestimmte Disposition gibt ein langes, schlaffes Gekröse, besonders dann, wenn es durch Zerrung infolge Überfüllung und Gewichtszunahme und vor allem durch Lagerung in großen Hernien zu einem Strang umgestaltet ist."

Wir sehen also, daß hier bereits für die Erscheinungen der Duodenalincarcerationen und ihre Entstehung eine Erklärung gegeben ist, die sich von der gegenwärtig gültigen Anschauung nicht wesentlich unterscheidet.

Demgegenüber hat man sich in der englischen Schule eingehender mit den Magenerscheinungen befaßt. Namentlich Brinton (1862) hat in seinem, auch in deutscher Übersetzung erschienenen Lehrbuch das Krankheitsbild und die Pathogenese der akuten Magenlähmung so scharf gezeichnet, daß es überraschen muß, wie wenig die von ihm angenommenen ätiologischen Momente den späteren Bearbeitungen Richtung gegeben haben. Er faßte die Magenerscheinungen als eine Erkrankung der zum Magen führenden Nerven auf und hielt Störungen des Sympathicus wie auch des cerebrospinalen Zentrums für vorliegend. Man darf in diesen Ausführungen die Grundlage für die auch heute gültige Auffassung sehen, daß die Erkrankung nicht durch mechanische, sondern funktionelle Ursachen bedingt ist.

Vom klinischen Standpunkt aus hat sich Kussmaul (1880) eingehend mit den atonischen Zuständen des Magens beschäftigt, ohne allerdings die scharfe Grenze zwischen akuten und chronischen Atonien zu ziehen, wie wir es heute tun. Im Vordergrund stand für ihn die Frage, wie der bei enormen Magenerweiterungen manchmal beobachtete gänzliche Verschluß am Pylorusende zu deuten sei. Experimentelle Studien — auf die hier nicht näher eingegangen werden soll, weil sie für die Ätiologie ohne weiteren Belang sind — führten ihn zu der Annahme, daß durch die Überlastung des Magens ein starker Zug auf den Pylorus ausgeübt werde und so der Pylorusring in einen undurchgängigen Schlitz verwandelt werde, der sich mit der Entlastung des Magens wieder öffne. Der weitere Verlauf seiner Versuche ließ ihn seine Anschauung dahin modifizieren, daß man den Verschluß nicht in den

Digitized by Google
Original from UNIVERSITY OF CALIFORNIA
Generated for guest (Massachusetts Institute of Technology) on 2019-05-24 17:23 GMT / http://hdl.handle.net/2027/uc1.b3753216
Public Domain in the United States, Google-digitized / http://www.hathitrust.org/access_use#pd-us-google

Pylorus, sondern tiefer hinab in das Duodenum verlegen müsse, an die Stelle, wo der obere, schwach fixierte, horizontale Teil desselben in den an der Wirbelsäule fixierten, vertikalen umbiegt. Eine dritte Möglichkeit schien durch eine Rotation des Magens nach maximaler Füllung gegeben, wobei sich der Pylorus sagittal einstellt und dabei den Anfangsteil des Duodenum komprimiert.

Während diese Befunde für die Theorie der mechanischen Abflußbehinderung bei vorhandener Atonie von Bedeutung sind (sie sind später von v. Herff, Kelling, Kayser u. a. in verschiedenartiger Weise wiederholt und haben dargetan, daß der überlastete, atonische Magen allein für sich imstande ist, Duodenalknickungen herbeizuführen), ist es hier von größerem Interesse, wie Kußmaul über die disponierenden Ursachen dieser atonischen Magenerweiterung denkt. Als solche zählt er auf:

1. Schwäche des Muskeltonus infolge von unzureichender Ernährung der contractilen Elemente der Magenwand.

2. Schwäche und Lähmung der bewegenden Nervenfasern des Magens, z. B. durch ulceröse Zerstörung der in den Magen eintretenden Vagusäste.

3. Torpor peristalticus, d. i. herabgesetzte Erregbarkeit des peristaltischen Nervenapparates.

4. Hemmung der peristaltischen Tätigkeit des Magens von anderen Gebieten des Nervensystems aus.

Hier ist zum ersten Male in bestimmterer Form, als es Brinton getan hat, dargelegt, auf welchem Wege nervöse Schädlichkeiten den Magen in atonischem Sinne beeinflussen können.

Die folgenden wichtigeren Arbeiten, wie die von Glénard (1885) beschäftigen sich vorwiegend mit dem Entstehungsmechanismus des Duodenalverschlusses, für den in ähnlicher Weise, wie es Rokitansky bereits angenommen hatte, die Belastung der Duodenojejunalgrenze durch das Gewicht des leeren Dünndarms als Ursache angenommen wurde. Die Theorie, wie diese Kompression des Duodenums zustande kam, befriedigte noch nicht restlos, und so suchte Kundrat nicht allein in der Länge, sondern in der unvollständigen Entfaltung des Mesenteriums die Disposition für die Erkrankung. Dazu muß ein Herabsinken des Dünndarms ins kleine Becken kommen, was besonders bei schlaffen Bauchdecken oder dann eintreten kann, wenn sich der Dünndarm stark kontrahiert. Die Dilatation des Magens und Duodenums — bei zweien seiner Befunde ist die enorme Ausdehnung von Magen und Duodenum besonders hervorgehoben — wird als eine Folge des Duodenalverschlusses aufgefaßt.

Weitere Beobachtungen trugen Stützen zur Erklärung der Duodenalkompression bei, so die von Schnitzler (1895), nach dessen Theorie

Digitized by Google
Original from UNIVERSITY OF CALIFORNIA
Generated for guest (Massachusetts Institute of Technology) on 2019-05-24 17:23 GMT / http://hdl.handle.net/2027/uc1.b3753216
Public Domain in the United States, Google-digitized / http://www.hathitrust.org/access_use#pd-us-google

eine vorhandene Lordose der Wirbelsäule, insbesondere bei Rückenlage, die Entstehung der Einklemmung befördern könne. Im übrigen war es ein besonderes Verdienst dieser Schnitzlerschen Arbeit, daß sie — ausgehend von der Anschauung, daß man den kollabierten Dünndarm aus dem Becken herausholen müsse — die Lagerungsbehandlung vorschlug, ein Vorschlag, der zunächst wenig beachtet, sich später als einer der wirksamsten erwiesen hat.

Den schwer verständlichen Punkt in der ganzen Theorie, warum der Dünndarm, ohne irgendwie fixiert zu sein, nicht aus dem kleinen Becken aufsteigt, suchte P. A. Albrecht (1899) in einer sehr eingehenden, oft zitierten Bearbeitung zu erklären. Daraus entsteht eine Theorie, bei der in eigenartiger Weise auch dem Magen, dessen Vergrößerung bisher mehr oder minder als mechanisch verursachte Überdehnungserscheinung aufgefaßt wurde, eine aktive Rolle am Zustandekommen des Krankheitsbildes zugewiesen wird. Nach ihm wird das Hindernis, das den Dünndarm nicht aus dem kleinen Becken aufsteigen läßt, „durch den enorm ausgedehnten und mit Flüssigkeit gefüllten Magen gebildet, der das ganze übrige Abdomen erfüllt, also versperrt und außerdem, sich den Formen der Umgebung anpassend, als ein schwerer, mit Flüssigkeit gefüllter Beutel sich in das große und von oben her auf den Dünndarm in das kleine Becken hineingelegt hat". Leichenversuche, auf die hier nicht näher einzugehen ist, da sie vorwiegend den Mechanismus des Zuges an der Gekrösewurzel berücksichtigen, bestätigten ihm eine solche Zugwirkung. Allerdings bedurfte es des Anhängens eines Gewichtes von 2 kg, um die zur Passageverlegung ausreichende Kompression des Duodenums zu erzielen. Spätere Arbeiten haben darauf aufmerksam gemacht, daß eine solche Krafteinwirkung praktisch wohl kaum in Betracht kommen könne; Glénard hatte das Gewicht des anhängenden, leeren Dünndarms auf etwa 500 g veranschlagt. Für den Magen glaubte Albrecht eine vorausgegangene chronische Ektasie annehmen zu müssen, aus der sich durch die Duodenalabklemmung die akute Atonie entwickelt. Es scheinen ihm aber in dieser Beziehung Zweifel aufgetaucht zu sein, wie aus dem Satz hervorgeht: „Der typische Befund der Magenvergrößerung und Überfüllung ist auch bei den Sektionen immer wieder konstatiert worden, und zwar in einem Grade, daß wir nicht den Eindruck haben, er sei lediglich die Folge des hohen Darmverschlusses."

Die Arbeit von P. A. Albrecht, durch die auch die jetzt meist gebräuchliche Bezeichnung des art.-mes. Verschlusses eingeführt ist, hatte anregend auf die Bearbeitung der Frage gewirkt, die Zahl der Publikationen nahm rasch zu.

Kurz zuvor war man erneut — nach den in Vergessenheit geratenen Befunden Kundrats und Hocheneggs — auf die Magenlähmungen

Digitized by Google
Original from UNIVERSITY OF CALIFORNIA
Generated for guest (Massachusetts Institute of Technology) on 2019-05-24 17:23 GMT / http://hdl.handle.net/2027/uc1.b3753216
Public Domain in the United States, Google-digitized / http://www.hathitrust.org/access_use#pd-us-google

im Anschluß an Operationen aufmerksam geworden, so durch Nové Josserand (1897) und durch Riedel (1898), die ihre Beobachtungen nach Magen- bzw. Gallenoperationen machten. Der letztere gab für die Pathogenese der Erkrankung eine Deutung, nach der durch die Operation die Magenwand durch Manipulieren geschwächt werden soll. Dies führe zu seröser Durchtränkung und Herabsetzung der Peristaltik. Später modifizierte er diesen Standpunkt und räumte der Verlegung des Duodenums einen größeren Einfluß ein. In erster Linie machte er — ebenso wie Kehr — die Verwachsungen, die sich zwischen Gallenblase und Magen finden, für die Entstehung verantwortlich. Einen Beweis für die Richtigkeit dieser Annahme sah er darin, daß er im Gegensatz zu früheren Zeiten, wo er Anfänge der akuten Magenerweiterung häufig sah, als er noch mit kleinen Schnitten operierte, diesen seltener begegnete, als bei breit freigelegtem Operationsfeld für sorgfältige Lösung aller Adhäsionen am Magen gesorgt wurde.

Von neuen Gesichtspunkten behandelten ungefähr gleichzeitig A. Stieda und v. Herff die Frage. Sie lehnten einmal die Duodenalstenose als Ursache der Magendilatation ab und suchten die eigentliche Ursache im Erschlaffungszustand des Magens selbst, womit sie auf die von der englischen Schule lange vorher vertretene Anschauung zurückgehen. Wichtiger vom Standpunkt der hier zu erörternden Frage erscheint es, daß damit zuerst der zielbewußte Versuch gemacht wird, die funktionelle Störung des Magens — als solche wurde sie von ihnen aufgefaßt — in ihren Ursachen zu bestimmen. Ein experimenteller Befund von Stieda beleuchtete in interessanter Weise die Entstehung einer Magenlähmung und lieferte zugleich einen Beitrag für den Nutzen, der von einer operativen Behandlung zu erwarten war.

Bei einem Hunde, bei dem zu anderen Zwecken eine G. E. angelegt worden war, wurden 1—2 Monate später beide Bauchvagi durchtrennt. Trotz Durchgängigkeit der Fistel entleerte sich der Magen nicht und die Sektion ergab eine enorme Vergrößerung des Magens.

Dieser Versuch spricht sicherlich für die Erfolglosigkeit derjenigen Bestrebungen, die bei vorhandener Magenwandlähmung die Entleerung des Magens durch G. E. fördern wollen. Mit Recht hob Stieda hervor, daß der G. E. eine drainierende Wirkung nicht zukommt, wenn die aktiven Muskelkräfte fehlen. Ob die erzielte Vergrößerung des Magens aber als identisch mit einer akuten Magenlähmung aufzufassen ist, darf man wohl bezweifeln. Die durch Vagotomie erzielte Dilatation ist eine im Experiment fast regelmäßig zu erzeugende Wirkung und kann, wie noch später zu zeigen sein wird, nicht mit der akuten Magenlähmung gleichgestellt werden.

Ebenso ablehnend gegenüber der Anschauung von der primären Bedeutung des Duodenalabschlusses für das ganze Krankheitsbild ver-

Digitized by Google
Original from UNIVERSITY OF CALIFORNIA
Generated for guest (Massachusetts Institute of Technology) on 2019-05-24 17:23 GMT / http://hdl.handle.net/2027/uc1.b3753216
Public Domain in the United States, Google-digitized / http://www.hathitrust.org/access_use#pd-us-google

hält sich v. Herff. Er stellt sich entschieden auf den Standpunkt, daß der akuten Magenparese und Paralyse wesentlich Schädigungen der nervösen Apparate des Magens zugrunde liegen müssen. Wie diese Schädigung zustande kommt, dafür gibt v. Herff verschiedene Möglichkeiten an, die entweder in einem Trauma, bei manchen in allgemeiner Körperschwäche, oder in einer vorausgegangenen akuten Überdehnung bestehen können. Die häufigste Ursache sah er aber in einer Schädigung durch die Narkose und faßte sie als eine Erscheinung der Chloroformvergiftung auf. Den Vorgang stellte er sich so vor, daß das Narkoticum bei seiner Ausscheidung durch die Magenwände die nervösen Apparate, besonders die motorischen, schädige und zerstöre. Er ließ dabei die Frage offen, ob auch dem Äther eine ähnliche Rolle zukomme. Neuere Beobachtungen, von denen die ersten von Braun und Seidel stammen, haben gezeigt, daß Äthernarkosen in ganz gleicher Weise wirken können.

Damit war mindestens für die postoperativen Fälle eine breitere Basis geschaffen zur Erklärung des Auftretens von akuten Magenlähmungen, als sie diejenigen Deutungsversuche boten, die diese in einer mechanischen Schädigung der Organe der Bauchhöhle und insbesondere des Magens suchten. Hatte doch die Kasuistik inzwischen zur Genüge dargetan, daß die Magenlähmung durchaus nicht nur als Folgeerscheinung nach Laparotomien, sondern ebenso nach Operationen an den Extremitäten (Box und Wallace, Müller, Schnitzler u. a.), nach Mammaamputationen (P. A. Albrecht), kurz, nach den verschiedenartigsten Eingriffen zu beobachten war.

Wiewohl damit ein wichtiges, auslösendes Moment gezeigt worden war, so war über die Genese der Erkrankung nicht viel mehr festgestellt, als daß sie eine durch nervöse Störungen bedingte Erkrankung sei. Diese genauer zu ergründen, erschien der experimentelle Weg aussichtsreicher als die klinische Beobachtung. Kelling beschritt ihn (1901) durch Versuche, bei denen er an Hunden, nach Anlegung einer Magenfistel und Luftaufblähung, das Verhalten des Magens im normalen Zustand und unter Einwirkung von Narkose prüfte. Während sich der Hund im wachen Zustand schon bei mäßigen Druckhöhen von der Luftaufblähung durch Darm und Oesophagus befreien konnte, ließ sich beim narkotisierten Hund die Druckhöhe fast um das Doppelte steigern, ohne daß die Gasfüllung entweichen konnte. Er sah darin eine durch die Narkose bewirkte Störung der Entleerungsreflexe und Schädigung der Magenmotilität, die es ihm wahrscheinlich machte, daß sie als Ursache der akuten Dilatation des Magens anzusprechen sei.

In einer weiteren Reihe von Leichenversuchen ging er in der Weise vor, daß bei geöffnetem Abdomen der Magen von einer Magenfistel aus aufgebläht wurde, wobei er feststellen konnte, daß in der Mehrzahl der

Digitized by Google
Original from UNIVERSITY OF CALIFORNIA
Generated on 2019-05-24 17:23 GMT / http://hdl.handle.net/2027/uc1.b3753216
Public Domain in the United States, Google-digitized / http://www.hathitrust.org/access_use#pd-us-google

Fälle die Kardia fest verschlossen wurde, so daß der Inhalt des Magens nicht entwich. Er fand die Erklärung dafür in einem retrograden Klappenverschluß an der Kardia, der dadurch entsteht, daß der senkrecht in den Magen einmündende Oesophagus bei geblähtem Fundus durch eine Falte verlegt wird, ähnlich der Ventilwirkung, wie sie bereits früher von Gubaroff beobachtet worden war. In der Tat konnte er auch in einigen Fällen bei seinen Tierversuchen das Vorhandensein eines solchen Klappenverschlusses an der Kardia nachweisen. Damit schien eine Erklärungsmöglichkeit gegeben für die auffallende Tatsache, daß gerade in den schwersten Fällen von Magenlähmung Erbrechen nicht beobachtet wurde.

Die weiteren Beobachtungen haben aber gezeigt, daß diese Auffassung kaum haltbar ist, weil in der überwiegenden Mehrzahl der Fälle ein solcher Klappenverschluß nicht gefunden wurde; zudem müssen wir nach den heutigen Anschauungen über den Verlauf des Brechaktes annehmen, daß dieser im wesentlichen abhängig ist von der Intaktheit der Sympathicusbahnen (Klee), und daß die Wirkung der Bauchdecken nur eine untergeordnete Rolle dabei spielt.

War durch die Kellingschen Versuche der Beweis für das Vorhandensein einer funktionellen Komponente auch erbracht, die nach seiner Ansicht in dem schädigenden Einfluß der Narkose oder anderer Schädigungen im Bereiche des Zentralnervensystems, besonders des Rückenmarkes bestehen konnte, so spielte das mechanische Moment daneben auch eine wesentliche Rolle. Diese Frage wurde daher von Braun und Seidel einer eingehenden Nachprüfung unterzogen, sowohl an der Leiche wie im Tierversuch. Insbesondere wollten sie durch den letzteren feststellen, inwieweit funktionelle Momente mit Sicherheit nachweisbar seien, oder wie weit die gleichzeitige oder alleinige Annahme mechanischer Vorbedingungen notwendig erscheine. Sie kamen, soweit sich die Versuche mit dem von Kelling angegebenen Klappenverschluß befaßten, zu einer Ablehnung von dessen Bedeutung bei dem Zustandekommen der Magendilatation. Zwar sahen sie in einigen Fällen einen Verschluß der Kardia, für den sie aber den Seitendruck des ausgedehnten Fundus auf den Oesophagus verantwortlich machten; eine geringe Faltenbildung an der linken Seite der Speiseröhrenmündung war sicher bedeutungslos für den Verschluß und fehlte auch vollständig bei den Fällen maximaler Aufblähung.

In ihren Tierversuchen gingen sie in ähnlicher Weise wie Kelling vor. Bei Hunden wurde von einer Magenfistel, die so angelegt war, daß sie eine möglichst geringe Lageveränderung des Magens erzeugte, dieser mit Luft gefüllt. Als Maßstab für den Einfluß, den die Versuche auf den Entleerungsmechanismus hatten, galt ihnen die größere oder geringere Leichtigkeit, mit der Tiere auf die verschiedenen Reize bei den

Digitized by Google
Original from UNIVERSITY OF CALIFORNIA
Generated for guest (Massachusetts Institute of Technology) on 2019-05-24 17:23 GMT / http://hdl.handle.net/2027/uc1.b3753216
Public Domain in the United States, Google-digitized / http://www.hathitrust.org/access_use#pd-us-google

einzelnen Versuchen erbrachen. Als solche wandten sie den peripher wirkenden Tartarus stibiatus und als zentral wirkendes Brechmittel Apomorphin an. Dabei wurde der Einfluß der Narkose beobachtet. Weiter wurde dann bei einer Reihe von Tieren einmal der Vagus, ferner der Sympathicus und das Rückenmark in verschiedenen Höhen durchtrennt.

Am einwandfreisten waren die Resultate bezüglich der Wirkung der Narkose auf das Erbrechen; regelmäßig ließ sich der Magen bei den narkotisierten Tieren bis zu enormen Graden aufblähen, ohne daß eine Entleerung durch Ructus eintrat, wie sie regelmäßig bei Tieren im wachen Zustand erfolgte. Ebenso konstant waren die Ergebnisse nach Vagotomie und Rückenmarksdurchschneidung; bei letzterer war die Fähigkeit zu erbrechen völlig aufgehoben, wenn die Durchschneidung oberhalb des 6. Brustwirbels lag; weder peripher noch zentral wirkende Brechmittel lösten dann Erbrechen aus. Demgegenüber erwies sich bei vagotomierten Hunden nur der peripher wirkende Tartar. stib. als unwirksam, zentral wirkende Brechmittel hatten dagegen prompten Erfolg.

Die Bedeutung dieser Versuche ist unverkennbar. Es geht aus ihnen hervor, daß durch die Narkose und durch Schädigung von Nervenbahnen Funktionsstörungen des Magens gesetzt werden können, die den bei akuter Magenlähmung beobachteten weitgehend ähneln. Ich halte es aber für zu weitgehend, wenn spätere Autoren, wie Linke, daraus den Schluß ziehen, es sei dadurch der Beweis geliefert, daß durch Beeinflussung des Nervensystems eine akute Magenlähmung erzeugt werden könnte. Zweifellos geht aus den Versuchen hervor, daß Schädigungen des Zentralnervensystems, der peripheren Nervenbahnen und der Reflexbahnen zu Funktionsstörungen des Magens führen können, ebenso wie die Narkose, und daß nach Beendigung der Narkose die wieder einsetzende aktive Tätigkeit der Magenmuskulatur beweist, daß keine primäre Schädigung derselben stattgefunden hat. Die beiden Autoren, Braun und Seidel, sind auch selbst viel vorsichtiger in der Bewertung ihrer Ergebnisse. Ich führe die von ihnen aus den Versuchen gezogenen Schlüsse an: „Die Möglichkeit einer erheblichen Beeinflussung der Magenfunktion durch Läsion des Nervenapparates geht unseres Erachtens aus dem Vorstehenden unzweifelhaft hervor. Es trat unter gewissen Versuchsbedingungen eine so hochgradige Schädigung der Leistungen der Magenmuskulatur, eine so erhebliche motorische Insuffizienz ein, daß eine hinzutretende Überfüllung mit Luft die Dilatation bewirkte. Die Läsion des Nervensystems ist also in unseren Experimenten die Grundursache der Dilatation des Magens, letztere deren Folge."

Es bleibt aber zu beachten, daß bei der Versuchsanordnung von Braun und Seidel nur die antiperistaltischen Bewegungen des Magens als Maßstab dienten; inwieweit auf die peristaltischen ein Einfluß ausgeübt wurde, ließ sich nicht daraus ersehen. Sie erwähnen zwar, daß

Digitized by Google
Original from UNIVERSITY OF CALIFORNIA
Generated for guest (Massachusetts Institute of Technology) on 2019-05-24 17:23 GMT / http://hdl.handle.net/2027/uc1.b3753216
Public Domain in the United States, Google-digitized / http://www.hathitrust.org/access_use#pd-us-google

sie den Eindruck hatten, daß sich nach Durchschneidung der Vagi eine gewisse motorische, vor allem auch sekretorische Parese des Magens einstellte, da sich namentlich nach Durchschneidung der Halsvagi öfters stinkende Rückstände im Magen fanden. Im übrigen konnten sie sich aber nicht näher mit diesen Fragen beschäftigen.

Mit dieser Auffassung der Magenlähmung als einer funktionellen Störung lassen sich in befriedigender Weise nicht nur die im Anschluß an Operationen auftretenden akuten Magenstörungen, sondern auch diejenigen Fälle erklären, bei denen eine Überfüllung des Magens mit festen oder flüssigen Massen oder abnorme Gasansammlungen vorausgegangen sind. Auf die Beziehungen, die im besonderen zwischen Gärungen und motorischer Insuffizienz bestehen, hatten bereits früher Naunyn, Boas, Fränkel, Albu u. a. hingewiesen und die Wechselwirkung, die zwischen Überstauung des Magens und Gärung seines Inhaltes besteht, betont. In einem interessanten Selbstversuch konnte Ehret zeigen, daß durch Genuß stark gärungsfähiger Substanzen eine Gärung hervorgerufen wird, die zu Überlastung des Magens und akuter motorischer Insuffizienz führte. Eine weitere Möglichkeit für übermäßige Belastung ist aber auch, ganz unabhängig von der äußeren Zufuhr, allein durch die gesteigerte Sekretion der Magenwand gegeben, die wir als ständige Begleiterscheinung der Magenparese und -paralyse kennen. Beide — Belastung des Magens und motorische Beschädigung der Magenwand — beeinflussen sich gegenseitig in ungünstigem Sinne, indem einerseits die Anhäufung durch mangelhafte Fortbewegung und Störung der Brechtätigkeit mehr oder minder rasch zunimmt, andererseits die funktionelle Störung durch die mechanische Überdehnung und vielleicht auch unmittelbar durch toxische Schädigung aus den Gärungsprodukten eine Steigerung bis zu völliger Atonie erfährt. In ähnlicher Weise haben Braun und Seidel auch bei anderen Formen akuter Magenatonie in überzeugender Weise die Möglichkeit für das Vorhandensein einer primären Schädigung des Nervensystems nachweisen können; insbesondere schien ihnen dies für Peritonitiden sowie für schwere Infektionskrankheiten (Typhus, Scharlach, Pneumonie) oder schwere, chronisch konsumierende Erkrankungen sicher zu sein. Wenn sie daher zur Ablehnung der Annahme irgendwelcher mechanischer Momente für die Pathogenese der Magenlähmung kamen, so mußten sie folgerichtig auch die primäre Bedeutung eines etwa vorhandenen Duodenalverschlusses negieren.

Gerade dieser Punkt spielt für die späteren Erörterungen eine erhebliche Rolle, und das Interesse hat sich von den Fragen der Ätiologie der Magenlähmung durchweg denjenigen zugewandt, die die primäre oder sekundäre Bedeutung des Duodenalverschlusses betreffen. Aus dem ganzen Komplex dieser Fragen, die noch jüngst in ausführlichen

Digitized by Google
Original from UNIVERSITY OF CALIFORNIA
Generated for guest (Massachusetts Institute of Technology) on 2019-05-24 17:23 GMT / http://hdl.handle.net/2027/uc1.b3753216
Public Domain in the United States, Google-digitized / http://www.hathitrust.org/access_use#pd-us-google

Erörterungen zwischen v. Haberer und Melchior klargelegt sind, und auf die hier nicht näher eingegangen werden kann, kommt für die Ätiologie der Magenlähmung eigentlich nur diejenige in Betracht, ob überhaupt durch eine periphere Behinderung der Darmpassage eine akute Lähmung des Magens zustande kommen kann. Aus einer Beobachtung von Hochhaus scheint diese Möglichkeit hervorzugehen. Bei diesem Fall war der Anfangsteil des Jejunums durch einen Gallenstein verlegt; nach zwei vorausgegangenen Ileusanfällen trat eine akute Erweiterung des Magens in Erscheinung, und es fand sich eine enorme Dilatation des Magens und Duodenums mit gasförmigem Inhalt. Ähnliche Beobachtungen in geringeren Graden von Erweiterung sind von Kehr, Cahn und Balster (zit. nach Linke) beschrieben worden. Liegt nun in solchen Fällen eine rein mechanisch bedingte Entstehung der akuten Magenlähmung vor?

Es bleibt da zunächst zu beachten, daß in dem Fall von Hochhaus bereits zwei Ileusanfälle vorausgegangen waren, daß also die Magenkräfte sicherlich vorher schon in hohem Grade beansprucht worden waren, erst danach setzte die Magentätigkeit plötzlich aus. Es liegt daher sicherlich näher, anzunehmen, daß durch diese Anfälle die Vorbedingungen geschaffen waren, auf denen sich die akute Atonie ausbilden konnte. Braun und Seidel hatten bereits früher mit Recht betont, daß auch für einen Magen mit normaler motorischer Kraft und Innervation eine Grenze der Arbeitsleistung und Widerstandsfähigkeit vorhanden ist, und daß, wo diese überschritten wird, es ebenso, wie bei vorher geschwächter motorischer Kraft, zu einem Versagen der Funktion kommen muß. In dem als Beispiel erwähnten Falle mag auch der Reiz des eingeklemmten Steines an der Auslösung der nervösen Störungen mitbeteiligt gewesen sein.

Wie verschieden im übrigen das Bild des hohen Ileus von dem der akuten Magenlähmung ist, ist wiederholt betont worden, zuerst von Axhausen. Bei zwei Fällen hatte sich nach Anlegung einer Gastro-Enterostomie eine Unwegsamkeit der obersten Dünndarmschlingen ausgebildet, die zu heftigem Erbrechen und lebhafter antiperistaltischer Tätigkeit des Magens geführt hatte. Trotz des mehrere Tage bestehenden Ileus fand sich der Magen bei der Relaparotomie weder dilatiert noch atonisch. Ähnliche Beispiele hat Payer in größerer Zahl zusammengestellt.

Wie selten als Folge eines höheren Darmhindernisses die akute Magenlähmung auftritt, wird in interessanter Weise auch durch eine neuere Zusammenstellung von Melchior beleuchtet, der die bisher bekannten Fälle (13) von kompletter Obstruktion des Darmlumens durch Gallensteine aufführt. Obgleich bei mehreren von diesen Erweiterung des Duodenums oder des Magens oberhalb des Hindernisses vermerkt

Digitized by Google
Original from UNIVERSITY OF CALIFORNIA
Generated on 2019-05-24 17:23 GMT / http://hdl.handle.net/2027/uc1.b3753216
Public Domain in the United States, Google-digitized / http://www.hathitrust.org/access_use#pd-us-google

wurde, so hat sich doch bei keinem von diesen das Bild einer akuten Magenlähmung entwickelt.

Wir dürfen daher wohl sagen, daß sich im Anschluß an ein hohes Darmhindernis eine akute Magenerweiterung ausbilden kann, daß dies aber sicherlich ein sehr seltenes Ereignis darstellt und weder als notwendige noch als unmittelbare Folge der Darmverlegung zu betrachten ist. Erst wenn diese auf einen Magen trifft, dessen normale motorische Kraft und Innervation gestört ist, ist die Möglichkeit zur Entstehung gegeben.

In der späteren Literatur sind nur wenige Arbeiten vorhanden, die sich mit der Frage der Magenlähmung experimentell beschäftigen. Zwei amerikanische Arbeiten, von Cannon und Murphy und Smith, waren mir leider im Original nicht zugängig. Die ersteren erzielten, nach dem ausführlichen Referate Payers, durch die Narkose eine Verzögerung der Magenentleerung, ebenso durch Lufteinwirkung auf den bloßgelegten Magen. Manipulationen am Magen und Darm wirkten beträchtlich verzögernd, weniger aber unter dem Einfluß von warmer Kochsalzlösung. Dagegen wirkte Abkühlung der Bauchhöhle mit Kochsalzlösung von 20° erheblich verzögernd auf die Magenentleerung, beschleunigte dagegen die Dünndarmentleerung. Smith ligierte bei ausgewachsenen Hunden und Katzen das Duodenum und erzielte dabei eine Dilatation des Magens, wenn er die Vagi durchtrennte, oder wenn er durch Quetschung eines Hodens einen starken reflektorischen Reiz setzte. Durch Injektion von Äther in die Magenwandung konnte er die Peristaltik vorübergehend lähmen, und, wenn er größere Mengen einspritzte, eine deutliche Dilatation hervorrufen, die in kürzester Zeit den Tod der Tiere herbeiführte.

Es ist leider aus dem Referat nicht zu ersehen, wie weit Smith die von ihm erzeugten Dilatationen — insbesondere nach Vagusdurchschneidung — mit der akuten Magenlähmung identifizierte. Im übrigen weisen die Versuche deutlich auf eine auf dem Nervenwege zustande gekommene Schädigung der Magenfunktion hin.

Als letzte experimentelle Arbeit ist diejenige von Ach (1912) zu erwähnen, die sich z. T. mit der Nachprüfung der Frage befaßt, wieweit beim lebenden Tier durch Verlagerung und Fixation des Dünndarms eine Zugwirkung am Mesenterium hervorgerufen werden kann. In dieser Richtung war der Erfolg der Versuche negativ. In einer anderen Versuchsreihe beschäftigte er sich mit der Magendilatation und konnte feststellen, daß es nicht möglich ist, das gesunde Organ durch mechanische Überdehnung zum Erschlaffen zu bringen. Der von einer Oesophagotomiewunde aus mit Wasser ad maximum gefüllte Magen entleerte das Wasser nach dem Darm zu, und nach einiger Zeit floß es per rectum ab. Eine akute Dilatation trat aber nie auf. Damit steht eine Beobachtung

Digitized by Google
Original from UNIVERSITY OF CALIFORNIA
Generated for guest (Massachusetts Institute of Technology) on 2019-05-24 17:23 GMT / http://hdl.handle.net/2027/uc1.b3753216
Public Domain in the United States, Google-digitized / http://www.hathitrust.org/access_use#pd-us-google

Schläpfers in Übereinstimmung, der beim normalen menschlichen Magen röntgenologisch beobachten konnte, daß selbst die Aufnahme von 3 l Bier innerhalb einer Stunde keine akute Magendilatation und Atonie zur Folge hatte. Dagegen konnte Ach eine hochgradige Dilatation erzeugen, wenn er vorher den Vagus am Zwerchfellschlitz durchtrennt oder stark gequetscht oder auch nur Äste auf der Vorderfläche des Magens durchschnitten hatte. Es kam dann auch zu Knickungsverschlüssen und Kompressionen des Dünndarms. — Die Versuchsergebnisse Achs sind ein interessanter Beleg für den Einfluß des Vagus auf den Magen und insbesondere auf den Tonus der Magenwand, sie können aber wohl nicht als experimentell erzeugte akute Magenlähmung gedeutet werden. Es wird im folgenden bei Besprechung des Einflusses der Vagotomie auf die Magenfunktion noch näher darauf einzugehen sein.

Sämtliche spätere Arbeiten suchen ausschließlich vom klinischen Standpunkt unter Zuhilfenahme des Obduktionsbefundes die Ursachen der Magenstörung auszudeuten.

Besonders hat man die Aufmerksamkeit den Narkoseschädigungen zugewandt, namentlich den nach Anwendung von Chloroform auftretenden. Auf die Ansicht v. Herffs, der eine toxische Schädigung der Magenwand infolge Ausscheidung des Chloroforms in den Magen annahm, ist bereits hingewiesen. In ähnlicher Richtung suchen andere, wie Kayser und Kausch, das verursachende Moment im Verschlucken des Chloroforms. Sehr eingehend hat sich Payer mit den postnarkotischen Magenstörungen befaßt und durch systematische Beobachtung an 300 Patienten einen wichtigen Beitrag zu dieser Frage liefern können. Er konnte in allen Fällen einen mehr oder weniger in Erscheinung tretenden Grad von Magenparese nach der Narkose beobachten, der sich in der überwiegenden Mehrzahl der Fälle in 12—24 Stunden zurückbildete. Das postnarkotische Erbrechen stand in direktem Zusammenhang mit der Magenparese, denn in allen Fällen, wo das Erbrechen länger anhielt, konnte auch die Magenvergrößerung während dieser Zeit nachgewiesen werden. Ebenso waren Magensaftfluß und Magenparese parallel auftretende Erscheinungen, die sich gegenseitig verstärkten und auf diese Weise den Circulus vitiosus einleiteten. Wenn v. Herff an eine Schädigung der Magenwand infolge Ausscheidung des Chloroforms dachte, so hielt Payer es für wahrscheinlicher, daß das im Blut der Magengefäße zirkulierende Gift die Parese verursacht.

Im Gegensatz zu dieser Auffassung von toxischen Einflüssen steht diejenige, die die Ursache in einer mechanischen Schädigung der Magenwand sucht. Als einer der ersten hat — wie bereits erwähnt — Riedel diese Vermutung ausgesprochen und an eine seröse Durchtränkung der Magenwand geglaubt, durch die die Peristaltik herabgesetzt werde.

Digitized by Google
Original from UNIVERSITY OF CALIFORNIA
Generated for guest (Massachusetts Institute of Technology) on 2019-05-24 17:23 GMT / http://hdl.handle.net/2027/uc1.b3753216
Public Domain in the United States, Google-digitized / http://www.hathitrust.org/access_use#pd-us-google

Als deren Folgen treten Magensaftstauung und Erbrechen in Erscheinung, was wiederum zur Schwächung des Magens und Entstehung der Dilatation führe. Ähnliche Anschauungen finden sich noch mehrfach vertreten, indem teils Abkühlung der Eingeweide und Betasten derselben (Walzberg), teils das in der Umgebung der Schnittwunde auftretende Ödem der Darmserosa beschuldigt wird (Theilhaber). Es ist einleuchtend, daß diese erwähnten Schädigungen nur dort in Frage kommen können, wo Operationen in der Bauchhöhle vorausgegangen sind, namentlich dann, wenn in der Nähe des Magens oder an ihm selbst gearbeitet worden ist. Derartige Erklärungsversuche haben daher nur beschränkte Gültigkeit, haben aber bei den entsprechenden Fällen ihre Berechtigung.

Als sehr beachtenswert und von allgemeinerer Gültigkeit sind diejenigen Beobachtungen anzusehen, bei denen auf rein reflektorischem Wege die Magenlähmung ausgelöst wurde. Einer der beweisendsten Fälle dieser Art ist derjenige von Braun, bei dem es bei einem 12jährigen Jungen nach Einlegen eines Verweilkatheters zu einer typischen, akuten Magendilatation kam, die nach Entfernung des Katheters langsam zurückging. Als mehrere Monate später, nachdem in der Zwischenzeit vollständig normale Magenfunktion bestanden hatte, wegen Harnröhrenstriktur von neuem ein Dauerkatheter eingelegt werden mußte, trat 12 Tage später die gleiche Magenstörung in Erscheinung und ging ebenso wie beim erstenmal nach Entfernung des Katheters zurück. Ganz Ähnliches ist beim Ureterenkatheterismus beobachtet worden, wie in einem Falle von Legueu.

Hierzu müssen auch diejenigen Fälle gerechnet werden, bei denen durch den reflektorischen Reiz eines Drains oder Tampons akute Magenstörungen hervorgerufen werden. Besonders häufig erscheint das Ereignis nach Gallenwegsoperationen mit Drainage einzutreten, und Riedel war geneigt, ein mechanisches Hindernis dafür verantwortlich zu machen, das durch Druck des Tampons oder Drains auf das Duodenum entstände. Wie wenig es aber einer solchen Annahme bedarf, zeigen die zahlreichen anderen Fälle (Payer, Nakahara), bei denen Tampons an anderen Stellen der Bauchhöhle, nach Appendektomien, Tamponaden des kleinen Beckens oder auch retroperitoneal gelegene Tampons nach Nephrektomien die gleichen Erscheinungen ausgelöst haben.

Wenn schon durch recht unbedeutende reflektorische Einflüsse die schweren Störungen verursacht werden können, so wird es um so eher verständlich erscheinen, wenn sich akute Magenlähmungen im Anschluß an direkte Schädigungen des Nervensystems — sei es zentral oder peripher — zeigen. Braun und Seidel hatten in ihren Versuchen gesehen, daß die Durchschneidung des Rückenmarks bis zum 6. Brustwirbel abwärts den Magen unfähig machte, sich zu entleeren. Mit

Digitized by Google
Original from UNIVERSITY OF CALIFORNIA
Generated for guest (Massachusetts Institute of Technology) on 2019-05-24 17:23 GMT / http://hdl.handle.net/2027/uc1.b3753216
Public Domain in the United States, Google-digitized / http://www.hathitrust.org/access_use#pd-us-google

diesem Befunde scheinen in einem gewissen Zusammenhang die klinischen Beobachtungen Kauschs zu stehen, der bei Wirbelcaries und schwerer Rückenmarksschädigung in zwei Fällen eine akute Magenlähmung auftreten sah. Mikroskopisch fand sich bei beiden ausgedehnte Zerstörung der grauen Substanz. Man wird allerdings bei derartigen ausgedehnten Nervenschädigungen nur mit Vorsicht an einen Zusammenhang zwischen beiden Befunden glauben können, da die Wirkung einer so schweren Rückenmarksschädigung, wie sie hier vorliegt, eine zu komplexe ist, um für die Ätiologie eindeutig beweisend zu sein. Kausch selbst bewertet den Befund auch in diesem Sinne und zieht neben der Rückenmarksstörung noch andere verursachende Momente heran.

Eindeutiger erscheinen die Befunde, bei denen isolierte Nervenverletzungen zu Magenlähmungen geführt haben. In den Fällen von Hochenegg und Küttner lagen Verletzungen des Vagus vor.

Die 19jährige Pat. Hocheneggs, die nach einer Schußverletzung eine hochgradige Auftreibung und Druckempfindlichkeit der Oberbauchgegend zeigte, wurde unter dem Verdacht einer Magenverletzung laparotomiert. Bei der Operation ließ sich aber außer der enormen Ausdehnung des Magens kein pathologischer Befund feststellen, und Hochenegg nahm daher eine durch die Schußverletzung verursachte Durchtrennung des Vagus im Intrathorakalabschnitt an. Nach Anlegung einer Witzelfistel kam der Fall zur Ausheilung.

Es sei aber darauf hingewiesen, daß der autoptisch festgestellte Befund nicht völlig dem einer akuten Magenlähmung entspricht, insofern, als Hochenegg ausdrücklich neben der Blähung des Magens den gleichzeitig vorhandenen Pylorusspasmus erwähnt, während wir bei den Fällen echter Lähmung immer Erschlaffung und weites Offenstehen des Pförtners finden. — Daß auch nach einseitiger Vagusschädigung ähnliche klinische Bilder beobachtet werden, zeigt ein Fall von Küttner bei einem ebenfalls 19jährigen Mädchen,

bei dem wegen Pneumothorax nach Empyem eine ausgedehnte Thorakoplastik gemacht wurde. Am 6. Tage trat unter Fiebererscheinungen und Husten bei sehr frequentem Puls unstillbares Erbrechen ein, dem bald ein stets zunehmender Meteorismus folgte. Magenausheberungen förderten nur geringe grünliche Flüssigkeitsmengen zutage, und am 12. Tage nach der Operation erlag die Pat. dem Leiden. Küttner sieht in der Einbettung des linken Vagus in schwielige Pleuramassen das auslösende Moment für die enorme Dilatation des Magens, die bei der Sektion festgestellt wurde.

Im Gegensatz zu diesen akuten Vagusschädigungen können auch chronisch degenerative Veränderungen des Vagus ihren verhängnisvollen Einfluß auf den Magen geltend machen. Einen beachtenswerten Beitrag dazu liefert eine Beobachtung Haruzo Kurus, der die Fälle von akuter Magenerweiterung aus der japanischen Literatur gesammelt und durch eigene Beobachtungen erweitert hat. In einem seiner Fälle trat nach Totalexstirpation des Uterus die akute Magenerweiterung bei einer Patientin auf, die an Kake litt. Da nach Haruzo

Digitized by Google
Original from UNIVERSITY OF CALIFORNIA
Generated on 2019-05-24 17:23 GMT / http://hdl.handle.net/2027/uc1.b3753216
Public Domain in the United States, Google-digitized / http://www.hathitrust.org/access_use#pd-us-google

Kuru der Vagus bei dieser Krankheit häufig degenerativ verändert gefunden wird, worauf auch die auftretenden Herzstörungen zurückgeführt werden, so glaubt er in diesem Falle die Vagusveränderungen als ursächliches Moment heranziehen zu müssen.

Diese Deutung hat jedenfalls eine sicherere Begründung als die vom gleichen Autor und später auch von Arcangeli angenommene Schädigung des chromaffinen Systems, die er in Zusammenhang mit der Magenerweiterung bringen möchte. Gewisse gleiche klinische Erscheinungen, die bei Nebennierenerkrankungen und akuten Magenerweiterungen auftreten, wie Pulsbeschleunigung, Blutdruckherabsetzung, starke Herzstörungen usw. berechtigen doch wohl noch nicht dazu, beide in ursächlichen Zusammenhang zu bringen, zumal nur einer der Fälle von Haruzo Kuru eine gröbere anatomische Veränderung an den Nebennieren aufwies. — Schließlich muß noch auf die Beteiligung der toxischen Nervenschädigung hingewiesen werden, die z. T. schon bei den Narkoseschädigungen erwähnt worden ist und mit deren Möglichkeit auch in verschiedenen Fällen der neueren Literatur gerechnet wird. So können an und für sich harmlose chemische Mittel, wie die Darreichung von $^1/_2$ g Veronal (Neck) oder die Wirkung normaler Scopolamingaben (Calmann, Nakahara), als auslösende Ursachen wirken, Finsterer ist geneigt, in einem seiner Fälle eine toxische Schädigung der Nerven anzunehmen, infolge einer vorausgegangenen Influenza, analog den zahlreichen Beobachtungen, wo Magenlähmungen im Spätverlauf von Typhus und anderen Infektionskrankheiten aufgetreten ist.

Überblickt man diese ganze Reihe verursachender Momente, von denen hier nur die Haupttypen in einzelnen Beispielen haben Platz finden können, so muß sich ganz ungezwungen daraus der Schluß ergeben, daß jedes einzelne dieser Momente nicht für sich imstande ist, das Krankheitsbild zu erzeugen. — Wir sehen bei großem operativem Material und täglicher Anwendung von Narkosen nur in einem verschwindend geringen Prozentsatz akute Magenlähmungen als deren Folge auftreten, daran ändert auch nichts die Tatsache, daß nach den erwähnten Beobachtungen Payers, die neuerdings von Finsterer bestätigt werden, geringe Grade fast nach jeder in Narkose ausgeführten Laparotomie, ja fast nach jeder länger dauernden Narkose überhaupt festzustellen sind. Wir sehen ferner, nach den sicher ebenso häufigen mechanischen Überlastungen — sei es allein durch die Masse der zugeführten Nahrungsmittel, sei es durch ihre Schwerverdaulichkeit, oder durch Bildung abnormer Gärungsvorgänge — selten einmal das Ereignis auftreten, daß der Magen akut versagt. Wir verwenden täglich Gifte, wie Veronal und Scopolamin, die in Einzelfällen die Magenschädigungen im Gefolge hatten. — Alltägliche Eingriffe, wie Katheterismus und Peritonealhöhlendrainage,

Digitized by Google
Original from UNIVERSITY OF CALIFORNIA
Generated for guest (Massachusetts Institute of Technology) on 2019-05-24 17:23 GMT / http://hdl.handle.net/2027/uc1.b3753216
Public Domain in the United States, Google-digitized / http://www.hathitrust.org/access_use#pd-us-google

bieten höchst selten Gelegenheit, Magenlähmungserscheinungen nach ihnen zu sehen; und doch ist der Beweis geliefert, daß sie in gewissen Fällen an der Entstehung der Lähmung mitgewirkt haben. Nicht anders liegt es mit den traumatischen Schädigungen, den Kontusionen der Bauchgegend, und den Fällen, wo nach Anlegung eines Gipskorsettes sich eine akute Magenlähmung entwickelte.

Es ist lediglich durch eine vorhandene Prädisposition zu erklären, wenn diese einzelnen Momente ihre auslösende Wirkung geltend machen können, und der Magen akut versagt. Für diese wohl zuerst von Chavannaz betonte Erkenntnis sprechen nicht nur diese angeführten, per exclusionem gezogenen Schlüsse; sie wird noch eindeutiger durch eine Reihe von Beobachtungen gestützt, bei denen sich in größeren Zwischenräumen das Bild der akuten Magenlähmung wiederholt hat, obwohl der Magen in der Zwischenzeit einwandfrei arbeitete. Die Zwischenräume waren dabei so beträchtlich — in dem Falle von Chavannaz lag $^1/_2$ Jahr, bei einer sehr genauen Beobachtung Payers ein Zeitraum von 2 Jahren, und in einem Falle Tuffiers mehrere Jahre zwischen den beiden Anfällen —, daß man füglich nicht von einem Rezidiv sprechen kann. Die gleiche Erscheinung liegt wahrscheinlich auch in unserem zweiten Falle vor, der vor 36 Jahren eine Magenstörung durchgemacht hat, die nach Schilderung des Patienten durchaus den Eindruck einer akuten Magenlähmung macht.

Man kann auch Payer darin beistimmen, wenn er diesen Begriff der individuellen Prädisposition noch schärfer faßt und als nervöse Disposition bezeichnet.

Werfen wir noch einen Blick auf die verschiedenen Vorstellungen über die Lokalisation der nervösen Schädigung.

Bei genauerer Durchsicht der Fälle läßt sich feststellen, daß zwar bei einer ganzen Anzahl eine nervöse Schädigung angenommen wird, daß aber die Angaben darüber, welche Nervenelemente in Frage kommen, recht unbestimmt sind.

Auf eine Reihe solcher Deutungen ist schon im vorhergehenden eingegangen, so die von Brinton vertretene Anschauung, daß nicht nur eine Störung des Sympathicus, sondern auch ein Insult des cerebrospinalen Zentrums für die Magenlähmung verantwortlich zu machen sei. Kussmaul erwähnt unter den disponierenden Ursachen die Schwäche und Lähmung der bewegenden Nervenfasern des Magens, wie sie durch ulceröse Zerstörung der in den Magen eintretenden Vagusäste zustande kommen kann, eine Anschauung, die in den klinischen Beobachtungen Hocheneggs und Küttners eine Stütze finden könnte. Während sich aus den Versuchen von Braun und Seidel ergeben hatte, daß wahrscheinlich eine zentrale und periphere Nervenschädigung vorhanden sein müsse, spricht v. Herff nur von der Schä-

Digitized by Google
Original from UNIVERSITY OF CALIFORNIA
Generated for guest (Massachusetts Institute of Technology) on 2019-05-24 17:23 GMT / http://hdl.handle.net/2027/uc1.b3753216
Public Domain in the United States, Google-digitized / http://www.hathitrust.org/access_use#pd-us-google

digung der peripheren Nervenapparate, namentlich der motorischen. Im Gegensatz dazu steht die Anschauung Stiedas von zentral-nervösen Einflüssen, wobei er auch auf die mögliche Mitbeteiligung einer Schädigung des Ganglion solare hinweist. Für eine Störung im Gebiete des Sympathicus sprechen sich auch Weinbrenner und Cohn aus, von denen der erste die Parese auf eine Innervationsstörung zurückführte, die auf dem Wege der Splanchnici zustande kommt, während Cohn eine starke Reizung des Sympathicus für vorliegend hält, die entweder durch Trauma oder durch Infektion zustande kommen kann. Andere wieder nehmen nur ganz allgemein eine Lähmung der motorischen Magennerven an, die auf das Duodenum übergreift, und die in Vergleich gesetzt wird mit der Pansenlähmung des Rindviehs (Cahen).

Man hat auch an Störungen der Nervenapparate gedacht, die in der Wand selbst ihren Sitz haben; so nimmt Payer ein labiles Gleichgewicht dieser Nervengeflechte an. Einen indirekten Beweis für das Ergriffensein der automatischen Magenwandzentren sieht er in den ergebnislosen Versuchen, der Parese mit dem Induktionsstrom beizukommen. „Der Ausfall der zu erwartenden Peristaltik kann nur auf die Ausschaltung der Wandmuskelnervengeflechte zurückgeführt werden." Neuerdings hat Harrigan ebenfalls die akute Dilatation von Magen und Duodenum auf eine toxische Schädigung dieser Nervengeflechte zurückgeführt.

Klinisches und pathologisch-anatomisches Bild.

Aus den zahlreichen treffenden Schilderungen der klinischen Erscheinungen greife ich diejenige Borchardts heraus, die er in einer Studie über die akute Magenektasie gibt. „Manchmal entwickeln sich die schwersten Erscheinungen ganz akut, ohne alle Vorboten, wie ein Blitz aus heiterem Himmel. Zwischen Operation und den ersten Erscheinungen liegt bisweilen eine längere Zeit völligen Wohlbefindens, und wenige Stunden später sind die eben noch blühenden Menschen der mörderischen Krankheit erlegen. In anderen Fällen entwickeln sich die Erscheinungen allmählich.

Unter zunehmender Pulsbeschleunigung tritt in Intervallen kopiöses Erbrechen auf; es entsteht eine circumscripte Auftreibung und Schmerzhaftigkeit des Abdomens, die je nach Lage und Form des Magens verschieden ist; bald findet sie sich im Epigastrium und Hypochondrium, bald um den Nabel herum, oder unter ihm, in einem Falle quer verlaufend, im anderen vertikal gestellt. Dem Geübten gelingt es, durch einfache Inspektion die Magenerweiterung zu erkennen. Zur Gewißheit wird die Diagnose, wenn sich nach Einführung der Sonde Flüssigkeit entleert und die Auftreibung verschwindet.

In späteren Stadien sind es die Erscheinungen des vollkommenen

Digitized by Google
Original from UNIVERSITY OF CALIFORNIA
Generated for guest (Massachusetts Institute of Technology) on 2019-05-24 17:23 GMT / http://hdl.handle.net/2027/uc1.b3753216
Public Domain in the United States, Google-digitized / http://www.hathitrust.org/access_use#pd-us-google

Darmverschlusses, welche das Krankheitsbild charakterisieren. Gleichmäßig faßförmige Auftreibung des Abdomens, spontane Leibschmerzen, Druckempfindlichkeit der Bauchdecken, kopiöses, meist galliges Erbrechen, aber nicht fäkulent, das beim Knickverschluß und bei der Torsion an der Kardia fehlt. Totales Verhalten von Stuhl und Winden, jagender Puls, ängstliche, beschleunigte, thorakale Atmung, bei normaler, subnormaler oder nur wenig erhöhter Temperatur.

Das sind die Erscheinungen, welche den letzten Akt der Tragödie charakterisieren, ein Bild, welches der allgemeines Peritonitis auf ein Haar gleicht und doch von ihr zu unterscheiden ist.

Führt man jetzt unter allen Kautelen den Magenschlauch ein, so entleeren sich ungeheure Massen von Flüssigkeit und proportional damit sinkt das Abdomen ein, als Zeichen, daß seine Erweiterung wesentlich durch den erweiterten Magen zustande kam. Das ist bei der allgemeinen Peritonitis, bei welcher die Auftreibung des Leibes mehr auf Kosten der meteoristischen Därme zustande kommt, nicht der Fall. Bei ihr bleibt namentlich der Flankenmeteorismus bestehen."

Dieses in großen Strichen gezeichnete Bild unterliegt nun im einzelnen zahlreichen Wandlungen: Die Auftreibung der Magengegend kann, trotz enormer Ausdehnung des Magens, kaum erkennbar sein oder ganz fehlen, wie ich es in einem selbst beobachteten Fall beschreiben konnte — ihr Vorhandensein ist mehr oder minder abhängig von den im Magen angesammelten Flüssigkeits- oder Gasmengen. Ebenso ist die Schmerzhaftigkeit in weiten Grenzen Schwankungen unterworfen. Das Darniederliegen der Darmtätigkeit bildet wohl die Regel, aber auch in letal endigenden Fällen sind Beobachtungen gemacht, daß Stuhl und Winde fast bis zuletzt abgingen. Auch das so häufig als typisch angegebene Erbrechen wird man in manchen Fällen vermissen und dafür weniger einen mechanischen Verschluß am Magenpförtner, als einen extremen Lähmungszustand des Magens anzusehen haben. Dort, wo es vorhanden ist, hat der Ablauf der Magenentleerung etwas ungemein Charakteristisches, einmal durch die großen Mengen der meist in größeren Zwischenräumen entleerten Massen, dann durch das Fehlen der krampfhaften Würgbewegungen, wodurch eher der Eindruck hervorgerufen wird, als ob der Magen überliefe, während das subjektive Empfinden der Patienten meist auffallend wenig dadurch beeinflußt wird. Zweifel schildert den Vorgang bei einer Patientin so, „daß sie nicht ohne einen gewissen Humor" gewaltige Mengen erbrach. Am konstantesten von allen Kardinalsymptomen dürfte die rasch ansteigende Frequenz des Pulses und der unverkennbare Verfall im Aussehen der Patienten sein.

Differentialdiagnostisch kann das klinische Bild jedenfalls nicht geringe Schwierigkeiten bieten. Das beweist eine ganze Anzahl von

Digitized by Google
Original from UNIVERSITY OF CALIFORNIA
Generated on 2019-05-24 17:23 GMT / http://hdl.handle.net/2027/uc1.b3753216
Public Domain in the United States, Google-digitized / http://www.hathitrust.org/access_use#pd-us-google

Fällen, bei denen erst die Autopsie den wahren Befund aufgedeckt hat; nicht nur bei solchen Beobachtern, die dem eigenartigen Krankheitsbilde zum ersten Male begegneten, sondern auch bei denjenigen, die bereits über Erfahrungen verfügten und doch durch das Fehlen der charakteristischen Symptome irregeführt wurden. Auch zwei von unseren eigenen Beobachtungen müssen zu diesen verkannten Befunden gezählt werden.

Mit am schwersten werden sich klinisch akute Magendilatation und primärer art.-mes. Duodenalverschluß trennen lassen. Wir verdanken v. Haberer, der sich um die Abgrenzung beider Bilder besonders bemüht hat, eine Reihe von Unterscheidungsmerkmalen. Sie haben bisher noch keine ungeteilte Zustimmung gefunden; so der verschiedene Einfluß der Magenausheberung auf die Pulsfrequenz oder die Beschaffenheit des Erbrochenen in bezug auf Beimengung von Galle und verhältnismäßig große Mengen von Magensaft. Dagegen wird man als eindeutig und theoretisch unantastbar das von v. Haberer besonders hervorgehobene Merkmal der vermehrten Magenperistaltik bei Duodenalverschluß annehmen müssen, denn Atonie und gesteigerte Peristaltik sind Widersprüche in sich. Vorerst ist die Anzahl solcher Beobachtungen noch klein (v. Haberer, Frank, Lantz), und man muß, nachdem der Hinweis gegeben, von denjenigen weitere Klärung erhoffen, denen der seltene primäre art.-mes. Duodenalverschluß vor Augen kommt.

Häufig wird man in die Lage kommen, besonders nach Operationen, die Entscheidung zu treffen zwischen peritonitischer Magendarmlähmung und akutem Magenlähmungszuständen. Der oben gegebene Hinweis von Borchardt, in solchen Fällen den Magenschlauch zu Hilfe zu ziehen und je nach dem Schwinden oder Verbleiben der Auftreibung die Entscheidung zu fällen, wird sich als nutzbringend erweisen. Der hochsitzende Ileus, wie er durch Gallensteine, Adhäsionen oder Strikturen hervorgerufen wird, erzeugt durch das stürmische Erbrechen galliger, nicht kotiger Massen recht ähnliche Bilder. Doch kann hier die Feststellung erkennbarer Magenperistaltik und das Fehlen der Magenvergrößerung vor Verwechslung schützen. Als häufigste, hier in Betracht kommende postoperative Störung wird die einfache paralytische Darmlähmung anzusehen sein. Wenn auch bei ihr die Auftreibung des Abdomens ähnliche Höhengrade wie bei der akuten Magenlähmung erreichen kann, so fehlt doch nicht selten das Erbrechen, und vor allem der rasche Verfall im Aussehen der Patienten, der für die Magenlähmung charakteristisch ist. Neuerdings ist Peiser dafür eingetreten, noch eine andere Form der Intestinallähmung klinisch abzutrennen, die ohne Hypersekretion des Magens und ohne Duodenalkompression einhergeht, und bei der sich Magen und Darm gleichmäßig gelähmt erweisen, ohne daß von einer

(Fortsetzung S. 361.)

Digitized by Google
Original from UNIVERSITY OF CALIFORNIA
Generated for guest (Massachusetts Institute of Technology) on 2019-05-24 17:23 GMT / http://hdl.handle.net/2027/uc1.b3753216
Public Domain in the United States, Google-digitized / http://www.hathitrust.org/access_use#pd-us-google

Tabelle.

Autor und Jahrgang	Vorausgegangene Operation oder Krankheit	Erbrechen	Schmerzen	Beginn des Leidens	Betäubungsmittel
Haruzo Kuru (1911)					
1. 38 jähr. Frau . . .	Uterusexstirpation wegen Myom	++	Keine	1 Tag post op.	Chloroform-äther
2. 57 jähr. Mann . .	Radikaloperation einer Hern. ing. incarc.	+	Keine	36 Std. post op.	Chloroform
3. 58 jähr. Mann . .	Magenüberlastung	0	Heftig	24 Std. nach Überlastg.	—
4. 28 jähr. Mann . .	Resectio coxae wegen Coxitis tbc.	+	Keine	3 Mon. post op.	—
Scott Carmichael (1911)	Mehrere, im Referat nicht genauer bezeichnete Fälle nach Unterleibs- nicht zum Ziel führt, muß Gastrostomie, Jejunostomie oder G. E.				
Lériche (1912) 20 jähr. Mann . . .	Magenüberlastung	++	Gering	24 Std. nach d. Mahlzeit	—
Stierlin (1913) 7 jähr. Junge . . .	Keine	—	—	—	—
Ach (1913)					
1.	Entleerung einer Pankreascyste	—	—	—	Mischnarkose
2.	Cholecystektomie	—	—	—	
3.	Appendektomie im Intervall	—	—	—	
Borchgrevink (1913) 53 jähr. Mann . . .	—	—	—	—	—
Dahlmann (1913) 31 jähr. Frau	Entbindung durch Perforation des Kindes	++	Große Druckempfindlichkeit	40 Std. post op.	Chloroform
Duncan Harry (1913) 37 jähr. Frau	Cholecystektomie u. Nephropexie	++	—	—	—

Digitized by Google
Original from UNIVERSITY OF CALIFORNIA
Generated for guest (Massachusetts Institute of Technology) on 2019-05-24 17:23 GMT / http://hdl.handle.net/2027/uc1.b3753216
Public Domain in the United States, Google-digitized / http://www.hathitrust.org/access_use#pd-us-google

Tabelle.

Ausdehnung des Magens bzw. Duodenums	Therapie	Ausgang	Bemerkungen
2 Querfinger unterhalb des Nabels	Spülungen, Physostigmin	Exitus	Gleichzeit. Erkrankung an Kakke, bei der nach Verf. häufig Degeneration des Vagus zu beobachten ist
Wie 1		Heilung	—
Wie 1	Ausheberung und Spülung	Heilung	Nach Ablauf der Magenatonie zeigte sich ein Pankreasabsceß, dessen operative Eröffnung keine Magenstörung hervorrief
Nabelhöhe, stark gebläht	Spülung u. Faradisation	Exitus	Sehr herabgekommener Kräftezustand, langwierige Eiterung m. zahlreich. Absceßspaltungen

operationen in Narkose; bei zweien sichere Mitbeteiligung des Duodenums. — Falls Ausheberung ausgeführt werden. Von ersterer sah Verf. guten Erfolg.

Magen- und Duodenalerweiterung b. z. Plica	Gastrostomie und G. E.	Exitus 2 Std. post op.	Verf. hält die Dilatation durch Ärophagie bedingt
Maximale Magenausdehnung	Zuerst konservativ, da diese erfolglos G. E.	Heilung	—
—	Magenspülung u. Bauchlage	Geheilt	— — Hatte bereits früher nach Absceßincision ähnlichen Anfall von 8 Tage Dauer
—	Bauchlage	Geheilt	Ganz kurze Angaben im Referat; außerdem werd. noch ein 2. eigener u. 3 weitere Fälle von Bult ohne nähere Angaben erwähnt
2 Querfinger unterhalb d. Nabels, Duodenum miterweitert	Kniee llenbogenlage	Geheilt	—
Magen bis ins kleine Becken reichend, Duodenum armdick bis zur Flex. duod. jejun.		Exitus am 7. Tage post op.	—

Digitized by Google
Original from UNIVERSITY OF CALIFORNIA
Generated for guest (Massachusetts Institute of Technology) on 2019-05-24 17:23 GMT / http://hdl.handle.net/2027/uc1.b3753216
Public Domain in the United States, Google-digitized / http://www.hathitrust.org/access_use#pd-us-google

Tabelle.

Autor und Jahrgang	Vorausgegangene Operation oder Krankheit	Erbrechen	Schmerzen	Beginn des Leidens	Betäubungsmittel
Arcangeli (1913)					
1.	Appendektomie	+ +	–	48 Std. post op.	Chloroform
2.	Hernia incarc.	+ +		24 Std. post op.	Lokalanästh.
3.	Radikaloperation einer Schenkelhernie		–	3 Tage post op.	Chloroform
Steinthal (1913) . .	4 Fälle, bei denen ein primäres mechanisches Hindernis an der Rad.				
Linke (1914)					
1. 37jähr. Frau . .	Exstirpation eines Pankreastumors mit Drainage	Singultus	Mäßige Druckempfindlichkeit	72 Std. post op.	Chloroformäther
2. 49jähr. Frau . .	G. E. post. wegen Ektasie u. Gastroptose	0	Keine	Etwa 72 Std. post op.	Chloroformäther
3. 34jähr. Mädchen .	G. E. post. wegen Ulc. curv. min.	+	Spannungsgefühl	48 Std. post op.	Anfangs Lokalanästh., spät. Chloroformäther
Schlaepfer (1913)	Lebercirrhose und 2täg. Ricinusdarreichung	+			–
Brettville-Jensen (1914)					
26jähr. Mann . . .	Pferdetritt gegen die Magengegend	+ +		Nach 24 Std.	
Lanz (1914)					
1. 48jähr. Mann . .	—	+	–	–	
2. 31jähr. Frau . .	Appendektomie und Coecoplicatio	+		Letzter Anfall 10 Tage post op.	—
Kausch (1916)					
1. 44jähr. Frau . .	G. E. post. wegen Ulc. callos.	Wechselnd		3 Tage post op.	Äther
2. 50jähr. Mann . .	G. E. post. wegen Ulc. callos. pylor.	+ + Gallig		24 Std. post op.	Lokalanästh. mit Scopolaminmorph

Digitized by Google
Original from UNIVERSITY OF CALIFORNIA
Generated for guest (Massachusetts Institute of Technology) on 2019-05-24 17:24 GMT / http://hdl.handle.net/2027/uc1.b3753216
Public Domain in the United States, Google-digitized / http://www.hathitrust.org/access_use#pd-us-google

(1. Fortsetzung.)

Ausdehnung des Magens bzw. Duodenums	Therapie	Ausgang	Bemerkungen
Magen enorm ausgedehnt	Anlegen eines Anus praeter	Exitus 5 Tage post op.	—
—	Lagewechsel, Spülungen	Geheilt	
-		Exitus 10 Tage post op.	

mesent. sicher auszuschließen war. Verf. nimmt Narkoseintoxikation an.

Magen bis zur Linea termin. ausgedehnt. Duodenum mitbeteiligt	Spülungen	Exitus	Spitzwinkelige Abknickung des Duodenums unter der Leber, bis dahin Duodenum gebläht
Magen reicht bis unterhalb d. Symphyse. Duodenum kräftig gebläht. Pylorus etwas weiter als Norm.	Campher, Coffein	Exitus	Nebenbefund: Doppelseitige Pyelitis und Nierengrieß
	Spülungen, spät. Bauchlagerung und rechte Seitenlage	Geheilt	Rasche Besserung nach Lagewechsel
-		Geheilt	Baryumbreiaufnahme des Magens ergab eine Retention von 27 Std.
	Ausheberung	Geheilt	
Stark	Magenspülungen, Bauchlagerung, G. E. in Lokalanästhesie	Geheilt	
Ptose und mäßige Erweiterung	G. E.	Geheilt	Es waren deutliche Magensteifungen erkennbar!
Magen bis zur Symphyse	Ausheberung und Relaparotomie	Exitus	In beiden Fällen schon vor der Operation stark ektatischer Magen
—	Ausheberung	Geheilt	

Digitized by Google
Original from UNIVERSITY OF CALIFORNIA
Generated on 2019-05-24 17:23 GMT / http://hdl.handle.net/2027/uc1.b3753216
Public Domain in the United States, Google-digitized / http://www.hathitrust.org/access_use#pd-us-google

Tabelle.

Autor und Jahrgang	Vorausgegangene Operation oder Krankheit	Erbrechen	Schmerzen	Beginn des Leidens	Betäubungsmittel
Cohn (1916)	Oper. Osteomyelitis femoris	—	—	—	—
v. Grosz (1917) . . .	Bassini	Brechreiz	Keine	—	Äther
Theuerkauf (1918) 43jähr. Mann . . .	Starke nervöse Erregung	++	Stark	Nach 24 Std.	—
Kretschmer (1918) 63jähr. Mann . . .	Suprapubische Prostatektomie	++	—	24 Std. post op.	—
Wagner (1918) 62jähr. Frau . . .	Dünndarmresektion mit Peritonitis	0	Unbestimmte Leibschmerzen	4 Tage post op.	Narkose
Cahen (1919) 1. Mann	Gallenwegsoperation mit Choledochusdrainage	+	—	—	Narkose
2. Frau	Totalexstirpation des Uterus	+	—	—	Narkose
3. 50jähr. Mann . .	Influenzapneumonie und Empyem. — Resectio costae	+ Gallig	—	6 Tage post op.	Lokalanästh.
Harrigan (1919) 34jähr. Mann . . .	Blutige Vereinigung einer Oberschenkelfraktur	++	—	1 Monat nach 2. Operation	Äther
Nieden (1920) 1. 59jähr. Mann . .	Magenresektion wegen Ulc. pyl.	0	—	3 Tage post op.	Chloräthyläther
2. 59jähr. Mann . .	G.E. ant. wegen multipler Ulc. ventr.	0	++	4 Tage post op.	Chloräthyläther
Finsterer (1920) 1. 28jähr. Mann . .	Pyonephrose, akute Magenblutung	Bluterbrechen	—	—	—
2. 37jähr. Mann . .	Magenüberlastung	Anfangs stark, dann sistierend	—	—	—

Digitized by Google
Original from UNIVERSITY OF CALIFORNIA
Generated for guest (Massachusetts Institute of Technology) on 2019-05-24 17:23 GMT / http://hdl.handle.net/2027/uc1.b3753216
Public Domain in the United States, Google-digitized / http://www.hathitrust.org/access_use#pd-us-google

(2. Fortsetzung.)

Ausdehnung des Magens bzw. Duodenums	Therapie	Ausgang	Bemerkungen
Magen stark erweitert	—	Exitus	—
—	Bauchlage, Magenspülungen	Geheilt	—
2 Querfinger oberhalb des Nabels	Spülungen und Bauchlage, später r. Seitenlage	Geheilt	Ausgesprochene neuropathische Konstitution des Patienten
—	Spülungen	Exitus	—
Magen reicht bis zur r. Darmbeinschaufel. Oberes Duodenum ebenfalls erweitert. Pylorus weit offen	—	Exitus	Verwachsungen d. großen Netzes zogen den Magen nach abwärts u. sollen nach Verf. die Knickung am Duodenum und sekundär die Magendilatation hervorgerufen haben
—	Rechtslagerung u. Magenspülung	Geheilt	—
—	Wie 1.	Geheilt	—
Magen- und Duodenalerweiterung b. z. Plica	Rechtslagerung kurz vor dem Exitus	Exitus	Magenleiden und Magenblutung vor längerer Zeit vorausgegangen
Magen- und Duodenalerweiterung	—	Exitus	—
Magenrest etwa aufs doppelte ausgedehnt	—	Exitus	Sehr reduzierter Kräftezustand
—	Ausheberung	Exitus	Vor 36 Jahren bereits Anfall von Magenlähmung n. Überlastung
Magen und Duodenum mächtig erweitert bis zur Plica	Gastrostomie und G. E. retrocol.	Geheilt	Pyonephrose bestand seit 4 Jahren, seit 1 Jahr magenleidend
Magen und Anfangsteil des Duodenums maximal erweitert. Knickverschluß des Duodenums unter der Leber	G. E. retrocol. und Gastrostomie	Exitus	Seit Jugend magenleidend. — Gangrän der ganzen kardialen Magenhälfte

Digitized by Google
Original from UNIVERSITY OF CALIFORNIA
Generated for guest (Massachusetts Institute of Technology) on 2019-05-24 17:23 GMT / http://hdl.handle.net/2027/uc1.b3753216
Public Domain in the United States, Google-digitized / http://www.hathitrust.org/access_use#pd-us-google

Tabelle.

Autor und Jahrgang	Vorausgegangene Operation oder Krankheit	Erbrechen	Schmerzen	Beginn des Leidens	Betäubungsmittel
Finsterer 1920)					
3. 54jähr. Mann . .	Magenüberlastung	++	-	3 Std. nach d. Mahlzeit	
4. 30jähr. Frau . .	Influenza	++		3Woch. nach Beginn der Influenza	
5. 40jähr. Mann . .	Magenüberlastung	++ später sistierend	-		
Hansen (1920)					
21jähr. Mann . . .	G. E. wegen Ulc. pyl.	- -		8 Tage post op.	Narkose
Gilberti (1920)					
47jähr. Mann . . .	Operierte incarc. Hernia crur.	—		72 Std. post op.	Chloroform, Morphium, Narkose
Marsili (1920)					
18jähr. Mann . . .	Oberschenkelamputation wegen Knietuberkulose	- -		4 Tage post op.	Äther

Peritonitis die Rede ist. Auch ihnen fehlen Aufstoßen und Erbrechen, wie er an einem genau beobachteten Fall zeigen konnte. Ob derartige Fälle häufiger sind und eine eigene klinische Abtrennung verdienen, wird sich durch weitere Beobachtungen noch erweisen müssen.

Häufigkeit.

Die Schwierigkeiten, zahlenmäßige Angaben über Häufigkeit und Ausgang der akuten Magenlähmung zu gewinnen, sind dadurch zu erklären, daß viele der Autoren keine scharfen Grenzen zwischen diesen und den Fällen von art.-mes. Duodenalverschluß ziehen; Melchior weist darauf hin, daß manchmal Fälle, die vom Autor als akute Magendilatation mitgeteilt wurden, von späteren Bearbeitern dem art.-mes. Duodenalverschluß zugerechnet worden sind, oder umgekehrt. Immerhin ist man in neuerer Zeit (Linke, A. Payer) bestrebt, die Fälle nach

Digitized by Google
Original from UNIVERSITY OF CALIFORNIA
Generated for guest (Massachusetts Institute of Technology) on 2019-05-24 17:24 GMT / http://hdl.handle.net/2027/uc1.b3753216
Public Domain in the United States, Google-digitized / http://www.hathitrust.org/access_use#pd-us-google

(3. Fortsetzung.)

Ausdehnung des Magens bzw. Duodenums	Therapie	Ausgang	Bemerkungen
Magen und Duodenum erweitert, auch oberste Jejunumschlinge noch mäßig gefüllt	Magenspülung, r. Seiten- und Beckenhochlagerung, später Gastrotomie und G. E.	Exitus	Vor Jahren Gallensteinkolik, zuletzt lungenleidend
Magen und Duodenum dilatiert, letzteres geknickt	Zuerst Rechts- und Beckenhochlagerung, da erfolglos G. E. und Jejunumfistel	Exitus	
	R. Seiten- und Beckenhochlagerung, Magenspülung	Geheilt	
	Relaparotomie und vordere Anastomose ohne Erfolg, ebenso tägl. Ausheberung. Auf Strychnin rasche Besserung	Geheilt	Nach Ansicht des Autors sichere primäre Atonie
	Anfangs Besserung auf Rechtslagerung, Magenspülung, Kochsalzinfusion mit Adrenalin	Exitus 96 Std. post op.	Sektion: Beide Nebennieren verändert, mit Umgebung verwachsene im Innern verkäste Herde. — Autor hält die Nebenniereninsuffizienz für ätiolog. wichtig
	Eisschlucken, Kochsalzinfusion	Exitus	Keine Sektion

dieser Richtung hin zu scheiden. Trotz mancher Bedenken kann die folgende Übersicht einen ungefähren Eindruck davon geben, wie häufig die Erkrankung als postoperative oder im Gefolge anderer Erkrankungen auftritt, und wie in beiden Fällen die Ausgangsmöglichkeiten sind:

Autor	Gesamtzahl der Fälle	davon gestorben in %	nach Operation ohne Narkose	davon gestorben in %	ohne Operation	davon gestorb. in %
Linke (1914)	173	54,9 %	105	45,7 %	68	69,1 %
Borchgrevink (1913)	142	55 %				
Payer (1911)	146	53,4 %	130	50,7 %	16	75 %
Haruzo Kuru (1911)	15	40 %	10	40 %	5	40 %
Laffer (1908), zit. nach Melchior	217	63,5 %	79			
Neck (1905)	64	73,4 %				

Digitized by Google
Original from UNIVERSITY OF CALIFORNIA
Generated for guest (Massachusetts Institute of Technology) on 2019-05-24 17:24 GMT / http://hdl.handle.net/2027/uc1.b3753216
Public Domain in the United States, Google-digitized / http://www.hathitrust.org/access_use#pd-us-google

In der vorstehenden Übersicht bringe ich eine Zusammenstellung derjenigen Fälle von akuter Magenlähmung aus der Literatur, soweit sie nicht in der zusammenfassenden Bearbeitung von Payer, die bis 1911 das ganze Material gesammelt hat, veröffentlicht sind. Auf eine restlose Vollständigkeit kann sie bei der schweren Zugänglichkeit, namentlich der nichtdeutschen Literatur, unter den gegenwärtigen Umständen keinen Anspruch erheben. Aus dem gleichen Grunde mußte ich vielfach auf die Referatangaben zurückgreifen. Ich betone ausdrücklich, daß nur diejenigen Fälle aufgeführt sind, bei denen vom Autor die Magenlähmung als primäres Leiden angesehen ist. Infolgedessen sind die Fälle von primärem, art.-mes. Duodenalverschluß (Bollag, v. Haberer, Vogel, Wortmann, Ranzel, v. Mutach u. a.) nicht mitgerechnet. In einzelnen der berücksichtigten Fälle wird man, trotzdem sie vom Autor als solche bezeichnet sind, zweifelhaft sein, ob es sich um eine primäre akute Magenlähmung gehandelt hat, wie z. B. im Falle 2 von Lantz.

Fügt man aus dieser Zusammenstellung die entsprechenden Zahlen der oben gegebenen Übersicht bei, so ergibt sich, daß unter den 36 neueren Fällen, bei denen sich genauere Angaben über vorausgegangene Erkrankungen usw. finden, die Gesamtmortalität 50% beträgt, von diesen 36 Fällen waren 26 nach Operationen auftretende (darunter 22 Laparotomien), bei den 10 übrigen Fällen waren Erkrankungen, Traumen, Magenüberlastungen vorausgegangen.

Der Heilerfolg stellt sich bei den letzteren günstiger (60%) als bei postoperativen Fällen (46,2%).

Diese Zahlen zeigen, daß in der Gesamtmortalität keine wesentliche Änderung gegenüber den größeren Ziffern der älteren Statistik eingetreten ist.

Der Prozentsatz von tödlichem Ausgang ist nach wie vor noch sehr hoch. Daraus geht hervor, daß die Annahme zu Unrecht besteht, in neuerer Zeit seien die Fälle von tödlich verlaufender Magenatonie sehr selten geworden. In dieser Voraussetzung hat Finsterer neuerdings geglaubt, die Abnahme darauf zurückführen zu müssen, daß die schweren und lang dauernden Narkosen bei geschwächten, abgemagerten Patienten wohl kaum mehr gemacht werden, besonders, weil das Chloroform rein oder als Billrothmischung bei diesen Menschen nicht mehr in Anwendung kommt. — Nach den obigen Zahlen läßt sich die Voraussetzung einer geringeren Mortalität nicht mehr bestätigen; die postoperativen Fälle aus neuerer Zeit zeigen sogar eine etwas höhere Sterblichkeit als früher.

Die beiden eigenen klinischen Beobachtungen aus der Zusammenstellung bedürfen noch näheren Eingehens. Den ersten Fall habe ich an anderer Stelle (Z. f. Ch. 1920, Nr. 18) ausführlich besprochen.

Digitized by Google
Original from UNIVERSITY OF CALIFORNIA
Generated for guest (Massachusetts Institute of Technology) on 2019-05-24 17:23 GMT / http://hdl.handle.net/2027/uc1.b3753216
Public Domain in the United States, Google-digitized / http://www.hathitrust.org/access_use#pd-us-google

Ich habe zweierlei besonders hervorgehoben: Einmal, daß mit der Deutlichkeit eines Experimentes aus diesem Falle hervorgeht, daß das mechanische Moment der Rückstauung von Duodenalinhalt für die Dilatation des Magens gar nicht in Betracht zu kommen braucht. Magenrest und Duodenum waren hier infolge der Resektion getrennt, eine Rückstauung also nicht möglich. Trotzdem war der Magenrest — lediglich durch Hypersekretion — hochgradig gefüllt und dilatiert.

Das Zweite war der eigenartige Spannungszustand, unter dem die zuführende Duodenalschlinge stand, durch den sie von der Flex. duod. jej. zu einem bandartigen, undurchgängigen Strang ausgezogen war. Wenn ich in diesem Zusammenhange vom typischen art.-mes. Duodenalverschluß gesprochen habe, so möchte ich richtigstellend betonen, — da mißverständliche Auffassungen dadurch entstanden sind, — daß damit lediglich die Begrenzung der Dilatation an der Radix mesenterii ausgedrückt sein soll, nicht aber der Entstehungsmechanismus durch Zug des kollabierten Dünndarms im Sinne Glénards und P. A. Albrechts. Aus den weiteren Ausführungen der obigen Darstellung ergibt sich das auch von selbst.

Den Spannungszustand des zuführenden Schenkels betrachtete ich als unmittelbare Folge der Magenatonie: der tonuslose Magen verändert seinen Situs, legt sich der Rückwand des Bauchraumes an und zieht — belastet durch die Flüssigkeitsmenge — mit großer Kraft an der kurzen Schlinge. Gleiche Beobachtungen scheint Ch. H. Mayo gemacht zu haben, wie aus einer Mitteilung im gleichen Zentralblatt hervorgeht. Bei Polya-Anastomosen — auch in meinem Falle war eine solche gemacht, — sah er, wenn sie als hintere Anastomosen ausgeführt waren, häufig Adhäsionen und Spannungsobstruktionen auftreten. Er zieht daher in letzter Zeit die vordere Anastomose vor. Mayo hält diese Erscheinung für eine nachteilige Besonderheit, die in der Operationsmethode liegt; ich möchte annehmen, daß hier — wie in meinem Falle — eine unmittelbare und bisher wenig beobachtete Folgeerscheinung atonischer Zustände des Magens vorliegt. Weil der zuführende Schenkel bei der hinteren Anastomose sehr kurz ist, kann eine Lageveränderung des Magens, die schon durch geringe Grade von Atonie hervorgerufen wird, durch Spannung sich viel wirksamer äußern, als an dem langen Schenkel der vorderen Anastomose, der reichlich Spielraum bietet.

Eine andere Frage ist es, ob etwa die Anastomose nach Polya mit dem weiten, offenen Magenquerschnitt besonders günstige Vorbedingungen zur Entstehung atonischer Magenzustände schafft.

Der zweite, bisher noch nicht publizierte Fall sei ausführlicher wiedergegeben.

Digitized by Google
Original from UNIVERSITY OF CALIFORNIA
Generated on 2019-05-24 17:23 GMT / http://hdl.handle.net/2027/uc1.b3753216
Public Domain in the United States, Google-digitized / http://www.hathitrust.org/access_use#pd-us-google

Pat. K., Franz. Drechslermeister, 59 Jahre, aufgenommen 27. IV. 1920.

Vorgeschichte: Pat. hatte schon als Kind häufig Leibschmerzen. Hatte viel Würmer, als junger Mann schwere Diphtherie. Sonst keine schweren Erkrankungen, keine Geschlechtskrankheit.

Jetzige Erkrankung: 1884 hatte Pat. ganz plötzlich nach einer Mahlzeit Sauerbraten starke Beschwerden (er selbst sagt „Schlaganfall"), der Magen sei gelähmt und steinhart gewesen. „Man habe ihn für tot nach Hause gefahren." Durch genaues Befragen läßt sich feststellen, daß allgemeine Lähmungserscheinungen nicht vorhanden waren, daß er auch bei Besinnung war und sprechen konnte. Von diesem Tage ab setzten die augenblicklichen Beschwerden ein, „nie wieder völlige Besserung". 1886 „brach ein Magengeschwür auf", schwere Blutung, nachdem er ein paar Tage vorher vergeblich sondiert worden war. Danach war Pat. ein Jahr lang wie „neugeboren" aber dann gingen die Beschwerden langsam wieder los. Er hatte in der Zwischenzeit 3—4 mal Erbrechen mit „Eiter", zum letztenmal ungefähr vor 6 Wochen.

Jetzige Beschwerden: Eine halbe Stunde nach jeder Mahlzeit (außer, wenn er ganz dünnen Mehlbrei gegessen hat) treten heftige Schmerzen in der Magengrube auf, die nach dem Rücken zu ausstrahlen. Heißhunger und Appetitlosigkeit wechseln. Kein Erbrechen, aber Aufstoßen wie „Jauche". Stuhlgang sehr unregelmäßig, manchmal ganz schwarz.

Aus dem Befund ist hervorzuheben, daß es sich um einen hochgradig abgemagerten Pat. mit schlecht entwickelter Muskulatur handelte. Das Gesicht war eingefallen, der ganze Eindruck stark kachektisch. Im Rippen-Brustbeinwinkel bestand eine Druckschmerzhaftigkeit, eine Resistenz war nicht fühlbar. Auf Probefrühstück und Röntgenaufnahme mußte verzichtet werden, da Pat. alles erbrach.

30. IV. Operation in Chloräthyl-Äthernarkose. Der Magen erwies sich als sehr groß. Auf seiner Vorderseite fand sich im Antrumteil an der kleinen Curvatur eine flächenhafte Narbe von strahliger Beschaffenheit (augenscheinlich von einem früheren Ulcus herrührend). Von hier zog sich bis zum Pylorus eine derb sulzige Infiltration, die zur Verengerung des Pförtners geführt hatte. Auf eine Resektion wurde in Anbetracht des schlechten Ernährungszustandes des Pat. verzichtet. Beim Versuch der Anlegung einer hinteren G. E. und bei dem Umlegen des Magens erfolgte eine Perforation an der Hinterfläche des Magens, ausgehend von einem Ulcus am Übergang vom Antrum zum Fundus. Durch Übernähen wurde die Perforationsstelle geschlossen und nunmehr eine vordere G. E. mit Braunsscher Anastomose angelegt.

2. V. Nach anfänglichem Wundschmerz bereits gestern Wohlbefinden. Pat. erhält 3 mal täglich rektale Kochsalztropfeinläufe, daneben seit heute Tee in kleineren Mengen, der gut vertragen wird. Der Leib weist aber eine geringe Spannung auf.

4. V. Der Abstrich von der Perforationsstelle bei der Operation ergab Streptokokken. — Pat. war heute den ganzen Tag über unruhig, klagte zeitweise über heftige Schmerzen. Puls morgens 105, abends 114, abends sieht Pat. sehr verfallen aus. Magenausheberung ergibt ca. 15 ccm übelriechenden Inhaltes. Der Leib ist mäßig gespannt, in der linken Unterbauchgegend fühlt man schwappende und stark mit Flüssigkeit gefüllte Magendarmteile. Pat. klagt zeitweise über heftige Schmerzen. 0,015 Morph. Puls morgens 90, abends 112.

5. V. Vormittags: Exitus.

Die am gleichen Tage vorgenommene Sektion ergab ein großes, rundes Ulcus des obersten Duodenums und zahlreiche ältere und frischere Geschwüre des Magens, besonders der kleinen Curvatur. Im übrigen fand sich noch eine postoperative Pneumonie beider Unterlappen und Zeichen von Aspiration mit herdförmiger, saurer Lungenerweichung.

Digitized by Google
Original from UNIVERSITY OF CALIFORNIA
Generated for guest (Massachusetts Institute of Technology) on 2019-05-24 17:24 GMT / http://hdl.handle.net/2027/uc1.b3753216
Public Domain in the United States, Google-digitized / http://www.hathitrust.org/access_use#pd-us-google

Keinerlei Anzeichen von Peritonitis. — Der Magen ist groß, schwappend gefüllt und befindet sich im wesentlichen im linken Hypochondrium, wobei er weit nach unten reicht. Der Zwölffingerdarm ist stark erweitert durch Gas und Flüssigkeit. Die oberste Jejunumschlinge ist gar nicht gefüllt. Mit dem Finger gelangt man leicht unter die Gekrösewurzel, von ihr aus hindurch nach dem Duodenum. Bei Eröffnung des Duodenums lassen sich große Mengen dünner, galliger, nicht kotig riechender Flüssigkeit sammeln. Es fließen zunächst etwa 600 ccm aus, wobei etwas aus dem Magen nachfließt. Die Magenwand ist sehr dünn. Der Dünn- und Dickdarm ist sehr stark kontrahiert und enthält sehr wenig, grüngefärbten Kot.

Zusammenfassend seien einige besonders bemerkenswerte Punkte hervorgehoben. Die Angabe in der Vorgeschichte über den „Schlaganfall" vor 36 Jahren ruft den Eindruck hervor, als ob es sich damals bereits um einen Anfall akuter Magenlähmung gehandelt habe, der im Anschluß an eine Überlastung des Magens aufgetreten sei, eine Folgeerscheinung, die, wie sich aus der Übersicht ergibt, nicht allzu selten ist. Wichtig erscheint hier der Vorfall, weil derartige Rezidive im Sinne einer Prädisposition für akutes Versagen des Magens sprechen.

Etwa seit jener Zeit haben sich dann zahlreiche Magen-Duodenalgeschwüre entwickelt, die den Kräftezustand des Patienten aufs äußerste erschöpft haben. Deshalb mußte auf Resektion verzichtet werden und eine vordere G. E. angelegt werden.

4 Tage ist der postoperative Verlauf völlig störungsfrei, dann beginnen mit Unruhe und zeitweise heftigen Schmerzen die ersten Anzeichen des akuten Versagens des Magens. Der Zustand verschlimmert sich rasch. Am selben Abend sieht der Patient schon sehr verfallen aus. Erbrechen oder Aufstoßen fehlt vollständig. Eine Magenausheberung fördert nur die minimale Menge von 15 ccm übelriechenden Mageninhaltes zutage, trotzdem sich perkutorisch eine schwappende starke Flüssigkeitsansammlung in der Unterbauchgegend bemerkbar macht. Wir haben hier augenscheinlich dieselbe Erscheinung vor uns, auf die zuerst Borchardt aufmerksam gemacht hat, daß wir bei der enormen Ausdehnung des Magens mit der Sonde gar nicht in den angestauten Mageninhalt eintauchen. Auch hier hat der Magenschlauch wohl nur den Flüssigkeitsspiegel erreicht. 12 Stunden später erfolgte der Exitus, die Temperatur ist nicht über 37,7 hinausgegangen, der Puls erreichte in den beiden letzten Tagen 114 bzw. 112.

Sehr deutlich war in diesem Falle zu beobachten, wie der Abschluß an der Mesenterialwurzel zustande gekommen war. Wie oben gesagt, erstreckte sich die Duodenalerweiterung bis zu dieser Stelle. Andererseits war einwandfrei festzustellen, daß eine Kompression von der Wurzel aus nicht die Ursache für die Begrenzung bildete. Der eingeführte Finger fand keinen Widerstand, wenn er vom Jejunum her ins Duodenum vorgeführt wurde. Sah man dagegen vom aufgeschnittenen Zwölffingerdarm gegen die Mesenterialwurzel hin, so erkannte man

Digitized by Google
Original from UNIVERSITY OF CALIFORNIA
Generated for guest (Massachusetts Institute of Technology) on 2019-05-24 17:24 GMT / http://hdl.handle.net/2027/uc1.b3753216
Public Domain in the United States, Google-digitized / http://www.hathitrust.org/access_use#pd-us-google

deutlich, wie ein klappenartiger Verschluß durch die Darmwand selbst zustande gekommen war. Der ballonartig erweiterte horizontale Duodenalteil legte sich gegen den kurzen aufsteigenden Schenkel und versperrte auf diese Weise dicht vor der Überkreuzungsstelle durch die Mesenterialgefäße die Darmpassage. Bei oberflächlicher Betrachtung hätte man dazu kommen können, aus der scharfen Begrenzung der Dilatation an der Mesenterialwurzel die Ursache in einem durch die letztere verursachten Hindernis zu suchen. Genaue Beobachtung lehrte aber, daß ein solches nicht vorhanden war, und der Lähmungszustand der Duodenalwand zusammen mit der Überfüllung vollkommen ausreichte, um eine klappenartige Verlegung an jener Stelle hervorzubringen, die durch ihre normalerweise vorhandene Krümmung und Achsendrehung besonders disponiert erscheint. Der eigenartige Mechanismus des Darmverschlusses, der in diesem Falle festzustellen war, und der sich bei genauer Beachtung vielleicht noch häufiger feststellen lassen wird, gibt mir Veranlassung, kurz auf die Frage einzugehen, wie wir uns in solchen Fällen den therapeutischen Erfolg der Lagerungsbehandlung vorstellen können. Sie ist in diesem Falle nicht zur Anwendung gekommen, und ich vermag daher nicht zu sagen, ob wir durch die Umlagerung einen Erfolg erzielt haben würden. Theoretisch halte ich das durchaus für möglich: vergegenwärtigen wir uns den Befund an Hand der nebenstehenden, schematischen Zeichnung. Es handelt sich um ein maximal gedehntes und tonungsloses Duodenum, das mit Flüssigkeit angestaut war, diese angestaute Flüssigkeit kommunizierte aber nicht mit dem Inhalt des Magens.

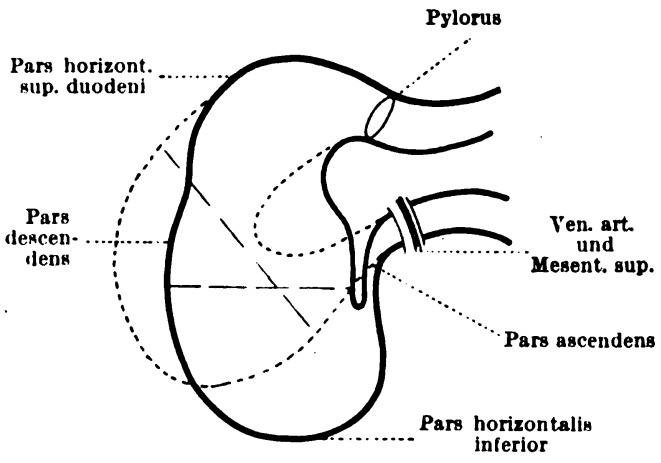

Abb. 1.

Betrachten wir nun, wie sich rein mechanisch die Verhältnisse äußern, wenn der Körper in die rechte Seitenlage bei gesenktem Oberkörper übergeführt wird. Der Flüssigkeitsspiegel stellt sich dann auf den tiefsten Punkt ein und wird durch sein Gewicht der tonuslosen Darmwand eine andere Richtung geben. Dadurch wird aber die vorher aneinandergepreßte Darmwand des aufsteigenden Schenkels entfaltet und unter Umständen die Passage frei gemacht, und zunächst der Übertritt der oberhalb angesammelten Gasmengen ermöglicht.

Digitized by Google
Original from UNIVERSITY OF CALIFORNIA
Generated on 2019-05-24 17:24 GMT / http://hdl.handle.net/2027/uc1.b3753216
Public Domain in the United States, Google-digitized / http://www.hathitrust.org/access_use#pd-us-google

Da hierdurch eine Entspannung der Duodenalwand eintritt, wird ihr Gelegenheit gegeben sein, sich zu erholen und nach der Rückkehr der eigenen motorischen Kräfte auch den festen und flüssigen Inhalt weiter zu befördern.

Diese Verhältnisse sind in der Zeichnung durch die gestrichelte Linie angedeutet worden. Selbstverständlich ist die Verschieblichkeit des Duodenums nicht so groß, wie es aus der Skizze erscheinen möchte, durch die nur der Vorgang im Prinzip erläutert werden soll.

Pathologisch-anatomischer Befund.

Das Bild, das sich bei Eröffnung der Bauchhöhle bietet, ist überraschend durch die meist enorme Ausdehnung des Magens, der vielfach die ganze Bauchhöhle einnimmt. Der Magen bildet dann zwei dicke Schläuche, die nebeneinander liegen und von denen der linksseitige durch den überdehnten Fundus, der rechtsaufsteigende durch die ausgezogene pylorische Region gebildet wird. Die Magenwand ist häufig livid gefärbt, die Serosa ebenso wie die Därme ganz unverändert.

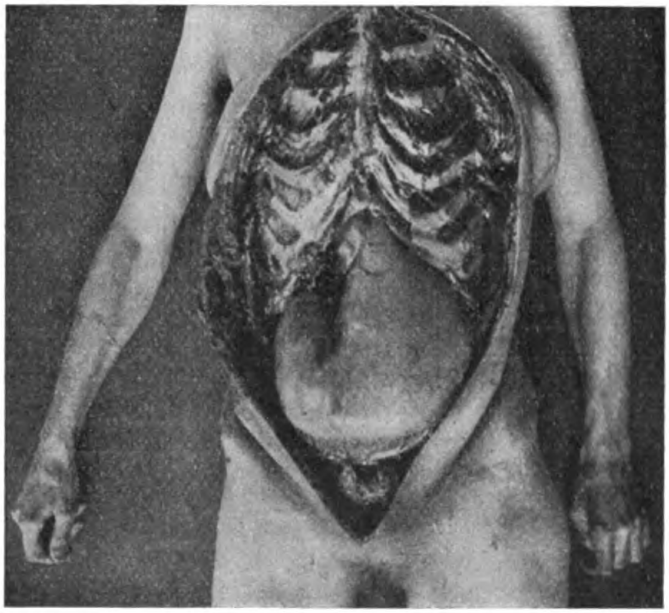

Abb. 2.

Das eindrucksvolle Bid vermag am besten die nebenstehende Abb. 2, für deren freundliche Überlassung ich Herrn Prof. Rössle zu danken habe, wiederzugeben.

Es stammt von einer 28jährigen Pat., Marie K., bei der am 3. Tage nach einer in Äthernarkose vorgenommenen Cholecystektomie mit Drainage der Gallenwege eine akute Magenlähmung einsetzte, die innerhalb 48 Stunden zum Tode führte. Der stark gedehnte, gefüllte Magen drängte sich bei Eröffnung der Bauchhöhle hervor. Seine untere Kurvatur lag nur 2 Querfinger von der Symphyse ab. Dabei fanden sich die Anheftungspunkte des Magens an gewöhnlicher Stelle. Seine Wand war stark verdünnt, so daß der ziemlich hochstehende Flüssigkeitsspiegel hindurchschimmerte. Der Zwerchfellstand war rechts am vorderen Rand der 3. Rippe, links am unteren Rand derselben. Bis dahin reichte auch der äußerst gedehnte Magen. Das Netz war mit dem größten Teil des kontrahierten Dünndarms ins kleine Becken verlagert.

Digitized by Google
Original from UNIVERSITY OF CALIFORNIA
Generated for guest (Massachusetts Institute of Technology) on 2019-05-24 17:24 GMT / http://hdl.handle.net/2027/uc1.b3753216
Public Domain in the United States, Google-digitized / http://www.hathitrust.org/access_use#pd-us-google

Im Magen fanden sich 2 l einer grauschwarzen Flüssigkeit, am Fundus feine Blutungen. Der Pylorus war weit, ebenso das Duodenum, in dessen oberem Teil sich Flüssigkeit vorfand und Blutungen der Schleimhaut. Der übrige Dünndarm war leer, die Gefäßzeichnung deutlich, einzelne Schlingen sind dunkelrot und zeigen feine Blutungen auf der Faltenhöhe. Ein mechanisches Hindernis der Duodenalpassage war nicht feststellbar. Die chemische Untersuchung des Magensaftes zeigte saure Reaktion, negativen Ausfall der Prüfung mit Kongorotpapier und Günzburgs Reagens, sowie Fehlen von Milchsäure. Die Gesamtacidität betrug 70, im Sediment waren keine Speisereste, dagegen Stäbchen und Epithelien.

Man kann diesen Befund als typisch für die akute Magenlähmung ansehen, da er die charakteristischen Merkmale dieser Erkrankung in sehr ausgesprochener Form aufweist. Zu diesen Merkmalen gehört einmal, daß sich der Lähmungszustand nicht auf den Magen beschränkt, sondern auch auf das Duodenum übergreift. So findet sich unter den zwölf weiter unten angeführten Sektionsprotokollen des hiesigen pathologischen Institutes — nicht weniger als elfmal eine Mitbeteiligung des Duodenums. Es erscheint daher wohl begründet, wenn Melchior für den so verschieden bezeichneten Krankheitskomplex den Namen Atonia gastro-duodenalis acuta vorgeschlagen hat.

Die Vielheit der Bezeichnungen ist außergewöhnlich groß und recht charakteristisch für die Verschiedenartigkeit der Auffassung, die die einzelnen Autoren von dem Krankheitsbild haben. So stellt Payer in der schon erwähnten Arbeit (1911) nicht weniger als 21 verschiedene Namen zusammen. Ich führe von den häufig gebrauchten folgende an: Akute Magenektasie (Wannberger, Brinton, Hanau), akuter Pylorusverschluß (Mikulicz und Kausch), postoperative Magendilatation (englische Schule), Art.-mes.-Duodenalverschluß (P. A. Albrecht), Gastro-mesent.-Ileus (Zade), Kombinationsileus (Hochenegg), postnarkotische Magenlähmung (Payer).

Ich habe die von v. Herff vorgeschlagene Bezeichnung „akute Magenlähmung" gewählt, die am präzisesten den nervösen Ursprung des Leidens zum Ausdruck bringt. Der häufig angewandte Ausdruck „akute Magendilatation" bezeichnet lediglich eine Folgeerscheinung, nicht das Ursächliche, während die Bezeichnung „postnarkotische oder postoperative Magenlähmung" nur für den Teil Gültigkeit hat, der nach vorausgegangener Narkose oder Operation in Erscheinung tritt. Diese bilden zwar in der Kasuistik die Mehrzahl, wie aus der Übersicht hervorgeht, es treten aber bei einer nicht unbeträchtlichen Zahl, deren Wesensgleichheit unbestreitbar ist, die akuten Lähmungserscheinungen auch ohne vorhergegangene Operation oder Narkose auf. Eine Einheitlichkeit in der Bezeichnung erscheint jedenfalls wünschenswert.

Meist reicht dieser atonische Zustand gerade bis zum Übergang des Duodenums ins Jejunum, dort, wo die Gekrösewurzel mit der in ihr verlaufenden Art. mesent. sup. das Duodenum überkreuzt. Ganz konstant ist diese Begrenzung der geblähten Darmteile aber nicht; so war in einem Falle von v. Herff nur das obere Querstück des Jejunums von der Dilatation ergriffen, bei Müller fanden sich die oberen zwei Drittel des Duodenums dilatiert, während das untere Ende und alle übrigen Darmschlingen völlig kollabiert waren. In einem Falle von

Digitized by Google
Original from UNIVERSITY OF CALIFORNIA
Generated for guest (Massachusetts Institute of Technology) on 2019-05-24 17:24 GMT / http://hdl.handle.net/2027/uc1.b3753216
Public Domain in the United States, Google-digitized / http://www.hathitrust.org/access_use#pd-us-google

Kausch entsprach die entsprechende Stelle etwa der Flex. sup. duod. Fränkel sah eine Abknickung am horizontalen Schenkel des Duodenums. Auch Braun und Seidel fanden zwar meist die deutliche sichtbare Grenze zwischen geblähten und leeren Darmteilen an der Kreuzungsstelle der mesenterialen Gefäße mit dem Duodenum, führen aber als Beispiele anderweitiger Begrenzung die Fälle von Meyer, Riedel, Schulz, Kausch (2. Fall) an, bei denen die letzte Strecke des Duodenums nicht aufgetrieben war, und weitere Fälle — so die von Hood, Kirch, Thomson —, bei denen die Auftreibung über die Duodenojejunalgrenze hinausging.

Die Unabhängigkeit der Erweiterung des Darmes von der anatomischen Grenze der Kreuzungsstelle durch die Radix mes. wird auch in interessanter Weise durch eine eigene Beobachtung beleuchtet:

Es handelte sich um eine 61jährige Witwe, Sidonie G., bei der im Okt. 1915 unter dem Verdacht eines Magencarcinoms die Laparotomie vorgenommen wurde. Dabei fand sich ein strikturierendes Ca. der Flexura duod.-jej. Das carcinomatöse Dünndarmstück wurde reseziert, die Enden des Duodenums und Jejunums wurden blind verschlossen und zwischen beiden eine Seit-zu-Seitanastomose angelegt, nachdem das freie Jejunumende unter dem Colon transversum hindurchgeführt war.

Im weiteren Verlauf trat eine akute Magenlähmung auf, die am 3. XI. zum Exitus führte. Die am folgenden Tage vorgenommene Sektion ergab eine hochgradige Lähmung und Erweiterung des Magens und Duodenums, die bis zur Anastomosenstelle reichte. Das Sektionsprotokoll vermerkt, daß oberhalb der Verbindungsstelle das Duodenum stark gebläht war, ebenso der Magen. Die Anastomose ist weit, auch wird die Partie des Jejunum, die unter dem Colon transversum durchläuft, nicht strikturiert. Der blind geschlossene Duodenalstumpf ist dicht. Die Dünndarmschlingen haben einen glatten, spiegelnden Serosaüberzug, die breite, durchgängige Anastomose verbindet das Jejunum mit dem Duodenum etwa 12 cm unterhalb des Pylorus. — Von sonstigen Befunden ist noch zu erwähnen, daß sich zahlreiche Implantationsmetastasen des Bauchfelles fanden, ferner ein erbsengroßer, harter Knoten in der Vorderwand des Magens und eine alte Ulcusnarbe in der Nähe der Kardia.

Also auch hier reichte die Atonie und Erweiterung, von der Magen und Duodenum befallen waren, gerade bis zur Anastomose, d. h. bis zum Übergang vom Duodenum zum Jejunum, trotzdem durch die vorhergegangene Operation gar keine Flex. duod. jej. mehr vorhanden war und keine Kompression durch die Gekrösewurzel in Betracht kommen konnte. — Ich glaube, diesen Befund am ehesten dadurch deuten zu können, daß man eine zusammenhängende, nervöse Versorgung von Magen und Duodenum annimmt, und denke dabei in erster Linie an die in der Magenwand gelegenen Nervengeflechte. In diesem Zusammenhang möchte ich auf eine Äußerung von Götze hinweisen, der ganz neuerdings aus phylogenetischen Gründen und auch auf Grund röntgenologischer Beobachtungen Magen und Bulbus duodeni als Einheit auffaßt. Mir scheint dieser Gesichtspunkt für die Pathogenese der so überaus häufigen, gleichzeitigen Läh-

Digitized by Google
Original from UNIVERSITY OF CALIFORNIA
Generated for guest (Massachusetts Institute of Technology) on 2019-05-24 17:24 GMT / http://hdl.handle.net/2027/uc1.b3753216
Public Domain in the United States, Google-digitized / http://www.hathitrust.org/access_use#pd-us-google

mung von Magen und Duodenum äußerst beachtenswert; die Erklärung durch mechanische Momente genügt nicht, wie der obige Fall beweist.

Ein weiterer charakteristischer Befund bei der oben geschilderten Autopsie ist der Zustand des unteren Dünndarms. Der Übergang von den geblähten Dünndarmabschnitten zu den kollabierten ist meist unvermittelt; diese letzteren finden sich leer oder ganz wenig gefüllt, ihr Umfang entspricht aber nicht etwa demjenigen eines normalen, ungefüllten Darmes, sondern läßt deutlich eine spastische Kontraktion erkennen. Dem geringen Umfang entsprechend, findet sich der größte Teil des Dünndarms ins kleine Becken verlagert, wo er ausreichend Platz findet. Bekanntlich hat dieses Herabsinken des Dünndarms ins kleine Becken den Anlaß zu der Theorie von der Abschnürung des Duodenums durch die straff gespannte Radix mesenterii gegeben, wie es in dem geschichtlichen Überblick bereits näher geschildert ist.

Wenig charakteristisch ist dagegen bei der akuten Magenlähmung die Beschaffenheit der Magenwand selbst. Die Befunde, die über die makroskopischen Veränderungen des Magenmuskels erhoben wurden, lauten sehr verschieden. Neck konnte aus 44 Sektionsbefunden feststellen, daß die Magenwand bald als normal dick, bald als mitteldick oder sehr dünn bezeichnet wurde.

Unter den 12 eigenen Sektionsprotokollen findet sich bei 4 Fällen ein Vermerk über den Umfang der Magenwand, der in einem Falle als nicht besonders verdünnt, bei dreien als dünn bezeichnet wird.

Die bisher vorliegenden histologischen Untersuchungen der Magenwand lassen für das Krankheitsbild auch nichts Typisches erkennen. In einem von Orth untersuchten und von Meyer veröffentlichten Falle fanden sich reichlich Muskelfasern, keine Hypertrophie und keine kolloide oder fettige Degeneration. Während Morris keinerlei Wandveränderungen feststellen konnte, war in einem von Schultz untersuchten Falle die Muscularis stark verdünnt, die einzelnen Muskelfasern aber überall völlig normal, nur ganz vereinzelt war körnige Degeneration erkennbar. Der Abstand zwischen den einzelnen Muskelbändern war erheblich erweitert, im interstitiellen Gewebe und zwischen den Drüsenschläuchen zeigten sich vielfach Anhäufung von Rundzellen und frische Blutungen.

Ich habe von unserem zweiten Fall Schnittpräparate aus verschiedenen Teilen der Magenwand gemacht, die aber ebenso wie bei den erwähnten Autoren keine charakteristischen Veränderungen aufwiesen. Die Muskelschicht erwies sich im ganzen verschmälert, die einzelnen Muskelfasern waren unverändert. Auch die Drüsen zeigten keine Abweichungen; im Zwischengewebe zwischen den einzelnen Drüsen fand

Digitized by Google
Original from UNIVERSITY OF CALIFORNIA
Generated on 2019-05-24 17:24 GMT / http://hdl.handle.net/2027/uc1.b3753216
Public Domain in the United States, Google-digitized / http://www.hathitrust.org/access_use#pd-us-google

sich zellige Infiltration, die aber nicht über das gewöhnliche Maß hinausging. Frische Blutungen waren nicht festzustellen.

Die Abgrenzung des pathologisch-anatomischen Bildes kann nach einigen Richtungen hin Schwierigkeiten bereiten. Wir müssen die akute Magenlähmung streng unterscheiden von der chronischen Atonie mit Erweiterung. So wenig Ähnlichkeiten beide im klinischen Bilde darbieten, so haben sie doch im autoptischen Befund viel Gemeinsames. Die Größe erreicht bei der chronischen Form nicht selten diejenige, die wir bei akuten Fällen zu sehen gewohnt sind, — ich erinnere in dieser Beziehung an einen von Maag aus Sauerbruchs Klinik veröffentlichten Fall eines enorm vergrößerten Magens als Inhalt einer Scrotalhernie. Zwar wird bei den chronisch ektatischen Mägen die Dicke der Magenwand meist beträchtlicher gefunden, als an dem akut insuffizienten Organ. Aber auch bei dem letzteren ist die Verdünnung der Magenwand, wie wir gesehen haben, keine ständige Begleiterscheinung, namentlich dann nicht, wenn sich die akute Lähmung bei einem Magen zeigt, der vorher schon durch Stenosen chronisch dilatiert war.

Entscheidend bleibt in erster Linie der völlig geschwundene Tonus der Muskulatur, der sich in keiner Weise mit dem Spannungszustand vergleichen läßt, in welchem sich die Wandung eines chronisch dilatierten Magens befindet und der sich dem geübten Auge auch unverkennbar kenntlich macht, gegenüber der Tonusherabsetzung eines Leichenmagens in vorgeschrittenem Zustand.

Wie klinisch, so besteht auch pathologisch-anatomisch manche Ähnlichkeit mit den paralytischen Magendarmlähmungen, insbesondere nach Peritonitiden. Da die Möglichkeit besteht, daß sich auf eine Peritonitis eine akute Magenlähmung aufpflanzt — manche Autoren, wie Braun und Seidel, halten die aus der peritonitischen Atonie und Parese sich entwickelnde Mageninsuffizienz sogar für die häufigste und wichtigste aller Formen — so kann die Entscheidung in solchen Fällen wichtig sein. Die Vergrößerung des Magens wird bei der peritonitischen Parese aber wohl selten die bei akuter Magenerweiterung angetroffene Größe erreichen.

Die Sichtung des Sektionsmateriales des hiesigen pathologischen Institutes aus den Jahren 1910—20 zeitigte einige Ergebnisse, die in bemerkenswerter Weise die vorher angeführten klinischen Zusammenstellungen ergänzen können.

Unter 6045 Sektionen fand sich in 12 Fällen eine akute Magenlähmung (2 pro mille); nur einmal beschränkte sie sich auf den Magen, in den übrigen 11 Fällen war das Duodenum mitbeteiligt. Das gleichzeitige Vorhandensein eines art.-mes. Duodenumverschlusses wurde einmal festgestellt. Die überwiegende Mehrzahl (10) trat nach Operationen auf; auffallend häufig an solchen nach den Gallenwegen und

Digitized by Google
Original from UNIVERSITY OF CALIFORNIA
Generated for guest (Massachusetts Institute of Technology) on 2019-05-24 17:24 GMT / http://hdl.handle.net/2027/uc1.b3753216
Public Domain in the United States, Google-digitized / http://www.hathitrust.org/access_use#pd-us-google

zwar in 5 Fällen. — Ich lasse die betreffenden Sektionsprotokolle in möglichst gekürzter Form folgen, unter Fortlassung der beiden Fälle, die bereits unter dem klinischen Material mit ihren Sektionsprotokollen angeführt sind, des abgebildeten Falles und desjenigen, bei dem die Atonie nach Resektion wegen Carcinoms der Flex. duod.-jej. aufgetreten war.

Fall 1. 29. X. 1912. Nr. 406. Hermann J., Porzellanformer, 33 J. Klinisch: Appendektomie wegen gangränoser Append. und Peritonitis.

Sektionsbefund: In der Oberbauchgegend zahlreiche Verwachsungen, namentlich zwischen Magen und Gallenblase. Nach Lösung dieser erweist sich der Zwölffingerdarm und der Magen sehr erweitert. Zahlreiche Narben des Mes. und Knickung der Schlingen finden sich auch am oberen Dünndarm. In der Nähe der Plica duod.-jej. läuft ein das Mesenterium verkürzender, flacher Wulst, so daß hier entschieden eine Hemmung des Darminhaltes durch Knickungen stattgefunden haben kann.

Fall 2. 12. V. 1913. Nr. 149. Klara R., 22 J., Arbeitersfrau.

Klinisch: Cholecystektomie wegen Cholelithiasis und Drainage. Akute Magenlähmung.

Sektionsbefund: Der schlaffe und weite Magen reicht nach unten bis unter Nabelhöhe. Das blutreiche Netz enthält nur wenig Fett, es bedeckt die stark kontrahierten Dünndärme vollkommen und reicht bis zum kleinen Becken herab. Der Magen enthält über $^1/_2$ l einer gallig gefärbten, fadenziehenden Flüssigkeit. Die Schleimhaut des Magens ist gallig verfärbt, sie weist an mehreren Stellen zahlreiche Petechien auf. Im Duod. ist reichlich grüner Schleim vorhanden. Die Schleimhaut ist gerötet. Der Dünndarm zeigt wenig Inhalt. Er ist im Gegensatz zum Magen im Zustande der höchsten Kontraktion. Der Inhalt des Darmes ist bis zum Mastdarm grünlich gefärbt.

Fall 3. 17. VII. 1913. Nr. 276. Hedwig S., 55 J., Kaufmannsfrau.

Klinisch: Chronisches Lungenemphysem, chron. Gastritis und Colitis.

Sektionsbefund: Nach Eröffnung der Bauchhöhle nimmt der enorm starkgefüllte und geblähte Magen das ganze, von Haut unbedeckte Gesichtsfeld ein. Der Dünndarm liegt bei stärkster Kontraktion im kleinen Becken. Der Magen reicht mit seiner großen Kurvatur bis an die Symphyse, steigt dann wieder nach oben. Das Duodenum liegt an gewöhnlicher Stelle. Im kleinen Becken kein fremder Inhalt, daselbst eine alte Operationsnarbe, Uterus samt Adnexe fehlt.

Fall 4. 25. VIII. 1914. Elisabeth Sch. Nr. 391. 39 J., Büfettfräulein.

Klinisch: Cholecystektomie wegen Cholelithiasis und eitriger Cholecystitis mit Drainage. Akute Magenlähmung.

Sektionsbefund: Der Magen ist groß, mit schwarzer, alkoholisch riechender Flüssigkeit gefüllt. Im Fundus, dessen Schleimhaut selbstverdaut ist, zahlreiche, kleine Blutungen. Im Pylorusteil ist die Schleimhaut deutlich gefeldert. Das Duodenum ist mit derselben schwärzlichen Flüssigkeit gefüllt, sonst ohne B. — Das Ileum ist mit dünnem Brei gefüllt, kontrahiert, die Schleimhaut ist von gehöriger Dicke mit schleimiger, grauer Masse bedeckt. An manchen Stellen zeigt die Serosa des Dünndarmes sehr starke Gefäßfüllung, die sich auch auf die zugehörigen Teile des Mes. ausbreitet. Die Dünndarmschlingen liegen im kleinen Becken.

Fall. 5. 2. I. 1911. E., Bauerssohn, 22 J.

Klinisch: Verblutung aus chronischem Ulcus ventr. Gastro-enterost. post.

Sektionsbefund: Die Bauchhöhle erscheint durch den bis auf das Becken reichenden Magen ausgefüllt. Dieser ist von schwappender Beschaffenheit, die

Digitized by Google
Original from UNIVERSITY OF CALIFORNIA
Generated for guest (Massachusetts Institute of Technology) on 2019-05-24 17:24 GMT / http://hdl.handle.net/2027/uc1.b3753216
Public Domain in the United States, Google-digitized / http://www.hathitrust.org/access_use#pd-us-google

Wand nicht besonders verdünnt. Hinter dem Querkolon, zwischen großer Kurv. des Magens und oberster Dünndarmschlinge eine operative Verbindung. Von da ab zieht der Dünndarm fast sofort gerade ins Becken hinunter, woselbst seine eng kontrahierten Schlingen von dem Magen hinabgedrückt erscheinen. Das Mesenterium ist stark gespannt. Außer dem Magen ist das Duodenum stark erweitert, aber nicht mit dem Mageninhalte gefüllt, sondern einfach gebläht. Geht man mit dem Finger in den aufsteigenden Teil des Duodenum, gegen die Plica duod. jej. zu, so erscheint das Duod. durch die stark angespannte Radix mes. abgeklemmt. Der Magen enthält sehr große Massen dünnen, schwärzlichen Inhalts von kaffeesatzartiger Beschaffenheit, die Schleimhaut im ganzen nicht wesentlich verändert; dicht neben dem Pylorusringe findet sich ein eben auf diesen noch seitlich übergreifendes, zweifingernagelgroßes, tiefes, bis auf den Pankreaskopf greifendes Geschwür, in dessen Grund, gegen die Kurvatur zu, ein Arterienstumpf sichtbar ist. Der Darm enthält nur ganz oben etwas von dem blutgemischten Mageninhalt.

Fall 6. 29. IX. 1913. Marie O., 24 J., Schneiderin.

Klinisch: Lungentuberkulose mit Kavernen der r. Lunge.

Sektionsbefund: Der Magen ist außerordentlich aufgetrieben, reicht mit der großen Kurvatur bis dreifingerbreit unterhalb des tief sitzenden Nabels. Das Duod. ist ebenfalls sehr stark gebläht. Im Magen sauer riechende trübe Flüssigkeit. Schleimhaut bleich, stellenweise Höcker in der Schleimhaut, die sich nicht mehr wegstreichen lassen, auch hier haftet an der Schleimhaut ziemlich viel zäher Schleim. Defekte nirgends zu erkennen. Beim Übergang zum aufsteigenden Schenkel des Duod. fühlt man eine etwas derbe Stelle, die das Lumen dieses Darmteiles anscheinend stark beengt. Im unteren Dünndarm hellgelber, eingedickter Inhalt, nach oben zu wird er zäher, in der oberen Hälfte gelbe Flüssigkeit, daselbst ist das Lumen viel weiter als im unteren Teil. Die Darmwand im oberen Dünndarm bleich, schwer, gequollen, im mittleren Teil ist die Darmwand infolge starker Erweiterung durchscheinend dünn.

Fall 7. 7. II. 1918. Nr. 62. Richard K., Eisendreher, 34 J.

Klinisch: Cholecystektomie wegen Cholecystitis.

Sektionsbefund: Der Magen ist sehr stark gebläht, der untere Dünndarm gar nicht. Die oberste Dünndarmschlinge ist gebläht und schlaff. Dickdarm von mittlerer Weite, am stärksten durch Gas aufgetrieben ist das Duodenum. Das Bauchfell ist überall glatt und glänzend. Im kleinen Becken kein Erguß. Außer Gas enthält der Zwölffingerdarm reichlich trübe und stark schleimige Flüssigkeit. Die Schleimhaut des Duod. ist stark abgedaut. Der Magen enthält außer Gas über $^1/_2$ l schwach galliger Flüssigkeit von ähnlicher Beschaffenheit wie das Duod. Der Magenausgang ist weit, Schleimhaut verquollen, bunt. Unter dem Magenausgang ist die Schleimhaut mit Blutungen durchsetzt. Im oberen Dünndarm nur wenig, sehr flüssige, schwach gallehaltige Massen, nicht von Schleim durchsetzt wie die des Duodenums. Die Schleimhaut ist etwas düster gerötet, mit anhängendem Schleim bedeckt. Weiterhin ist der Dünndarm leer.

Fall 8. 20. IX. 1919. Nr. 417. Gertrud B., 19 J., Arbeiterstochter.

Klinisch: Cholecystektomie nach Cholecystitis mit Drainage und Tamponade der Gallenwege. Appendektomie, Bronchopneumonie und postoperative Magenlähmung.

Sektionsbefund: Bei der Eröffnung der Bauchhöhle drängt sich der stark gebläht und erweiterte Magen hervor. Er reicht bis etwa drei Querfinger unterhalb des Nabels. Kardia und Pylorus liegen an richtiger Stelle. — Im kleinen Becken finden sich fast die gesamten, eng zusammengezogenen Dünndarmschlingen, das Bauchfell ist glatt und glänzend. Magen sehr stark erweitert, enthält über 800 ccm

Digitized by Google
Original from UNIVERSITY OF CALIFORNIA
Generated for guest (Massachusetts Institute of Technology) on 2019-05-24 17:24 GMT / http://hdl.handle.net/2027/uc1.b3753216
Public Domain in the United States, Google-digitized / http://www.hathitrust.org/access_use#pd-us-google

grüngelbe, stark sauerriechende, trübe Flüssigkeit. Im Fundus spärliche Blutungen. Duodenum miterweitert. Der Inhalt gallig. Der übrige Dünndarm blaß. — Chemische Untersuchung des Magensaftes: Reaktion sauer, Gesamtacidität: 46, Günsburgs Reagens und Milchsäure negativ.

Experimenteller Teil.

Durch die klinische Beobachtung war — wie sich aus dem Vorhergehenden ergibt — die eigentliche Ursache der akuten Magenlähmung auf eine individuelle Disposition zurückgeführt und dieser Begriff noch weiter auf eine nervöse Disposition eingeengt worden. Worin diese nervöse Disposition besteht, hat sich aber aus den klinischen Beobachtungen nicht zeigen lassen, und auch die bisher vorliegenden experimentellen Befunde beweisen nicht viel mehr, als daß durch gewisse Schädigungen, insbesondere durch Narkose, eine funktionell bedingte Funktionsstörung des Magens zustande kommt, und daß nach Aufhören dieser Schädigung die Funktion zurückkehrt.

Die folgenden Versuche bezweckten, diesen Begriff der nervösen Disposition genauer zu bestimmen, und zwar dadurch, daß mit Hilfe der Röntgenuntersuchung die motorische Magenfunktion nach Veränderung der Innervation in Vergleich gesetzt werden sollte mit den klinischen Erscheinungen der akuten Magenlähmung. War dabei zu hoffen, daß sich aus Übereinstimmungen oder Abweichungen Schlüsse auf die Pathogenese der Magenlähmung ziehen lassen würden, so konnten die Versuche zugleich einen Beitrag zu den noch immer strittigen Fragen liefern, in welcher Weise die Ausschaltung einzelner Teile der zentralen Nervenbahnen des Magens dessen motorische Funktionen beeinflussen.

Weiterhin schien es geboten, auch im Tierversuch die Frage zu prüfen, wieweit die Magenmotilität durch die Narkose nachhaltig beeinflußt wird, und auch die Wirkung anderer schädigender Momente, wie z. B. des Morphiums, zu prüfen, dessen intensiver Einfluß auf den Magen uns seit langem bekannt ist.

Ehe ich auf die Versuche selbst eingehe, gebe ich einen Überblick über die anatomischen Grundlagen der Mageninnervation. Dieser lehnt sich an die grundlegenden Studien L. R. Müllers, durch die unser Einblick in den Aufbau und die Wirkung des vegetativen Nervensystems wesentlich gefördert ist. Seiner neuesten zusammenfassenden Arbeit über dieses Gebiet sind auch die beistehenden, übersichtlichen Abbildungen entnommen.

Um die Einheitlichkeit der Bezeichnung zu wahren, sei dem Müllerschen Vorschlag gefolgt, der auch von H. Meyer und R. Gottlieb in ihrer experimentellen Pharmakologie vertreten wird — nach welchem unter sympathischem System nur der neben der Wirbelsäule verlau-

Digitized by Google
Original from UNIVERSITY OF CALIFORNIA
Generated on 2019-05-24 17:24 GMT / http://hdl.handle.net/2027/uc1.b3753216
Public Domain in the United States, Google-digitized / http://www.hathitrust.org/access_use#pd-us-google

fende Grenzstrang und seine Ausläufer mit den Prävertebralganglien verstanden wird.

Bekanntlich wird die Verbindung des sympathischen mit dem cerebrospinalen Nervensystem durch die Rami communicantes hergestellt, die von den Ganglienknoten zu den spinalen Nerven ziehen; ihre Verlaufsart ist außerordentlich wechselnd. Von den in dem Grenzstrang eingelagerten Ganglien kommen für die sympathische Versorgung der Bauchorgane hauptsächlich die 12 Ganglien des Brustgrenzstranges und die an Zahl wechselnden Ganglien des Bauchteils des Sympathicus in Betracht. Aus den Thorakalganglien bzw. ihren Rami communicantes entspringt der Haupteingeweidenerv, der N. splanchnicus, dessen größerer Ast (N. splanch. major) aus dem mittleren Brustsegment, der kleinere Ast (N. spl. minor) aus dem unteren Brustsegment entspringt. Beide Splanchnici ziehen abwärts, treten durch das Zwerchfell und münden in das Ganglion solare, nachdem sie zuvor kleine Äste an das Nieren- und Nebennierengeflecht abgegeben haben.

Dieses Ganglion solare liegt mitten im Plexus coeliacus, in der Nähe der Abgangsstelle der Art. coeliaca von der Aorta und hat sehr wechselnde Gestalt; manchmal setzt es sich aus einer Reihe von einzelnen Ganglien, den Ganglia coeliaca, zusammen. Außer dem Splanchnicus mündet auch regelmäßig ein Ast des Vagus in dieses Ganglion ein. Von dem Nervengeflecht des Pl. coeliac. strahlen nach allen Seiten Nerven aus, die mit der Art. coeliaca und deren Verzweigungen, sowie mit den anderen Eingeweideästen der Bauchaorta verlaufen.

Dem sympathischen Nervensystem steht das parasympathische System gegenüber, worunter wir — nach dem Vorgang von Langley — die Gruppe autonomer Fasern verstehen, die physiologisch und pharmakologisch in einem gewissen Gegensatz zum sympathischen System stehen. Dieser parasympathische Anteil des vegetativen Nervensystems wird nach dem Ursprungsort seiner verschiedenen Fasern in ein kranial-autonomes und ein sakral-autonomes System geschieden. Außerdem werden dem parasympathischen System diejenigen Nervenbahnen zugerechnet, die über die hinteren Wurzeln des ganzen Brust- und des obersten Lendenmarks verlaufen, welche der Vasodilatation und der Schweißhemmung im Bereiche des Rumpfes und der Extremitäten dienen.

Zu dem kranial-autonomen Anteil gehören die dem Mittelhirn entstammenden parasympathischen Fasern, die im N. oculomotorius verlaufen und den Sphincter iridis und die Ciliarmuskeln versorgen, ferner die aus der Med. oblongata stammenden sekretorischen Fasern für die Speicheldrüsen und vasodilatorischen Fasern für die Mundhöhle.

Den wichtigsten Teil des kranial-autonomen Systems bildet der N. vagus, der die großen inneren Organe innerviert und auf diese in

Digitized by Google
Original from UNIVERSITY OF CALIFORNIA
Generated for guest (Massachusetts Institute of Technology) on 2019-05-24 17:24 GMT / http://hdl.handle.net/2027/uc1.b3753216
Public Domain in the United States, Google-digitized / http://www.hathitrust.org/access_use#pd-us-google

der verschiedensten Weise einwirkt. Während er auf das Herz hemmend, auf die Bronchialmuskeln verengernd wirkt, übt er auf Speiseröhre, Magen und Darm motorische und auf den Magen und das Pankreas sekretorische Funktionen aus.

Der Einfluß dieses kranial-autonomen Teiles des parasympathischen Systems ist, nach Meyer und Gottlieb, am Mundende des Verdauungstraktus und an den benachbarten Gebilden des Kopfes am stärksten und nimmt von da an an Ausbreitung und Intensität ab. In den tiefen Abschnitten des Verdauungsrohres erfolgt die parasympathische Nervenversorgung durch Nervenbahnen, die als sakral-autonomes System zusammengefaßt werden. Diese entstammen dem unteren Sakralmark und versorgen als Nn. pelvici den Dickdarm vom Colon descendens abwärts, sowie Blase und Genitalorgane.

Neben dieser Versorgung durch sympathische und parasympathische Bahnen besitzen die Hohlorgane noch eigene nervöse Elemente in ihren Wandungen. So schlägt das Herz nach Abtrennung aller zu ihm ziehenden Nerven noch weiter, ebenso kommen im Magen auch nach Durchschneidung der Vagi und Splanchnici noch peristaltische Kontraktionen zustande, und die Magendrüsen werden auch dann noch in Tätigkeit gesetzt. Ebenso lassen sich aus dem aus dem Körper ausgelösten Darmstück unter geeigneten Bedingungen peristaltische Bewegungen auslösen, und für die Blase ist durch zahlreiche Tierversuche erwiesen, daß nach Durchschneidung aller zur Blase hinziehenden Nerven periodische, spontane Blasenentleerungen bestehen bleiben.

Diese automatische Tätigkeit wird durch die Ganglienzellen geregelt, die der Wandung der Hohlorgane an- oder eingelagert sind, und für die Langley die Bezeichnung „Enteric system" vorgeschlagen hat. Da diese Bezeichnung den Herzmuskel nicht mit umfaßt, schlägt L. R. Müller für die Gesamtheit dieser Nervenplexus und Ganglienzellen den Ausdruck „juxta- und intramurales System" vor.

Das sympathische und parasympathische System sind physiologisch und namentlich pharmakologisch scharf voneinander geschieden; anatomisch läßt sich die Scheidung nicht in gleicher Schärfe durchführen (L. R. Müller). Vor allem greift das Adrenalin ausschließlich die sympathischen Nervenendigungen an und wirkt auf die versorgten Organe wie die Reizung der sympathischen Fasern. Die Endigungen des parasympathischen Systems bleiben dagegen von Adrenalin unbeeinflußt. Gifte für die parasympathischen Nerven — als wichtigste Atropin, Muscarin, Pilocarpin, Physostigmin und Cholin — lassen umgekehrt das sympathische Nervensystem durchweg unbeeinflußt (Meyer-Gottlieb).

Die Innervation des Magens geschieht bekanntlich wie bei allen inneren Organen von den beiden Antagonisten Sympathicus und Para-

Digitized by Google
Original from UNIVERSITY OF CALIFORNIA
Generated for guest (Massachusetts Institute of Technology) on 2019-05-24 17:24 GMT / http://hdl.handle.net/2027/uc1.b3753216
Public Domain in the United States, Google-digitized / http://www.hathitrust.org/access_use#pd-us-google

sympathicus, daneben durch die nervösen Elemente, die zwischen der äußeren Längsmuskel- und inneren Ringmuskelschicht (Auerbach-scher Plexus) und in der Submucosa (Meissnerscher Plexus) gelegen sind.

Die Abbildungen lassen den Verlauf des Vagus aufs beste erkennen. Der linke Vagus zieht auf der Vorderseite der Speiseröhre zur Vorderfläche des Magens und sendet nach hoher Gabelung einen schwachen Ast zur Leber, die Hauptmasse versorgt die Vorderfläche des Fundus und präpylorischen Magenabschnittes. Der rechte Vagus zieht an der Rückwand der Speiseröhre zur Hinterfläche des Magens; auch hier lassen sich drei Hauptäste unterscheiden, von denen einer die Kardia, die kleine Kurvatur und einen verschieden großen Teil des Korpus versorgt. Der stärkste Ast strahlt in das rechte Ganglion semilunare aus, ein dritter Anteil geht auf die präpylorische Gegend der Magenhinterwand über.

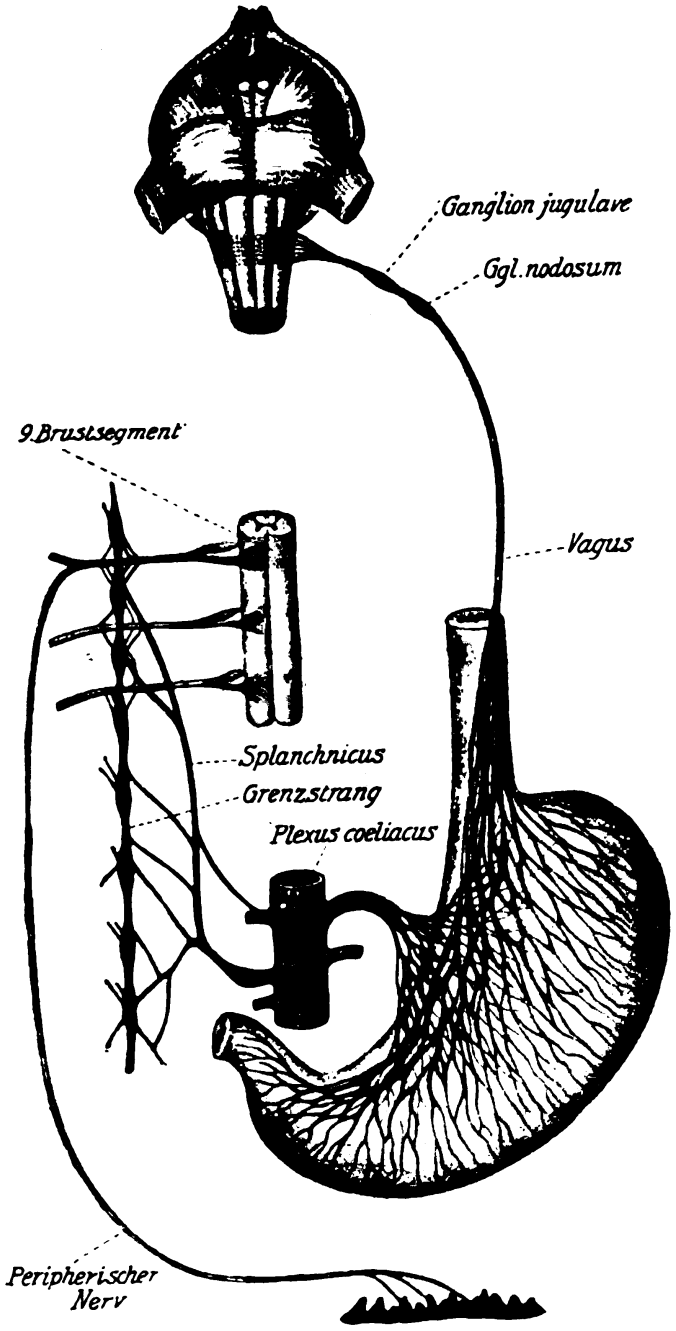

Abb. 8.

Die sympathischen Fasern stammen aus dem Plexus coeliacus und vermischen sich im kleinen Netz — 1 bis 3 cm vom subkardialen Abschnitte der kleinen Kurvatur entfernt — mit den Fasern des Vagus. Sie laufen

Digitized by Google
Original from UNIVERSITY OF CALIFORNIA
Generated for guest (Massachusetts Institute of Technology) on 2019-05-24 17:24 GMT / http://hdl.handle.net/2027/uc1.b3753216
Public Domain in the United States, Google-digitized / http://www.hathitrust.org/access_use#pd-us-google

dann vereint zu den verschiedenen Magenabschnitten. Nach L. R. Müller ist die Plexusbildung zwischen parasympathischen und sympathischen Fasern am Magen längst nicht so deutlich wie an anderen Organen. Außerdem ziehen feine sympathische Nervenäste mit den Gefäßen zur großen Kurvatur.

Die Ganglienzellen des Auerbachschen Plexus sind am menschlichen Magen viel schwerer darzustellen, als an einem anderen inneren

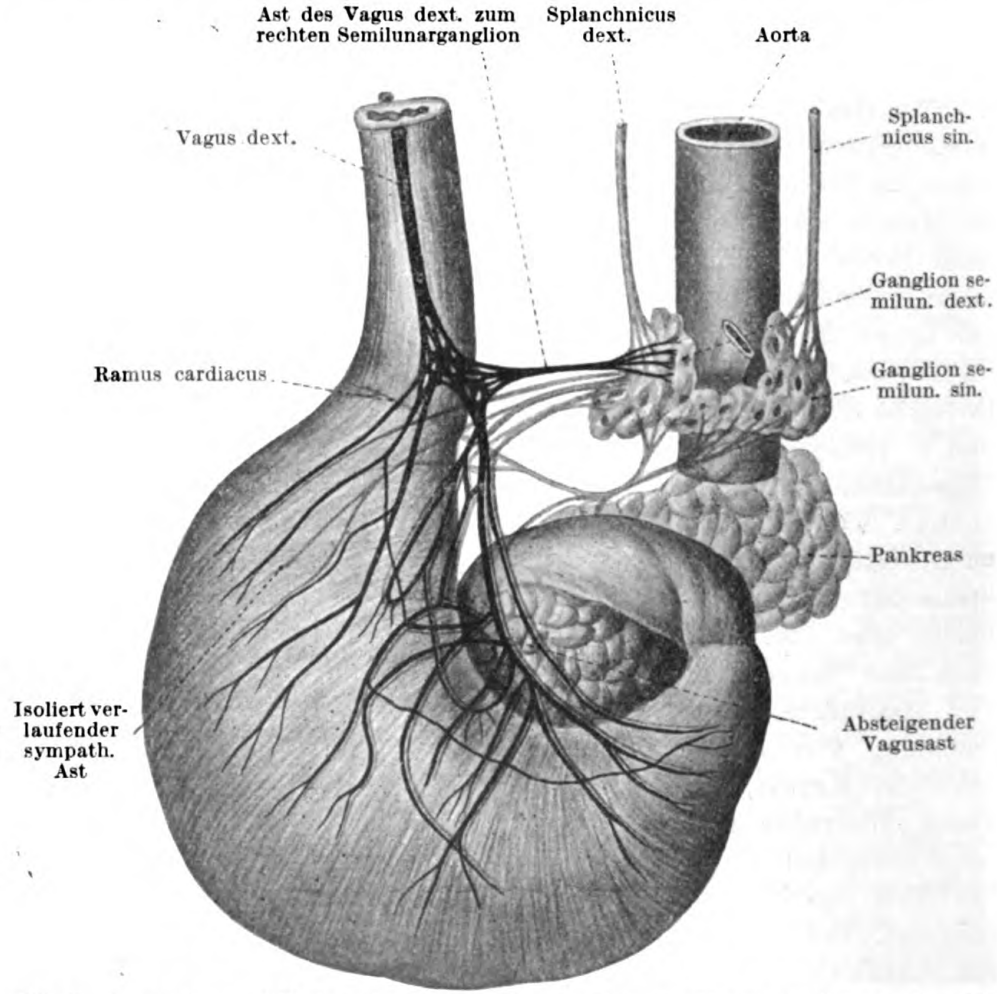

Abb. 4. Innervationsverhältnisse der Hinterfläche des Magens. (Magen von links nach rechts gedreht. Vagusäste schwarz, sympathische Äste grau.)

Organ. L. R. Müller hat erst nach monatelangen Bemühungen Erfolg gehabt, obgleich ganz frisch von Magenoperationen weg fixierte Teile des Magens verwendet wurden. Noch größere Schwierigkeiten bereitete die Darstellung der submukösen Ganglienzellen, von denen Müller 1910 noch schrieb, daß es ihm trotz eifrigen Suchens nicht gelungen sei, solche in der Kardiagegend und im Fundus des Magens nachzuweisen; neuerdings hat er in wenigen Fällen Erfolg gehabt. Nach dem gleichen

Digitized by Google
Original from UNIVERSITY OF CALIFORNIA
Generated on 2019-05-24 17:24 GMT / http://hdl.handle.net/2027/uc1.b3753216
Public Domain in the United States, Google-digitized / http://www.hathitrust.org/access_use#pd-us-google

Autor ist es am schwierigsten, die Ganglienzellen des Pylorus färberisch darzustellen, trotzdem sie hier zahlreicher vorhanden sind als in der übrigen Magenwand.

Wenn man sich diese ziemlich spärlichen Befunde über die Ganglienzellen und ihre Verteilung im menschlichen Magen — beim Tiere sind sie teilweise besser darstellbar — vor Augen hält, so muß man über die

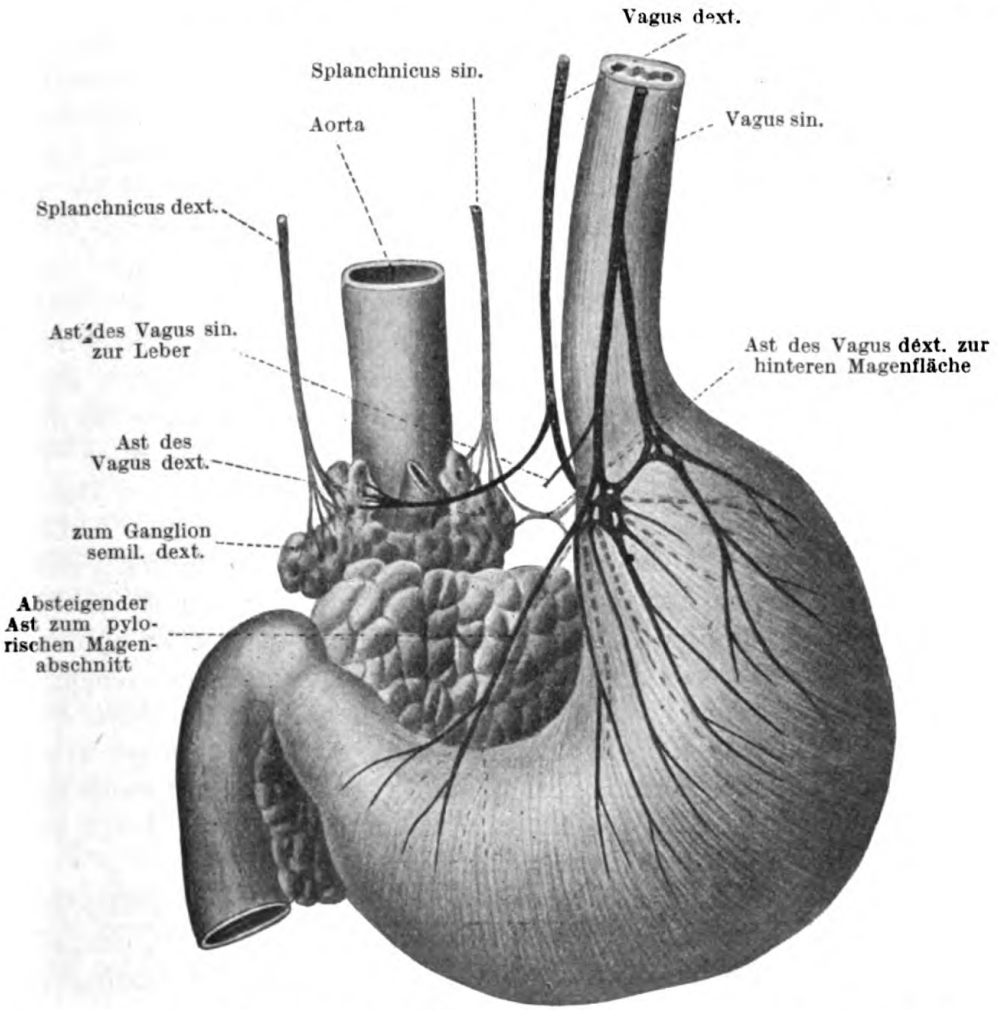

Abb. 5. Innervationsverhältnisse auf der Vorderfläche des Magens. (Vagus schwarz, Sympathicus grau, die punktierten Linien beziehen sich auf die Äste des rechten hinteren Vagus.

Sicherheit erstaunt sein, mit der im allgemeinen mit ihnen und ihren Funktionen gerechnet wird. Zum großen Teil stützen sich diese Angaben auf diejenigen v. Openchowskis, deren Beweiskraft aber von Kirschner und Mangold als unzureichend bezeichnet wird. Man wird diesen letzteren, auch nach den heutigen Kenntnissen, in ihrem Urteil beipflichten müssen, daß das von v. Openchowski entworfene Schema wohl mehr faute de mieux Eingang in die Lehrbücher gefunden hat.

Digitized by Google
Original from UNIVERSITY OF CALIFORNIA
Generated for guest (Massachusetts Institute of Technology) on 2019-05-24 17:24 GMT / http://hdl.handle.net/2027/uc1.b3753216
Public Domain in the United States, Google-digitized / http://www.hathitrust.org/access_use#pd-us-google

Über die Art, wie die Nervenfasern durch die Magenwand zum Drüsenepithel vordringen und mit diesem in Verbindung treten, ist am menschlichen Magen nichts Sicheres bekannt.

Versuchsanordnung.

Zu den Versuchen wurden ausschließlich Hunde herangezogen, da anerkanntermaßen bei diesen am ehesten Vergleiche mit dem menschlichen Magen zulässig sind. Äußere Umstände gestatteten leider nicht, möglichst große Tiere zu nehmen, obschon die übersichtlicheren Verhältnisse bei diesen gerade bei den Resektionsversuchen am Gangl. coel., bei denen man im engen und tiefen Raum arbeiten muß, besonders erwünscht gewesen wären. Die bei kleinen Hunden schwer vermeidbaren Verletzungen nahegelagerter lebenswichtiger Gebilde haben den Verlust mehrerer Versuchstiere bedingt. Aber auch ohne solche Nebenverletzungen bedeutet die gründliche Exstirpation des Gangl. coeliac. auf beiden Seiten einen Eingriff, der allein durch seine Schwere manches Versuchstier verenden läßt. Ich möchte das besonders gegenüber Popielski betonen, der die Mißerfolge anderer Autoren bei ihren Exstirpationsversuchen des Plexus coeliac. auf das Hinzutreten einer Peritonitis zurückführt. Ich habe bei der Sektion verendeter Tiere in keinem Falle peritonitische Erscheinungen feststellen können. — Demgegenüber bedeutet eine doppelseitige Vagotomie unterhalb des Zwerchfelles nur einen leichten Eingriff, der sich in erheblich kürzerer Zeit ausführen läßt. Ein unmittelbarer Verlust ist durch die Vagotomie nur in einem Fall entstanden, bei dem im Bestreben, die Vagusäste möglichst hoch abzutrennen, ehe sich Einzelfasern abgespalten haben, der Hiatus oesophagei zu stark geschwächt worden war. An dieser schon zur Hernienbildung prädisponierten Stelle hatte sich ein Leberzipfel in den Brustraum vorgedrängt und durch Pleuritis den Tod des Tieres herbeigeführt.

Operationen: Die Eingriffe wurden bei den Tieren in Morphiumbetäubung vorgenommen, wozu bei kleineren Tieren $1-1^1/_2$ ccm einer 1 proz., bei mittleren Tieren dieselbe Menge einer 2 proz. Lösung ausreichte. Meist machte sich aber noch eine leichte Äthernarkose zur Unterstützung notwendig, besonders wenn am Ganglion gearbeitet wurde oder stärkerer Zug am Magen die Unruhe der Tiere steigerte. Das von Stierlin empfohlene Vorgehen hat sich mir im einzelnen bewährt. Für die Vagotomie genügte ein Medianschnitt von 5—6 cm Länge; durch Ziehen am Magen wurden die Vagi angespannt und durch sorgfältiges Lösen am Zwerchfellschlitz möglichst hoch freigelegt und durchtrennt. Um den Einfluß etwa höhergelegener Nebenäste zu beseitigen, wurde eine zirkuläre, bis auf die Mucosa reichende Umschneidung hinzugefügt. Der Zug am Magen rief ganz analog den Beobachtungen,

Digitized by Google
Original from UNIVERSITY OF CALIFORNIA
Generated for guest (Massachusetts Institute of Technology) on 2019-05-24 17:24 GMT / http://hdl.handle.net/2027/uc1.b3753216
Public Domain in the United States, Google-digitized / http://www.hathitrust.org/access_use#pd-us-google

die wir am Menschen machen konnten, vor der Vagusdurchtrennung Rhythmusänderungen der Atmung und Pulsverlangsamung hervor. Bei den operierten Tieren konnte ich etwa 1—2 Tage lang nach der Operation in der Regel Erbrechen auf die sehr vorsichtig zugeführte Nahrung beobachten, und ich kann damit die Ansicht von Fritsch bestätigen, der in dem Auftreten von Erbrechen nach doppelseitiger Vagotomie bei seinen Versuchstieren den Beweis für die gelungene Vagusdurchschneidung sah. Von längerer Dauer war das Erbrechen in keinem Falle.

Weit schwieriger und eingreifender ist die doppelseitige Resektion des Plexus coeliacus. Der mediane Laparotomieschnitt genügt bei dem meist spitzen Rippenwinkel der Hunde nicht, um das Operationsgebiet genügend freizulegen. Ich habe deshalb mit Vorteil den Schrägschnitt auf der linken Seite verwendet, der fast bis zur linken Beckenschaufel geführt wurde. Wurden dann Magen und Darm durch Kompressen nach rechts herübergedrängt, so waren die Nebenniere und ihre Umgebung auf der linken Bauchrückwand gut übersehbar. Das Gangl. coel. findet sich etwas medial und hinten von der Nebenniere; seine Freilegung und Entfernung erfordert auch hier große Vorsicht gegenüber den nahegelegenen Gefäßen — zumal die ausstrahlenden Nervenfasern mit diesen teilweise eng verflochten sind. — Weit schwieriger ist dagegen das rechte Ganglion zu erreichen. Durch Anheben des Peritoneums kann man an den dicht unterhalb der Art. coeliaeca gelegenen Nervenknoten gelangen, die Übersichtlichkeit ist aber schlechter als links und Verletzungen von wichtigen Gefäßen bei der Nähe des Mesenterialansatzes besonders leicht.

Ich möchte deshalb diesen von Stierlin empfohlenen Zugang zum rechten Gangl. coel. für weniger günstig halten und das Aufsuchen von der rechten Seite her empfehlen.

Man kann auch hierzu den Schrägschnitt auf der linken Bauchseite beibehalten, da dieser genügend Zugang zur ganzen Bauchhöhle gibt. Nach Entfernung des linken Plexus schiebt man den ganzen Darm nach links hinüber und eröffnet das Peritoneum auf der Rückwand über der deutlich tastbaren rechten Nebenniere. Als Leitweg zum Ganglion hat es sich mir als nützlich erwiesen, das Crus mediale des Zwerchfells zu benutzen, an dem entlang der Splanchnicus verläuft. Im weiteren Vorgehen wurde dann die gesamte zwischen Art. coel. und mesent. sup. eingeschlossene Nervenmasse mit Schere und Pinzette herauspräpariert, die Splanchnici durchtrennt und die Nervenfasern, die die Gefäße begleiten, nach Möglichkeit entfernt. Gewisse Schwierigkeiten entstehen bei der Ablösung der Nervenmasse von der Rückwand der Nebenniere, mit der die Nervenfasern außerordentlich fest zusammenhängen. Ich habe es deshalb in den späteren Versuchen vorgezogen,

Digitized by Google
Original from UNIVERSITY OF CALIFORNIA
Generated on 2019-05-24 17:24 GMT / http://hdl.handle.net/2027/uc1.b3753216
Public Domain in the United States, Google-digitized / http://www.hathitrust.org/access_use#pd-us-google

die starke Vene, die quer über die Nebennieren zieht, zu unterbinden, um durch Hochklappen der Nebennieren einen freieren Zugang zu bekommen. Eine Schädigung durch die Unterbindung dieses Gefäßes habe ich nicht feststellen können.

Bei dieser Art des Vorgehens von rechts her kann zwar die Leber störend wirken und das Gesichtsfeld beschränken, ich halte diesen Nachteil aber für geringer, als die im anderen Falle entstehenden Gefäßverletzungen.

Ich lasse die Versuchsprotokolle über die operativen Eingriffe und die Sektionsbefunde folgen:

Hund 1. 27. V. 1920. Schwarz-weißer Pinscher. Nach 0,01 Morph. befriedigende Anästhesie, die für kurze Zeit durch leichte Ätherverabreichung verstärkt wird.

Schrägschnitt am linken Rippenrand. — Vorziehen des Magens und Umschlingung der Kardia mit einem dünnen Gummischlauch. Beim Abwärtsziehen spannen sich die Vagusäste an, sie werden durchtrennt und darauf der Oesophagus am Hiatus oesophag. zirkulär bis auf die Schleimhaut durchschnitten. Ein kleiner Einriß in der Diaphragmalücke wird durch eine Catgutnaht geschlossen. Der Magen ist nach der Operation etwas gedehnt und erschlafft, hat aber im übrigen seine Form erhalten und zeigt auf Reiz Kontraktionen.

Hund 2. 20. V. 1920. Schwarzgelber Dobermann.

1 Stunde vor der Operation erhält der Hund 2 ccm 1 proz. Morphium.

Schnitt vom Schwertfortsatz bis nahe an die l. Beckenschaufel. Verdrängung von Magen, Leber, Milz und Därmen mit Kompressen nach rechts; die l. Nebenniere ist deutlich als bohnengroßes, gelbliches Gebilde zu erkennen. Nach Spaltung des Peritoneums sieht man dicht an der Nebenniere das Geflecht des Plexus coeliac., das mit Schere und Pinzette von den Gefäßen abgelöst und abgetragen wird. Darauf wird von derselben Seite aus durch stärkeres Aufheben des Peritoneums auf der r. Seite der Plexus aufgesucht und nach Möglichkeit entfernt. Morphiumwirkung sehr gut und völlig ausreichend bis zu dem Moment, wo am Ganglion gearbeitet wurde. Hier mußte wegen starker Schmerzäußerungen des Hundes die Anästhesie durch leichte Äthernarkose unterstützt werden.

Hund 3. 12. VI. 1920.

Die Operationswunde ist bis auf eine kleine Granulationsstelle verheilt.

Eine halbe Stunde vor der Operation subcut. Injektion von 0,015 Morph., volle anästhetische Wirkung. Medianschnitt. Die Zugängigkeit zur Kardia ist weniger günstig als vom Rippenbogenschnitt aus. Umschlingung der Kardia mit einem Gummischlauch, beim Anspannen sind die Vagi deutlich fühlbar. Durchtrennung der Vagi, auch einige kleinere Äste in der Nähe werden durchschnitten. Schon beim Zug am Magen dehnte sich dieser und bei verstärktem Zug traten Würgbewegungen auf, die von Luftschlucken begleitet waren. Nach Durchtrennung der Nerven war der Magen auf etwa das Doppelte seines Volumens vergrößert, die Wand aber nicht ausgesprochen atonisch. Der Magen läßt sich trotz der Vergrößerung ohne Schwierigkeiten in die Bauchhöhle zurückbringen.

Hund 4. 9. VII. 1920. Schwarzbrauner Pinscher.

Subcutane Injektion von 0,015 Morphium genügt zur Anästhesie. Medianschnitt. Magen ziemlich groß. Die Kardia wird mit einem Gummischlauch umschlungen, heruntergezogen und nun dicht am Zwerchfellschlitz das Gewebe bis auf die Schleimhaut zirkulär durchschnitten.

Digitized by Google
Original from UNIVERSITY OF CALIFORNIA
Generated for guest (Massachusetts Institute of Technology) on 2019-05-24 17:24 GMT / http://hdl.handle.net/2027/uc1.b3753216
Public Domain in the United States, Google-digitized / http://www.hathitrust.org/access_use#pd-us-google

Nach der Operation zeigt sich der Magen nicht wesentlich vergrößert. Er ist ziemlich schlaff und läßt keinerlei Peristaltik erkennen.

Hund 4 erholte sich nach dem Eingriff schlecht, er bot Erscheinungen von zunehmender Atemnot und Freßunlust, so daß er für weitere Versuche nicht verwendet werden konnte.

Am 24. VII. ging er ein. Die sofort vorgenommene Sektion ergab: Bauchhöhle: Keine Peritonitis, kein Exsudat. Magen sehr groß, nimmt fast die ganze freie Fläche der Bauchöffnung ein (Größe von der Kardia bis zur großen Kurvatur 19 cm, Breite 15 cm), mit sehr vielen Speiseresten gefüllt. Därme o. B. Serosa spiegelglatt. Die Brusthöhle enthält außerordentlich große Mengen klaren Exsudates, durch das beide Lungen stark komprimiert sind. Ein Leberzipfel hat sich am Hiatus oesophageus in die linke Brusthöhle gedrängt, dadurch ist das pleuritische Exsudat hervorgerufen, das offenbar zum Tode geführt hat. Die Durchtrennung der Vagusäste an der Kardia erweist sich als vollständig.

Der aufgeschnittene Magen zeigt eine außerordentlich starke Überdehnung des Fundus mit zahlreichen Erosionsblutungen. Das Antrum pylori ist weniger überdehnt, der Pylorus etwas weit, nicht offenstehend. An der Magenstraße finden sich im pylorischen Teile zwei ausgesprochene Schleimhautdefekte von je Linsengröße.

Hund 5. 9. VII. 1920. Mittelgroßer, weißer Wolfshund.

Nach subcut. Injektion von 0,01 Morph. ist der Hund noch unruhig, so daß leichte Äthernarkose gegeben werden muß.

Schrägschnitt vom Rippenwinkel bis fast zur linken Beckenschaufel.

Die Gegend zwischen l. Niere und den großen Gefäßen wird dadurch gut zugängig. Spaltung des Peritoneums und Aufsuchen des Pl. coeliac. neben der gut sichtbaren Nebenniere. Mit Schere und Pinzette wird das Nervengeflecht von der Umgebung gelöst und abgetragen. Es wird versucht, das r. Gangl. nach Herüberlagern der Därme von der r. Seite aus aufzusuchen. Dabei bieten sich aber durch die ungewöhnlich große Leber und durch Verwachsungen an ihrer Unterfläche erhebliche Schwierigkeiten, die r. Nebenniere wird dabei oberflächlich verletzt.

Das Vorgehen von der l. Seite erweist sich in diesem Falle als geeigneter.

Herauspräparieren des r. Plexus wie im früheren Versuch, eine stärkere Blutung aus einem Nebenast der Art. renalis ist leicht zu stillen.

Nach Beendigung der Exstirpation und Zurücklagerung der Därme zeigt der Magen auffallend starke Peristaltik, im Verlauf weniger Sekunden ziehen tiefe peristaltische Wellen vom Fundus gegen den Pylorus, ohne daß der Magen durch Berührung dazu angeregt wäre. — Bei Beginn der Operation war eine peristaltische Tätigkeit am Magen nicht erkennbar.

Nachdem sich der Hund nach Erwachen aus der Narkose anscheinend wohlbefunden hatte und kräftig auf alle Eindrücke reagiert hatte, erfolgte am nächsten Morgen, 18 Std. post. op. — plötzlicher Exitus.

Sektion: 10. VII. In der freien Bauchhöhle keine Blutung, keine Peritonitis. Der Magen ist maximal kontrahiert, die Kontraktion reicht etwas über den Pylorus hinaus, der selbst fest verschlossen ist. Der Magen ist leer. — Das Duodenum ist in seinem mittleren Teil schlaff und gefüllt, der übrige Dünndarm von wechselndem Kontraktionszustand, meist fingerartig dünn, in kürzeren Abschnitten in erschlafftem und gefülltem Zustande.

Die Präparierung der Gegend des Pl. coel. zeigt, daß dieser vollständig entfernt ist. In der Gegend der r. Nebenniere findet sich ein Hämatom, auch stärkere Blutung in die Marksubstanz der r. Nebenniere. Todesursache nicht sicher festzustellen.

Digitized by Google
Original from UNIVERSITY OF CALIFORNIA
Generated for guest (Massachusetts Institute of Technology) on 2019-05-24 17:24 GMT / http://hdl.handle.net/2027/uc1.b3753216
Public Domain in the United States, Google-digitized / http://www.hathitrust.org/access_use#pd-us-google

Hund 6. 14. VII. 1920. Kleiner, rehbrauner Pinscher.

Eine halbe Stunde vor der Operation subcut. Injektion von 0,01 Morph. Anästhesie anfangs gut, beim Arbeiten am Magen unterstützt durch leichte Äthernarkose.

Medianschnitt: Typische, doppelseitige Vagotomie durch Umschneidung der Kardia am Hiatus oesophageus. Besondere Schwierigkeiten entstehen durch eine ausgedehnte Lappung der Leber und durch Verwachsungen nach der Kardiagegend zu. Nach Beendigung des Eingriffes zeigt der Magen keine erhebliche Vergrößerung, er ist dagegen in seinem Tonus herabgesetzt. — An den beiden folgenden Tagen hat der Hund einigemal gebrochen, dann traten bei vorsichtiger Fütterung keine Störungen mehr auf.

Hund 7. 18. XII. 1920. Großer, gelber Boxer.

Nach 0,015 Morph. gute Anästhesie, die nur während des Präparierens am Plexus durch leichte Äthernarkose verstärkt wird.

Schrägschnitt von ca. 15 cm Länge parallel zum unteren Rand des l. Rippenbogens. Nach Eröffnung der Bauchhöhle wird der Magen, der normale Größenverhältnisse zeigt, sowie Milz und Därme mit Kompressen nach rechts verdrängt und zur Orientierung die l. Nebenniere aufgesucht. Die Verhältnisse sind bei diesem größeren Tier sehr viel übersichtlicher und erleichtern die Orientierung wesentlich. Etwas medial und oberhalb von der Nebenniere sieht man durch das zarte Peritoneum das Nervengeflecht um das Gangl. coeliac. durchschimmern. Nach Spaltung des Bauchfells lassen sich die Nervenfasern sehr exakt herauspräparieren.

Von derselben Bauchfellöffnung läßt sich auch auf der anderen Seite das Nervengeflecht des r. Gangl. herausschälen; allerdings wird ein größeres Gefäß verletzt, das unterbunden werden muß. Das Peritoneum wird durch einige Catgutnähte geschlossen. Der Dünndarm ist bei Beendigung der Operation bandartig kontrahiert und stark anämisch, der Magen ist ebenfalls stark zusammengezogen, zeigt aber nicht die spontane Peristaltik wie beim vorigen Versuch (Hund 5).

Nach 20 Std. Exitus.

Sofortige Sektion: 19. XII. In der Bauchhöhle eine reichliche Menge serös blutiger Flüssigkeit. Während das Duodenum und die tieferen Abschnitte des Ileum keine Ernährungsstörungen zeigen, ist das Jejunum in ganzer Ausdehnung blauviolett verfärbt, an mehreren Stellen perforiert und zerfällt beim Anfassen wie Zunder. — Beim Präparieren der Operationsstelle zeigt sich, daß das unterbundene Gefäß die Art. mes. sup. ist. Im übrigen sind die Nervenplexus auf beiden Seiten völlig entfernt.

Hund 8. 20. I. 1921. Schwarzer, mittelgroßer Hund.

Nach subcut. Injektion von 0,01 Morph. besteht tiefe Anästhesie. Derselbe Hund zeigte bei einem vor kurzem vorgenommenen Versuch hochgradige Empfindlichkeit gegenüber Atropin; es traten nach subcut. Injekt. von 1 ccm Atropin sulf. 0,01 : 10,0 bei ihm schwerste Intoxikationserscheinungen auf, während der gleichzeitig und mit der gleichen Menge gespritzte Hund 9 keinerlei Vergiftungssymptome aufwies.

Medianschnitt: Magen stark gefüllt, mittelgroß. — Doppelseitige Vagotomie in typischer Weise mit zirkulärer Durchtrennung des Kardiagewebes bis auf die Schleimhaut.

Nach der Durchtrennung ist der Magen stark erweitert, zeigt auf mechanische Reize aber örtliche Zusammenziehung. — Zurücklagerung des Magens, schichtweiser Schluß der Bauchdecken.

Hund 9. 20. I. 1921. Weißer, mittelgroßer Spitz.

Nach 0,01 Morph. noch große Unruhe, so daß leichte Äthernarkose gegeben

Digitized by Google
Original from UNIVERSITY OF CALIFORNIA
Generated for guest (Massachusetts Institute of Technology) on 2019-05-24 17:24 GMT / http://hdl.handle.net/2027/uc1.b3753216
Public Domain in the United States, Google-digitized / http://www.hathitrust.org/access_use#pd-us-google

wird. Schrägschnitt vom Schwertfortsatz bis zur l. Beckenschaufel. Magen ziemlich klein, Verlagerung des Bauchinhaltes samt Milz nach rechts, so daß die Gegend des linken, oberen Nierenpoles mit der Nebenniere, die etwa bohnengroß ist, freiliegt. Über die letztere hinweg verläuft in querer Richtung ein mäßig, starkes, venöses Gefäß. Nach Anheben des rückwärtigen Peritoneums wird dieses mit der Schere gespalten. Man sieht nun oberhalb der Nebenniere am medialen Rande des Crus mediale den Splanchnicus als dünnen, weißen Strang, der hinter der Nebenniere verschwindet. Das Gefäß, das über die Nebenniere zieht, wird doppelt unterbunden und durchtrennt, um die Nebenniere aufstellen zu können. Darauf wird der Splanchnicus mit der Klemme gefaßt, durchtrennt, und an dem peripheren Ende des Splanchnicus die Nebenniere umgelegt, so daß das Nervengeflecht auf der Rückseite freiliegt. Der Überblick über den Plexus coel. ist nunmehr sehr gut und die Nervenknoten können mit ihren Fortsätzen mit Schere und Pinzette ausgelöst werden. Keine nennenswerte Blutung.

Rechte Seite: Magen, Milz und Därme werden nach links gelagert, der Zugang zu dem Winkel zwischen rechtem oberen Nierenpol und Pfortader wird durch eine Peritonealduplikatur gehindert, die von dem Ansatz der Mesenterialwurzel zur Leberunterfläche zieht. Sie enthält keine erkennbaren Gefäße und wird durchtrennt. Danach liegt die Gegend gut zugängig frei und es wird in der gleichen Weise wie links der Plexus exstirpiert. Nach Beendigung der Operation zeigt der Magen keine Veränderung. Der Dünndarm ist ziemlich stark kontrahiert. Schichtweiser Schluß der Bauchdecken. Dauer der Op. $1^1/_4$ Stunde. Äthierverbrauch: 35 g.

Exitus nach 20 Std.

Sektion 21. I. 1921. Brusthöhle o. B. Bauchhöhle: Magen maximal kontrahiert, pylorische Region zu einem knorpelharten Muskelwulst zusammengeschnürt; Fundus klein, der ganze Magen ist etwa auf ein Drittel der Größe zusammengeschrumpft, in der er bei der Operation sichtbar war. Dünndarm mittelweit; Dickdarm und namentlich Blase hochgradig kontrahiert. In der freien Bauchhöhle wenig blutig seröse Flüssigkeit, keinerlei Anzeichen von Peritonitis. Die Prüfung der Exstirpationsstellen läßt beiderseits gründliche Entfernung der Nervengeflechte erkennen. Todesursache nicht feststellbar. Im Duodenum finden sich 5 etwa linsengroße, ganz frische Schleimhautdefekte mit lebhaft geröteter Umgebung.

Röntgenologische Untersuchung.

Zur röntgenologischen Untersuchung wurden die Tiere durch 20stündiges Hungern vorbereitet, so daß sie in der Regel vom vorhergehenden Mittag an kein Futter mehr erhielten und ihnen am nächsten Morgen die übliche Kontrastmahlzeit von 300 g Bariumgrießbrei verabreicht wurde. Mit zwei Ausnahmen fraßen die Tiere den Brei sehr willig.

Die Durchleuchtung wurde stehend vorgenommen, wobei das Tier von zwei Wärtern festgehalten wurde. Auf eine anfangs versuchte Befestigung der Tiere in einem Gestell verzichtete ich bald, da die Beobachtung bei einfachem Festhalten ebenso genau möglich war und andererseits durch das Festbinden auf dem Gestell die Erregung der Tiere zweifellos gesteigert wurde. Das schien mir für meine Zwecke, bei denen es in erster Linie auf die Entleerungszeiten ankam, besonders unvorteilhaft, da die Erregung bekanntlich die Magenentleerung erheblich beeinflussen kann. Nach den Untersuchungen von Lommel ist der Ein-

Digitized by Google
Original from UNIVERSITY OF CALIFORNIA
Generated on 2019-05-24 17:24 GMT / http://hdl.handle.net/2027/uc1.b3753216
Public Domain in the United States, Google-digitized / http://www.hathitrust.org/access_use#pd-us-google

fluß psychischer Vorgänge auf die Magenentleerung bei Hunden so erheblich, daß unruhige Tiere oft 2—3 Stunden lang überhaupt keine Bewegung und Entleerung aufwiesen, während nach dem Losbinden der Tiere nach kurzer Zeit geregelte Peristaltik erfolgte. Allerdings scheint dies nach den Beobachtungen von Takahashi und v. Redwitz in noch höherem Grade bei Katzen als bei Hunden der Fall zu sein. Bei sämtlichen Tieren wurde in Vorversuchen die Entleerungszeit des Magens unter normalen Verhältnissen geprüft und durch Pausen das Bild in verschiedenen Entleerungsphasen festgelegt. Die Entleerungszeit erwies sich als variabel, im folgenden sind die bei den einzelnen Tieren gefundenen Werte bei den Vorversuchen zusammengestellt.

Hund 1: $4^1/_4$ Std.,
„ 2: $3^3/_4$ Std.,
„ 3: $3^3/_4$ Std.,
„ 4: $3^1/_2$ Std.,
„ 5: 3 Std.,
„ 6: $3^1/_4$—$3^1/_2$ Std.,
„ 7: $3^1/_2$ Std.,
„ 8: $3^1/_2$ Std.,
„ 9: $3^1/_4$ Std.

Im Mittel betrug sie demnach $3^1/_2$ Stunden.

Das Spiel der Magenperistaltik ließ sich sehr gut beobachten. Die peristaltischen Wellen an der großen Kurvatur setzten an der Grenze von Fundus und Antrum ein und liefen, sich vertiefend, zum Pylorus fort. Hier schloß sich der peristaltische Ring vollständig und der dadurch von dem übrigen Mageninhalt abgeschnürte Breifleck wurde ins Duodenum geschoben. Die Frequenz der einzelnen aufeinanderfolgenden Wellen wurde nur in einigen Versuchen zeitlich festgelegt, am normalen Magen folgten sie durchschnittlich alle 8—12 Sekunden.

Eine Abschnürung zwischen Fundus und Antrumteil, wie sie von Boldireff als Sphincter antr. pylori beschrieben ist, habe ich ebensowenig wie v. Redwitz beobachten können. Letzterer erwähnt eine von ihm meist beobachtete spornartige Aussackung im Fundusteil des Hundemagens, ich habe darauf meine Aufmerksamkeit gerichtet, konnte sie aber in ausgeprägter Form bei meinen Versuchstieren nicht feststellen.

Narkoseeinwirkungen.

Bei der allgemein angenommenen, großen Bedeutung, die der Narkose für die Entstehung akuter Magenatonien beigemessen wird, erschien es angebracht, durch Narkoseversuche festzustellen, wie weit der Magen im späteren Verlauf nach Narkosen motorische Schädigungen aufwies. Für die unmittelbaren Schädigungen war durch die schon erörterten Versuche, sowohl von Kelling, wie von Braun und Seidel der Beweis erbracht, daß die Narkose eine Störung des Reflexapparates

Digitized by Google
Original from UNIVERSITY OF CALIFORNIA
Generated for guest (Massachusetts Institute of Technology) on 2019-05-24 17:24 GMT / http://hdl.handle.net/2027/uc1.b3753216
Public Domain in the United States, Google-digitized / http://www.hathitrust.org/access_use#pd-us-google

hervorruft, die dem Magen die Möglichkeit nimmt, selbst bei hochgradigen Aufblähungen sich durch Ructus zu entleeren. Diesen Versuchen gegenüber, die sich auf die Feststellung der retrograden Tätigkeit des Magens richteten, kam es mir auf die Beobachtung der normal gerichteten Austreibung des Magens an und weniger auf die unmittelbare vorhandene Störung der Magenmotilität, als auf die nach Ablauf von 1 bis 2 Tagen vorhandenen Abweichungen, also zu einer Zeit, zu der im klinischen Bild akute Lähmungserscheinungen des Magens aufzutreten pflegen. Daß sich mittels Perkussion und Sonde eine länger anhaltende Vergrößerung des Magens und Stauung seines Inhaltes nach Narkosen nachweisen ließ, hatte Payer gezeigt und wurde ebenfalls schon erwähnt. Die feineren Vorgänge der Motilitätstörung entziehen sich aber naturgemäß bei derartiger Prüfung der Beobachtung.

Mangold hat an narkotisierten Vögeln mittels Registrierung durch eine in den Magen eingeführte Ballonsonde den Kontraktionszustand der Magenwand im Verlauf der Chloroform- wie Äthernarkose geprüft und dabei eine rasche Herabsetzung der Kontraktionshöhe bis zur völligen Erschlaffung des Magens beobachten können. Wurde dann die Narkose abgebrochen, so stellte sich allmählich die Magentätigkeit wieder her, beginnend mit ganz schwachen und stetig an Höhe zunehmenden Kontraktionen. Eine Nachwirkung von allerdings nur geringer Dauer — $^3/_4$ Stunden und länger — war in Gestalt einer Verlangsamung des Rhythmus beim Hühnermagen ausgesprochen, beim Krähenmagen nur in geringerem Grade zu beobachten. Die von Mangold in seinen Versuchen gefundenen Rhythmuszahlen stellen sich folgendermaßen dar:

Magenrhythmus.

	vor der Narkose	nach der Narkose
Huhn: Äther	23,6 sec	32,2 sec
Chloroform:	21 „	30,5 „
Krähe: Äther	9,9 „	10,1 „
Chloroform:	11,6 „	9,6 „

In anderer Versuchsanordnung wurde durch Schütz der Einfluß der Narkotica auf den Magen geprüft. Er ging dabei in der Weise vor, daß der einem eben getöteten Tiere entnommene Magen der Einwirkung von Chloroform und Ätherdämpfen ausgesetzt wurde; dabei zeigte sich, daß die Erregbarkeit eines solchen, von seiner äußeren Innervation abgetrennten Magens durch diese Dämpfe aufgehoben wird, jedoch nur für die Dauer ihrer Einwirkung. Beim Chloroform bestand die Wirkung in einem gleichmäßigen Versagen des gesamten Muskelapparates, was sich durch Prüfung der elektrischen Erregbarkeit der Magenmuskulatur feststellen ließ. Beim Äther ließ sich im Gegensatz hierzu feststellen, daß in einem gewissen Stadium der Ätherwirkung wohl der gesamte nervöse Apparat, nicht aber die Muskulatur selbst unerregbar geworden ist.

Digitized by Google
Original from UNIVERSITY OF CALIFORNIA
Generated for guest (Massachusetts Institute of Technology) on 2019-05-24 17:24 GMT / http://hdl.handle.net/2027/uc1.b3753216
Public Domain in the United States, Google-digitized / http://www.hathitrust.org/access_use#pd-us-google

Also auch hierbei zeigt sich, daß die Narkotica zwar eine intensive, unmittelbare Wirkung auf den Magen auszuüben vermögen, eine nachhaltige Wirkung sich aber nicht feststellen läßt.

Ich habe an drei Versuchshunden die Nachwirkung einer $^3/_4$stündigen Äthernarkose auf die Entleerungszeit des Magens geprüft, und zwar nach 24 und 36 Stunden. Dabei fand sich nach 24 Stunden:

		Normale E. D.	Verzögerung
Hund 1	5 Std.	$4^1/_4$ Std.	$^3/_4$ Std.
Hund 2	$4^1/_2$ Std.	$3^3/_4$ Std.	$^3/_4$ Std.
nach 36 Stunden:			
Hund 1	$4^3/_4$ Std.	$4^1/_4$ Std.	$^1/_2$ Std.
Hund 2	$4^1/_2$ Std.	$3^3/_4$ Std.	$^3/_4$ Std.

Eine Verlängerung der Magenentleerung war also erkennbar, auch noch am 2. Tage, im ganzen war sie aber unbeträchtlich. Ich mußte davon Abstand nehmen, den gleichen Versuch auch auf protrahierte Chloroformnarkosen anzuwenden, da die hohe Empfindlichkeit der schlecht ernährten Tiere gegen Chloroform sich gleich bei den ersten Versuchen erwies und mit dem Verlust eines Tieres endete, weitere Versuche bei dem Mangel an Tieren aber zu einer Unterbrechung der übrigen Versuche geführt hätten.

Wir sehen also, daß nach Ablauf der Narkose nur sehr geringe Motilitätsstörungen übrigbleiben, die in Verlangsamung des Rhythmus (Mangold) oder in einer geringfügigen Verlängerung der Entleerungszeiten in meinen Versuchen zum Ausdruck kommen.

Es wird sich weiter die Frage erheben, ob etwa bei den protrahierten Chloroformvergiftungsfällen Beobachtungen gemacht sind, die auf eine deutliche Schädigung des Magenmuskels schließen lassen. Eine solche könnte immerhin als möglich gelten, da Mangold es für wahrscheinlich hält, daß die lähmende Wirkung der Inhalationsnarkose auf die Motilität des Magens eine vorwiegend periphere ist und direkt am Muskel- und Nervensystem angreift.

Nun wissen wir, daß in der Regel nach Chloroformnarkosen die schwersten Veränderungen an Herz, Nieren und Leber beobachtet worden sind, wenn auch in einer Reihe anderer Organe gelegentlich zellschädigende Chloroformwirkungen zu sehen waren, doch treten diese in ihrer klinischen Bedeutung hinter den genannten zurück (v. Brunn). Dabei kommt dem Chloroform nach den Untersuchungen von B. Müller keine Sonderstellung zu; auch nach anderen Narkosemitteln (Chloralhydrat, Bromäthyl, Chloräthyl, Äther und deren Mischungen) wurden Zellschädigungen mit Fettmetamorphose beobachtet, die in direktem Verhältnis zur narkotischen Kraft der Mittel standen.

Am Magen dagegen hat sich selbst bei den schwersten Spätfällen von Chloroformvergiftung fast nie eine nachweisbare Veränderung

Digitized by Google
Original from UNIVERSITY OF CALIFORNIA
Generated for guest (Massachusetts Institute of Technology) on 2019-05-24 17:24 GMT / http://hdl.handle.net/2027/uc1.b3753216
Public Domain in the United States, Google-digitized / http://www.hathitrust.org/access_use#pd-us-google

gefunden; in einer Zusammenstellung und eingehenden Besprechung von 21 solchen Fällen durch Stierlin, die meist zum Exitus gekommen sind, wurde nur in einem Falle eine Verfettung der Magen-Duodenal- und Jejunalschleimhaut gefunden, in einem anderen enthielt der Magen ziemlich viel blutige Flüssigkeit.

Endlich wäre daran zu denken, ob etwa der Magenmuskel eine besondere Affinität gegenüber dem Chloroform besitzt und in besonderem Maße geeignet wäre, den Teil des Giftes, der nicht durch die Ausatmungsluft ausgeschieden wird, in sich aufzuspeichern. Eine solche Speicherung tritt bekanntlich bei gewissen Teilen des Nervensystems (Rückenmark und Medulla oblongata), sowie den gut mit Blut versorgten Fettlagern des Körpers, Netz und Nierenfettkapsel, in Erscheinung. Der Muskel steht aber nach den Untersuchungen von Nicloux in dieser Beziehung an letzter Stelle; wir dürfen daher wohl kaum annehmen, daß der Magen als ein im wesentlichen muskuläres und fettarmes Organ eine erhebliche Speicherungsfähigkeit für das Narkoticum besitzt. Aus den obigen Erörterungen über die Narkose geht demnach, wenn wir sie zusammenfassend im Hinblick auf die Pathogenese der akuten Magenatonie betrachten, hervor, daß die experimentellen Ergebnisse zwar eine Erklärung für die uns geläufigen leichten postnarkotischen Magenerscheinungen bieten, daß sie aber für das nach Tagen entstehende, schwere Bild der akuten Magenlähmung kaum verwertbar sind.

Versuche am innervationsgestörten Magen.

Die Erforschung der motorischen Funktion des Magens durch Trennung des Magens von seiner sympathischen und parasympathischen Innervation ist am lebenden Tier außerordentlich häufig vorgenommen worden. Die erzielten Ergebnisse weisen aber bis in die jüngste Zeit hinein weitgehende Widersprüche auf, die sich z. T. durch die Verschiedenartigkeit der Untersuchungsmethoden erklären mögen, die aber auch bei Anwendung gleicher Versuchsanordnungen vorhanden sind.

Werfen wir zunächst einen Blick auf die verschiedenen Methoden, mit denen die motorischen und sekretorischen Magenfunktionen geprüft worden sind, so können wir im großen drei verschiedene Gruppen unterscheiden.

Die älteren Untersuchungen basieren durchweg auf solchen Anordnungen, bei denen die Beobachtung entweder bei geöffneter Bauchhöhle vorgenommen wurde, oder bei denen Ballonsonden durch die Speiseröhre oder durch eine Magenfistel in die Magenhöhle eingeführt und wobei meist gleichzeitig Magen- oder Duodenalfisteln angelegt wurden, um die Entleerungs- und Absonderungsverhältnisse prüfen zu können. Die nicht zu unterschätzenden Vorzüge dieser Methodik bestehen darin, daß man dadurch imstande ist, eine

Digitized by Google
Original from UNIVERSITY OF CALIFORNIA
Generated on 2019-05-24 17:24 GMT / http://hdl.handle.net/2027/uc1.b3753216
Public Domain in the United States, Google-digitized / http://www.hathitrust.org/access_use#pd-us-google

graphische Registrierung und Messung der sich abspielenden Vorgänge zu geben. Andererseits haften ihr aber nicht unerhebliche Mängel an. Einmal gestatten sie meist nur die Bewegungsänderungen an einer bestimmten Stelle des Magens festzustellen, wobei sehr häufig mit einer Verschiebung des Ballons aus seiner gewünschten Lage zu rechnen ist. Dann aber können auch die Eröffnung der Bauchhöhle, die Einführung des Ballons, die Anlegung der Fistelöffnung zu Fehlerquellen führen, die die Beurteilung der Nerveneinflüsse in erheblichem Grade erschweren können.

Einen großen Teil dieser Mißstände beseitigt die von Cannon in die Tierphysiologie eingeführte röntgenologische Untersuchungsmethode, die uns die Bewegungsformen des Magens und seine Größenverhältnisse in außerordentlicher Schärfe zeigt, ohne daß ihr die reflektorischen Störungen anhaften, die bei den älteren Methoden nicht zu vermeiden sind. So genau die Angaben sind, die wir über die Entleerungszeit und -art mit dem Röntgenverfahren erzielen, so hat die röntgenologische Methode doch den immerhin erheblichen Nachteil, daß es schwierig ist, dadurch Aufschluß über den Tonus der Magenmuskulatur zu erhalten, wenn es auch in den meisten Fällen möglich ist, aus Form und Entleerungszeit gültige Rückschlüsse auf den Spannungszustand der Magenwand zu ziehen.

Als dritte und neueste Methode können wir das von Katsch und Borchers angegebene Verfahren betrachten, bei dem die Bewegungsformen der Bauchorgane durch ein in die Bauchwand eingesetztes Celluloidfenster unmittelbar beobachtet werden können. Borchers hat dieses Verfahren, das bisher nur für die Darmbeobachtung Verwendung gefunden hat, durch technische Abänderungen, auch für die Beobachtung der Magenbewegung verwendbar gemacht. Auf eine Bewertung seiner Vorzüge und Nachteile wird noch im folgenden bei Besprechung der Borchersschen Resultate näher einzugehen sein.

Um die verschiedenen Nerveneinflüsse, die auf den Magen einwirken, zu hemmen oder zu steigern, sind die verschiedenartigsten, experimentellen Wege eingeschlagen worden.

Für die Aufhebung der Nervenleitung ist am häufigsten die Neurotomie der betreffenden Nervenstränge gewählt, oder die Nervenbahnen sind nach dem zuerst von Grützner und Gad angegebenen Verfahren mittels Abkühlung unterbrochen worden.

Wiederholt sind in neuerer Zeit auch die Befunde nach querer Durchtrennung des Magens in der Beweisführung für den Einfluß des Vagus auf die Magenmotilität herangezogen worden, da man von der Anschauung ausging, daß nach diesem Eingriff der caudale Abschnitt von seiner Vagusversorgung isoliert sei und auch bei Wiedervereinigung der beiden Magenlumina mit einer Wiederherstellung der nervösen Lei-

Digitized by Google
Original from UNIVERSITY OF CALIFORNIA
Generated for guest (Massachusetts Institute of Technology) on 2019-05-24 17:24 GMT / http://hdl.handle.net/2027/uc1.b3753216
Public Domain in the United States, Google-digitized / http://www.hathitrust.org/access_use#pd-us-google

tungsbahnen frühestens in Monaten zu rechnen sei. Ob dieses Verfahren aber genügende Sicherheit dafür bietet, daß der parasympathische Einfluß wirklich ausgeschaltet ist, scheint mir aus anatomischen Gründen fraglich zu sein. Betrachten wir die Abbildungen über die Mageninnervation, wie sie Müller in seiner neuesten Darstellung gibt, so sehen wir, daß der mittlere Ast des Vagus entfernt vom Magenkörper durch das Lig. hepatogastricum dem pylorischen Abschnitt zustrebt. Durchtrennen wir daher die Magenwand in ihrem kardialen oder mittleren Teil, und führen die Unterbindung des kleinen Netzes hart an der kleinen Kurvatur aus, so ist es keineswegs sicher, daß dieser Ast unterbrochen wird, im Gegenteil wird er meist verschont bleiben. Damit bleibt aber auch dem pylorischen Teil seine wichtigste parasympathische Versorgung erhalten, macht doch L. R. Müller gerade diesen mittleren Ast für den bei Reizung des Vagus auftretenden Gastrospasmus verantwortlich.

Es ist bekannt, daß die Magenmotilität nach Querresektion in klinischen Fällen sehr weitgehende Unterschiede zeigt. Härtel hat bald normale, bald verlangsamte Entleerung gefunden, während Stierlin bei 2 Mägen nach Resektion des mittleren Segmentes so rasche Entleerung fand, daß überhaupt kein Füllungsbild zu erkennen war. Faulhaber und v. Redtwitz fanden verschieden rasche Entleerungszeit zwischen 75 und 150 Minuten, und Göcke stellte zwei verschiedene Typen nach Querresektion auf, die eine mit Bildung einer präpylorischen Tasche und verzögerter Austreibung bis zu 7 Stunden, die andere ohne präpylorische Tasche mit beschleunigter Austreibung. Die Erklärung sucht er in der verschiedenen Anlage des Schnittes und dem dadurch verursachten Unterschiede in der Hubhöhe des Magens. Endlich sehen Kirschner und Mangold nach der queren Durchtrennung weder in Rhythmus noch Art der Antrumkontraktionen, noch in Beziehung auf den Tonus des Sphincter pylori und das Wechselspiel zwischen Verschluß und Entleerung irgendwelche Veränderungen.

Wie weit die verschiedene Motilität des Magens im klinischen Bilde durch das Erhaltensein oder die Unterbrechung dieses wichtigen Vagusastes beeinflußt ist, mag dahingestellt bleiben. Jedenfalls scheint es mir für die experimentellen Beobachtungen durchaus unsicher, wenn die quere Durchtrennung des Magens einer völligen Vagusausschaltung für den distalen Abschnitt gleichgesetzt wird. —

Eine Tonusveränderung im vegetativen System läßt sich dadurch erzielen, daß wir auf pharmakologischem Wege durch vagotrope und sympathicotrope Gifte den Tonus in dem einen oder anderen System erhöhen oder herabsetzen und auf diese Weise das Gleichgewicht zwischen beiden Systemen ändern, ein Verfahren, das im besonderen v. Bergmann und seine Mitarbeiter zu ihren Studien über die Darmbewegung herangezogen haben; oder wir können, wie es Klee getan hat, auch eine Tonusveränderung dadurch hervorrufen, daß wir den Hirnstamm dicht vor dem Tentorium cerebelli quer durchtrennen und damit das Großhirn ausschalten.

Digitized by Google
Original from UNIVERSITY OF CALIFORNIA
Generated for guest (Massachusetts Institute of Technology) on 2019-05-24 17:24 GMT / http://hdl.handle.net/2027/uc1.b3753216
Public Domain in the United States, Google-digitized / http://www.hathitrust.org/access_use#pd-us-google

Die Beobachtungen über die Folgen der Vagotomie auf die Magenverdauung gehen bis in die ältesten Zeiten zurück. Nach Kirschner und Mangold hat bereits Rufus von Ephesus durch Versuche an lebenden Tieren nach Durchschneiden oder Unterbinden der Vagi ein Sistieren der Magenverdauung beobachtet. Ein Eingehen auf die ältere Literatur muß ich mir im Rahmen der hier zu erörternden Fragen versagen. Es sei auf die zusammenfassende Darstellung von Pönsgen und die von Starling in den Ergebnissen der Physiologie verwiesen.

Die Ansichten über den Einfluß der Nn. vagi stehen sich kraß gegenüber. Während die einen nach der Vagotomie, wie Ducceschi, Page-May, Auer u. a., keine oder nur Bewegungsstörungen sahen, die wenige Tage nach der Vagotomie anhielten, worauf sich dann wieder völlig normale Funktion einstellte, fanden Katschowsky, Pawlow u. a. die motorische Funktion stark verändert. Auch bei röntgenologischer Untersuchung fand Cannon bei Katzen nach doppelseitiger Vagotomie völliges Ausbleiben der Magenbewegungen, die nach einigen Tagen aber wieder regelrecht auftraten. Nach ihm, wie auch nach Page-May, muß man annehmen, daß der Vagus sowohl erregende, wie hemmende Fasern enthält, eine Ansicht, der sich Mangold nach seinen Versuchen am Muskelmagen der Hühner anschließt.

Auf Grund sehr zahlreicher, neuerer Versuche an Hunden, bei denen der Vagus in verschiedener Höhe durchschnitten wurde, nimmt auch Litthauer an, daß im Vagus die beschleunigenden Fasern, im Sympathicus die hemmenden Fasern überwiegen.

Diese Versuche bestätigten ferner eine Folgeerscheinung der doppelseitigen Vagotomie, auf die zuerst von Fritsch aufmerksam gemacht worden ist, die von Rubaschow und Gundelfinger ebenfalls gesehen worden ist, und der wir auch in meinen Versuchen begegnen. Es ist das die ausgesprochene Ektasie, die nach der Vagotomie des Magens auftritt. Oft tritt sie schon während des operativen Eingriffs in Erscheinung, so war in einem Versuche Litthauers die Magenausdehnung nach der supradiaphragmatischen Durchschneidung so stark, daß er Mühe hatte, das geblähte Organ wieder in die Bauchhöhle zurückzubringen. Ähnliches habe auch ich bei meinen Versuchen an Hund 3 und 4 beobachten können.

Über die Ursache dieser Dilatation sind die Anschauungen geteilt. Fritsch führte sie auf einen Pylorusspasmus zurück, der im wesentlichen durch die Erhöhung des Säuregehaltes bedingt sein soll. Dieser Erklärungsversuch läßt sich wohl kaum auf diejenigen Beobachtungen anwenden, bei denen die Dilatation sofort nach der Vagusdurchschneidung auftritt; außerdem macht Litthauer dagegen geltend, daß weder das Auftreten einer Hyperacidität, noch das Vorhandensein eines Pylorusspasmus nach der Vagotomie bisher erwiesen sei. Mir scheint

Digitized by Google
Original from UNIVERSITY OF CALIFORNIA
Generated on 2019-05-24 17:24 GMT / http://hdl.handle.net/2027/uc1.b3753216
Public Domain in the United States, Google-digitized / http://www.hathitrust.org/access_use#pd-us-google

deshalb die Ansicht von Litthauer besser begründet zu sein, daß die Durchscheidung der Vagi eine Erschlaffung der Magenmuskulatur bedingt und eine Atonie herbeiführt, die die Dilatation entweder sofort oder nach reichlicher Fütterung eintreten läßt.

Der fördernde Einfluß des Vagus auf die Funktionen des Magens läßt sich experimentell in gesteigertem Maße dadurch darstellen, daß man — nach Sherrington — durch einen cerebralen Eingriff eine Tonusänderung im vegetativen System hervorruft. Durchschneidet man bei Tieren den Hirnstamm dicht unter dem Tentorium cerebelli, so daß das Großhirn ausgeschaltet ist, während Medulla oblongata und Vaguszentrum erhalten bleiben, so tritt dadurch ein erhöhter Tonus im parasympathischen und sympathischen System auf. Wird nunmehr der Vagus oder Sympathicus durchtrennt, so läßt sich der isolierte Einfluß jedes dieser Systeme in ungewöhnlicher Schärfe beobachten. Mit dieser Versuchsanordnung hat Klee eine Reihe von Versuchen angestellt

Abb. 6.

Kühlung des Vagus, Sympathicus-Tonus. | Erwärmung des Vagus, Vagus + Sympath.-Tonus. | Kühlung des Vagus, Sympathicus-Tonus. | Erwärmung des Vagus. Vagus + Sympath.-Tonus.

Nach Klee (Münch. med. Wochenschr. Nr. 19. 1914).

und dabei die Durchschneidung bzw. elektrische Reizung der Nerven durch Abkühlung und Erwärmung ersetzt, was den besonderen Vorteil bot, in beliebig häufiger Wiederholung erhöhten Vagus- oder Sympathicustonus zu erzeugen. Auf diese Weise gelang es Klee, eine Reihe außerordentlich charakteristischer Änderungen der Magenform zu erzeugen. Der unter dem einseitigen Einfluß des Sympathicus stehende Magen zeigt Fehlen jeglicher Peristaltik und vollkommene Erschlaffung des pylorischen und mittleren Magenabschnittes; wird darauf der Vagus erwärmt, so überwiegt infolge des cerebralen Eingriffes der Tonus im parasympathischen System und es zeigt sich eine enorm tiefe und weit auf die Pars media übergreifende Peristaltik. Die folgenden vier Röntgenphotogramme, die ich der Arbeit von Klee entnehme, geben eine solche Aufeinanderfolge in schöner Weise wieder.

Die erzeugten Bilder stimmen in weitgehender Weise mit denen überein, die Klee in früheren Versuchen mit direkter Reizung des Vagus und Sympathicus erzeugt hatte. Sie stehen auch in Übereinstimmung

Digitized by Google
Original from UNIVERSITY OF CALIFORNIA
Generated for guest (Massachusetts Institute of Technology) on 2019-05-24 17:24 GMT / http://hdl.handle.net/2027/uc1.b3753216
Public Domain in the United States, Google-digitized / http://www.hathitrust.org/access_use#pd-us-google

mit den Befunden von Elliot, der durch Splanchnicusreizung Erschlaffung des Magens und Hemmung der Bewegungen erzielte. Page-May hält den Einfluß des Splanchnicus auf die Magenbewegung für keinen unmittelbaren, sondern glaubt, daß der gelegentliche. hemmende Einfluß durch eine Zirkulationsstörung bedingt sei, die durch die Kontraktion der Blutgefäße zustande komme.

Eine größere Übereinstimmung, als in den angeführten Versuchsergebnissen über den Einfluß der einzelnen Nervensysteme, herrscht in den Beobachtungen am Magen, der sowohl von seiner parasympathischen als auch sympathischen Versorgung abgetrennt ist. Nach Durchschneidung der Vagi und Splanchnici sah Dobbert keine wesentlichen Veränderungen der spontanen Bewegungen des Antrum pylori beim Kaninchen und auch nach Oser bestehen beim Hunde die Magenbewegungen fort.

Ebenso konnte Klee bei seiner Versuchsanordnung zeigen, daß nach Durchschneidung der Splanchnici und Ausschaltung des Vagus durch Kühlung, also bei fast völliger Trennung des Magens von seiner äußeren Innervation, ein Magenbild entstand, das zwar eine gewisse Herabsetzung des Magentonus zeigte, aber keinen Unterschied im Ablauf der peristaltischen Wellen gegenüber der Norm aufwies. Stierlin gelang es neuerdings, am lebenden Tier den Magen von seiner äußeren Innervation durch doppelseitige Vagotomie und Exstirpation des Plexus coeliacus vollständig zu trennen. Die danach vorgenommene röntgenologische Beobachtung der Magenfunktion bestätigte die Befunde Klees, daß dem Vagus ein beschleunigender und tonussteigernder, dem Sympathicus ein hemmender Einfluß auf die Magenperistaltik zukommt. Dabei konnte Stierlin feststellen, daß der nur mit dem Vagus arbeitende Magen des Hundes sich in 2 Stunden entleerte, während der nur vom Sympathicus innervierte zu seiner Entleerung mehr als 6 Stunden gebrauchte. Der vollständig entnervte Magen wies eine sehr regelmäßige und koordinierte Bewegung auf.

In überraschendem Gegensatz zu den vorstehenden Ergebnissen, deren Mehrzahl dem Vagus zwar keine einheitliche Wirkung, aber doch eine Beeinflussung der Magenmotilität einräumt, stehen Beobachtungen, über die in jüngster Zeit Borchers berichtet. Sie sind am Katzen- und Kaninchenmagen mit Hilfe des experimentellen Bauchfensters gewonnen. Um den Magen, der durch die Überlagerung der Leber der Besichtigung entzogen ist, zu Gesicht zu bringen, wurde die Leber hinter den Magen verlagert. Die Vagusausschaltung geschah dabei entweder durch subdiaphragmatische Durchtrennung der Nerven mit zirkulärer Umschneidung des gesamten perioesophagealen Gewebes bis auf die Schleimhaut, oder mittels Querdurchtrennung des ganzen Magens mit nachfolgender Naht. Das Ergebnis dieser vorläufig nur in

Digitized by Google
Original from UNIVERSITY OF CALIFORNIA
Generated for guest (Massachusetts Institute of Technology) on 2019-05-24 17:24 GMT / http://hdl.handle.net/2027/uc1.b3753216
Public Domain in the United States, Google-digitized / http://www.hathitrust.org/access_use#pd-us-google

Auszügen veröffentlichten Versuche lautet, daß weder durch doppelseitige Vagusdurchschneidung, noch durch elektrische Reizung der Halsvagi irgendeine Veränderung der Magenbewegung, bis auf eine gewisse Unregelmäßigkeit und Verzögerung im Ablauf der Wellenbewegung kurz nach dem operativen Eingriff, die als dessen Folge und nicht als eine solche der Vagotomie gedeutet wird, zu beobachten war. Ferner entfalteten die erregenden (Pilocarpin), wie auch die hemmenden (Atropin) parasympathischen Gifte ihre Wirkung auf die Magenmotilität in ganz gleicher Weise, einerlei, ob die Vagusleitung erhalten oder ausgeschaltet war; daraus folgert Borchers, daß diese Mittel nicht über den Vagus auf den Magen wirken, sondern weiter peripher angreifen.

Weitere Beobachtungen Borchers' über die Erzeugung von Magenspasmen durch Schleimhautläsion bei erhaltenem und bei durchtrenntem Vagus in Nachprüfung der Westphalschen Versuche, ferner solche über den Zusammenhang der Openchowskischen Ganglienzellhaufen an der Kardia mit dem Kardiaspasmus sind im hier erörterten Zusammenhange von geringerem Interesse. Borchers resümiert aus seinen Versuchen, daß der Vagus kaum „der motorische Nerv des Magens sein kann“[1]).

Es liegt der Gedanke nahe, die Divergenz der Ergebnisse auf die neuartige Methodik zurückzuführen, die in den Versuchen von Borchers zur Anwendung kam. Man wird aber, nach früheren Erfahrungen, der Beobachtungsmethode durch das Bauchfenster zugestehen müssen, daß sie den Ablauf der peristaltischen Funktionen im wesentlichen richtig wiedergibt, da die mit der gleichen Methode früher von v. Bergmann und Katsch gemachten Beobachtungen der Darmbewegung durch die röntgenologischen Befunde am menschlichen Darm voll bestätigt worden sind. — Allerdings ist hier die Methode in einer Modifikation angewandt, die von Belang für die gefundenen Ergebnisse sein kann. Wenn die „retrogastrale“ Verlagerung der Leber mit einer Durchtrennung des kleinen Netzes verbunden ist, so dürfte damit nicht nur der Vagus, sondern auch ein sehr erheblicher Teil der sympathischen Bahnen ausgeschaltet werden. Damit sind naturgemäß die Innervationsverhältnisse grundlegend geändert und ein Zustand geschaffen, der sich dem

[1]) Was den letzteren Satz betrifft, so nehme ich an, daß die Formulierung der Kürze der Darstellung zuliebe gewählt ist, und daß damit lediglich ausgedrückt werden soll, daß nach Ansicht von Borchers der Vagus an den motorischen Funktionen des Magens unbeteiligt ist. Wäre der Vagus der motorische Nerv, so müßte seine Ausschaltung den Stillstand der Magenfunktion zur Folge haben und damit zu den schwersten Störungen führen. Bekanntlich geht aber aus den sehr zahlreichen Vagotomieversuchen am Tier, wie auch aus Beobachtungen am Menschen hervor, daß auch ohne den Vagus Magentätigkeit vorhanden ist (Rehn, Kirschner).

Digitized by Google
Original from UNIVERSITY OF CALIFORNIA
Generated for guest (Massachusetts Institute of Technology) on 2019-05-24 17:24 GMT / http://hdl.handle.net/2027/uc1.b3753216
Public Domain in the United States, Google-digitized / http://www.hathitrust.org/access_use#pd-us-google

„nervenlosen" Magen nähert, wie ihn Klee, Stierlin und auch ich in den folgenden Versuchen zur Darstellung gebracht haben, und der übereinstimmend eine ausgesprochen geregelte Peristaltik zeigte. Schließlich wird man nicht außer acht lassen dürfen, daß die Beobachtungsmethode durch das Bauchfenster uns zwar den Ablauf der peristaltischen Bewegungen sehr gut zu beobachten gestattet, daß sie uns aber über die andere nicht weniger wichtige Komponente, nämlich die Austreibung des Mageninhaltes keinen Aufschluß gibt. Borchers weist selbst auf den Gegensatz seiner Befunde zu denen Klees hin und stellt eine Erklärung der Differenzen in der ausführlichen, bisher noch nicht erschienenen Arbeit in Aussicht, bis dahin wird man eine endgültige Bewertung noch aussetzen müssen.

War in den erwähnten, experimentellen Untersuchungen ganz vorwiegend die Veränderung der Peristaltik als Kriterium für den Einfluß nervöser Störungen auf die Magenmotilität benutzt worden, so habe ich im Gegensatz dazu bei meinen Versuchen vor allem der veränderten Entleerungsdauer Beachtung geschenkt. Da ich aus den schon erwähnten Gründen darauf verzichtete, den Hunden das Kontrastmittel durch die Sonde einzuführen, so war ich gezwungen, die ersten röntgenologischen Beobachtungen frühestens eine Woche nach dem operativen Eingriff vorzunehmen. Vor Ablauf dieser Zeit waren die Tiere zu einer freiwilligen Aufnahme des Röntgenbreies nicht zu bewegen.

Hund 1. Normale Entleerungsdauer $4^1/_2$ Stunden.

15. V. 1920. Subdiaphragmatische zirkuläre Vagotomie.

27. V. 1920. Schirmdurchleuchtung. Der Magen ist enorm groß, zeigt namentlich im Fundus eine starke Verbreiterung, die breitere Form läßt auf eine Herabsetzung des Tonus schließen. Der Ablauf der peristaltischen Wellen erfolgt regelmäßig, die Tiefe der einzelnen Wellen erscheint gegenüber früher etwas abgeflacht. E. D. 9 Std.

10. VI. 1920. Form etwas schmaler als am 27. V., sonst keine auffallende Veränderung. E. D. 15 Std.

7. IX. 1920. (4 Monate nach Vagotomie.) Die Dilatation ist unverändert, die Form des Magens in charakteristischer Weise verbreitert, Peristaltik gegen die Norm nicht wesentlich geändert. E. D. $8^1/_2$ Std.

Hund 6. Normale E. D. $3^1/_4$—$3^1/_2$ Stunden.

14. XII. 1920. Subdiaphragmatische, zirkuläre Vagotomie.

21. XII. 1920. Sehr großer Magenschatten, Magenform verbreitert; lebhafte Antrumperistaltik von regelmäßigem Ablauf. E. D. $7^1/_2$ Std.

29. XII. 1920. Magenschatten von etwa gleicher Größe und Form wie vor einer Woche. Regelmäßiger Ablauf der peristaltischen Wellen, bei mehrfacher Zählung folgten die einzelnen Wellen etwa alle 10—11 Sek. aufeinander. E. D. $6^1/_2$—7 Std.

4. I. 1921. Dilatation nicht so ausgeprägt wie bei den vorigen Durchleuchtungen, möglicherweise, weil der Hund den Kontrastbrei nicht völlig gefressen hat. Peristaltik deutlich, regelmäßig. Die einzelnen Wellen folgen alle 11 Sek. aufeinander. E. D. 7 Std.

Digitized by Google
Original from UNIVERSITY OF CALIFORNIA
Generated on 2019-05-24 17:24 GMT / http://hdl.handle.net/2027/uc1.b3753216
Public Domain in the United States, Google-digitized / http://www.hathitrust.org/access_use#pd-us-google

Hund 8. Normale E. D. $3^1/_2$ Std.
20. I. 1921. Subdiaphragmatische, zirkuläre Vagotomie.
28. I. 1921. Magen deutlich dilatiert und namentlich im Fundusteil erweitert. Regelmäßige, etwas flache Wellen in ca. 10 Sek. Aufeinanderfolge. Scharfe Abgrenzung der Breischübe beim Übertritt ins Duodenum. E. D. $5^1/_2$—6 Std.

Regelmäßig zeigte der Magen nach der doppelseitigen Vagotomie, sowohl wenige Tage nach dieser, wie auch nach Monaten, keinen erheblichen Wechsel in Stärke und Rhythmus der peristaltischen Wellen. Die Pylorusfunktion war ungestört.

Die Verbreiterung und Dilatation des Magens, wahrscheinlich infolge Tonusverminderung war meist sehr ausgesprochen vorhanden und bestand auch nach mehreren Monaten nur wenig verändert fort. Auffallend war es, wie wenig das Allgemeinbefinden der Tiere durch diese Magenveränderung beeinflußt wurde; trotzdem keine besondere Rücksichtnahme auf ihre Ernährung genommen wurde, war die Verdauung regelmäßig und das Allgemeinbefinden ungestört.

Am ausgesprochensten war die Motilitätsstörung bei den vagotomierten Tieren, soweit sie sich in der Verzögerung der Entleerungszeit bemerkbar machte; sie war konstant vorhanden und betrug im Mittel 3—4 Stunden gegenüber der normalen Austreibungszeit, d. h. etwa das Doppelte.

Diese Beobachtungen stehen insofern in Übereinstimmung mit denjenigen von Borchers, als auch ich keine nennenswerten Veränderungen der Peristaltik beobachten konnte. Es mag eine solche vielleicht unmittelbar nach dem Eingriff vorhanden gewesen sein; da ich aus den angegebenen Gründen die Tiere erst frühestens eine Woche nach dem operativen Eingriff untersuchte, entzog sie sich meiner Beobachtung.

Wenn Klee so durchaus andere Bilder in bezug auf die Magenform erhielt, nachdem er den Vagus ausgeschaltet hatte, so bleibt dabei zu beachten, daß die Versuchsbedingungen wesentlich andere waren. Da in seinen Versuchen das Großhirn ausgeschaltet und dadurch eine Tonussteigerung im ganzen vegetativen System hervorgerufen war, mußten auch die Folgen wesentlich gesteigerte sein und der Ausfall des parasympathischen Systems sich in ganz anderem Maße bemerkbar machen, als bei normalen allgemeinen Tonusverhältnissen, wie sie in meinen Versuchen herrschten. Stierlin hatte bei ganz ähnlicher Versuchsanordnung, wie ich sie hatte, eine Verlängerung der Austreibungszeit um mehr als 6 Stunden gesehen, eine Erscheinung, die auch bei meinen Versuchen mit aller Deutlichkeit hervortrat. Ebenso kann ich bestätigen, daß sich die Magenform in ganz ähnlicher Weise, wie Stierlin beschreibt, verändert zeigte. Leider sind seinen Ausführungen keine Abbildungen beigegeben, augenscheinlich handelte es sich bei dem von ihm als „Sack- oder Syphonform des Magens" bezeichneten Zustand

Digitized by Google
Original from UNIVERSITY OF CALIFORNIA
Generated for guest (Massachusetts Institute of Technology) on 2019-05-24 17:24 GMT / http://hdl.handle.net/2027/uc1.b3753216
Public Domain in the United States, Google-digitized / http://www.hathitrust.org/access_use#pd-us-google

um die gleiche Verbreiterung, namentlich des Fundusteiles, die bei meinen Versuchen regelmäßig in Erscheinung trat. Ich kann ihm aber nicht beipflichten, daß sich nur eine Andeutung von peristaltischen Wellen feststellen lasse, und daß der vaguslose Magen durch seine Ruhe auffalle. Sicherlich bleibt namentlich bei der Schirmdurchleuchtung die Bewertung der Tiefe der einzelnen Wellen mehr oder minder Schätzungssache — auch Röntgenphotogramme können nur in beschränktem Maße die Intensität der Peristaltik wiedergeben — aber ein so weitgehender Unterschied würde wohl kaum zu verkennen gewesen sein. Einige Male hatte ich den Eindruck, daß bei den ersten Beobachtungen nach ausgeführter Vagotomie eine leichte Abflachung der Wellenbewegung vorhanden war, bei den späteren Durchleuchtungen war das nicht mehr der Fall.

Ich ziehe daraus den Schluß, daß bei subdiaphragmatischer, doppelseitiger Vagotomie im wesentlichen der Tonus des Magens herabgesetzt wird, was in Veränderung der Form und ferner als Motilitätsstörung in einer erheblich verzögerten Entleerung zum Ausdruck kam. Demgegenüber wurde die Peristaltik bis auf eine geringe Schwächung in den ersten Wochen nicht verändert.

Versuche nach Resektion des Ganglion coeliacum und Vagotomie.

Von 4 Versuchstieren gingen drei so kurze Zeit nach dem Eingriff zugrunde, daß keine röntgenologischen Beobachtungen an ihnen gemacht werden konnten. Der 4. Hund, bei dem zunächst die Ganglionresektion und einen Monat später die Vagotomie ausgeführt wurde, ging vier Wochen nach dem letzten Eingriff ein. Der Allgemeinzustand dieses Tieres unterschied sich wesentlich von demjenigen der vagotomierten Tiere. Während diese durch den Eingriff kaum beeinflußt wurden, zeigte der Hund nach Entfernung des Pl. coeliac. eine langsam zunehmende Verschlechterung seines Kräftezustandes trotz genügender Freßlust. Auch die Verdauung war häufiger gestört und es traten unregelmäßige Durchfälle auf. Immerhin blieb der Allgemeinzustand derartig, daß der Hund zu zahlreichen Versuchen benutzt werden konnte.

Hund 3. Schwarzgelber Dobbermann, normale E. D. $3^3/_4$ Std.

20. V. 1920. Resektion des Gangl. coel. auf beiden Seiten von linksseitigem Schrägschnitt aus. Glatter Heilverlauf.

28. V. Durchleuchtung — Magenform langgestreckt, etwa von gleicher Größe wie vor dem Eingriff, peristaltische Wellen regelmäßig, durchschnittlich etwa alle 10—12 Sek., an der Fundusgrenze beginnend und mit gleichmäßiger Vertiefung zum Pylorus ziehend Pylorusfunktion ungestört. E. D. $5^1/_2$ Std.

Wiederholung des Versuches am 10. VI. ergab bei im übrigen gleichen Verhältnissen eine E. D. von $4^1/_2$ Std.

12. VI. wurde bei diesem Hunde von einem Medianschnitt aus der Vagus subdiaphragmatisch durchtrennt. Nach glatter Verheilung am 23. VI. Durchleuchtung. Die starke Verbreiterung der Magenform ist auffallend. Die Peristaltik deutlich erkennbar, regelmäßig. E. D. 6 Stunden.

Digitized by Google
Original from UNIVERSITY OF CALIFORNIA
Generated for guest (Massachusetts Institute of Technology) on 2019-05-24 17:25 GMT / http://hdl.handle.net/2027/uc1.b3753216
Public Domain in the United States, Google-digitized / http://www.hathitrust.org/access_use#pd-us-google

Die Ausschaltung des Sympathicus veränderte die Magenform insofern, als der vorher breit ausladende untere Abschnitt verschmälert und wie an den Fundus des Magens herangezogen erschien. Dadurch hatte der ganze Magen eine noch ausgesprochenere Längsform als vorher.

Die Entleerungszeit war 8 Tage nach dem Eingriff etwas verlängert. Ich fasse diese Verzögerung aber nicht als Folge der Innervationsstörung auf, sondern nehme an, daß sie noch durch die Wundheilungsvorgänge bedingt ist. Dafür spricht auch, daß sich bei der Wiederholung des Versuches, drei Wochen nach der Ganglionresektion, die Entleerungszeit der Norm genähert hatte.

Eine Beschleunigung der Magenentleerung war also jedenfalls nicht vorhanden; im Gegensatz zu Stierlins Beobachtung, daß der nur mit dem Vagus arbeitende Magen sich in 2 Stunden entleerte. Im übrigen stehen seine Versuche mit den meinigen insofern in Einklang, als auch ich nach Entfernung des Sympathicus die gestreckte Form des Magens

Abb. 7. Hund 3. 15. V. Unveränderter Magen.



Abb. 8. Hund 3. 28. V. 8 Tage nach Resektion des Plex. coeliac.

beobachten konnte, die ich auf ein Überwiegen des Vagustonus des Magens beziehe.

Nach Hinzufügung der Vagotomie war bei sehr gleichmäßiger und geordneter Peristaltik eine Verbreiterung des Magens unverkennbar, ähnlich derjenigen, die sich am nur vagotomierten Magen gezeigt hatte, die Entleerungszeit verlängerte sich jedoch in geringerem Maße, als bei den nur sympathisch versorgten Mägen. Es geht daraus hervor, daß der seiner äußeren Innervation beraubte Magen zu regelmäßiger Tätigkeit befähigt ist, womit von neuem die früheren Anschauungen (Contejean, Schiff) widerlegt sind, nach denen Durchschneidung des Vagus und Exstirpation des Pl. coeliac. zur Unterbrechung der Magenverdauung führen. Das Auftreten der charakteristischen Vagusausfallerscheinungen (Verbreiterung der Form und geringe Entleerungsverzögerung) lassen aber darauf schließen, daß der Fortfall des Vaguseinflusses von größerer Wirkung, als der des Sympathicus war.

Die Sektionsbefunde — die im einzelnen weiter oben angeführt sind — ergaben eine Bestätigung der im Röntgenbilde festgestellten

Digitized by Google
Original from UNIVERSITY OF CALIFORNIA
Generated on 2019-05-24 17:24 GMT / http://hdl.handle.net/2027/uc1.b3753216
Public Domain in the United States, Google-digitized / http://www.hathitrust.org/access_use#pd-us-google

Veränderungen. Auch am Leichenmagen blieb der auffallende Unterschied in bezug auf Form und Tonus bestehen, je nachdem durch den vorhergehenden Eingriff der Vagus oder Sympathicus ausgeschaltet war. Allerdings ließ dieser Unterschied etwas nach, nachdem am herausgenommenen Magen manipuliert worden war, und so geben auch die beiden untenstehenden Abbildungen, die von Hunden fast gleicher Größe stammen, den Befund nicht ganz so typisch wieder, wie er bei Eröffnung

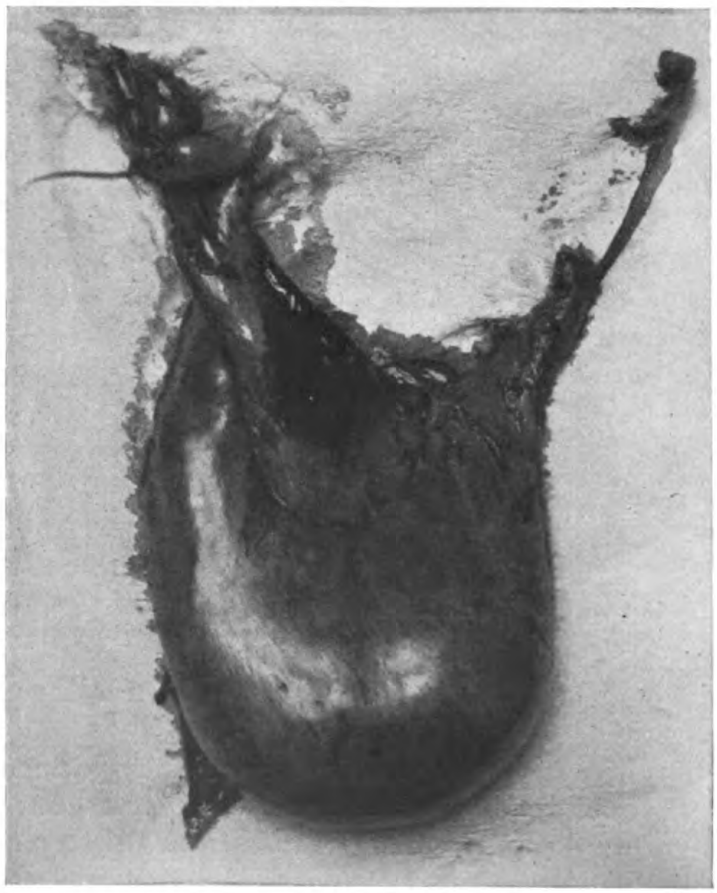

Abb. 9. Hund 4. Magen nach Vagotomie.

der Bauchhöhle sich darbot. Immerhin ist an der Abbildung, die von Hund 4 stammt, die Sackform des großen sympathisch innervierten Magens mit weitem Antrum pylori gut erkennbar. Demgegenüber fand sich bei Hund 9, Abb. 10, der nach Resektion des Ganglion einging, ein maximal kontrahierter Magen, die pylorische Region war zu einem knorpelharten Muskelwulst zusammengeschnürt, der Fundus klein, der ganze Magen etwa auf ein Drittel der Größe geschrumpft, in der er bei der Operation sichtbar gewesen war. Duodenum und übriger Dünndarm unterschieden sich im Tonus nicht wesentlich von der Norm.

Digitized by Google
Original from UNIVERSITY OF CALIFORNIA
Generated for guest (Massachusetts Institute of Technology) on 2019-05-24 17:24 GMT / http://hdl.handle.net/2027/uc1.b3753216
Public Domain in the United States, Google-digitized / http://www.hathitrust.org/access_use#pd-us-google

Sektionsbefund und Röntgenbild am lebenden Tier zeigten also übereinstimmend nach Vagotomie einen namentlich im Fundus stark erweiterten Magen mit herabgesetztem Tonus der Magenwand, während nach Sympathicusausschaltung die entgegengesetzten Erscheinungen auffällig waren: gesteigerter Tonus der Magenwand bis zu Kontraktion der pylorischen Region und Verkleinerung des Magens im ganzen.

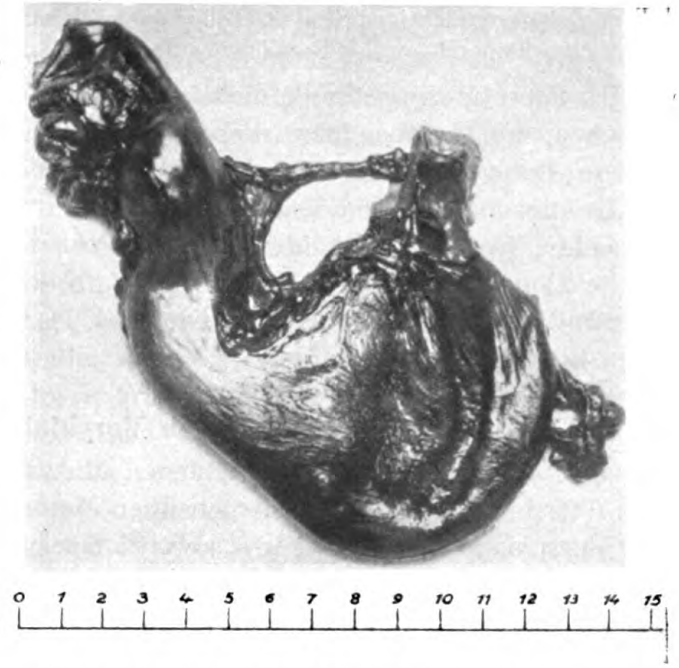

Abb. 10. Hund 9. Magen nach Resektion des Plex. coeliac.

Als weiterer Nebenbefund sei erwähnt, daß 3 mal bei den Versuchstieren Ulcera im Magen und Dünndarm gefunden wurden. Es handelte sich um die drei Hunde 3, 4 und 9. Bei ersterem war nur die Vagusdurchschneidung vorgenommen worden. Das Tier verendete am 15. Tage nach dem Eingriff, infolge einer inkarzerierten, diaphragmatischen Hernie am Hiatus oesophageus; bei Hund 9 endlich war die Resektion des Gangl. coel. allein ausgeführt worden; er ging 20 Stunden nach der Operation ohne nachweisbare Todesursache ein. Ganz allgemein war also nach Innervationsstörungen jeder Art die Ulcusbildung zu beobachten.

Während die Ulcera bei den beiden ersten Fällen sich hauptsächlich im Magen und vor allem an der kleinen Curvatur vorfanden, während das Duodenum nur einzelne ulcusverdächtige Stellen zeigte, fanden sich bei Hund 9 5 ausgesprochene Ulcera im Duodenum und 3 weitere im obersten Jejunum. Der Magen war dagegen



Abb. 11. Hund 9. Duodenum mit Ulcera.

Digitized by Google
Original from UNIVERSITY OF CALIFORNIA
Generated for guest (Massachusetts Institute of Technology) on 2019-05-24 17:24 GMT / http://hdl.handle.net/2027/uc1.b3753216
Public Domain in the United States, Google-digitized / http://www.hathitrust.org/access_use#pd-us-google

frei von ulcusverdächtigen Stellen. Die Magenschleimhaut wies bei allen 3 Hunden zahlreiche, hämorrhagische Erosionen auf.

Ich kann an dieser Stelle nicht näher auf die histologischen Befunde eingehen, möchte aber hervorheben, daß nach Ansicht von Herrn Prof. Rößle, der die Liebenswürdigkeit hatte, die Präparate der Magenulcera bei Hund 4 und der Duodenalulcera bei Hund 9 zu untersuchen, es sich um echte, frische Ulcusbildungen handelte. Ich möchte betonen, daß die Sektionen der Hunde immer innerhalb der ersten 3 Stunden nach dem Tod der Tiere stattfanden. Die Abb. 11 gibt das Duodenalpräparat von Hund 9 wieder.

Motilitätsprüfung nach Morphiuminjektion.

Obwohl die bisherigen Mitteilungen über die akute Magenlähmung eine überreiche Zahl von verursachenden Momenten für die Erkrankung aufzählen, so ist unter diesen — soweit ich sehe — bisher das Morphium nicht in Betracht gezogen worden.

Erscheint diese Tatsache schon deshalb überraschend, weil das Morphium, gerade bei den Zuständen, die am häufigsten einer akuten Magenlähmung vorausgehen — Operationen und langdauernden Erkrankungen — die ausgedehnteste Anwendung findet, so muß es noch um so mehr auffallen, als uns seit den Untersuchungen von R. Magnus die intensive Wirkung wohl bekannt ist, die das Morphium kurze Zeit nach der Injektion gerade auf den Magen ausübt. Dieser zeigte mit Hilfe des Röntgenbildes an Hunden und Katzen, daß die Wirkung des Morphiums und Opiums sich fast ausschließlich auf den Magen beschränkt und in einer verspäteten und verlangsamten Magenentleerung besteht, der gegenüber die direkte Beeinflussung des Dünn- und Dickdarmes ganz zurücktritt. Die Entleerungsstörung des Magens wird bewirkt durch einen langanhaltenden Krampfzustand der pylorischen Region, wodurch die Speisen im Fundus angehäuft bleiben und zu Gärungsvorgängen und Ausdehnung des Fundus durch Gas führen.

Soweit sich diese Beobachtungen auf die Magenwirkung beziehen, haben sie bei Nachprüfung am Menschen im allgemeinen Bestätigung gefunden; dagegen herrscht über die Beeinflussung des Darmes — die hier außer Betracht bleiben soll — keine Übereinstimmung. Van der Velden fand eine auffallende Verstärkung der Peristaltik bis zur Bildung eines Kontraktionsringes am Beginn des Antrum pylori, ebenso Holzknecht und Olbert, die eine ungeahnt hochgradige und konstante Störung der Magenmotilität sahen, die anscheinend die Ergebnisse von Magnus an Hunden und Katzen bei weitem übertraf. Bei drei magengesunden Menschen war die Entleerungszeit nach subcutaner Injektion von 0,01 Morphium nach ihrer Untersuchung um das Doppelte bis Dreifache verlängert. Nur Arnsperger vermißte eine hemmende

Digitized by Google
Original from UNIVERSITY OF CALIFORNIA
Generated on 2019-05-24 17:24 GMT / http://hdl.handle.net/2027/uc1.b3753216
Public Domain in the United States, Google-digitized / http://www.hathitrust.org/access_use#pd-us-google

Beeinflussung der Magenfunktion. — In geringen Dosen (5 mg) soll Morphium eine Steigerung der Peristaltik ohne Pylorusspasmus und eher eine etwas beschleunigte Entleerung zur Folge haben (van der Velden).

Im allgemeinen scheint am jugendlichen Magen die Wirkung stärker aufzutreten, während sie beim Erwachsenen schwächer und weniger konstant ist (Stierlin und Schapiro.) Auf den Magen verschiedener Menschen wirkte Morphium nach ihren Beobachtungen in sehr verschiedener Weise ein.

Diese Untersuchungen, die bisher in der chirurgischen Literatur wenig beachtet sind, beziehen sich auf die motorische Magenbeeinflussung, die als unmittelbare Folge der Morphiumwirkung in Erscheinung tritt. Dagegen scheint der Möglichkeit länger bestehender Störungen bisher keine Beachtung geschenkt zu sein. Nur v. Tabora berichtete in einer Diskussionsbemerkung, daß er zusammen mit Dietlen gleichfalls die Steigerung der Magenperistaltik nach Dosen von 2 cg Morphium beobachtet habe, daß aber diese Steigerung bald einer völligen Lähmung Platz mache, die anscheinend mit einem Verlust des Tonus einhergehe. Methodisch hat man bisher, soweit ich sehe, diese Nachwirkungen nicht untersucht.

Der Nachweis einer solchen nachhaltigen Wirkung scheint mir aber erforderlich, wenn wir irgendeine vorausgegangene Schädigung als Ursache für die Entstehung der Magenlähmung beschuldigen wollen, da bekanntlich die Magenerscheinungen höchst selten in unmittelbarem Anschluß an die beschuldigte Schädigung auftreten und meist — besonders nach Operationen — ein völlig freies Intervall von durchschnittlich 3—4 Tagen zwischen beiden liegt.

Neben der Prüfung einer Nachwirkung des Morphiums am unveränderten Magen boten die in der oben beschriebenen Weise operierten Hunde Gelegenheit, die Morphiumwirkung auch am innervationsgeänderten Magen festzustellen.

Zu den Versuchen wurde den Hunden Morphium in verschiedener Menge, zwischen 0,005—0,01, subcutan eingespritzt. Die Einspritzung hatte regelmäßig Erbrechen zur Folge; die Dosis von 0,01 rief erhebliche narkotische Wirkung hervor, wie sie auch häufig, vor Operationen gegeben, zur Anästhesierung genügte. Auffallend blieb die verschiedene Empfindlichkeit annähernd gleich großer und gleichaltriger Hunde gegenüber gleichen Morphiumdosen. Frühestens 24 Stunden später wurde den Tieren der Baryumbrei verabreicht, den sie dann willig nahmen.

1. Versuche am unveränderten Magen.

Auf subcutane Injektion von 0,05 Morphium zeigte nach 24 Stunden:

Hund 1. 11. V. 1920 (normale E. D. $4^1/_2$ Std.) Eine geringe Verschmälerung der pylorischen Region gegenüber dem normalen Bild. Ablauf und Charakter der Peristaltik war nicht verändert. E. D. 5 Std.

Digitized by Google
Original from UNIVERSITY OF CALIFORNIA
Generated for guest (Massachusetts Institute of Technology) on 2019-05-24 17:24 GMT / http://hdl.handle.net/2027/uc1.b3753216
Public Domain in the United States, Google-digitized / http://www.hathitrust.org/access_use#pd-us-google

Hund 2. 11. V. 20 (normale E. D. $3^3/_4$ Std.). Der Magen wies nach 0,005 Morph. eine bemerkenswerte Veränderung seiner Form auf, insofern, als die vorher langgestreckte Form eine mehr kugelige Gestalt angenommen hatte. E. D. $4^1/_4$ Std. Peristaltik o. B.

Prüfungen mit doppelter Dosis (0,01) zeigten **36** Stunden nach der Injektion bei Hund 3 (normale E. D. $3^1/_4$ Std.) keine Verzögerung, bei

Hund 4 (normale E. D. 3 Std.) eine solche von einer Viertelstunde. Magenform und Magenwandbewegungen boten nach dieser Zeit nichts Besonderes dar.

Abb. 12. Hund 1. 5. V. Unveränderter Magen.

Abb. 13. Hund 1. 11. V. 24 Stunden nach Morphiuminjektion.

Die Nachwirkung des Morphiums am normalen Magen war also im allgemeinen sehr gering. Die Verschmälerung, wie sie in Abb. 13 im pylorischen Teil zu sehen ist, ähnelt den Bildern, die Magnus als unmittelbare Morphiumbeeinflussung des Magens dargestellt hat. Bei der sehr verschiedenen Empfindlichkeit der Tiere gegenüber dem Alkaloid mag bei diesem Tier die gleiche Menge ihre spastische Wirkung länger entfaltet haben, als bei andern. Häufiger

Abb. 14. Hund 2. 5. V. Normaler Magen.

Abb. 15. Hund 2. 11. V. 24 Stunden nach Morphiuminjektion.

war dagegen eine Formveränderung im Sinne der Abb. 15 zu sehen. Länger als 24 Stunden machte sich der Einfluß aber nicht geltend, danach zeigten weder Form noch Entleerungszeiten Abweichungen von der Norm.

2. Versuche am Magen nach Innervationsänderungen.

Nachdem bei den Hunden 1, 4 und 8 der Vagus ausgeschaltet war, wurden diese Tiere in verschieden langen Zeiträumen nach dem operativen Eingriff daraufhin untersucht, wie weit der vaguslose Magen

Digitized by Google
Original from UNIVERSITY OF CALIFORNIA
Generated on 2019-05-24 17:24 GMT / http://hdl.handle.net/2027/uc1.b3753216
Public Domain in the United States, Google-digitized / http://www.hathitrust.org/access_use#pd-us-google

durch Morphium nachhaltig beeinflußt wurde. Zu diesem Zwecke erhielten die Tiere 24 Stunden vor der röntgenologischen Untersuchung eine subcutane Injektion von 0,01 Morphium.

Hund 1 (normale E. D. $4^1/_4$ Std.). Nach der Vagotomie (17. V. 1920) hatte die Entleerungsdauer in weiten Grenzen geschwankt und die Verzögerung zwischen $4^3/_4$ und $10^3/_4$ Std. gegenüber der Norm betragen.

2. IV. 1920 (16 Tage nach Vagotomie). Magen stark dilatiert. Peristaltik flach, die einzelnen Wellen aber deutlich abgegrenzt, Pylorusfunktion regelrecht. E. D. 35 Std.

28. VI. 0921 (42 Tage nach Vagotomie). Magenform und Größe ähnlich wie am 2. VI. E. D. 30 Std. Die Magenentleerung war demnach bei diesem Versuchshunde nach der Vagotomie und Morphiuminjektion 25—30 Std. länger als die normale E. D., während nach der Vagotomie allein die Verzögerung sich nur auf $4^3/_4$—$10^3/_4$ Std. belief.

Der immerhin naheliegende Einwand, diese auffallende Motilitätsstörung nicht auf das Morphium, sondern auf zunehmende Atonie und Dilatation zurückzuführen, wird dadurch widerlegt, daß eine am 7. IX. — also 4 Monate nach der Vagotomie — vorgenommene Durchleuchtung, eine E. D. von $8^1/_2$ Stunden ergab, also eine fast genau gleiche Zeit wie kurz nach der Vagotomie.

Abb. 16. Hund 1. 2. VI. 16 Tage nach Vagotomie.

Hund 6 (normale E. D. $3^1/_4$—$3^1/_2$ Std.). Nach der Vagotomie (14. XII.) betrug die E. D. etwa 7 Std. Die Verzögerung unter der Nachwirkung des Morph. war auch hier deutlich erkennbar, aber weit geringer als bei Hund 1. Die E. D. betrug $9^1/_2$, $7^1/_4$ und 10 Std., war demnach nur wenig verändert gegenüber dem vagotomierten Magen.

Hund 8 (normale E. D. $3^1/_2$ Std.). Nach der am 20. I. vorgenommenen Vagotomie betrug die Entleerungsdauer $5^1/_2$—6 Std.

7. II. Röntgendurchleuchtung nach 24 Std. vorausgegangener Injektion von 0,01 Morphium. Die Vergrößerung des Magens ist deutlich, die Peristaltik im Antrumteil recht lebhaft und regelmäßig, eine nennenswerte Veränderung der Tiefe der einzelnen Wellen nicht festzustellen. E. D. 8 Std.

Eine spastische Kontraktion der pylorischen Region, wie sie einmal (s. o.) am unveränderten Magen noch 24 Std. nach der Morphiuminjektion auftrat, war am vagotomierten Magen niemals zu beobachten. Die Pylorusfunktion nicht erkennbar verändert.

Der von der sympathischen Versorgung abgetrennte Magen blieb bei Hund 3 (normale E. D. $4^1/_2$ Std.) durch Morph. Nachwirkung unbeeinflußt. Kurz nach der Entfernung des Plex. coel. hatte der Hund $5^1/_2$ Std. (28. V.) etwas später $4^1/_2$ Std. (10. VI.) zur Entleerung des Magens benötigt. Nach 0,01 Morph. zeigte er 4 Std. E. D.

Bei dem gleichen Versuchshunde wurde die Motilität unter Morphiumnachwirkung geprüft, nachdem in 2. Sitzung (12. V.) auch noch die Vagi in beschriebener Weise beiderseits durchtrennt waren.

Am 30. VI. vorm. 0,01 Morph.

I. VII. 9 Uhr vorm. Durchleuchtung. Die breite Form des vagotomierten Magens ist im allgemeinen erhalten, zeigt aber im Fundusteil eine größere Aus-

Digitized by Google
Original from UNIVERSITY OF CALIFORNIA
Generated for guest (Massachusetts Institute of Technology) on 2019-05-24 17:24 GMT / http://hdl.handle.net/2027/uc1.b3753216
Public Domain in the United States, Google-digitized / http://www.hathitrust.org/access_use#pd-us-google

weitung. Peristaltik regelmäßig, der Ablauf der einzelnen Wellen gut erkennbar, aber flacher. E. D. $10^3/_4$ Std. (gegen 6 Std. nach der Vagotomie).

Überblicken wir zusammenfassend die Befunde der Magenmotilität nach einer 24—36 Stunden vorausgegangenen Morphiuminjektion, so läßt sich feststellen, daß

1. der unveränderte Magen nach 24 Stunden eine geringe Verzögerung seiner Entleerung aufweist, nach 36 Stunden ist eine solche nicht mehr nachweisbar. Eine spastische Kontraktion der pylorischen Region — wie sie als unmittelbare Folge der Einwirkung von Morphium auf den Magen von Magnus an Tieren beobachtet und für den Menschen von anderen bestätigt ist — ist nach längerem Intervall nicht vorhanden. In Ausnahmefällen, die vielleicht durch besondere Empfindlichkeit der Tiere bedingt sind, kann diese unmittelbare Wirkung sich noch nach 24 Stunden bemerkbar machen.

Abb. 17. Hund 3. 23. VI.

Abb. 18. Hund 3. 1. VII.

2. der Magen des Hundes unter veränderten Innervationsbedingungen ein abweichendes Verhalten zeigt. Bei Ausschaltung des Vagus treten Motilitätsstörungen auf, und zwar sowohl bei Ausfall des Vagus allein, wie auch bei demjenigen von Vagus und Sympathicus. Dagegen bleibt der nur von seiner sympathischen Versorgung getrennte Magen durch Morphiumnachwirkung unbeeinflußt. Die Motilitätsstörungen machen sich in der verlängerten Austreibungszeit bemerkbar, dabei schwankt die Verzögerungszeit, auch bei demselben Versuchstier in weiten Grenzen. Weniger ausgesprochen sind die Veränderungen im Röntgenbild des Magens, die Peristaltik erschien manchmal abgeflacht, war aber sonst regelmäßig.

Vergleich der experimentellen Befunde mit dem klinischen Bild.

Wenn wir versuchen, die Ergebnisse experimenteller Innervationsstörungen zur Klärung der unsicheren Vorstellungen zu benutzen, die wir über die Entstehung der akuten Magenlähmung haben, so wird man immer die Bedenken voranstellen müssen, die sich ganz allgemein aus der Übertragung des Tierversuches auf die Verhältnisse beim Menschen ergeben. Es liegt aber kein Grund vor, diese Bedenken allzu hoch einzuschätzen. Trotz der Verschiedenartigkeit der Magenmuskulatur des

Digitized by Google
Original from UNIVERSITY OF CALIFORNIA
Generated for guest (Massachusetts Institute of Technology) on 2019-05-24 17:24 GMT / http://hdl.handle.net/2027/uc1.b3753216
Public Domain in the United States, Google-digitized / http://www.hathitrust.org/access_use#pd-us-google

Hundes gegenüber der des Menschen und trotz gewisser Unterschiede im Ablauf der peristaltischen Bewegungen, wie sie sich in der Beschränkung der peristaltischen Bewegung auf den pylorischen Abschnitt beim Hunde zeigen, wird man prinzipielle Bedenken gegen einen Vergleich mit den menschlichen Verhältnissen nicht erheben können; das hat vielfache klinische Beobachtung erwiesen.

Die zunächstliegende Frage, ob es auf experimentellem Wege möglich sei, das Bild der akuten Magenlähmung zu erzeugen, müssen wir nach den bisher vorliegenden Ergebnissen verneinen. Vollständige Ablösung des Magens von seiner äußeren Innervation, d. h. sowohl Durchtrennung des Vagus als auch des Sympathicus, hat weder in den eigenen noch in den früheren Versuchsergebnissen zu einer Aufhebung der Magenmotilität geführt. Die automatische Bewegung wird dadurch nicht gestört, das Spiel der Peristaltik bleibt geregelt, wenn auch in meinen Versuchen eine gewisse Verzögerung der Entleerungszeit auftrat. Diese war aber bei weitem nicht so erheblich, wie bei dem Ausfall des parasympathischen Einflusses allein.

Einen Beleg für die Übereinstimmung des klinischen Befundes in dieser Beziehung bietet ein kürzlich von Kirschner veröffentlichter Fall von Oesophagoplastik, bei dem der Magen so vollständig mobilisiert war, daß die Vagi vollständig und die Nn. splanchnici nahezu vollständig ausgeschaltet waren, und bei dem die motorische Tätigkeit des Magens trotzdem fast ungestört war.

Zahlreiche Vergleichspunkte bieten sich dagegen zwischen dem akut gelähmten Magen und dem vagotomierten Magen, was auch verschiedene Beobachter (Stieda, Ach) veranlaßt zu haben scheint, den Befund nach Vagotomien dem Bild einer akuten Magenlähmung gleichzustellen. Wie im klinischen und pathologisch-anatomischen Bild die Vergrößerung des Magens und die Erschlaffung der Magenwand durchaus im Vordergrund stehen, so treten diese Merkmale in überraschend ähnlicher Weise auch nach der doppelseitigen Vagusdurchtrennung in Erscheinung. Die Dilatation trat dabei oft unmittelbar nach dem Eingriff auf, ohne daß die Mitwirkung einer mechanischen Überdehnung durch reichliche Nahrungsaufnahme dazu nötig war. Die Verzögerung der Austreibung nach Vagotomien läßt sich konstant — namentlich in der ersten Zeit — nachweisen und das Auftreten größerer, gährender Rückstände ließ sich im Tierversuch ebenfalls erkennen.

Eines der hervorstechendsten Kennzeichen der akuten Magenlähmung ist, wie bereits mehrfach betont wurde, die übermäßige Magensaftabscheidung. Über ihre Entstehung und den Zusammenhang zwischen Magenparese und Gastrorrhöe gehen einstweilen die Ansichten noch weit auseinander. So ist v. Krehl mit Schreiber der Ansicht, daß die Stagnation der Ingesta den Reiz für die übermäßige Magensaft-

Digitized by Google
Original from UNIVERSITY OF CALIFORNIA
Generated on 2019-05-24 17:24 GMT / http://hdl.handle.net/2027/uc1.b3753216
Public Domain in the United States, Google-digitized / http://www.hathitrust.org/access_use#pd-us-google

sekretion gibt, während Anschütz geneigt ist, sie als selbständiges Krankheitsbild aufzufassen, und Morris geradezu davon spricht, daß die Magenlähmung wesentlich durch die Gastrorrhöe bedingt sei.

Durch neuere Untersuchungen von Litthauer können wir es als erwiesen ansehen, daß der Vagusausfall in bestimmter Weise auf die Magensaftsekretion einwirkt, und zwar insofern, als dadurch eine regellose, auch im nüchternen Zustand fortdauernde Magensaftsekretion auftritt. Diese auch von anderen beobachtete Tatsache ist zwar von Lichtenbelt auf Grund zahlreicher Versuche bestritten; da aber auch in seinen Versuchen, wie Litthauer zeigt, in keinem Fall die Dauersekretion fehlt, so kann an der Richtigkeit dieser kontinuierlichen Sekretion nicht gezweifelt werden. Ob auch die Menge des abgeschiedenen Magensaftes vom Vagus entscheidend beeinflußt wird, ist dabei vorerst noch unsicher.

Wenn es also im Experiment gelungen ist, paretische Zustände und kontinuierlichen Magensaftfluß, die klinisch so häufig vereint auftreten, durch den gleichen Eingriff — die Ausschaltung der Vagusleitung — hervorzurufen, so ist es nicht von der Hand zu weisen, die gemeinsame Ursache in einer Schädigung der Vagusbahn zu suchen, unbeschadet der vollen Bewertung der übrigen, sehr komplizierten Vorgänge, die für die Magensaftabsonderung in Frage kommen.

Bei dem Antagonismus des sympathischen und parasympathischen Systems wirken Reizerscheinungen in dem einen System gleichsinnig wie Ausfallerscheinungen in dem anderen, ein Gesetz, das auch dadurch keine wesentliche Einschränkung erleidet, wenn wir mit Page May u. a. annehmen, daß sowohl im sympathischen, wie im parasympathischen System beschleunigende wie hemmende Fasern vorhanden sind. Danach könnten am Magen gleiche Erscheinungen wie nach der doppelseitigen Vagotomie auch nach Reizzuständen im sympathischen System auftreten; und in der Tat ergab sich aus den Versuchen von Morat, Elliot und Klee, daß die Sympathicusreizung Erschlaffung des Magens und Hemmung der Bewegung zur Folge hat. Diese Hemmung ging unter den besonderen Versuchsbedingungen Klees (Dekapitation oder Decerebration) soweit, daß die Magenentleerung aufgehoben wurde, die Peristaltik stillstand und die Kontraktionsringe der Muskulatur erschlafften. Wir sehen also, auch hier ein Bild, dessen weitgehende Ähnlichkeit mit den Erscheinungen akuter Magenlähmung in die Augen fällt, ja, das, soweit die Versuchsergebnisse Klees in Betracht kommen, wohl damit identifiziert werden könnte.

Trotzdem bleibt für beide Innervationsänderungen ein grundlegender Unterschied gegenüber der akuten Magenlähmung bestehen, da nach übereinstimmenden Beobachtungen weder bei Vagusausfall noch bei Sympathicusreizung ein Versagen der Pylorusfunktion festzustellen ist.

Digitized by Google
Original from UNIVERSITY OF CALIFORNIA
Generated for guest (Massachusetts Institute of Technology) on 2019-05-24 17:24 GMT / http://hdl.handle.net/2027/uc1.b3753216
Public Domain in the United States, Google-digitized / http://www.hathitrust.org/access_use#pd-us-google

Klee betont ausdrücklich, daß es niemals gelang, während der Splanchnicusreizung manuell Mageninhalt in das Duodenum zu befördern, daß also der Splanchnicus jedenfalls nicht auch den Sphincter pylori zur Erschlaffung bringt. Ebenso ging aus meinen Versuchen, die in dieser Beziehung mit der Mehrzahl anderer Beobachter übereinstimmen, hervor, daß bei Vagusausfall keine Störung oder gar Aufhebung der Pylorusfunktion beobachtet wurde. Es sei das besonders betont, da Litthauer neuerdings wieder angenommen hat, daß nach Durchschneidung des Vagus eine Erschlaffung des Pförtners zu erwarten stände und weil — wie Litthauer schreibt — außerdem bekannt sei, daß Reizung des Splanchnicus Erschlaffung des Pylorus hervorbringt.

Im Gegensatz hierzu bildet das weite Klaffen des Pylorus einen charakteristischen Befund beim akut gelähmten Magen, und da wir diesen Erschlaffungszustand nicht für einen rein muskulär bedingten halten können, so zwingt uns diese Tatsache zur Annahme noch anderweitiger, nervöser Störungen. Dafür können aber nur die Nervenwandgeflechte in Betracht kommen, und wir würden damit zu der Auffassung geführt, wie sie früher schon vermutungsweise verschiedentlich ausgesprochen wurde, daß wir bei der akuten Magenlähmung mit dem Versagen des intramuralen Systems zu rechnen haben.

Wie im einzelnen sich der Vorgang abspielt, ob zuerst ein Versagen der Nervenwandgeflechte, oder ob zuerst eine Störung im autonomen System auftritt, oder ob schließlich beide gleichzeitig auftreten, ist bei dem bisher wenig aufgeklärten Zusammenhang beider Systeme kaum zu beantworten. Solange es nicht gelingt, experimentell eine isolierte Lähmung der Gangliengeflechte der Magenwand hervorzurufen, was bisher noch aussteht, wird die Beantwortung dieser Frage noch offen bleiben.

Wenn wir aus dem Vergleich klinischer Symptome mit den Versuchsergebnissen zu der Annahme gelangen, daß bei der akuten Magenlähmung Reizerscheinungen im sympathischen und Lähmungserscheinungen im parasympathischen System vorhanden sind, so können wir diese nervöse Disposition wohl am ehesten im Sinne der Theorie v. Bergmanns deuten, daß es sich wohl um eine Störung der Harmonie zwischen Sympathicus und Parasympathicus handelt. — Es könnte gewagt erscheinen, das Bild der akuten Magenlähmung, von der wir wissen, daß sie Menschen von anscheinend voller Gesundheit und auch Kinder befällt, unter die vegetativen Neurosen einreihen zu wollen. Wir wissen aber, seitdem Eppinger und Hess, Rössle und v. Bergmann die Aufmerksamkeit auf dieses Gebiet gelenkt haben, daß der Kreis dieser Erkrankungen erheblich weiter reicht, als man früher anzunehmen geneigt war und überdies hat auch bereits die Kasuistik der akuten Magenlähmung ohne Berücksichtigung dieser Lehren manche Hinweise gebracht, die für Veränderungen am vegetativen System sprechen.

Digitized by Google
Original from UNIVERSITY OF CALIFORNIA
Generated for guest (Massachusetts Institute of Technology) on 2019-05-24 17:24 GMT / http://hdl.handle.net/2027/uc1.b3753216
Public Domain in the United States, Google-digitized / http://www.hathitrust.org/access_use#pd-us-google

So ist vom klinischen Standpunkt aus gerade in neuerer Zeit darauf hingewiesen worden, daß es sich bei den Individuen, die an akuten Magenlähmungen erkranken, um nervös veränderte Menschen handelt; Peiser spricht davon, daß besonders häufig Neurastheniker von dem Leiden befallen werden, und daß gerade in den besseren Ständen die postoperative Magenlähmung häufiger sei, wie bei der niedrigen Bevölkerung, und auch Theuerkauf erwähnt bei seinem Fall, bei dem das Leiden unmittelbar nach einem nervösen Erregungszustand auftrat, daß es sich um eine ausgesprochen neuropathische Persönlichkeit gehandelt habe. Genaueres darüber, ob diese Neuropathie im vegetativen System besonders ausgesprochen war, und ob Anzeichen einer Stigmatisierung im Sinne der v. Bergmannschen Theorie vorhanden waren, geht aus den bisherigen Befunden nicht mit Sicherheit hervor. Es dürfte aber als ein lohnendes Ziel erscheinen, in Zukunft bei solchen Patienten, die eine akute Magenlähmung überstanden haben, eine pharmako-dynamische Prüfung zu unternehmen, durch die am sichersten festgestellt werden könnte, ob sich sympathische Reizbarkeit mit abnormer Schwäche im parasympathischen Gebiet vereint bei diesen Kranken vorfinden.

Für die Entstehung eines erhöhten Reizes auf sympathischem Gebiet, wie auch schwächende Einflüsse auf den Vagus bieten sich eine Reihe klinischer Möglichkeiten. Für den ersteren Fall werden ganz besonders diejenigen recht zahlreichen Fälle in Betracht kommen, bei denen sich die Magenlähmung im Anschluß an eine Drainage oder Tamponade des Bauchraumes eingestellt hat, hauptsächlich dann, wenn der reizende Fremdkörper, wie z. B. bei drainierter Cholecystektomie, in der Nähe des Plexus coeliacus gelegen hat. Die Annahme einer sympathischen Reizung ist hier sicher näherliegend, als diejenige einer mechanischen Abflußbehinderung durch Druck des Drains auf das benachbarte Duodenum. Ähnliches gilt auch für die Fälle, bei denen die Magenstörung im Anschluß an Katheterismus (Braun und Seidel) oder an den Ureterenkatheterismus (Legueu) gesehen worden ist, und bei denen Reizwirkungen auf die sympathischen Bahnen als die nächstliegende Annahme erscheinen müssen. Es will uns auch durchaus möglich scheinen, daß der abnorm gefüllte und gespannte Magen selbst als ein solcher Reizfaktor wirken kann, so daß er, bei Vorhandensein einer gesteigerten Reizempfänglichkeit im sympathischen System dadurch zur Steigerung und Auslösung der Lähmungserscheinungen mitwirken kann.

Auf der anderen Seite lassen sich zwanglos aus der Kasuistik eine Reihe von Momenten feststellen, die für eine Schädigung im Vagusgebiet sprechen. Sowohl bei traumatischen Schädigungen, wie in einem Falle Hocheneggs, oder bei chronisch degenerativen Veränderungen des

Digitized by Google
Original from UNIVERSITY OF CALIFORNIA
Generated for guest (Massachusetts Institute of Technology) on 2019-05-24 17:24 GMT / http://hdl.handle.net/2027/uc1.b3753216
Public Domain in the United States, Google-digitized / http://www.hathitrust.org/access_use#pd-us-google

Vagus durch Einlagerung in schwielige Pleuramassen (Küttner) hat man die Magenlähmung als Folgeerscheinung beobachten können. Es sei auch daran erinnert, daß Haruzo Kuru bei Kakke, einer in Japan bekannten Erkrankung, die meist mit degenerativen Veränderungen des Vagus einhergeht, Magenatonien auftreten sah, und daß dieser Autor in der Vagusstörung das verursachende Moment für die akute Magenlähmung sah[1]).

Außer solchen Ursachen kann aber meines Erachtens die übermäßige Belastung des Magens an und für sich schon zu einer Schädigung der Vagusleitung führen. Wenn wir daran denken, wie ausgesprochen Atmung und Puls auf jeden Zug, der bei Operationen am Magen ausgeübt wird, durch Veränderung ihrer Frequenz reagieren, so müssen wir wohl annehmen, daß es nicht gleichgültig sein kann, wenn der Magen, der stark belastet und unter dem Einfluß der Atonie nach hinten und unten gesunken ist, eine ähnliche und womöglich noch kräftigere Zugwirkung ausübt. Körte hat die Wirkung eines solchen Zuges am Magen treffend dahin geschildert, daß, „wenn man bei einer Darm- oder Magenresektion zu sehr an dem Organ zieht, dann gibt der Magen auf einmal nach, zieht sich aber nicht wieder zusammen". Was hier geschildert ist, können wir wohl in Parallele stellen zu den Erscheinungen nach der Vagusdurchschneidung, bei der die plötzliche Erschlaffung der Muskulatur häufig recht augenfällig ist. — Der atonische und durch Hypersekretion belastete Magen übt eine ähnliche Zugwirkung aus, die noch dazu ständig verstärkt wird, wenn der Magen nicht entleert wird.

Dadurch können die Bedingungen geschaffen werden, unter denen Störungen der Vagusleitung, namentlich bei vorhandener dispositioneller Schwäche des Parasympathicus, in eine komplette Lähmung übergehen können. Allerdings wird man annehmen müssen, daß diesem Lähmungszustand ein Reizzustand vorausgehen müsse, der sich auch klinisch in einer Verlangsamung des Pulses äußern müßte. Es würde also der Pulsbeschleunigung, die wir als charakteristische Begleiterscheinung der Magenlähmung kennen, ein vielleicht nur kurzes Intervall verlangsamter Pulszahl vorausgehen. In einem kürzlich beobachteten Fall, den wir daraufhin genauer ansahen, konnten wir in der Tat vor dem Eintritt der übrigen klinischen Symptome ein solches Zurückgehen des Pulses feststellen, auf das dann ein rascher Anstieg der Pulsfrequenz folgte. Diese klinische

[1]) Anmerkung bei der Korrektur. Ein neuerdings von Waltz (Marburg) veröffentlichter Fall bietet einen interessanten weiteren Beleg: in einem Falle von akuter Magendilatation bei Heine Medinscher Krankheit ergab die Sektion, daß die akute Magendilation durch eine Erkrankung des motorischen Vaguskerns hervorgerufen war.

Digitized by Google
Original from UNIVERSITY OF CALIFORNIA
Generated on 2019-05-24 17:24 GMT / http://hdl.handle.net/2027/uc1.b3753216
Public Domain in the United States, Google-digitized / http://www.hathitrust.org/access_use#pd-us-google

Beobachtung würde auch dafür sprechen, daß eine Vaguslähmung bei der akuten Magenlähmung mitbeteiligt wäre.

Es bleibt noch übrig, die Versuchsergebnisse über die Morphiumbeeinflussung der Magenmotilität in ihrer Bedeutung für das Krankheitsbild der akuten Magenlähmung zu bewerten, und in dieser Beziehung erscheinen sie mir, sowohl in ätiologischer, wie in therapeutischer Hinsicht beachtenswert.

Aus den Versuchen ergab sich, daß bei erhaltener Vagusleitung die Spätbeeinflussung der Magenmotilität durch Morphium nur sehr gering war, dagegen sich bei ausgeschaltetem Vaguseinfluß recht erheblich bemerkbar machte. Wenn wir aber nach dem Vorhergehenden eine Störung der Vagusleitung bei der akuten Magenlähmung als wahrscheinlich annehmen, so kann die Anwendung von Morphium nicht gleichgültig sein und unter Umständen zweifellos steigernd auf die Lähmungserscheinungen wirken. Hinzukommt die uns bekannte Erscheinung der Sekretionssteigerung nach Morphiumeinwirkung, ein Einfluß, der uns bei der akuten Magenlähmung, die an und für sich schon mit einem erheblichen Saftfluß einhergeht, ganz besonders unerwünscht sein muß.

Sollen wir deshalb den Gebrauch von Morphium überhaupt in der postoperativen Behandlung und insbesondere nach Laparatomien einschränken? Die Frage wird man ohne weiteres verneinen können, denn das Morphium bildet — was ausdrücklich hervorgehoben werden soll — ebensowenig, wie wir es von den Narkotica, den Traumen und allen anderen angeführten Momenten wissen, die Ursache für die Entstehung der akuten Lähmung, sondern nur ein auslösendes Moment, das erst seine Wirkung geltend machen kann, wenn es auf eine Disposition trifft, die wir im Vorhergehenden als Disharmonierung im vegetativen System ausgedeutet haben. Bei der ganz überwiegenden Mehrzahl der Fälle liegt aber eine solche Störung nicht vor. Die Möglichkeit, daß bei einer verhältnismäßig geringen Zahl von Menschen die Vorbedingungen für die Entstehung von Magenlähmungszuständen gegeben sind, bildet natürlich keinen Grund, sich des hocheinzuschätzenden Nutzens zu begeben, den wir durch die Morphiumanwendung gerade nach Operationen erzielen.

Anders dagegen liegt es mit der Morphiumanwendung, wenn sich leichte Grade von Magenparese bereits bemerkbar gemacht haben. Dann dürfte es vorsichtiger sein, die Verwendung von Morphium auszusetzen, mindestens bis zur völligen Rückbildung der Erscheinungen. — Zweifellos unangebracht erscheint das Morphium im ausgebildeten Stadium der akuten Magenlähmung. Riedel empfahl es in der Erwartung, daß durch das Wegfallen der Bauchdeckenspannung die Kompression auf die Mesenterialwurzel nachlassen würde.

Digitized by Google
Original from UNIVERSITY OF CALIFORNIA
Generated for guest (Massachusetts Institute of Technology) on 2019-05-24 17:24 GMT / http://hdl.handle.net/2027/uc1.b3753216
Public Domain in the United States, Google-digitized / http://www.hathitrust.org/access_use#pd-us-google

Ebenso haben Torbert u. a. Morphiuminjektionen zur medikamentösen Behandlung empfohlen. Hier kann die Schädigung, die es auf den Magen ausübt, leicht den Nutzen übertreffen, der in anderer Hinsicht damit erzielt werden soll.

Auf die Therapie der akuten Magenlähmung näher einzugehen, liegt nicht im Rahmen dieser Ausführungen, zumal die therapeutischen Fragen in den bisherigen Arbeiten in ausführlicher Weise erörtert worden sind. Hier sollen nur einige Gesichtspunkte herausgehoben werden, die zu den obigen Erörterungen in Beziehung stehen.

Zunächst kommt in Frage, wie wir uns zu der Anwendung sympathikotroper und vagotroper Mittel bei der Behandlung der akuten Magenlähmung stellen sollen. Von den ersteren ist das Adrenalin, das ausgesprochenste Reizmittel des sympathischen Systems, verschiedentlich zu diesem Zwecke vorgeschlagen worden. Dieser Vorschlag muß überraschen, wenn wir bedenken, daß wir durch Reizung des Sympathicus wohl Hemmung der Magenmotilität, niemals aber Förderung erzielen können.

Will man auf eine pharmakologische Unterstützung der therapeutischen Maßnahmen nicht verzichten, dann dürften am ehesten diejenigen medikamentösen Mittel Erfolg versprechen, die eine fördernde Wirkung auf das parasympathische System ausüben. Wir werden aber beachten müssen, daß manche von diesen, wie Pilocarpin, Cholin u. a. gleichzeitig fördernd auf die Magensaftsekretion einwirken, also ebenso wie Morphium eine sehr unerwünschte Nebenwirkung auszuüben vermögen. Eher kämen wohl Physostigmin, Pitruitin und Hormonal bzw. Neohormonal in Frage, die neuerdings wieder von Finsterer unter der Voraussetzung empfohlen sind, daß die Magenmuskulatur nicht bereits derart gelähmt ist, daß sie überhaupt kaum mehr zur Kontraktion gebracht werden kann. — Die Wirkung dieser „erregenden" Agentien zur Belebung und Verstärkung der Magenperistaltik wird aber von Meyer und Gottlieb sehr skeptisch beurteilt; sie messen der dadurch hervorgerufenen, vorübergehenden, etwa 1 Stunde anhaltenden Magenperistaltik kaum einen anderen Wert, als den einer kurzen Magengymnastik zu.

Endlich stehen wir nicht an, aus den obigen Erörterungen die Folgerung zu ziehen, daß zu dem günstigen Einfluß, der durch die Lagerungsbehandlung erzielt wird, eine Vaguswirkung mitbeteiligt ist.

Bisher hat man als wesentliche Faktoren für den Erfolg der Umlagerung angesehen, daß diese für den Mageninhalt günstigere Abflußmöglichkeiten geschaffen hat, daß ferner die Zug- und Druckwirkungen verändert werden, die der schwere Magensack in Rückenlage ausübt (Duodenalknickungen, Kompression des Duodenums), oder daß schließlich, wie ich im klinischen Teil an Hand eines Falles ausführlich erörtert

Digitized by Google
Original from UNIVERSITY OF CALIFORNIA
Generated for guest (Massachusetts Institute of Technology) on 2019-05-24 17:25 GMT / http://hdl.handle.net/2027/uc1.b3753216
Public Domain in the United States, Google-digitized / http://www.hathitrust.org/access_use#pd-us-google

habe, klappenventilartige Verschlüsse des Duodenums selbst behoben werden können.

Wir sehen ein weiteres Moment für den günstigen Einfluß des Lagerwechsels auch darin, daß der Zug vermindert oder aufgehoben wird, der durch den schweren Fundussack cardialwärts ausgeübt wird, denn dadurch fällt zugleich der schädliche Zug am Vagus fort.

Wenn wir den so häufigen, auffallend raschen Umschwung im Befinden der Patienten bei der Umlagerung ins Auge fassen, der sich zunächst in einem Nachlassen der Unruhe und einer Verminderung der Pulsfrequenz äußert, dann möchte ich es für näherliegend halten, in dieser Entspannung des Vagus die nächste Ursache für die Besserung zu suchen und erst in zweiter Linie im Freiwerden der Darmpassage und den übrigen Momenten.

Zusammenfassung.

1. Als Ursache der akuten Magenlähmung ist eine individuelle, nervöse Disposition anzunehmen. Vorausgegangene Schädigungen, wie Narkose und andere toxische Schädigungen, operative Eingriffe, Traumen, mechanische Überlastungen usw. wirken als auslösende Momente.

2. Die Mortalität der neuerdings veröffentlichten Fälle von akuter Magenlähmung zeigt keine wesentliche Veränderung gegenüber den Zahlen aus älteren Zusammenstellungen.

3. Die häufig zu beobachtende gemeinsame Lähmung von Magen und Duodenum läßt sich durch mechanische Ursachen nicht befriedigend erklären. Die Annahme eines Zusammenhanges der nervösen Versorgung von Magen und Duodenum ist wahrscheinlicher.

4. Die experimentelle Darstellung der akuten Magenlähmung ist bisher nicht gelungen. Als solche gedeutete Versuchsergebnisse unterscheiden sich von der akuten Magenlähmung durch die nicht völlige Aufhebung der motorischen Magentätigkeit oder durch Erhaltung der Funktion des Sphincter pylori.

5. Die doppelseitige, subdiaphragmatische Durchtrennung der Vagi beim Hunde übt auf die Peristaltik des Magens nur sehr geringen Einfluß aus, dagegen tritt nach ihr eine Ausweitung des Magens — namentlich im Fundusteil — und eine erhebliche Verzögerung der Austreibungszeit auf, die auf eine Tonusherabsetzung der Magenwand bezogen werden können.

6. Ausschaltung der sympathischen Nervenversorgung des Hundemagens durch Exstirpation des Plexus coeliac. bewirkte eine Verschmälerung der pylorischen Region bei langgestreckter Form des Magens. Peristaltik und Entleerungsdauer wurden durch Sympathicusausschaltung nicht wesentlich geändert.

Digitized by Google
Original from UNIVERSITY OF CALIFORNIA
Generated for guest (Massachusetts Institute of Technology) on 2019-05-24 17:24 GMT / http://hdl.handle.net/2027/uc1.b3753216
Public Domain in the United States, Google-digitized / http://www.hathitrust.org/access_use#pd-us-google

7. Völlige Ablösung des Magens von seiner äußeren Innervation durch doppelseitige Vagotomie und Entfernung des Plex. coeliac. ließ eine geordnete Peristaltik weiterbestehen; die Vagusausfallerscheinungen machten sich stärker bemerkbar, als die des Sympathicus.

8. Prüfung der Magenmotilität nach 24—36 Stunden vorausgegangener Morphiuminjektion zeigte am unveränderten Magen keine wesentliche Abweichung von der Norm. — Bei Ausschaltung des Vagus, wie auch bei derjenigen von Vagus und Sympathicus traten nach Morphiumdarreichung Motilitätsstörungen auf, die sich in erheblicher Verlängerung der Austreibungszeit — bei starken Schwankungen derselben im einzelnen — bemerkbar machten.

Der vom Vagus allein innervierte Magen blieb durch Morphiumeinwirkung unbeeinflußt.

9. Äther wie Chloroformnarkose verursachte keine nachhaltige Motilitätsstörung des Magens im Tierversuch.

10. Der Vergleich experimenteller und klinischer Befunde spricht dafür, daß die nervöse Disposition für die Entstehung der akuten Magenlähmung teilweise auf einer Disharmonierung zwischen Sympathicus und Parasympathicus beruht; neben dieser muß eine Lähmung des intramuralen Magennervensystems angenommen werden.

11. Bei postoperativen Magenstörungen und bei der akuten Magenlähmung verbietet sich die Anwendung von Morphium.

Literaturverzeichnis.

Die Literatur bis 1911 über akute Magenlähmung findet sich fast restlos berücksichtigt in:

A. Payer, Die postoperative Magenlähmung. Mitt. a. d. Grenzgeb. d. Med. u. Chirurg. **22**, H. 3, S. 441. 1911.

Außerdem: Neck, Die akute Magenerweiterung. Sammelreferat. Zentralbl. f. d. Grenzgeb. d. Med. u. Chirurg. 1905, Nr. 14, S. 529. — Braun und Seidel, Klinische experimentelle Untersuchungen zur Frage der akuten Magenerweiterung. Mitt. a. d. Grenzgeb. d. Med. u. Chirurg. **17**, H. 5.

Unter besonderer Berücksichtigung des art. mesent. Duodenalverschlusses:

v. Haberer, Der art. mes. Duodenalverschluß. Ergebn. d. Chirurg. u. Orthop. **5**, 467. 1913. — Melchior, Chirurgie des Duodenums. Neu. d. Chir. **25**.

I. Über akute Magenlähmung, Art. mes. Duodenalverschluß nach 1911:

[1]) Ach, Art. mes. Ileus. Bruns' Beitr. z. klin. Chirurg. **83**, 721. 1913. — [2]) Arcangeli, La dilatazione acuta postoperativa dello stomaco e la sua pathogenesi. Zentralbl. f. d. ges. Grenzgeb. Med. u. Chirurg. **1**, 817. 1913. — [3]) Bircher, Eug., Der Duod. jejun.-Darmverschluß, ein selbständiges Krankheitsbild. Zentralbl. f. Chirurg. 1912, Nr. 25. — [4]) Bollag, Zur Kenntnis des Art. mes.-Darmverschlusses. Korrespondenzbl. f. Schweiz. Ärzte 1913, S. 262; Zentralbl. f. Chirurg., Ref., 1913, Nr. 27, S. 1088. — [5]) v. Brunn, Die postnarkotische Magenlähmung in „Die Allgemeinnarkose". Neue. d. Chirurg. **5**, 109. — [6]) Berkeley, Mesent. Verschluß des Duodenums. Fortschr. d. Med. **19**. 1911. — [7]) Borchgrevink, Die akute Magendilatation und ihre Behandlung. Norweg.

Digitized by Google
Original from UNIVERSITY OF CALIFORNIA
Generated on 2019-05-24 17:24 GMT / http://hdl.handle.net/2027/uc1.b3753216
Public Domain in the United States, Google-digitized / http://www.hathitrust.org/access_use#pd-us-google

Zentralbl. f. Chirurg., Ref., 1913, Nr. 52, S. 2023. — [8]) Brettville-Jensen, Ein Fall von akuter Ectasia ventriculi (Norweg). Zentralbl. f. Chirurg., Ref., 1914, Nr. 16, S. 693. — [9]) Cohn, Acute dilatation of the stomach, complicating operations on the extremities. Ann. of surg. 1916, Nr. 3; Ref.: Zentralbl. f. Chirurg. 1916, S. 775. — [10]) Condon (Omaha), The treatment of gastromesenteric ileus. Ann. of surg. 1919, Nr. 1; Ref. Zentralbl. f. Chirurg. 1920, Nr. 11, S. 259. — [11]) Cahen, Über akute Magendilatation. Vortr. Allgem. ärztl. Verein, Köln; Ref. Münch. med. Wochenschr. 1919, Nr. 49, S. 1427. — [12]) Dahlmann, Akute postoperative Magendilatation. Berl. klin. Wochenschr. 1913, S. 227. — [13]) Duncan Harry, Postoperative dilatation of the stomach. New York med. journ. **97**, 502; ref. in Zentralbl. f. d. ges. Chirurg. u. ihre Grenzgeb. **1**, 590. 1913. — [14]) Finsterer, Art. mes. Duod.-Verschluß und akute Magendilatation. Dtsch. Zeitschr. f. Chirurg. **154**, 375. 1920. — [15]) Frank, E., Über chron. Art.-mes. Verschluß des Duodenums im Kindesalter. Zeitschr. f. Kinderheilk. 1913, Nr. 9. — [16]) v. Grosz, Fall von akuter postoperativer Magendilatation. Militärarzt 1917, Nr. 2 u. 3; ref. in Zentralbl. f. Chirurg. 1917, S. 676. — [17]) v. Haberer, Beitrag zum Art.-mes. Duodenalverschluß. Arch. f. klin. Chirurg. **108**, H. 3. — [18]) Harrigan, Acute dilatation of the stomach. Ann. of surg. 1919, Nr. 5; ref. in Zentralbl. f. Chirurg. 1920, Nr. 8, S. 189. — [19]) Haruzo Kuru, Über die akute Magenerweiterung. Mitt. a. d. Grenzgeb. d. Med. u. Chirurg. **23**, 168. 1911. — [20]) Hellendahl, Zur akuten Magendilatation. Monatsschr. f. Geburtsh. u. Gynäkol. **33**. — [21]) Kretschmer, Acute dilatation of the stomach following prostatectomy. Ann. of surg. 1918, Nr. 4; ref. in Zentralbl. f. Chirurg. 1919, Nr. 9, S. 169. — [22]) Kehr, Chirurgie der Gallenwege. Neue d. Chirurg. **8**, 801. — [23]) Kausch, Der Circulus vitiosus nach Gastro-Ent. Dtsch. med. Wochenschr. 1916, Nr. 28, S. 845. — [24]) Linke, Beitrag zur Kenntnis, Kasuistik und Therapie der akuten aton. Magendilatation. Bruns' Beitr. z. klin. Chirurg. **93**, 360. 1914. — [25]) Lanz, Akute Magendilatation. Holländ. Ges. f. Chirurg. 1912; Zentralbl. f. Chirurg. 1914, Nr. 9. — [26]) Lériche, Über einen Fall von primärem, akutem Magen-Duod.-Verschluß. Dtsch. Zeitschr. f. Chirurg. **119**, 583. 1912. — [27]) v. Mutach, Zur Kenntnis des Mesent.-Duod.-Verschlusses mit sek. Magenlähmung. Zentralbl. f. Chirurg. 1920, Nr. 41. — [28]) Melchior, Über den sog. Art.-mes. Duod.-Verschluß. Berl. klin. Wochenschr. 1914, Nr. 38 u. 39. — [29]) Meyerhofer, Zur Klinik, Diagnose und Therapie des mes. Darmverschlusses im Kindesalter. Med. Klin. 1915, Nr. 23. — [30]) Nieden, Zur Frage der akuten Magenatonie und des Art.-mes. Duod.-Verschl. Zentralbl. f. Chirurg. 1920, Nr. 18. — [31]) Peiser, Über postoperative Magen- und Darmlähmungen. Bruns' Beitr. z. klin. Chirurg. **93**, 685. 1914. — [32]) Ranzel, Über den art.-mes. Duodenalverschluß. Dtsch. Zeitschr. f. Chirurg. **150**, 361. — [33]) Reinhardt, Der art.-mes. Duodenalverschluß. Vortr. Vereinig. nordwestdeutscher Chir., Hamburg 1920; ref. in Zentralbl. f. Chirurg. 1911, Nr. 24, S. 592. — [34]) Scott Carmichael, Acute dilatation of the stomach as a postoperative complication in abdominal cases. Edinburgh med. journ. 1911; ref. in Zentralbl. f. Chirurg. 1911, Nr. 31, S. 1070. — [35]) Schlaepfer, Ein Fall von akuter Magenatonie. Korrespondenzbl. f. Schweiz. Ärzte 1913, Nr. 46, S. 1517. — [36]) Stierlin, Ein Fall von akuter Magendilatation. Korrespondenzbl. f. Schweiz. Ärzte 1913, Nr. 35. — [37]) Steinmann, Spontane Magenruptur. Zentralbl. f. Chirurg. 1917, Nr. 9, S. 180. — [38]) Steinthal, Über postnarkotische Magenlähmung. Mittelrhein. Chirurg.-Tag. 1913; ref. in Zentralb l.f. Chirurg. 1913, Nr. 16, S. 600. — [39]) Theuerkauf, Über einen Fall von akutem Ileus duod. Med. Ges. Magdeburg., Febr. 1918; ref. in Münch. med. Wochenschr. 1918, S. 889. — [40]) Vogel, Über den mesent. Duodenalverschluß. Wien. klin. Wochenschr. 1918, Nr. 9, S. 237. — [41]) Wortmann, Beitrag zum art.-mesent. Duodenalverschluß. Dtsch. Zeitschr.

Digitized by Google
Original from UNIVERSITY OF CALIFORNIA
Generated for guest (Massachusetts Institute of Technology) on 2019-05-24 17:25 GMT / http://hdl.handle.net/2027/uc1.b3753216
Public Domain in the United States, Google-digitized / http://www.hathitrust.org/access_use#pd-us-google

f. Chirurg. **146**, 407. 1918. — [42]) Wagner, Ventilverschluß am obersten Duodenum als Ursache einer akuten Magendilatation. Dtsch. Zeitschr. f. Chirurg. **146**, 421. 1918.

Nachträglich erschienen:

[42a]) Hansen, H., Ein Fall postoperativer Magenatonie. Ugeskrift f. Laeger **82**, 1450—1455, Nr. 47. 1920. (Dänisch.); ref. in Zentralbl. f. d. ges. Chirurg. u. ihre Grenzgeb. **11**, H. 2, S. 90. 1921. — [42b]) Gilberti, P., Iposurrenalismo e dilatazoine acuta postoperativa dello stomaco. Boll. d. clin. **37**, Nr. 9, S. 270 bis 276. 1920; ref. in Zentralbl. f. d. ges. Chirurg. u. ihre Grenzgeb. **11**, H. 2, S. 90. 1921. — [42c]) Marsili, E., Un caso di dilatazione anita postoperativa dello stomaco. Rif. med. **36**, Nr. 43, S. 982—984; ref. in Zentralbl. f. Chirur. 1921, Nr. 25, S. 905. [42d]) Walz, W., Akute Magendilation bei Heine Medinscher Krankheit. Berl. Klin. Wochenschr. Nr. **25**, 1921. [42e]) Alkan, Akute Magendilation bei Pylorusstenose. Berl. Klin. Wochenschr. Nr. **25**, 1921.

II. Zur Innervation des Magens.

[43]) v. Bergmann, Über Beziehungen des Nervensystems zur motorischen Funktion des Magens. Münch. med. Wochenschr. 1913, Nr. **44**, S. 2459. — [44]) v. Bergmann und Katsch, Über Darmbewegung und Darmform. Dtsch. med. Wochenschr. 1913, Nr. 27. — [45]) Borchers, Motilitätsstörungen des Magens und Vagusresektion. Zentralbl. f. Chirurg. 1920, Nr. 51, S. 1535. — [46]) Ducceschi, Beobachtungen über Magenbewegung nach Vagusdurchschneidung und Exstirpation des Pl. coeliac. Arch. ital. di biol. **27**, 61. 1897; zit. nach Hermanns Jahresbericht. — [47]) Exner, Ein neues Operationsverfahren bei tabischen Crises gastriques. Dtsch. Zeitschr. f. Chirurg. **3**, 576. — [48]) Fritsch, Die doppelseitige, gleichzeitige intrathorakale Vagotomie unter Druckdifferenz. Bruns' Beitr. z. klin. Chirurg. **70**, 550. 1910. — [49]) Goetze, Form und Funktion des Magens in der Phylogenese. Vortr. 86. Naturforschertag Nauheim 1920; ref. in Zentralbl. f. Chirurg. 1921, Nr. 1. — [50]) Hotz, Beiträge zur Pathologie der Darmbewegungen. Mitt. a. d. Grenzgeb. d. Med. u. Chirurg. **20**, 257. 1909. — [51]) Krehl, Pathologische Physiologie. 4. Aufl. — [52]) Klee, Der Einfluß der Vagusreizung auf den Ablauf der Verdauungsbewegung. Pflügers Arch. f. d. ges. Physiol. **145**, 552. — [53]) Klee, Der Einfluß der Splanchnicusreizung usw. Pflügers Arch. f. d. ges. Physiol. **154**, 552. — [54]) Klee, Die Magenform bei gesteigertem Vagus- und Sympathicustonus. Münch. med. Wochenschr. 1914, Nr. 19, S. 1044. — [55]) Klee, Beiträge zur pathologischen Physiologie der Mageninnervation. Dtsch. Arch. f. klin. Med. **128**, 204. — [56]) Kirschner und Mangold, Die motorische Funktion des Sphincter pylori usw. Mitt. a. d. Grenzgeb. d. Med. u. Chirurg. **23**. 1911. — [57]) Kirschner, Ein neues Verfahren der Oesophagoplastik. Arch. f. klin. Chirurg. **114**, 662. 1920. — [58]) Litthauer, Über die Folgen der Vagusdurchschneidung, insbesondere ihre Wirkung auf die Funktion des Magens. Arch. f. klin. Chirurg. **113**, H. 3, S. 712. 1920. — [59]) Lommel, Die Magen- und Darmbewegungen im Röntgenbild und ihre Veränderung durch verschiedene Einflüsse. Münch. med. Wochenschr. **50**, 1633. 1903. — [60]) Müller, L. R., Beiträge zur Anatomie, Histologie und Physiologie des N. vagus usw. Dtsch. Arch. f. inn. Med. **101**, 421. 1911. — [61]) Müller, L. R., Die Darminnervation. Dtsch. Arch. f. inn. Med. **105**. 1. 1912. — [62]) Müller, L. R., Das vegetative Nervensystem. 1920 bei Springer, — [63]) Meyer-Gottlieb, Die experimentelle Pharmakologie. Berlin-Wien 1920. 4. Aufl. — [64]) Massini, Radiologische Studien über Beziehungen des Nervensystems zur motorischen Funktion des Magens. Münch. med. Wochenschr. 1913, Nr. **44**, S. 2460. — [65]) Pönsgen, Die motorischen Verrichtungen des menschlichen Magens. Preisschrift Straßburg 1882. — [66]) Popielski, Zur Physiologie

Digitized by Google
Original from UNIVERSITY OF CALIFORNIA
Generated for guest (Massachusetts Institute of Technology) on 2019-05-24 17:25 GMT / http://hdl.handle.net/2027/uc1.b3753216
Public Domain in the United States, Google-digitized / http://www.hathitrust.org/access_use#pd-us-google

des Plexus coeliacus. Arch. f. Anat. u. Physiol., Physiol. Abt. 1903, S. 338. — [67]) Reich, Die Verletzungen des N. Vagus und ihre Folgen. Bruns' Beitr. z. klin. Chirurg. **56**, 684. 1908. — [68]) Rehn, Oesophaguschirurgie. Jena 1914. — [69]) v. Redtwitz, Die Physiologie des Magens nach Resektion aus der Kontinuität. Mitt. a. d. Grenzgeb. d. Med. u. Chirurg. **29**, H. 4. 1916. — [70]) Rössle, Das runde Geschwür des Magens und des Zwölffingerdarmes als zweite Krankheit. Mitt. a. d. Grenzgeb. d. Med. u. Chirurg. **25**, 766. 1913. — [71]) Starling, Überblick über den gegenwärtigen Stand der Kenntnisse über die Bewegungen und die Innervation des Verdauungskanals. Ergebn. d. Physiol. **2**, 446. 1902. — [72]) Stierlin, Über die Mageninnervation in ihrer Beziehung zur Ätiologie und Therapie des Ulcus. Dtsch. Zeitschr. f. Chirurg. **152**, 358. 1920. — [73]) Steinthal, Die Ausschaltung des N. sympathicus und N. vagus nach Stierlin bei Ulcus ventriculi. Zentralbl. f. Chirurg. 1920, Nr. 42. —

III. Zur pharmakologischen Beeinflussung der Magenmotilität durch Narkose und Morphium (siehe auch Braun und Seidel; v. Brunn; Meyer und Gottlieb [[63]]).

[74]) Arnsperger, Die Wirkung des Morphiums auf die motorische Funktion des Magendarmkanals beim Menschen. Verhandl. d. 27. dtsch. Kongr. f. inn. Med. 1910. — [75]) Eisler und Lenk, Radiologische Studien über Beziehungen des Nervensystems zur motorischen Funktion des Magens. Münch. med. Wochenschr. 1913, Nr. 37, S. 2048. — [76]) Holzknecht und Olbert, Morphin und Magenmotilität. Verhandl. d. dtsch. 28. Kongr. f. inn. Med. 1911, S. 402. — [77]) Katsch, Der menschliche Darm bei pharmakologischer Beeinflussung seiner Innervation. Fortschr. a. d. Geb. d. Röntgenstr. **21**, H. 2. 1914. — [78]) Mangold, Die Lähmung des Magens durch die Inhalationsnarkose. Münch. med. Wochenschr. 1911, Nr. 35, S. 1861. — [79]) Magnus, R., Die stopfende Wirkung des Morphins. Arch. f. Physiol. **122**, 210. 1908. — [80]) Schütz, Über die Einwirkung von Arzneistoffen auf die Magenbewegung. Arch. f. exp. Pathol. u. Pharmakol. **21**, 341. 1886. — [81]) Stierlin, Über Spätwirkungen der Chloroformnarkose. Mitt. a. d. Grenzgeb. d. Med. u. Chirurg. **23**, 408. 1911. — [82]) Stierlin und Schapiro, Die Wirkung von Morphin, Opium und Pantopon auf die Bewegung des Verdauungstractus beim Menschen und Tier. Münch. med. Wochenschr. Nr. 50, S. 2714. — [83]) v. Tabora, Diskussionsbemerkungen zum Vortrag Holzknecht und Olbert. Verhandl. d. 28. dtsch. Kongr. f. inn. Med. 1911, S. 416. — [84]) v. d. Velden, Zur Pharmakologie der Magenmotilität. Rhein.-westf. Ges. f. inn. Med.; ref. in Münch. med. Wochenschr. 1909, Nr. 37. S. 1667.

Generated on 2019-05-24 17:25 GMT / http://hdl.handle.net/2027/uc1.b3753216
Public Domain in the United States, Google-digitized / http://www.hathitrust.org/access_use#pd-us-google
Digitized by Google
Original from UNIVERSITY OF CALIFORNIA

Kleine Mitteilungen.

Bemerkungen

zu der Arbeit des Herrn Professor Wieting:

Erfahrungen und Kritik in Dingen der sogenannten chirurgischen nichtvisceralen Tuberkulose.

Arch. f. klin. Chirurg. 115, Heft 4.

Von

Prof. **Wiesinger**, Hamburg-St. Georg.

(Eingegangen am 1. August 1921.)

Den Erfahrungen und kritischen Ausführungen, welche Herr Wieting in dieser Arbeit über Verhütung und Behandlung der chirurgischen nichtvisceralen Tuberkulose entwickelt, kann ich und, wie ich glaube, die Mehrzahl der in der Praxis stehenden Ärzte in den Hauptpunkten rückhaltlos beistimmen, und ich halte es für sehr erfreulich, daß Wieting die rein konservative Behandlung in eine wieder aktivere, operative Bahn zu lenken versucht, wie sie unseren heutigen sozialen Verhältnissen entspricht.

Nur in einem Punkte muß ich seine Ausführungen beanstanden, und zwar bei den Bemerkungen, welche Wieting über die von mir ausgeführten Albeeschen Operationen macht.

Er sagt in seiner Arbeit S. 40: „Es kann kein Zweifel bestehen, daß operative Eingriffe unter äußeren günstigen Bedingungen bessere Ergebnisse haben müssen als in schlecht belichteten und sonnenärmeren städtischen Krankenhäusern. Diese Schlußfolgerung wird aber wenigstens in Deutschland durchaus nicht überall gezogen. Wenn z. B. auf dem Nordwestdeutschen Chirurgenkongreß 1920 in Hamburg von Dr. Wiesinger offen ausgesprochen wird, daß Albee mit seiner Spondylitisoperation bessere Ergebnisse hatte als er selber, weil jener in einem Seehospital unter denkbar günstigen Bedingungen operierte, so wäre doch die nächste logische Folgerung die gewesen, daß Wiesinger für seine Pfleglinge ein gleiches hätte erstreben müssen, sofern die Möglichkeit dazu vorlag. So weit aber ging seine Argumentation nicht, und er gibt sich mit seinen minderen Ergebnissen in der Großstadt zufrieden usw.“

Wieting übersieht dabei vollständig, daß diese Operationen in die Kriegszeit fallen, in der uns das Nordseehospital Saalenburg nicht zur Verfügung stand, da es anderen Zwecken dienen mußte. Es fehlte uns also jede Möglichkeit, diese bei der Tuberkulosebehandlung so außerordentlich wichtigen Faktoren zu benutzen. Wie hoch ich selbst dieselben einschätze, geht ja gerade daraus hervor, daß ich die günstigen Resultate Albees auf diese Momente wesentlich zurückführe, wenn auch vielleicht noch andere Gründe dafür vorhanden sein mögen.

Ich begnügte mich also nicht mit meinen Resultaten, wie Wieting sagt, sondern ich mußte wohl oder übel mich damit begnügen, da andere Möglichkeiten nicht vorlagen.

Digitized by Google

Original from UNIVERSITY OF CALIFORNIA

Generated for guest (Massachusetts Institute of Technology) on 2019-05-24 17:25 GMT / http://hdl.handle.net/2027/uc1.b3753216
Public Domain in the United States, Google-digitized / http://www.hathitrust.org/access_use#pd-us-google

„Die weniger guten Resultate" beziehen sich auch nicht auf die Operation selbst, diese verlief durchweg gut, sondern auf den Stand der Tuberkulose während der Kriegszeit, die allen Heilbestrebungen sehr viel mehr Widerstände und Hindernisse in den Weg legte als früher.

Wieting selbst entwickelt ja diese Gründe der Verschlechterung der tuberkulösen Verhältnisse ausführlich und führt sie sicher mit Recht auf die mangelhaften Ernährungsverhältnisse während des Krieges (Blockadekrankheit) zurück. „Es fehlten die nötigen Nährstoffe, um aus sich heraus die erforderlichen Immunitätsstoffe zu bilden." Alle Eingriffe in die tuberkulösen Prozeße selbst verliefen in jener Zeit weniger gut, zuweilen sogar verschlechternd, so daß auch wir nur im äußersten Notfall zu solchem Eingriff in den tuberkulösen Prozeß uns entschließen konnten. Gerade diese Überlegungen und Erfahrungen haben uns veranlaßt, die Albeesche Operation auszuführen.

Es handelt sich bei dieser Operation ja gar nicht um eine Operation im tuberkulösen Prozeß selbst. Es ist eine Hilfsoperation, die vollkommen im gesunden Gewebe verläuft, und keineswegs eine Panacee gegen Spondylitis anterior. Das, was sie bezweckt und auch leisten kann, ist eine absolute Ruhigstellung der erkrankten Wirbel, um dadurch die Ausheilung derselben zu begünstigen und zu beschleunigen. Die Ruhigstellung hält ja auch Wieting für eine der wichtigsten Momente zur Heilung der Tuberkulose.

Daß man dieses Leiden auch ohne Operation in vielen Fällen zur Heilung bringen kann, ist bekannt. Es fragt sich daher nur, ob es durch die Operation schneller und für den Pat. sowohl wie für den Arzt in bequemerer Weise geschehen kann als mit den bisherigen Lagerungsapparaten und Korsetts, die schon durch die lange Dauer der Heilung die Geduld der Betreffenden auf eine harte Probe stellen. Darüber aber soll die weitere Erfahrung erst entscheiden.

Wieweit man die Indikation für diese Operation stellen muß, ist eine weitere Frage. Es mag wohl sein, daß man in dieser Beziehung evt. zu weit gehen kann und erst durch die Erfahrung zu Einschränkungen gelangt.

Jedenfalls wird man, wenn man im Anfangsstadium der Krankheit bei kleinem Gibbus und geringer Zerstörung der Wirbel operiert, bessere Resultate erzielen als bei veralteten und fortgeschrittenen.

Jeder Chirurge muß hierbei durch seine Erfahrungen geleitet werden. So viel geht aber jedenfalls aus den Veröffentlichungen in der deutschen Literatur hervor, daß die Resultate der Operation recht beachtenswert, teilweise sogar sehr gut sind. Und dieser Ansicht kann ich nach meinen Erfahrungen nur beistimmen.

Es liegt mir ganz fern, Herrn Wieting zu meinem Standpunkt überreden zu wollen, für jeden kann nur seine eigene Erfahrung maßgebend sein; aber es wäre in der Geschichte der Medizin nicht unerhört, daß aus einem Saulus später ein Paulus würde.

Digitized by Google
Original from UNIVERSITY OF CALIFORNIA
Generated for guest (Massachusetts Institute of Technology) on 2019-05-24 17:25 GMT / http://hdl.handle.net/2027/uc1.b3753216
Public Domain in the United States, Google-digitized / http://www.hathitrust.org/access_use#pd-us-google

(Aus der Chirurgischen Universitätsklinik Jena [Direktor: Professor Dr. Gulecke].)

Röntgenologische Untersuchungen über das Verhalten des Magens während des Gallensteinanfalls.

Von
Dr. **Hans Smidt,**
Assistent der Klinik.

Mit 8 Textabbildungen.

(Eingegangen am 6. August 1921.)

Der Ausbau der Röntgendiagnostik des Ulcus duodeni und seiner Begleiterscheinungen brachte sehr bald die Erkenntnis, daß eine scharfe Trennung desselben von anderen Erkrankungen der Duodenalumgebung allein mittels der Röntgenuntersuchung nicht leicht möglich ist, daß die Symptome, die als charakteristisch für das Ulcus duodeni angegeben worden waren, häufig den exakten Aufbau der speziellen Diagnose nicht zuließen. Schon frühzeitig hatten Eisler und Kreuzfuchs darauf hingewiesen, daß der gleiche röntgenologische Symptomenkomplex auch bei Erkrankungen der Gallenwege, insbesondere bei der Cholelithiasis und ihren Begleiterscheinungen sowie auch bei Pankreasaffektionen und anderen Prozessen der Duodenalumgebung auftreten konnten. Daher kann es uns auch nicht wundern, wenn selbst namhafte Röntgenologen sich weiterhin aus dieser Erkenntnis heraus auf eine Präzisierung der Diagnose der hierher gehörigen Erkrankungen überhaupt nicht einließen, sondern sich summarisch mit der weitest zu fassenden radiologischen Diagnose: „Duodenale Affektion" begnügten. So verständlich dies einerseits sein mag, so wäre doch andererseits gerade in jenen Fällen, bei denen klinisch eine klare Diagnose nicht zu erzielen ist, die Möglichkeit einer Trennung dieser Krankheitsbilder auf röntgenologischem Wege recht erwünscht. Und diese Fälle sind gar nicht selten, wie uns gerade Befunde bei Operationen lehren. Besonders wäre eine Förderung unserer radiologischen Differentialdiagnostik in Hinsicht auf Cholelithiasis und Ulcus duodeni erwünscht, denn hier kann es leicht zur Unmöglichkeit werden, auf Grund der anamnestischen Angaben des Patienten, der klinischen, chemischen und mikroskopischen Befunde zu einer eindeutigen Diagnose zu gelangen. Können doch, beispielsweise beim Ulcus duodeni anfallsweise Schmerzen auftreten, die sich von Gallensteinkoliken nicht unterscheiden lassen, und

Digitized by Google
Original from UNIVERSITY OF CALIFORNIA
Generated for guest (Massachusetts Institute of Technology) on 2019-05-24 17:25 GMT / http://hdl.handle.net/2027/uc1.b3753216
Public Domain in the United States, Google-digitized / http://www.hathitrust.org/access_use#pd-us-google

andererseits stehen bei Gallensteinerkrankungen häufig Beschwerden von seiten des Magens im Vordergrund, die dann gern das Bild einer duodenalen Erkrankung vortäuschen.

Gelegentlich eines Gespräches zwischen Herrn Professor Guleke und Herrn Professor v. Bergmann über diese diagnostischen Schwierigkeiten regte letzterer an, das Verhalten des Magens während des Gallensteinanfalls röntgenologisch zu prüfen. Dieser Anregung folgend, habe ich folgende Untersuchungen vorgenommen, da es auch uns richtig erschien, die röntgenologischen Symptome von seiten des Magens bei einer dieser Erkrankungen, der Cholelithiasis, in einem Zustande zu prüfen, der diese Symptome besonders klar zu zeichnen versprach, im Gallensteinkolikanfall. Stand doch zu erwarten, daß auf diesem Wege die besonders charakteristischen Erscheinungen schärfer als sonst zutage treten würden.

Daß das zu verwendende Material nicht sehr reichlich zufließen würde und nur unter großer Rücksichtnahme auf den Patienten zu erreichen sein würde, mußte von vornherein in Rechnung gezogen werden. Immerhin konnte ich in einem relativ kurzen Zeitraum acht Fälle von Gallensteinkranken im Anfall röntgenologisch auf das Verhalten ihrer Magentätigkeit prüfen. Über das Ergebnis soll im folgenden berichtet werden.

Zur Technik, die in allgemein üblicher Weise durchgeführt wurde, muß ich bemerken, daß alle Patienten, bis auf einen, im Stehen untersucht werden konnten, daß eine Vorbereitung in sonst üblicher Weise natürlich nicht möglich war. Durchleuchtungen mit Pausenskizzen und Aufnahmen hielten die einzelnen Phasen der Erscheinungen fest, soweit dies irgend möglich war. Genaue Protokolle ergänzten diese. Eine operative Kontrolle erfuhren sieben Fälle, in einem Fall war diese, da der Patient die Operation verweigerte, nicht möglich. Zur Untersuchung gelangten fünf Männer und drei Frauen. Ein ursprünglich eingereihter Fall wurde ausgeschieden, da die Operation neben der Cholelithiasis ein Ulcus duodeni feststellte, so daß eine einwandfreie Deutung der Erscheinungen nicht möglich war. Außer der Untersuchung im Anfall wurde bei allen Patienten noch eine zweite in anfallsfreier Zeit vorgenommen, um so für jeden einzelnen Magen eine Grundform zu haben.

Ehe ich mich der Besprechung der eigenen Befunde zuwende, möchte ich kurz jene röntgenologischen Stigmata aufführen, die als Zeichen der Cholelithiasis beschrieben worden sind. Sie sind durch zwei Momente bedingt, einmal durch adhäsive Veränderungen im Bereich der Gallenblase, des Duodenums und Pylorus; und andererseits sind sie der Ausdruck einer Reflexwirkung auf den Magen. In die erste Gruppe gehören die Hochlagerung des Magens, sein Hochstand über

Digitized by Google
Original from UNIVERSITY OF CALIFORNIA
Generated on 2019-05-24 17:25 GMT / http://hdl.handle.net/2027/uc1.b3753216
Public Domain in the United States, Google-digitized / http://www.hathitrust.org/access_use#pd-us-google

dem Nabel mit Rechtsverziehung des Pylorus, so daß der Magen gegen die Leberfläche angepreßt erscheint, kurz eine mehr oder weniger ausgeprägte Stierhornform mit diagonaler Achsenstellung, ferner das Auftreten eines Dauerbulbus im Duodenum, persistierende Duodenalflecke sowie Ausziehungen am Magen, Antrum und Duodenum. Die zweite Gruppe umfaßt die Störungen der Motilität und des Tonuszustandes am Magen im Sinne einer Überfunktion (duodenale Magenmotilität, evtl. mit protrahierter Entleerungszeit und Hypertonie des Organs), weiter spastische Zustände der Wandung (Schwarz), Insuffizienz des Pylorus und Stillstand der rechten Zwerchfellhälfte, ein Symptom, auf das besonders Kreuzfuchs aufmerksam gemacht hat. Jedes einzelne dieser Symptome aber ist — und das ist immer wieder zu betonen, nicht als pathognomonisch für eine bestehende Cholelithiasis anzusehen, sondern es kann bei den verschiedensten Erkrankungen des Magens, Duodenums und ihrer Umgebung, ulcerösen und stenosierenden Prozessen, auftreten. Auch die Gesamtheit aller dieser Symptome läßt nicht eindeutig die Diagnose einer Gallensteinerkrankung stellen.

Die Durchsicht der Literatur ließ mich nur eine Beobachtung der in Frage stehenden Erscheinungen finden. Emmo Schlesinger hat als erster Gelegenheit gehabt, das röntgenologische Verhalten des Magens während eines Gallensteinkolikanfalls zu beobachten. Er durchleuchtete eine Patientin, bei der der Verdacht auf ein Ulcus ventriculi bestand. Eine Stunde nach der vorgenommenen Untersuchung wurde die Patientin von einem heftigen Kolikanfall befallen. Die sofort erneut vorgenommene Untersuchung zeigte nunmehr den Magen im Zustande eines totalen Gastrospasmus, wie Schlesinger diese Formveränderung deutete. $2^1/_2$ Stunden später zeigte der Magen noch das gleiche Bild. Mit Rücksicht auf die Patientin mußte von weiterem Verfolg der Untersuchung abgesehen werden. Bei der Operation fand sich eine schwere Cholelithiasis mit pericholecystitischen Abscessen. Von einem Stein war weder in der Blase, noch in den abführenden Gallengängen etwas zu finden. Eine Pankreatitis konnte nicht ausgeschlossen werden. Außer diesem Schlesingerschen Befunde konnte ich in der Literatur keine weiteren Aufzeichnungen über die uns beschäftigende Frage finden.

Wenn ich mich nun der Besprechung meiner eigenen Befunde zuwende, so möchte ich beginnen mit einer kurzen Beschreibung jener Veränderungen, die ich bereits in anfallsfreier Zeit an den von mir untersuchten Mägen konstatieren konnte. Eine pathologische Stierhornform wies nur ein Magen auf, die übrigen zeigten eine mehr oder weniger normale Riedersche Angelhakenform. Mehrmals fand sich der Pylorus nach rechts von der Mittellinie verlagert, wodurch dann eine leichte

Digitized by Google
Original from UNIVERSITY OF CALIFORNIA
Generated for guest (Massachusetts Institute of Technology) on 2019-05-24 17:25 GMT / http://hdl.handle.net/2027/uc1.b3753216
Public Domain in the United States, Google-digitized / http://www.hathitrust.org/access_use#pd-us-google

Schrägstellung der Hauptachse hervorgerufen wurde. Bei diesen Mägen zeigte dann auch im Verlauf der Untersuchung das Duodenum eine Dauerfüllung. Tonuszustand und Motilität zeigten in keinem Falle eine Abweichung von der Norm, nach 2 Stunden war in jedem Falle die Entleerung des Magens beendet. In 2 Fällen ergaben sich Abweichungen von der Norm, indem wir Formveränderungen vor uns sahen, die in keinem Zusammenhang mit der Steinerkrankung der Gallenblase standen: einmal eine geringe Ptose mit Ektasie, einmal eine Ptose mit Hypotonie leichten Grades. Auch bei diesen Mägen war die Entleerung in anfallsfreier Zeit nach 2 Stunden vollendet. Die Operationsbefunde bestätigten dann diese geringen Abweichungen des röntgenologischen Magenbildes, indem der Zugang zur Gallenblase von adhäsiven Strängen, die nach Pylorus und Duodenum hinzogen, verlagert war.

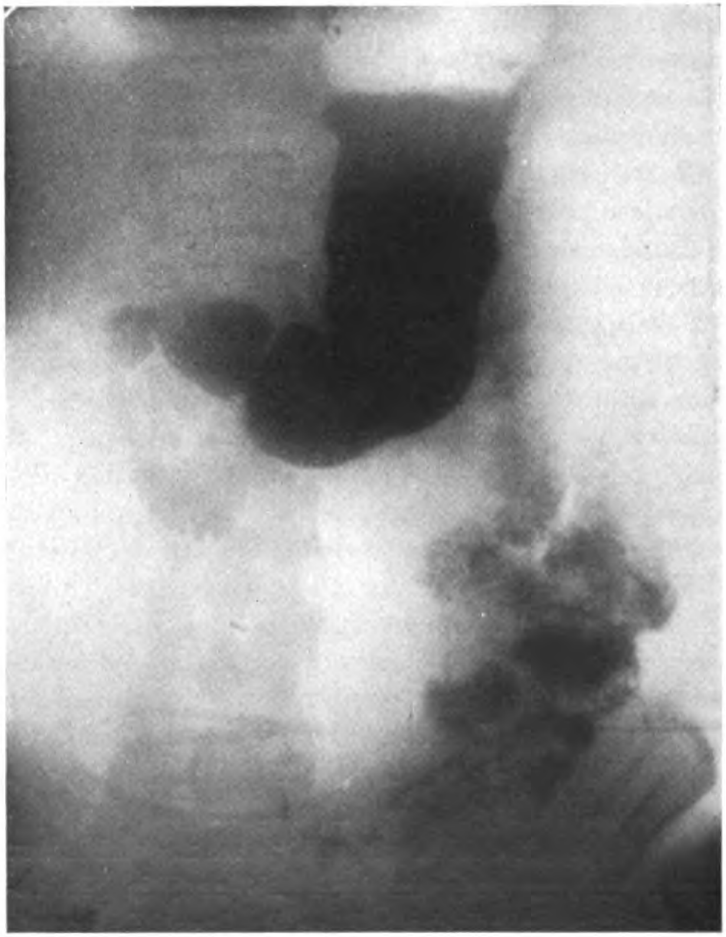

Abb. 1.

Welche Erscheinungen können wir nun an diesen Mägen unter dem Anfall der Gallensteinkolik beobachten?

Es ist vorauszuschicken, daß wir die deutlichsten Veränderungen als Folge schwerer Koliken zu konstatieren haben, während leichtere Anfälle nur geringe Abweichungen vom normalen Verhalten zeigen.

Ein besonders eigenartiges Verhalten konnte ich in einem Fall konstatieren, der eine gewisse Sonderstellung einnimmt. In anfallsfreier Zeit zeigte dieser Magen eine kurze Riederform mit ausgesprochener

Digitized by Google
Original from UNIVERSITY OF CALIFORNIA
Generated for guest (Massachusetts Institute of Technology) on 2019-05-24 17:25 GMT / http://hdl.handle.net/2027/uc1.b3753216
Public Domain in the United States, Google-digitized / http://www.hathitrust.org/access_use#pd-us-google

Dextroposition des Pylorus, sowie Frontalstellung des Duodenums (Abb. 1). Es lag ein schwerer Anfall vor, der seit etwa 15 Minuten bestand. Der Eintritt des ersten geschluckten Kontrastbreibissens erfolgt hier ohne Behinderung, nach kurzem Verweilen oberhalb der Kardia tritt er in den Magen ein. Dann gleitet der Bissen an der Magenblase vorbei und fällt ohne Aufenthalt rasch auf die gegenüberliegende Magenwand, um dann fließend durch den antralen Magenteil bei offnem Pylorus in das Duodenum zu gleiten, auch dieses rasch passierend, um dann noch ein gutes Stück im Jejunum vorwärts sich fortzubewegen. Dies alles ist die Erscheinung eines Augenblickes. Man hat den Eindruck, als ob der Magen während eines Kolikanfalles im Leerzustand nicht einem schlaffen Sack gleicht, dessen Entfaltung durch die Kontrastmasse langsam von oben her erfolgt, sondern als ob er vielmehr ein starres röhrenförmiges Gebilde darstellt, das den Breibissen einfach durch sich hindurch fallen läßt. Das gleiche Schicksal trifft die folgenden Bissen; sie alle fallen, ich möchte sagen, plätschernd herab und eilen dann zum offenen Pylorus hinaus durchs Duodenum ins Jejunum, bis dann nach Aufnahme einiger Bissen, gleichsam durch Stagnation vom Darm aus, eine schichtweise Auffüllung zunächst der einzelnen Duodenumschlingen, dann des Antrums und zuletzt des Korpusteils erfolgt. Nach vollendeter Füllung erscheint uns dann der Magen in einer äußerst bizarren Stierhornform. Die kleine Kurvatur ist stark an die untere Leberfläche angepreßt, die große Kurvatur steht hoch über dem Nabel, die Hauptachse des Magens verläuft diagonal, im unteren Teil fast horizontal (Abb. 2). Das Duodenum und die oberen Jejunalschlingen

Abb. 2.

Digitized by Google
Original from UNIVERSITY OF CALIFORNIA
Generated on 2019-05-24 17:25 GMT / http://hdl.handle.net/2027/uc1.b3753216
Public Domain in the United States, Google-digitized / http://www.hathitrust.org/access_use#pd-us-google

sind in weiter Ausdehnung gefüllt, der Pylorus steht weit offen. Wir können auch bei der weiteren Betrachtung am Magenrohr nicht das Auftreten einer Peristaltik konstatieren, wir sehen nur, wie die Entleerung äußerst langsam, gleichsam fließend, vor sich geht, indem der Niveauspiegel im Magen sinkt und sich gleichzeitig die tiefer gelegenen Dünndarmschlingen mit Kontrastbrei füllen.

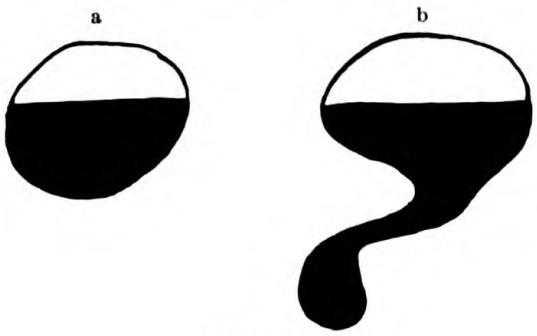

Abb. 3a und b.

Ich sehe in diesem Verhalten des Magens während der Füllung, in der eigenartigen Form, die er nach vollendeter Füllung aufweist, den Ausdruck für eine hochgradige Tonussteigerung der gesamten Magenwandung, vergesellschaftet mit einem totalen Gastrospasmus. Gleichzeitig besteht eine totale Pylorusinsuffizienz. Ob auch in diesem Falle das Verhalten des Duodenums und der oberen Jejunalschlingen die Folge bestehender Spasmen ist, erscheint mir schwer zu entscheiden. Ich konnte dieses merkwürdige Verhalten von seiten des Magens nur in diesem einen Fall konstatieren.

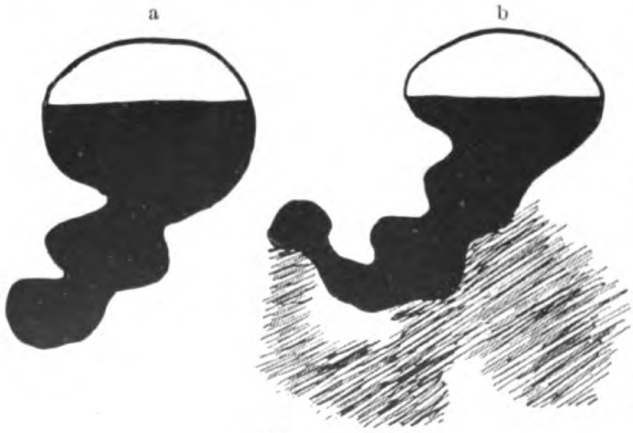

Abb. 4a und b.

Bei weiteren fünf der von mir untersuchten Mägen gestaltete sich, im Gegensatz hierzu, der Füllungsmechanismus protrahiert. Bei Untersuchung in anfallsfreier Zeit hatte sich die Entfaltung mit Bildung eines Keils, wie wir das normalerweise zu sehen gewöhnt sind, gestaltet. Im Anfall hatte man den Eindruck, als ob sich der Magen im Leerzustande in einer Art Krampfstellung befand. Auch hier konnte ich, bei Aufnahme des ersten Kontrastbreibissens, in Oesophagus und Kardia keine Abweichung von der Norm konstatieren. Die ersten Teile des Kontrastbreies breiteten sich am Boden der Magenblase aus, zeigten aber keine Neigung zur Bildung einer Keilform, sondern nahmen vielmehr eine halbkugelige Gestalt an (s. Abb. 3a). Man sieht förmlich, wie die Magenwandung der Entfaltung einen aktiven Widerstand entgegensetzt. Es ist schon ein guter Teil der Mahlzeit aufgenommen,

Digitized by Google
Original from UNIVERSITY OF CALIFORNIA
Generated for guest (Massachusetts Institute of Technology) on 2019-05-24 17:25 GMT / http://hdl.handle.net/2027/uc1.b3753216
Public Domain in the United States, Google-digitized / http://www.hathitrust.org/access_use#pd-us-google

als plötzlich mit einem Schlage eine Veränderung eintritt. Am untersten Boden der halbkugelförmigen Silhouette scheint plötzlich ein schmaler Spalt aufzutreten, und blitzartig dringt auf schmaler, scharf umrissener Straße der Kontrastbrei caudalwärts (s. Abb. 3b). Auch diese Form bleibt trotz langsam erfolgender weiterer Ingestion bestehen. Ganz allmählich tritt eine langsame Weitung des Magenlumens auf. Auch hier zeigt nun nach vollendeter Füllung (s. Abb. 4a) die Magensilhouette eine Stierhornform als Ausdruck der Tonussteigerung, an der wir noch deutlich an zwei Stellen zirkuläre spastische Einengungen des Lumens zu konstatieren haben. Erst geraume Zeit nach kompletter Füllung des Magens weichen auch diese Spasmen, und unter Auftreten einer großen Peristaltik öffnet sich der Pylorus und läßt nunmehr den Kontrastbrei rasch ausfließen (s. Abb. 4b).

Abb. 5.

Das Auftreten derartiger spastischer Zustände war auch charakteristisch bei den weiteren vier Fällen dieser Gruppe. Die einfachste Formveränderung, die sie an der Magensilhouette hervorriefen, ist eine Einziehung an circumscripter Stelle der großen Kurvatur, hieraus resultiert dann die Form eines typischen spastischen Sanduhrmagens. Ich konnte das Auftreten eines solchen in zweien meiner Fälle konstatieren (s. Abb. 5)

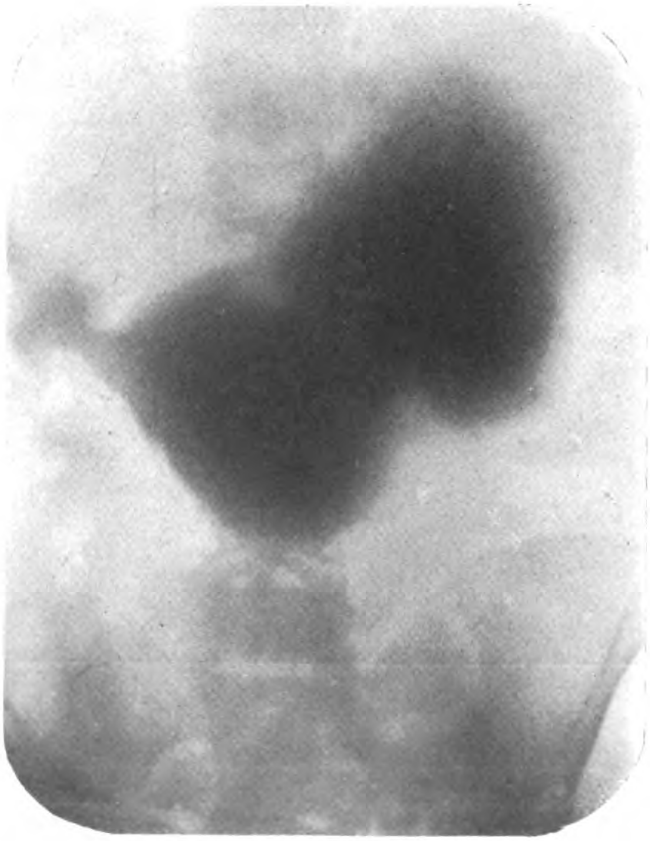

Abb. 6.

Tritt von kleiner und großer Kurvatur symmetrisch eine spa-

Digitized by Google
Original from UNIVERSITY OF CALIFORNIA
Generated for guest (Massachusetts Institute of Technology) on 2019-05-24 17:25 GMT / http://hdl.handle.net/2027/uc1.b3753216
Public Domain in the United States, Google-digitized / http://www.hathitrust.org/access_use#pd-us-google

stische Einziehung gegen das Magenlumen vor, dann resultiert hieraus eine Gestaltung der Magensilhouette, die wir wohl zweckmäßig als Zwerchsackform bezeichnen können (s. Abb. 6). Auch hier verlief die Füllung und Entfaltung des Magenschlauchs protrahiert, und wir hatten, als Ausdruck der bestehenden allgemeinen Tonussteigerung während des Anfalls, eine Stierhornform der Magensilhouette zu konstatieren.

Abb. 7.

Ein besonders eigenartiges Verhalten zeigte ein Magen, bei dem nach kompletter Füllung die Silhouette eine Stierhornform aufwies, an der wenig unterhalb der Magenblase ein zirkulärer Spasmus bestand. Hier änderte sich das Bild mit einem Schlage, indem im unteren Teil das Auftreten eines totalen Antrospasmus zu konstatieren war. Gleichzeitig erschlaffte die untere Korpuspartie und nahm nun zwischen diesen beiden spastischen Einengungen eine kugelförmige Gestalt an (s. Abb. 7). Wenige Augenblicke später war dieser Spasmus des antralen Teils wieder verschwunden, während der zirkuläre Spasmus im oberen Magenteil noch fortbestand. Der Magen zeigte jedoch während der weiteren Beobachtung eine typische Riederform (s. Abb. 8).

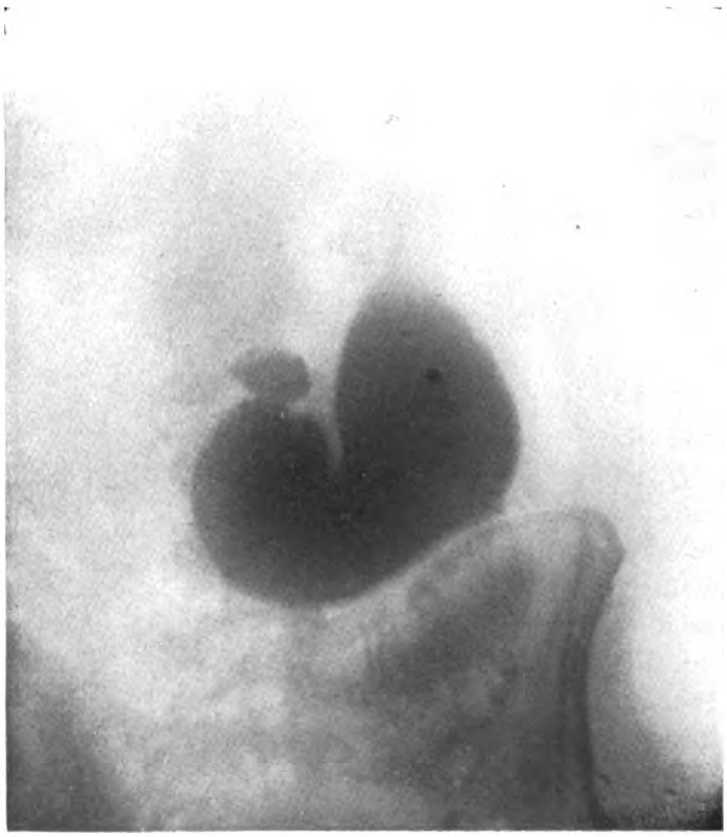

Abb. 8.

Digitized by Google
Original from UNIVERSITY OF CALIFORNIA
Generated for guest (Massachusetts Institute of Technology) on 2019-05-24 17:25 GMT / http://hdl.handle.net/2027/uc1.b3753216
Public Domain in the United States, Google-digitized / http://www.hathitrust.org/access_use#pd-us-google

Es wurde schon oben angedeutet, daß geraume Zeit nach der Füllung des Magens diese spastischen Zustände verschwinden, indem nunmehr eine lebhafte Peristaltik an der Magensilhouette sichtbar wird. Große, tiefe, rasch vorwärtsschreitende Wellen, an jene bei Widerstandsperistaltik erinnernd, wälzen sich, hoch oben am Korpus beginnend, an kleiner und großer Kurvatur zum offenen Pylorus hin. Eine eigentliche selbständige Ringwellbildung im antralen Magenteil kann zu dieser Zeit überhaupt nicht konstatiert werden, vielmehr fließen die gewaltigen Wellen kontinuierlich über den Antrumteil hinweg, um am Pylorus zu verschwinden. Dabei zeigen die Wellen bei ihrem Vorwärtsschreiten eine gewisse Unruhe, indem sie bald schneller, bald langsamer, manchmal für kurze Augenblicke stockend, hinziehen und oft in ihrer Tiefe einem Wechsel unterliegen. Diese Wucht der Peristaltik ist abhängig von der Stärke des Anfalls. Bei den schwersten Fällen am ausgesprochensten, kann sie bei leichteren Koliken nur eine Verstärkung der normalen Peristaltik zeigen.

Gleichzeitig besteht neben dieser Hyperperistaltik eine Insuffizienz des Pylorus. Man sieht dann den Magenausgang dauernd offen stehen. Bei hochgradiger Insuffizienz können wir dann die Lage des Pförtners überhaupt nicht exakt angeben, während bei geringerer Ausbildung derselben die Stelle des Pylorus, durch eine schmale, bleistiftdicke Straße dauernd gekennzeichnet ist.

Es kann uns nicht wundern, daß wir als Folge dieser hochgradigen Peristaltik, die sich mit einer Insuffizienz des Pylorus vergesellschaftet findet, eine rasche Anfangsentleerung des Magens zu konstatieren haben. In kurzer Zeit sehen wir, wie sich der Magen auf ein Viertel bis ein Fünftel seines Inhalts entleert hat.

Verfolgt man nun die Entleerung dieses Restteils im Magen in größeren Zwischenräumen, so sieht man, wie ein auffallender Wechsel im Verhalten auftritt. Die Hyperperistaltik flaut ab, und bald sehen wir, wie sie einer Orthoperistaltik und dann einer Aperistaltik Platz macht. Gleichzeitig verschwindet die Verbindungsstraße nach dem Duodenum hin, die Pylorusinsuffizienz ist nicht mehr zu konstatieren, es hat vielmehr den Anschein, als ob jetzt spastische Zustände am Pylorus aufgetreten seien, etwa nach Art des Tardiv pylorospasmus beim Duodenalulcus. Am Duodenum bleibt häufig eine Dauerfüllung eines Teils der Pars horizontalis superior sichtbar. Wir haben aber auch noch eine Veränderung in der Lage der Restsilhouette zu konstatieren, indem sie gewissermaßen nach links und unten gleitet und am Ende etwa senkrecht unterhalb der Magenblase zu liegen kommt. Es ist uns dieser Lagewechsel der Ausdruck für eine Veränderung des Tonuszustandes des Magens, die Hypertonie ist übergegangen in eine Orthotonie, vielleicht sogar in eine Hypotonie. Somit sehen wir, wie auf die erste Phase der

Digitized by Google
Original from UNIVERSITY OF CALIFORNIA
Generated on 2019-05-24 17:25 GMT / http://hdl.handle.net/2027/uc1.b3753216
Public Domain in the United States, Google-digitized / http://www.hathitrust.org/access_use#pd-us-google

Veränderung, die sich unter den Einflüssen des Kolikanfalles am Magen einstellte, die charakterisiert war durch eine Steigerung seiner funktionellen Leistungen, eine zweite Phase folgt, in der sich Ermüdung und Erschlaffung einstellen.

Als Folge dieses Wechsels in der funktionellen Tätigkeit des Magenschlauchs haben wir dann als Endeffekt der Arbeitsleistung eine Verlängerung der Entleerungszeit zu konstatieren. In den schweren Fällen ist die Verzögerung der Entleerung eine so hochgradige, daß sie an jene bei organischen Stenosen erinnert. Einige Zahlen sollen dieses beweisen. Im ersten beschriebenen Fall wurde der Magen erst nach 15 Stunden leer gefunden, der sich bei Untersuchung außer Anfall in $1^1/_2$ Stunden entleerte. Im zweiten besprochenen Fall betrug die Entleerungszeit 12 Stunden, gegenüber 2 Stunden in anfallsfreier Zeit. Ein andermal konstatierten wir eine Entleerungszeit von 9 Stunden, zweimal waren 6-Stunden-Reste vorhanden. Dies alles bei Mägen, die normalerweise nach höchstens 2 Stunden völlig entleert waren.

Ich konstatierte aber auch bei zweien meiner Fälle keinerlei Veränderung der motorischen Arbeitsleistung, nämlich bei jenem hypotonischen Magen und bei jenem mit Ptose und Ektasie. Im letzteren Falle trat unter dem Einflusse des Anfalls keinerlei Veränderung auf, während der hypotonische Magen sogar eine Umkehrung zeigte, indem er in anfallsfreier Zeit erst nach 2 Stunden, im Anfall selbst jedoch schon nach 1 Stunde entleert war.

Es ist noch hervorzuheben, daß wir das Auftreten der schwersten Veränderungen, der hartnäckigsten spastischen Zustände, der größten Tonussteigerung, dann aber auch der gewaltigsten Peristaltik mit gleichzeitig ausgesprochenster Verzögerung der Gesamtentleerungszeit in jenen Fällen zu konstatieren hatten, wo nach Angabe der Patienten die schwersten Anfälle während unserer Untersuchung bestanden.

Andererseits ist die Dauer des Anfalls von Einfluß auf den Ablauf der Erscheinung insofern, als häufig der geschilderte auffallende Wechsel in der funktionellen Tätigkeit des Magens zusammenfiel mit dem Nachlassen oder Aufhören des Schmerzanfalles. Das Auftreten der Phase der Ermüdung und Erschöpfung am Magen erschien uns also häufig als Ausdruck für ein Sistieren oder Abflauen des Anfalls. Es ist allerdings häufig nicht leicht, exakte Angaben über die Dauer des Anfalls vom Patienten zu erlangen, da einerseits eine gewisse Gewöhnung an den Schmerz einzutreten scheint, andererseits, wohl besonders bei sensiblen Personen, noch längere Zeit nach dem Anfall eine Überempfindlichkeit fortbesteht.

Eine besondere Aufmerksamkeit wurde noch dem Verhalten des Darmes zugewandt. Am Duodenum erwähnte ich bereits das Auftreten einer Dauerfüllung als Folge adhäsiver Veränderungen in seiner Um-

Digitized by Google
Original from UNIVERSITY OF CALIFORNIA
Generated for guest (Massachusetts Institute of Technology) on 2019-05-24 17:25 GMT / http://hdl.handle.net/2027/uc1.b3753216
Public Domain in the United States, Google-digitized / http://www.hathitrust.org/access_use#pd-us-google

gebung. Zur Zeit der stärksten Peristaltik und raschesten Ausschüttung des Kontrastbreies sehen wir oft den Zwölffingerdarm in allen seinen Teilen gefüllt. Mit Aufhören der lebhaften motorischen Erscheinungen zeigt auch dann das Duodenum keinerlei Füllung mehr. Persistierende Duodenalflecke konnte ich in keinem Falle konstatieren. Spastische Zustände schienen in jenen zuerst beschriebenen Fällen (s. Abb. 2) am ganzen Duodenum Platz gegriffen zu haben. Das Auftreten peristaltischer Bewegungen in ausgesprochener Weise war kaum zu erkennen.

Das Jejunum finden wir infolge der raschen Magenentleerung häufig zu Beginn der Austreibung in seinen oberen Schlingen rasch gefüllt. Besonders wurde noch auf die Darmpassage geachtet, da ich erwartete, vielleicht auch hier unter dem Einflusse des Kolikanfalles Veränderungen im Sinne einer Verzögerung oder Beschleunigung zu finden. Dies war jedoch nirgends der Fall. Auch spastische Zustände finden sich am Jejunum wohl nur in einem Falle (s. Abb. 2), während die anderen keine Veränderungen der Peristaltik oder des Tonuszustandes zeigten.

Am Dickdarm wurde auf das Auftreten spastischer Zustände geachtet. Wir kennen aus klinischen Erfahrungen (Büttner) derartige Zustände besonders am Colon transversum. Auch dies war bei meinen Untersuchungen nicht zu konstatieren, der Einfluß des Kolikanfalles war wohl schon erloschen, als sich die tieferen Darmpartien gefüllt hatten.

Zuletzt sei noch des Kreuzfuchsschen Symptoms gedacht, des Hoch- und Tiefstandes der rechten Zwerchfellhälfte. Einen Hochstand konnte ich nur einmal in nicht sehr ausgesprochener Weise sehen, wohl aber konstatierte ich in fünf Fällen einen deutlichen Stillstand oder eine auffallende Bewegungseinschränkung der rechten Zwerchfellhälfte im Kolikanfall, augenscheinlich reflektorisch bedingt zur Vermeidung stärkerer Schmerzen bei der Atmung.

Zusammenfassend können wir die Erscheinungen, welche die Gallensteinkolik am Magen auslöst, folgendermaßen schildern: Wir sahen unter dem Einfluß des Anfalls eine hochgradige Steigerung des Tonus der gesamten Magenwand, wodurch häufig ein Übergehen der Riederform, die wir in anfallsfreier Zeit zu konstatieren hatten, in die Holzknechtform bewirkt wurde. Vergesellschaftet ist diese Hypertonie mit dem Auftreten spastischer Zustände, sei es, daß dieser als totaler Gastropasmus, als regionärer oder als circumscripter auftreten. Geraume Zeit nach vollendeter Füllung des Magens, etwa nach 5—10 Minuten, setzt eine hochgradig gesteigerte Peristaltik ein, die bei gleichzeitig bestehender Pylorusinsuffizienz zu beschleunigter Anfangsentleerung führt. Dieser ersten Phase der Veränderung steht eine zweite gegenüber, deren Ein-

Digitized by Google
Original from UNIVERSITY OF CALIFORNIA
Generated for guest (Massachusetts Institute of Technology) on 2019-05-24 17:25 GMT / http://hdl.handle.net/2027/uc1.b3753216
Public Domain in the United States, Google-digitized / http://www.hathitrust.org/access_use#pd-us-google

tritt häufig zusammenfällt mit dem Abflauen des Anfalls. In ihr können wir einen Übergang der Hypertonie in Orthotonie, vielleicht gar in Hypotonie konstatieren. Gleichzeitig macht die Hyperperistaltik einer Aperistaltik Platz. Am Pylorus scheinen wenigstens im Anfang dieser Phase spastische Zustände aufzutreten. Aus diesem Wechsel der Erscheinungen resultiert eine hochgradige Verlängerung der Austreibungszeit. Bei schweren Koliken sind die Erscheinungen am ausgesprochensten, während sie unter dem Einflusse leichterer Anfälle weniger deutlich ausgesprochen sind.

Am Duodenum und Jejunum sahen wir das Auftreten spastischer Zustände bei gleichzeitig bestehendem Totalgastrospasmus. Auf die Darmpassage scheint der Gallensteinanfall ohne nennenswerten Einfluß zu sein.

Stillstand der rechten Zwerchfellhälfte ist bei schweren Anfällen vorhanden, während Hochstand nicht als charakteristischer Befund erhoben werden konnte.

Wie haben wir uns das Auftreten dieser Erscheinungen am Magen unter dem Einflusse des Gallensteinkolikanfalls zu erklären?

Wir wollen uns auf eine Erörterung der Frage, ob die Kolik mechanischer oder entzündlicher Genese sei, hier nicht einlassen. Eine Entscheidung nach der einen oder anderen Richtung ist auch nicht von Belang. Das eine aber steht fest: im Anfall sucht sich die Gallenblase ihres Inhalts zu entledigen, während gleichzeitig eine Verlegung ihres Ausführungsganges besteht. Soll der Anfall von Erfolg gekrönt sein, so wird es einer maximalen Steigerung der Arbeitsleistung der muskulären Wandelemente bedürfen. Eine direkte Beobachtung der motorischen Tätigkeit der Blasenwandung im Anfall ist uns aber verschlossen. Wir können nur vermuten, daß hier ähnliche Erscheinungen sich abspielen, wie wir sie auch sonst bei stenotischen Prozessen am Intestinaltraktus sehen. Eine gewaltige Peristaltik wird sich an der Blasenwand einstellen, die sich gegebenenfalls zu tetanisch-spastischen Kontraktionszuständen der Wandmuskulatur auswächst. Gleichzeitig wird der Gesamttonus der Blasenwand eine Erhöhung erfahren in dem Bestreben, den Inhalt fest zu umfassen.

Zwischen den einzelnen Teilen des Verdauungstraktes bestehen nun enge Wechselbeziehungen, die nicht nur in sekretorischer, sondern auch in motorischer Hinsicht ein straffes Zusammenarbeiten gewährleisten. Die Pawlowsche Schule hat schon diesen Verhältnissen ihre Aufmerksamkeit geschenkt. Bewegungsvorgänge an einem Abschnitte des Digestionsapparates rufen in typischer Weise solche an anderen Teilen hervor. Wir haben hier ein auf feinste Impulse eingestelltes Reflexsystem vor uns.

Digitized by Google
Original from UNIVERSITY OF CALIFORNIA
Generated for guest (Massachusetts Institute of Technology) on 2019-05-24 17:25 GMT / http://hdl.handle.net/2027/uc1.b3753216
Public Domain in the United States, Google-digitized / http://www.hathitrust.org/access_use#pd-us-google

In ganz ähnlicher Weise haben wir uns wohl auch die Auswirkung des Kolikanfalls am Magen vorzustellen. Der hochgradige Erregungszustand, in dem sich im Anfall die Gallenblase befindet, teilt sich dem Magendarmtraktus auf reflektorischem Wege mit und führt dann zu den geschilderten gleichgearteten hypertonischen, hyperperistaltischen und spastischen Irritationen, die unserer Beobachtung bei der Röntgenuntersuchung am Magen besonders leicht zugänglich sind.

Mit Aufhören oder Nachlassen des Anfalls sehen wir am Magen einen Erschöpfungszustand eintreten. Naheliegend ist der Schluß, daß auch hier synchron der Erschöpfung der Blasenwandmuskulatur der gleiche Zustand am Magen sich einstellt.

Der Symptomenkomplex, den wir als Folge des Kolikanfalles bei unseren Untersuchungen am Magen konstatierten, ist dann als akute Reflexneurose zu deuten. Diese Beobachtungen zeigen uns aber, welch eminente Bedeutung den extragastralen Ursachen bei funktionellen Störungen am Magen zukommt (Rössle, v. Bergmann).

Digitized by Google
Original from UNIVERSITY OF CALIFORNIA
Generated on 2019-05-24 17:25 GMT / http://hdl.handle.net/2027/uc1.b3753216
Public Domain in the United States, Google-digitized / http://www.hathitrust.org/access_use#pd-us-google

Schusterspanverbände bei Gesichtsplastiken.

Kleine Mitteilungen.

Von

Dr. **J. F. S. Esser,**

Fachärztlicher Beirat für plastische Chirurgie beim Hauptversorgungsamt Berlin.

Mit 10 Textabbildungen.

(Eingegangen am 6. August 1921.)

Es kommt bei Plastiken sehr oft in Frage, um dem Eingezogenwerden der Nahtlinie oder Lappen vorzubeugen. Im allgemeinen wird das Einsinken durch richtigen Unterbau mit Weichteilen, sogenannter plastischer Naht (siehe Esser, Prinzipien bei einfachen Gesichtsplastiken usw. Bruns' Beitr. z. klin. Chirurg. **103**, 519) oder durch Unterlage von Knorpel oder Knochen verhütet. Trotzdem ist es von großer Wichtigkeit, in besonderen Fällen, wo das Fehlen von genügend Unterhautzellgewebe in der Nähe dazu zwingt, andere Maßnahmen zu treffen, um das Einsinken der Nahtlinie oder das Fortziehen von Lappen zu verhüten. Dies tritt ganz besonders in Erscheinung bei Augenunterlidern, wenn dieselben durch Narbenzug heruntergezogen waren, aber auch bei Nasen- und weiteren Gesichtsplastiken, wenn auch in geringerem Maßstabe.

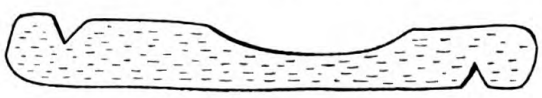

Abb. 1.

Abb. 2.

Früher verwandten wir die üblichen Kopfapparate, wie sie besonders für Zug an Kieferstücken bei Frakturen derselben in größeren chirurgischen Kliniken und bei Zahnärzten seit längerer Zeit in Gebrauch sind. Das sind Kopfbänder aus dünnem Metall mit Leder- oder Filzbekleidung, die durch Schrauben verengt oder erweitert werden

Digitized by Google

Original from UNIVERSITY OF CALIFORNIA

Generated for guest (Massachusetts Institute of Technology) on 2019-05-24 17:25 GMT / http://hdl.handle.net/2027/uc1.b3753216
Public Domain in the United States, Google-digitized / http://www.hathitrust.org/access_use#pd-us-google

konnten, so daß sie für jeden Schädel paßten. An diesen Kopfbändern waren vorne, durch multiple Schrauben stark beweglich gestaltet, Haken und Stäbe mit Platten befestigt. Man konnte dadurch entweder nach Belieben Zug oder Druck an Gesichtsteilen ausüben. Diese Kopfringe sind aber sehr beweglich, wenn man das aber durch Festschrauben verhindern will, belästigt der Druck den Pat. sehr unangenehm und trotzdem verschiebt sich der Apparat beim Niederlegen und Schlafen. Besser funktioniert für Pat. und Arzt eine aus Gipsbinden hergestellte Kopfkappe, worin eine Metallplatte mit Schraubenvorrichtungen aufgenommen wird. Solche Vorrichtungen wurden für mich wiederholt hergestellt von den bekannten Zahnärzten Prof. Riegner in Breslau und Prof. Schröder in Berlin, mit denen ich zusammen arbeitete. Ein ganz besonders schöner Apparat mit schwer vergoldeten Pelotten und Oliven wurde von Prof. Riegner für einen Patienten W. hergestellt. Die Oliven zogen in den Nasengängen die Nase hervor, auch Hofrat Sachse in Leipzig stellte einen derartigen schönen für einen von uns gemeinsam behandelten Pat. her. Seit drei Jahren verwende ich aber ein viel einfacheres Hilfsmittel, welches direkt ausgezeichnete Dienste leistet; ein ca. 40 cm langer, 5 cm breiter Schusterspan wird in dessen Mitte etwas durch bogenförmigen Ausschnitt verschmälert und wie eine Brille, aber bei der Nase ca. 6 cm vorstehend, um

Abb. 3.

Abb. 4.

Digitized by Google
Original from UNIVERSITY OF CALIFORNIA
Generated for guest (Massachusetts Institute of Technology) on 2019-05-24 17:25 GMT / http://hdl.handle.net/2027/uc1.b3753216
Public Domain in the United States, Google-digitized / http://www.hathitrust.org/access_use#pd-us-google

Abb. 6.

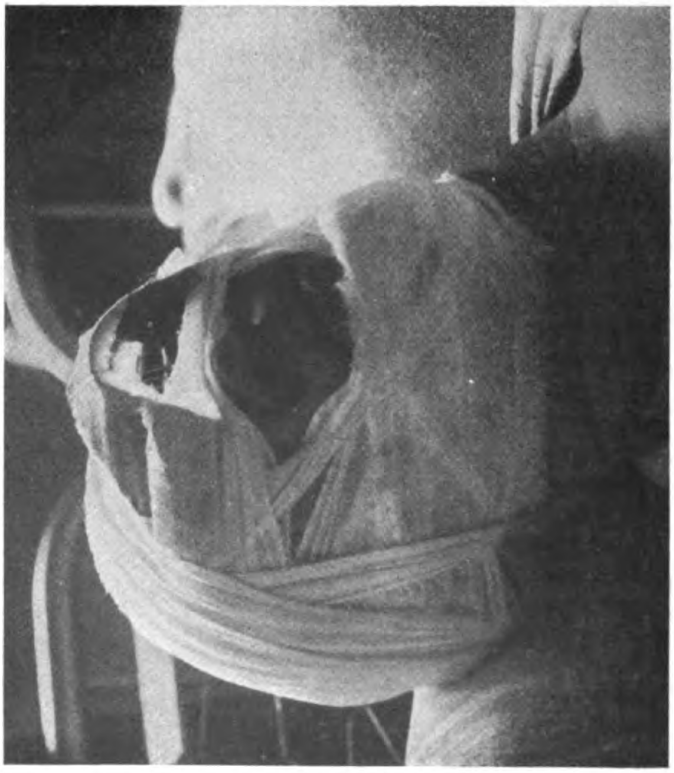

Abb. 5.

Digitized by Google
Original from UNIVERSITY OF CALIFORNIA
Generated for guest (Massachusetts Institute of Technology) on 2019-05-24 17:25 GMT / http://hdl.handle.net/2027/uc1.b3753216
Public Domain in the United States, Google-digitized / http://www.hathitrust.org/access_use#pd-us-google

Abb. 8.

Abb. 7.

Digitized by Google
Original from UNIVERSITY OF CALIFORNIA
Generated on 2019-05-24 17:25 GMT / http://hdl.handle.net/2027/uc1.b3753216
Public Domain in the United States, Google-digitized / http://www.hathitrust.org/access_use#pd-us-google

Abb. 10.

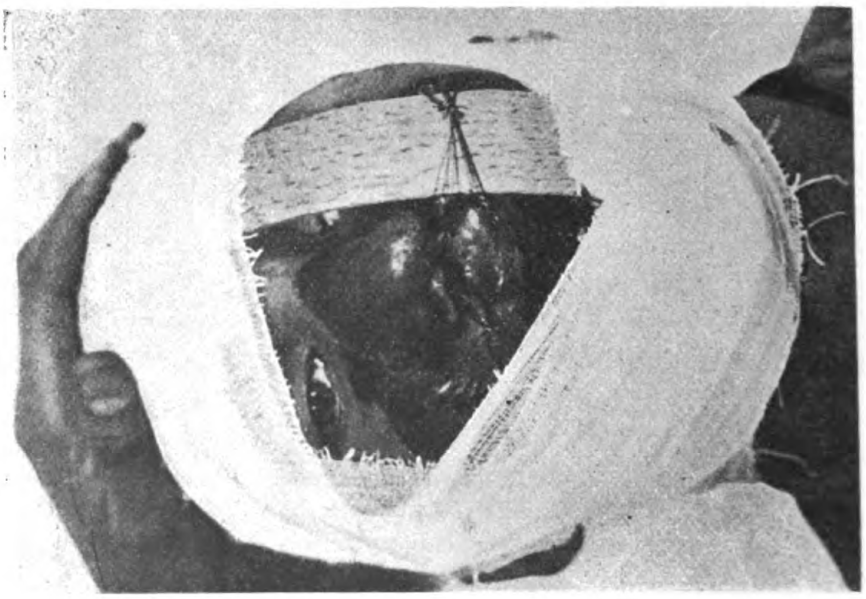

Abb. 9.

Digitized by Google
Original from UNIVERSITY OF CALIFORNIA
Generated for guest (Massachusetts Institute of Technology) on 2019-05-24 17:25 GMT / http://hdl.handle.net/2027/uc1.b3753216
Public Domain in the United States, Google-digitized / http://www.hathitrust.org/access_use#pd-us-google

den Kopf gelegt und mit Mastisol geklebt. Die Teile des behaarten Kopfes, wo die Enden des Schusterspans zu liegen kommen werden rasiert, und mit Mastisol eingeschmiert. Der Schusterspan selbst wird vorher in heißem Wasser aufgeweicht, etwas getrocknet und an einer Seite reichlich mit Mastisol übergossen, nachdem beiderseits zur Stelle, wo die Ohren kommen, 2 cm tiefe, keilförmige Ausschnitte mit der Verbandschere gemacht sind, zur Aufnahme der Ohren. Meistens kommt der Schusterspan einerseits über und andererseits unter dem Ohre, nur selten kommt er beiderseits über beide Ohren. Nachdem derselbe angelegt und gehalten, wird eine Mullbinde viele Male um den Kopf und die Schusterspanenden gelegt und fest angezogen. Diese Binde wird, wenn sie hier oder da unangenehm drückt, zur Entlastung eingeschnitten.

An solchen Schusterspanbogen kann man nun sehr leicht eine große Menge von Zugvorrichtungen herstellen dadurch, daß man dieselben an gewünschten Stellen mit kräftiger Nadel und Seidenfaden durchzieht und an diesen Enden die lang gelassenen Wundnahtfäden bindet, und zwar nicht einzeln, sondern mehrere zusammen oder einzeln oder mehrere direkt über dem Schusterspan bindet. Man kann dabei unter Einbiegung des Schusterspans jede beliebige Spannung erzeugen. Der Schusterspanverband bleibt meistens eine Woche oder auch kürzere Zeit liegen. Es kommen außer Lippen-, Augenlid-, Wangen- und Nasenplastiken besonders auch für die tägliche Praxis Zug auf Hasenscharten-Lippen mit Pflaster in Betracht zur Entspannung der Nahtlinie.

Die Vorteile sind folgende:

a) Billigkeit,
b) Überallvorhandensein,
c) Leichtigkeit des Anbringens,
d) Schnelligkeit des Anbringens,
e) Sicherheit bei gutem Liegen,
f) Unverschiebbarkeit,
g) Bequemlichkeit für den Pat., weil leicht wiegend, und Gleichmäßigkeit im Druck am Kopf und Gleichmäßigkeit im Zug an der Nahtlinie und am Wundlappen.
h) Der Hauptvorteil ist, daß der Zug ziemlich konstant wirken bleibt, auch wenn die Wundränder nach und nach etwas hervorgezogen werden oder die Fäden durch Feuchtigkeit oder andere Ursache etwas gedehnt werden. Dies kommt dadurch, weil man einen sehr langen, freistehenden, leicht federnden Bogen hat, wobei 1 oder 2 mm Differenz in Höhe keinen wesentlichen Einfluß ausübt.

Es folgen hier erstens Abb. I. ein solcher richtig geschnittener Schusterspan. und die weitere Abb., wo das Verfahren an Pat. deutlich ersichtlich ist.

Abb. 2 und 3 betreffen einen blinden Pat. D., bei dem ein großer Art. front.-Lappen mit zwei Zipfeln gleichzeitig einen Nasenrücken- und Augenliddefekt zu decken hatte. Abb. 4 zeigt Pat. B. mit Ober- und Unterlidplastik. Abb. 5 Pat. K., Unterlidplastik, Abb. 6 Pat. Z., Abb. 7 u. 8 Pat. M. u. K. ebenfalls mit Unterlidplastiken. Bei Abb. 8 wurden die mundüberdeckenden Bindentouren 3 Stunden nach der Operation reichlich, der Mundspalte entsprechend, eingeschnitten. Abb. 9 und 10 Pat. Sch. hat einen übrigens von uns selten verwendeten vertikalen Schusterspan bekommen. Dieser hat den Nachteil, daß er bei Kieferbewegungen sich bewegt, und obwohl sämtliche Pat. mit diesen Schusterspanverbänden bloß flüssige Nahrung bekommen, ist diese Richtung nachteiliger als die quere Lagerung.

Digitized by Google
Original from UNIVERSITY OF CALIFORNIA
Generated on 2019-05-24 17:25 GMT / http://hdl.handle.net/2027/uc1.b3753216
Public Domain in the United States, Google-digitized / http://www.hathitrust.org/access_use#pd-us-google

Über Thoraxresektionen wegen veralteter Pleuraempyeme.

Von
Oberarzt Dr. **Wildegans.**

(Aus der Chirurg. Abt. des Krankenhauses am Urban, Berlin. [Direktor: Geh.-Rat Prof. Dr. Körte].)

Mit 7 Textabbildungen.

(Eingegangen am 11. August 1921.)

Die letzten Jahre brachten reichlich Gelegenheit, die Kenntnisse und Erfahrungen über die operative Behandlung der Pleuraempyeme zu erweitern und zu vertiefen — Kriegsverletzungen[1]), Grippeepidemie. Trotz frühzeitig einsetzender, zweckmäßiger chirurgischer Therapie unter Heranziehung aller modernen Hilfsmittel bleiben Krankheitsfälle übrig, in denen die Ausheilung der Absceßhöhle nicht erfolgt, die Lunge sich nicht wieder ausdehnt. Über den bei den schwierigen Wundverhältnissen der starren Thoraxhöhlen zu verfolgenden Heilplan herrscht grundsätzlich Einigkeit, die zahlreichen Methoden und Modifikationen zeigen, daß jeder Krankheitsfall ein individualisierendes Vorgehen erfordert. Maßnahmen, die bei einem Kranken schnell zum erstrebten Erfolge führen, erscheinen in anderen Fällen unzureichend. Das Interesse des Chirurgen für den Krankheitszustand des veralteten Pleuraempyems war daher stets rege. In letzter Zeit ist die Frage der Lungenentrindung, die Anwendung der lebenden Tamponade, die plastische Verwendung der Pleuraschwarte, der Brustkorbmuskulatur wieder in Fluß gekommen.

Über die an der Chirurgischen Abteilung des Krankenhauses am Urban gesammelten Erfahrungen bei chronischen Empyemen hat Voswinckel 1897 auf Grund von 6 Operierten, 1904 nach Beobachtung von 13 weiteren Krankheitsfällen berichtet. Auf Anregung von Herrn Geh.-Rat Körte setze ich diese Arbeiten fort. Ich will die chronischen Pleuraempyeme, die seit 1. IV. 1904 zu ausgedehnteren Thoraxsektionen geführt haben, in ihren klinischen Eigentümlichkeiten besprechen, die ergriffenen operativen Maßnahmen erläutern, Erfolge und Mißerfolge einer kritischen Untersuchung unterziehen.

In dem Zeitraum 1. IV. 1904 bis 31. XII. 1920 sind auf der I. Chirurgischen Abteilung 222 Pleuraempyeme (43 Grippeempyeme) be-

[1]) Über die Kriegsverletzungen kann aus äußeren Gründen nicht berichtet werden.

Digitized by Google
Original from UNIVERSITY OF CALIFORNIA
Generated for guest (Massachusetts Institute of Technology) on 2019-05-24 17:25 GMT / http://hdl.handle.net/2027/uc1.b3753216
Public Domain in the United States, Google-digitized / http://www.hathitrust.org/access_use#pd-us-google

handelt worden, es wurden durch subperiostale Rippenresektion, Drainage, Aspirationsdrainage[1]) geheilt 153, es starben 57 (darunter 14 Grippeempyeme) = 25,6% Mortalität. Dazu kommen 14 tuberkulöse Empyeme, von diesen wurden geheilt durch konservative Verfahren (Punktionen, Jodoformglycerininjektionen) 2, durch einfache Rippenresektion 3, gestorben 6. Unter den 222 hier operierten Pleuraempyemen wurde bei 12 eine Thoraxresektion nötig, dazu kommen noch 3 Thoraxresektionen wegen tuberkulösen Empyems. Das Alter dieser Patienten verteilt sich

auf	1—10	Jahre mit	2,
„	10—20	„ „	4,
„	21—30	„ „	5,
„	31—40	„ „	3,
„	41—50	„ „	1.

Das mittlere Alter steht im Vordergrunde, das entspricht auch den früheren Erfahrungen. 9 Patienten gehörten dem weiblichen, 6 dem männlichen Geschlecht an. Im Gegensatz zu Voswinckels Angaben überwiegt das weibliche Geschlecht in der letzten Serie, eine Tatsache, die wohl auf das stärkere Befallenwerden des weiblichen Teiles der Bevölkerung bei den Grippeempyemen zu beziehen ist.

Der Entstehungsart nach handelt es sich um metapneumonische Empyeme 10 mal, die Grundkrankheiten bei diesen sind Masern (1 mal), Scharlach (1 mal), lobäre Pneumonie (3 mal), Grippe (5 mal); bei 2 Empyemen ist die Ätiologie unbestimmt, 3 beruhen auf tuberkulöser Basis. Der Sitz des Empyems betrifft 5 mal die rechte Pleurahöhle, 9 mal die linke, 1 mal beide Rippenfelle.

A. Welche Ursachen finden sich für die Tatsache, daß die 15 Pleuraempyeme nicht primär d. h. nach der frühzeitig ausgeführten Rippenresektion zur Heilung gelangten?

Bei den 3 tuberkulösen Empyemen sind die Heilungsbedingungen infolge der konstitutionellen Erkrankung, der stark beeinträchtigten Widerstandskraft des Organismus, der hochgradigen Retraktion der Lunge, die an sich schon in ihrer Atmungsfähigkeit beschränkt ist, naturgemäß ungünstig, es bleiben unter 222 akuten Empyemen 12 allein durch pyogene Infektion entstandene chronische Empyeme, während 153 primär ausheilten. Hier versiegte die Eiterung unter Wiederausdehnung der Lunge, Heraufrücken des Zwerchfelles, Herüberrücken des Mittelfelles allmählich, dazu tritt ergänzend ein temporäres Einsinken der erkrankten Thoraxhälfte. Schede, Aufrecht, Reineboth haben übereinstimmend gezeigt, daß der Respirationsprozeß die

[1]) Grundsätze der im Krankenhaus geübten Empyembehandlung, siehe Wildegans: Mitt. a. d. Grenzgeb. d. Med. u. Chirurg. **33**. H. 4. 1921.

Digitized by Google
Original from UNIVERSITY OF CALIFORNIA
Generated for guest (Massachusetts Institute of Technology) on 2019-05-24 17:25 GMT / http://hdl.handle.net/2027/uc1.b3753216
Public Domain in the United States, Google-digitized / http://www.hathitrust.org/access_use#pd-us-google

Wiederentfaltung der Lunge nach akutem Empyem in einzelnen Phasen herbeiführt. Die Lungenblähung kommt zustande durch die Kraft der Exspiration. Die stärkere positive Druckschwankung in der gesunden Lunge während der Exspiration, die geringere negative während der Inspiration führen durch Fortpflanzung dieser Schwankungen in die kollabierte Lunge und durch Summation der überwiegenden exspiratorischen Kräfte zur intermittierenden Dehnung des kranken Lungenflügels. Damit geht Hand in Hand die formative Tätigkeit der Pleuren, die im Sinne Rosers, wenn auch nicht durch sprossendes Bindegewebe, wohl aber durch sukzessives Fortschreiten von fibrinösen Verklebungsvorgängen zwischen Pleura pulmonalis und costalis die Erhaltung der infolge des exspiratorischen Plus erworbenen Positionen sichern und die annähernd korrespondierenden Stellen der Pleurablätter aneinander fixieren. Ventilvorrichtungen wie ein luftdicht abschließender Verband (Thiersch, Mikulicz) nach der Rippenresektion, Heber-, Aspirationsdrainage, die einen sicheren, ventilartigen Abschluß des Thoraxraumes gegen die Atmosphäre und ein Überwiegen des Atmosphärendruckes vom Bronchialbaum gewährleisten, das Einströmen von Luft in die Pleurahöhle bei der Inspiration verhindern, werden in gleicher Weise wie Hustenstöße, forcierte Inspirationen, Ausatmung gegen Widerstände, das Verschwinden des Pneumothorax nach der Empyemoperation in ausgiebigem Maße unterstützen. Wenn nun von 222 Pleuraempyemen 15 zu chronischen Empyemfisteln führen, so müssen hier besondere Verhältnisse vorliegen. In den Lehr- und Handbüchern findet sich vielfach die Angabe, daß es sich bei den veralteten Empyemhöhlen meistens um Kranke handelt, bei denen die Entleerung durch Thorakotomie und Rippenresektion sehr spät vorgenommen wurde, oder um solche, bei denen ein spontaner Eiterdurchbruch erfolgt ist. Unsere Krankheitsfälle stützen diese Ansicht nicht ohne weiteres. Die Zeit des Bestehens des Empyems bis zur ersten Rippenresektion und Entleerung ist vielfach schwierig zu beurteilen, da der Nachweis des Empyems z. B. bei den von außen zugeführten Kranken nicht immer mit dem Entstehen zusammenfällt.

Die Zeit zwischen dem Beginn der ursächlichen Erkrankung und der einfachen Rippenresektion, Entleerung des Eiters beträgt im Durchschnitt für die primär geheilten Empyeme 30 Tage, bei den Krankheitsfällen, die später zur Thoraxresektion führten, 34,6 Tage. Eine besonders lange dauernde intrathorakale Eiterung vor der Thorakotomie kann als Ursache für die ausbleibende primäre Heilung nicht angenommen werden, dazu ist die Zahlendifferenz der Krankheitstage zu gering. Haben besonders große Exsudate vorgelegen? Unter den 12 allein durch pyogene Infektion bedingten chronischen Empyemen fanden sich als Ursache des Zurückbleibens von Pleurafisteln 6 Totalempyeme

Digitized by Google
Original from UNIVERSITY OF CALIFORNIA
Generated for guest (Massachusetts Institute of Technology) on 2019-05-24 17:25 GMT / http://hdl.handle.net/2027/uc1.b3753216
Public Domain in the United States, Google-digitized / http://www.hathitrust.org/access_use#pd-us-google

(Fall 2, 7, 8, 9, 10, 11), 3 subtotale (1, 3, 6), darunter je ein rezidivierendes, 3 partielle Empyeme (4, 5, 12). Es haben in der Mehrzahl der Krankheitsfälle also besonders große Exsudate vorgelegen, die nicht durch lokale Herabsetzung der Lungenfüllung ausgeglichen werden konnten, durch eine völlige oder fast totale Kompression der Lunge, durch Herabdrängung des hydrostatisch übermäßig belasteten Zwerchfelles, Verlagerung von Mediastinum und Herz die respiratorische Oberfläche der Lunge völlig oder hochgradig beschränkten. Eine längere Zeit in völliger Atelektase verharrende Lunge kann durch Verödung der Alveolen und Bronchioli die Fähigkeit, Luft aufzunehmen, zu atmen, völlig verlieren, andererseits sehen wir aber auch bei partiellen Empyemen das Persistieren von Empyemfisteln. War die andere Lunge nicht in der Lage, die Bedingungen zu erfüllen, um durch die erweiternde Kraft der Exspiration die kollabierte Lunge zur Entfaltung zu bringen? Für 2 Krankheitsfälle liegt die Möglichkeit mit großer Sicherheit vor, daß die exspiratorische Kraft der anderen Lunge nicht ausreichte. Einmal findet sich neben dem totalen, zur Fistel führenden Empyem ein partielles der anderen Seite (Nr. 1), einmal ausgedehnte bronchopneumonische Herde r. bei l. totalem Empyem + Pneumonia dissecans (Nr. 21). Der Erfolg des primären Eingriffes, die Lungenentfaltung, hängt ab von dem Zustand der mehr oder weniger kollabierten Lunge der erkrankten Thoraxhälfte, aber auch von der Funktionsfähigkeit der anderen Lunge. Sind die Fisteln auf Rechnung einer unzureichenden Behandlung zu setzen? Der Ausspruch Ewalds (Verhandl. IX. Kongresses für innere Medizin), daß beim Bestehen einer Empyemfistel der behandelnde Arzt den Vorwurf des Kunstfehlers auf sich nehmen müsse, mag bisweilen seine Berechtigung haben, kann aber keine allgemeine Bedeutung beanspruchen. Voswinckel macht langdauernde Punktionsbehandlung, einfache Thorakocentese, Bülaudrainage oder ähnliche Verfahren für das Ausbleiben der primären Heilung bei dem größten Teil der inveterierten Empyeme verantwortlich. Bei den vorliegenden Krankheitsfällen sind die genannten Methoden nicht angewendet, die Entleerung durch Rippenresektion usw. erfolgte durchschnittlich vor Ablauf der 5. Woche nach Beginn des Grundleidens. Man kann auch nicht sagen, daß die Kranken, bei denen außerhalb des Krankenhauses die primäre Rippenresektion und Entleerung des Empyems vorgenommen wurde, ihre chronische Pleurafistel ungeeigneten Maßnahmen verdanken (Fall 2, 3). Die Wiederentfaltung der Lunge ist als physiologisches Heilungsmoment unumgänglich notwendig, sie ist die Vorbedingung des glücklichen Ausganges, ohne sie ist die Heilung eines Empyems auf natürlichem Wege, ohne hochgradige Entstellung nicht denkbar. Die mechanischen Heilfaktoren treten da in ihr Recht,

Digitized by Google
Original from UNIVERSITY OF CALIFORNIA
Generated on 2019-05-24 17:25 GMT / http://hdl.handle.net/2027/uc1.b3753216
Public Domain in the United States, Google-digitized / http://www.hathitrust.org/access_use#pd-us-google

wo die natürlichen Heilkräfte der Lungen zu wünschen übrig lassen. Das schließt nicht aus, daß neben mangelhafter Lungenblähung auch ein ungenügendes Einsinken der Thoraxwand oder eine unzureichende Ergänzung der Heilung durch die anderen mechanischen Momente wie Aufrücken des Zwerchfelles, Herüberrücken des Mediastinums, Anlegen der Rippen zum Zustande des veralteten Empyems führen können. Die Retraktionstendenz der Lunge wächst mit dem Grade der Blähung, sie ist um so geringer, je mehr der Zustand der Lunge sich dem atelektatischen nähert. Insbesondere sind es die Rippenwinkel, die auch beim gesunden Menschen dem Bestreben der Lunge, in ihren embryonalen, atelektatischen Zustand zurückzukehren, durch ihre Wölbung, die größere Starrheit und Festigkeit ihrer vertebralen Abschnitte in erster Linie das Gleichgewicht halten. Um so mehr ist es verständlich, wenn diese Rippenabschnitte auch der herabgesetzten Retraktionskraft der Lunge widerstehen. In der Tat finden sich die Höhlenbildungen fast regelmäßig an der Hinterseite des Thorax, so bei unseren Krankheitsfällen 14 mal im hinteren Pleuraraum, nur einmal an der Vorderseite. Öfters trägt die Scapula zur Starrheit der Höhle erheblich bei, erschwert oder verhindert die Ausheilung der Höhlen und Gänge (3 Krankheitsfälle), die bei 2 Kranken erst bei wiederholter Thoraxresektion mit Resektion des unteren Scapulawinkels endgültig zum Verschluß kamen.

In allen 15 Krankheitsfällen findet sich der Zustand der produktiven chronischen Pleuritis, öfter zeigen sich fibröse, netzförmig angeordnete Verdickungen im Verlaufe der Lymphgefäße, hier und da kleineren Tuberkeln oft täuschend ähnliche Knötchen. Ein eitriges Exsudat der Pleura, das längere Zeit besteht, hebt die freie Kommunikation zwischen dem Lymphgefäßsystem des Brustfelles und dem Pleurasack auf, die abführenden Lymphbahnen werden durch obliterierende Entzündung unwegsam und machen die Resorption durch die Pleura visceralis und pulmonalis unmöglich. In der Folge entstehen ein mächtiges Granulationsgewebe und bindegewebige Schwarten. Diese chronische granulierende Entzündung des Brustfelles kann auch auf die Lunge übergreifen, zur chronischen interstitiellen Pneumonie führen, die Schrumpfung der Lunge durch Kollapsinduration irreparabel gestalten. Eine ständig wachsende, dicke, gefäßarme Schwarte bedeckt die Pleura pulmonalis und visceralis. Der makroskopische Charakter der Pleuraschwarten, insbesondere die an Tuberkel erinnernden grauen und gelben Knötchen von Mohnkorngröße und mehr, können Pleuritistuberkulose vortäuschen. Sudeck schreibt: Bei der Ausführung der Thoraxplastik hat man es in der Regel mit sehr geschwächten, meist tuberkulösen Individuen zu tun. Die histologische Untersuchung der Pleuraschwarte ergibt in der Regel keinen Anhaltspunkt für Tuberkulose,

Digitized by Google
Original from UNIVERSITY OF CALIFORNIA
Generated for guest (Massachusetts Institute of Technology) on 2019-05-24 17:25 GMT / http://hdl.handle.net/2027/uc1.b3753216
Public Domain in the United States, Google-digitized / http://www.hathitrust.org/access_use#pd-us-google

die bei Lungentuberkulose auftretenden eitrigen Pleuritiden sind öfter durch Mischinfektion bedingt, so daß wir mit Pels-Leusden unterscheiden müssen tuberkulöse, durch Tuberkelbacillen allein verursachte Pleuraempyeme und Empyeme bei Phthisis pulmonum, die durch die gewöhnlichen Eitererreger bzw. Mischinfektion erzeugt sind. Unter den 15 Krankheitsfällen findet sich nur ein Empyem, wo die tuberkulöse Natur der Pleuritis auf Grund der histologischen Untersuchung mit Sicherheit feststeht, während bei 2 Kranken, die einen Zweifel an einer tuberkulösen Erkrankung ihrer Lungen nicht gestatten, der Nachweis der Pleuratuberkulose nicht erbracht werden konnte. Die Pleura costalis läßt sich meist ohne Schwierigkeiten von der Fascia endothoracica abschieben, während die Schwarte der Pleura pulmonalis durch straffe Bindegewebsfasern mit dem Lungenparenchym in Verbindung steht. Die Stärke der Pleuraschwarte war bei allen Kranken erheblich, schwankt zwischen 1—3 cm. Diese Schwarten und Schwielen machen die Wiederentfaltung der Lunge, die Verschiebung des Mittelfelles, das Einsinken der Thoraxwand unmöglich, sie führen ferner durch Eindringen corticaler Schwarten in die Lunge zur chronischen Induration, die Größe der respiratorischen Oberfläche der Lunge wird dadurch weiter eingeschränkt. So entsteht ein Circulus vitiosus.

Die Konstitution läßt prognostisch keine Schlüsse zu. Es finden sich Leute mit starkem Knochenbau, bester Entwicklung der Muskulatur, kräftigem Brustkorb, die als Folge eines akuten Empyems eine Pleurafistel davontragen, und andererseits grazile Individuen mit gegensätzlichen Eigenschaften. Besteht die sezernierende Höhle 10 und mehr Wochen, dann bietet der Kräftezustand aller dieser Kranken ein ähnliches Bild, es sind geschwächte, heruntergekommene, blasse Individuen mit fortschreitendem Verfall.

Die Druckkräfte, die durch Spannung der Brustkorbmuskulatur — M. latissimus dorsi, M. pectoralis major — als wirksam für die Ausheilung der Höhlen gedacht werden könnten, sind wohl nicht besonders hoch einzuschätzen. Die Muskulatur der erkrankten Seite pflegt überdies bei mehr oder weniger weitgehender Ausschaltung der Lunge infolge ihrer herabgesetzten Funktionen der Inaktivitätsatrophie zu verfallen, das gilt in erster Linie von den Inspirationsmuskeln. Auch das Kindesalter (2 Kranke) und die jugendlichen Jahre schützen nicht vor Empyemfisteln, obwohl wir a priori bei jungen Individuen einen weichen, biegsamen Thorax mit größerer Anpassungsfähigkeit annehmen würden.

Es lassen sich, wie wir sahen, retrospektiv mannigfache Gründe für das Persistieren von Empyemfisteln anführen, aber bei dem einzelnen Krankheitsfall läßt es sich nicht mit verläßlicher Bestimmtheit voraussehen, wann und ob nach dem primären Eingriff der Thorakotomie und

Digitized by Google
Original from UNIVERSITY OF CALIFORNIA
Generated for guest (Massachusetts Institute of Technology) on 2019-05-24 17:25 GMT / http://hdl.handle.net/2027/uc1.b3753216
Public Domain in the United States, Google-digitized / http://www.hathitrust.org/access_use#pd-us-google

einfachen Rippenresektion die natürlichen Heilkräfte, unterstützt durch die klinischen Hilfsmittel, zur fistellosen Heilung führen oder nicht. Trotz aller Fortschritte in der Therapie des akuten Pleuraempyems bleibt die Tatsache, daß in einer Anzahl von Krankheitsfällen eine persistierende Pleurafistel zurückbleibt. Die Statistiken erlauben über die Häufigkeit dieses Ereignisses keine sicheren Schlüsse. Unter den Empyemkranken der I. Chirurgischen Abteilung des Krankenhauses am Urban erlebten wir unter 236 Pleuraempyemen, darunter 14 Empyeme bei Lungentuberkulose, in der Zeit von 1. IV. 1904 bis 31. XII. 1920 als Resultat unserer Behandlung 15 veraltete Empyeme, davon 3 bei Phthisis pulmonum die zu ausgedehnten Thoraxresektionen führten, das entspricht einer Häufigkeit von 6,3% oder bei getrennter Beurteilung der gewöhnlichen und tuberkulösen Pleurafisteln in 5,4% und 21,1%, wobei noch bei den tuberkulösen Pleurafisteln der Abgang durch Tod infolge ausgedehnter und fortschreitender Lungentuberkulose in 42,8% der Krankheitsfälle zu berücksichtigen ist, bei denen auch eine frühzeitige Thoraxresektion Aussicht auf Erfolg nicht versprechen konnte.

B. Welche besonderen Maßnahmen sind bei den chronischen Pleuraempyemen der Thoraxresektion vorausgegangen?

Die Dauer des Bestehens des Pleuraempyems bis zur Thoraxresektion schwankt zwischen 2 Monaten und 11 Tagen bis zu $4^1/_2$ Jahren. Im Krankheitsfall (Nr. 2) ist die über 1 Jahr und 55 Tage, beim Kranken (Nr. 3) über $4^1/_2$ Jahre sich erstreckende Zwischenzeit dadurch erklärt, daß es sich hier um Empyeme handelt, die außerhalb des Krankenhauses behandelt nach vorübergehender scheinbar völliger Heilung rezidivierten. Die Rezidive bestanden 14 und 8 Tage bei der Krankenhausaufnahme. Die Ausführung der Thoraxresektion bei 3 Kranken vor Ablauf von 3 Monaten (Nr. 4, 5, 12) fand ihre Indikation in profuser Höhleneiterung mit fortschreitendem Kräfteverfall, zeitweiser Retention (4 und 5), während in Krankheitsfall (Nr. 12), wo in der starren abgesackten Empyemhöhle der linke Unterlappen mit zahlreichen Bronchialfisteln nach Lungengangrän freilag, eine Heilung durch die natürlichen Heilkräfte nicht zu erwarten war. Die Mehrzahl der Patienten wurde nach Ablauf von 3—5 Monaten der Thoraxresektion unterworfen.

In dieser Zeit der auf die primäre Rippenresektion folgenden Nachbehandlung ist wichtig die Kontrolle der Kapazität der starren Höhle, die durch die Perkussion und Auskultation nur unsicher in ihrer Lage, Größe, Form, räumlichen Ausdehnung (schalenförmig, kugelig usw.) und Verkleinerungsfähigkeit bestimmbar ist. Als einfaches und sicheres Verfahren hat sich die Untersuchung der Höhle

Digitized by Google
Original from UNIVERSITY OF CALIFORNIA
Generated for guest (Massachusetts Institute of Technology) on 2019-05-24 17:25 GMT / http://hdl.handle.net/2027/uc1.b3753216
Public Domain in the United States, Google-digitized / http://www.hathitrust.org/access_use#pd-us-google

vor dem Durchleuchtungsschirm mit Einführung einer biegsamen Sonde aus Zinn, Blei oder Kupfer bewährt, die bei entsprechenden Bewegungen die Grenzen der Höhle anzeigt, die auf der Thoraxwand markiert werden. Diese Methode reicht in der Regel aus, soweit es sich nicht um mehrkammerige Höhlen handelt — wir beobachteten solche nicht, sie sind jedenfalls selten —, sie gewährt bei wiederholter Anwendung auch ein hinreichendes Urteil über die Starre und Nachgiebigkeit der Höhle, über ihre Tendenz zur Verkleinerung. Die Füllung der Höhle mit Wismutpaste und Röntgenaufnahme wurde häufig angewendet, bei Empyemen, die später zu Thoraxresektionen führten, nur 3 mal. Es wurde damit ausreichende Orientierung erzielt, Störungen wesentlicher Art erfolgten nicht. Solche Kontrastaufnahmen mit Bismut. nitric., Bismut. carbonic., Wismutemulsion, Jodoformglycerin, Bariumfüllung geben bei liegenden Patienten evtl. in Beckenhochlagerung gute Bilder von der Größe, Lage, Form der Höhle. Allerdings sind die Wismutmassen nicht immer leicht zu entfernen, es fanden sich zweimal bei der Operation störenderweise noch größere Mengen in der Empyemhöhle. Die Beobachtungen von Erscheinungen der Wismutembolie und sog. Pleurareflexsymptomen z. B. von Sohn, der doppelseitige Embolie der A. chorioideae mit Veränderungen der Aderhaut beschreibt, mahnen immerhin zur Vorsicht. Auch die Kontrastaufnahmen versagen für den Fall, daß schwartenartige Septa die Empyemhöhle in völlig getrennte Abschnitte zerlegen, sie sind bei pleuropulmonalen Fisteln kontraindiziert. Das Einlegen von Gummischläuchen, die mit Quecksilber gefüllt werden, schien uns keine Vorteile zu bieten, gelangte deswegen nicht zur Anwendung. Das einfachere Verfahren, die Kontrolle mit der Zinnsonde vor dem Röntgenschirm, wird bevorzugt, das macht die geringsten Reaktionen, die Messung der Kapazität der Höhle durch Ausfüllung mit aseptischen Flüssigkeiten und Bestimmung der dazu notwendigen Quantität gibt zu Täuschungen Anlaß, wenn es nicht gelingt, Eiter und Luft vollständig zu entleeren, bei Vorhandensein von Lungenfisteln hat auch dieses Verfahren große Nachteile. Der gelegentlich angewendete Kerzenversuch, Ausblasen des vor die Fistel gehaltenen Lichtes bei forcierter Exspiration gibt ein ungenaues Bild, da das Licht wohl bei absolut starren, unnachgiebigen Wandungen der Empyemhöhle ruhig bleibt; in der Regel bestehen fast immer, wenn auch geringe Schwankungen des Luftinhaltes des Pneumothorax bei In- und Exspiration; diese Schwankungen, eine etwa vorhandene Bronchialfistel erlauben bei dem Kerzenversuch keine exakten Schlüsse. Der Aspirationsversuch von Perthes erscheint zweckmäßig, Erfahrungen damit wurden nicht gesammelt.

Atemübungen unter Überdruck mit den Apparaten von Tiegel-Henle, Lotsch haben sich in 3 Fällen bewährt. Die Aus-

Digitized by Google
Original from UNIVERSITY OF CALIFORNIA
Generated on 2019-05-24 17:25 GMT / http://hdl.handle.net/2027/uc1.b3753216
Public Domain in the United States, Google-digitized / http://www.hathitrust.org/access_use#pd-us-google

dehnungsfähigkeit der Lunge, ihre Beweglichkeit wurde befördert, wenn sich auch bei Anwendung der Überdruckatmung in keinem Fall die Thoraxresektion vermeiden ließ, das gilt auch von der Bunsen-Flaschen-Aspirationsdrainage. Der günstigste Zeitpunkt für die Operation darf nicht versäumt werden. Auf der einen Seite wäre die Erfahrung zu berücksichtigen, daß manche Empyemfisteln noch nach Monaten zur spontanen Heilung führen, auf der anderen Seite die Tatsache, daß sich die Aussichten für den großen operativen Eingriff durch die fortschreitende Hinfälligkeit der Kranken, die Schwartenbildung der Pleuren, die Kollapsinduration in steigendem Maße von Woche zu Woche verschlechtern. Ist ein nach oben skizzierten Grundsätzen behandeltes Empyem bei von Zeit zu Zeit ausgeübter Kontrolle über die Kapazität der Höhle nach 3 Monaten nicht zur Heilung gekommen, und zeigt die Fistel keine Schließungstendenz, dann ist der Zeitpunkt gekommen, um die sezernierende Höhle durch einen radikalen Eingriff zum Schwinden zu bringen.

Die Resektion des Brustkorbes ist ein gewaltiger Eingriff, der große Anforderungen an die Kräfte des Patienten stellt. Zahlreiche Methoden erstreben die Verringerung der Gefahren des Eingriffes durch Verminderung der Dauer der Operation, Herabsetzung der Verletzungsgröße, Verteilung auf mehrere Sitzungen, Verhinderung von postoperativen Funktionsstörungen.

C. Welche Gesichtspunkte sind für die Wahl des Vorgehens und die Ausführung der Operation maßgebend?

Die Brusteingeweide sind ohne erhebliche Schmerzempfindung. Die Lokalanästhesie mit Umspritzung des Operationsgebietes, Unterbrechung der intercostalen Nerven führt eine ausreichende örtliche Betäubung herbei. Es ist zu berücksichtigen, daß die Intercostalnerven vielfach untereinander anatomosieren, deshalb ist die Unterbrechung aller Segmente angezeigt. In Anlehnung an die Braunschen Vorschriften wird in der Regel 5—6 cm neben der Dornfortsatzlinie ein subcutaner Injektionsstreifen angelegt, von dem sukzessive die Zwischenrippennerven am unteren Rippenrande von Costa I—XII infiltriert werden, die Nervi supraclaviculares werden durch subcutane Einspritzung in einer der Spina scapulae und der Clavicula folgenden Linie unterbrochen. Die Schwierigkeiten bei der Ausführung der intercostalen Injektionen infolge Übereinanderlegung der Rippen ergaben sich in unseren Krankheitsfällen nicht. Bei weniger ausgedehnten Resektionen erschienen die örtlichen Umspritzungen ausreichend. Es ist zweifellos, daß bei einer Anzahl von Kranken die Lokalanästhesie für die Durchführung der Thoraxresektion völlig genügt, hier bei 4 Pa-

Digitized by Google
Original from UNIVERSITY OF CALIFORNIA
Generated for guest (Massachusetts Institute of Technology) on 2019-05-24 17:25 GMT / http://hdl.handle.net/2027/uc1.b3753216
Public Domain in the United States, Google-digitized / http://www.hathitrust.org/access_use#pd-us-google

tienten, bei anderen war die Schockwirkung des in örtlicher Betäubung ausgeführten Eingriffes groß. Bei 6 Patienten wurde Allgemeinnarkose mit A-C-A oder Äther, zweimal mit Überdruckapparat verabfolgt. Jetzt wird in der Regel, bei den letzten 5 Kranken, zunächst umspritzt, dann nach Anlegung des Hautschnittes A-C-A, Äther oder Chloräthyl in geringen Mengen gegeben. Dieses kombinierte Verfahren hat sich sehr bewährt, die vorausgegangene Umspritzung wirkt blutsparend, verkürzt die Narkose und verringert die Zufuhr des Narkosenmittels.

Um den Blutverlust auf das geringste Maß zu beschränken, sind verschiedene Verfahren im Gebrauch. Das Vorgehen Helferichs, der nicht die Rippen subperiostal reseziert, sondern mit Knochenzange, Stichsäge oder dergleichen die Thoraxwand in einem Zuge durchtrennt, hat den Vorzug der Schnelligkeit. Im Krankheitsfall Nr. 2 war die Blutung gering, der Eingriff wurde erheblich abgekürzt, aber es bestand der Eindruck, daß dieses Verfahren bei der Resektion von Cost. II bis VIII einen stärkeren Insult für den Organismus bedeutet, das an die Kräfte des schwächlichen, 8jährigen Mädchens zu große Anforderungen stellte. Im Krankheitsfall Nr. 6 war die Blutung gleichfalls gering. Bayers Verfahren, der seine (⊥) vertikale Schnittführung in eine anatomisch vorgezeichnete Linie legt, die 2 Querfinger breit hinter der vorderen Axillarlinie am Rande des M. pectoralis major die vorderen Zacken des M. serratus anterior major kreuzend nach abwärts führt, um die Verletzung größerer Gefäße zu vermeiden, gelangte nicht zur Anwendung, weil die Lage und Ausdehnung der vorliegenden Höhle anderes Vorgehen erheischte. In der Regel gestaltete sich das Vorgehen folgendermaßen: Schnittführung bis auf die Rippen, Bildung des Hautlappens, die Gefäße werden sofort gefaßt und unterbunden, temporäre Kompression der Wundfläche des Hautlappens, subperiostale Resektion der Rippen, Umstechung des Intercostalgewebes mit Intercostalgefäßen. Der Blutverlust war dabei gewöhnlich sehr gering oder hielt sich in mäßigen Grenzen. Die Methode Depages, der die äußeren Weichteile nicht ablöst, dadurch die Blutung beschränkt und weniger verletzend wirkt, die Rippen durchtrennt und den ganzen Lappen (Haut + Muskel + Rippen) aufklappt und eine subperiostale Rippenresektion von innen ausführt, kann nur da in Frage kommen, wo die Pleura so weit nachgiebig ist, daß sie sich der eingesunkenen Lunge anlegt.

Für die Schnittführung sind außerordentlich viele Vorschläge gemacht, wir kennen H, I, T, V, L, Y, ⊓, U und andere Incisionsfiguren. Nach den Erfahrungen im Krankenhaus am Urban, die auch den früheren entsprechen, ist die Schnittführung nach Schede in der Regel anderen Verfahren überlegen, sie schont nach Möglichkeit die Muskulatur des Brustkorbes, ermöglicht gute Übersicht über die Aus-

Digitized by Google
Original from UNIVERSITY OF CALIFORNIA
Generated for guest (Massachusetts Institute of Technology) on 2019-05-24 17:25 GMT / http://hdl.handle.net/2027/uc1.b3753216
Public Domain in the United States, Google-digitized / http://www.hathitrust.org/access_use#pd-us-google

dehnung der Höhle, der Hautmuskellappen legt sich gewöhnlich gut in die Mulde und bedeckt die Lunge ausreichend. In 9 Krankheitsfällen wurde nach Schede operiert. In der Regel ist die explorative Resektion, von Helferich, Kocher, Krause und anderen empfohlen, unnötig, gewöhnlich ist bereits vor der Operation eine genaue Vorstellung von der Ausdehnung, Lage und Form der Höhle zu gewinnen. Die Vermeidung der explorativen Resektion ermöglicht besseres aseptisches Vorgehen bei der Lappenbildung.

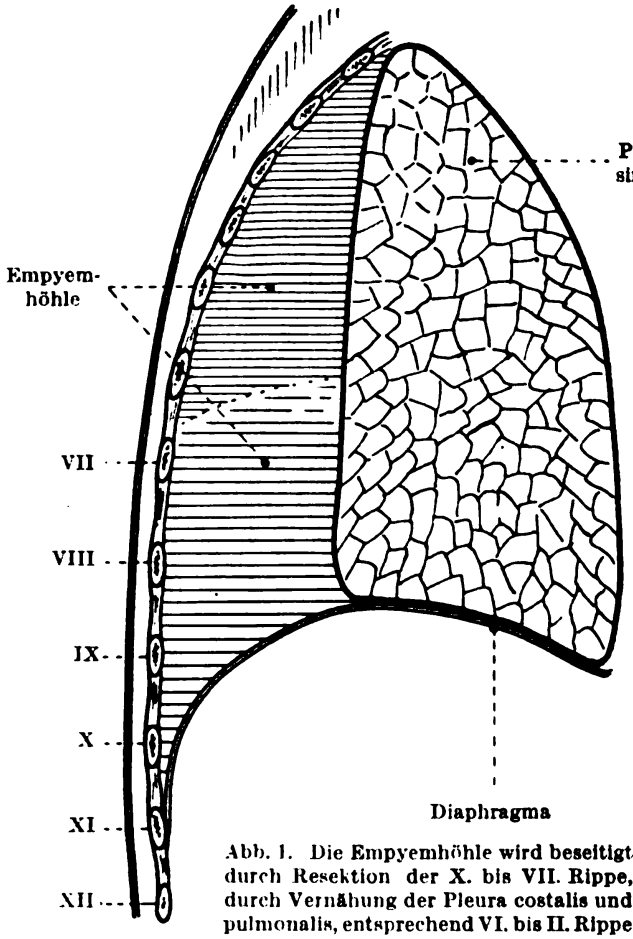

Abb. 1. Die Empyemhöhle wird beseitigt durch Resektion der X. bis VII. Rippe, durch Vernähung der Pleura costalis und pulmonalis, entsprechend VI. bis II. Rippe (schematisch).

Die explorative Resektion (Cost. VII und VIII) gelangte zur Anwendung im Krankheitsfall Nr. 11. Es handelte sich um eine sehr entkräftete Patientin, deren Zustand ein besonderes schonendes Vorgehen erforderte. Die Explorativresektion war nötig, um nach genauer Orientierung über die Höhle den schonendsten Eingriff auszuwählen, Resektion von 4 Rippen in Verbindung mit Pneumoparietopexie entsprechend dem L.-Oberlappen. Hier mußte erst durch das explorative Vorgehen die Möglichkeit des Vorziehens der Lunge zur Vereinigung von Pleura pulmonalis und costalis durch Anheftung der Lunge an die Brustwand hinreichend aufgeklärt werden (s. Abb. 1). Diese Kranke zeigt, daß in jedem Falle von neuem zu überlegen ist, welches Verfahren besonders unter Berücksichtigung des Allgemeinzustandes die meisten Aussichten auf Erfolg bietet. Eine schematische Operationsmethode gibt es für die chronischen Empyeme nicht. Diese partielle Anheftung der Lunge an die Thoraxwand ist nur dann möglich, wenn die Lunge sich genügend vorziehen läßt. Es erinnert unser Vorgehen an Goldmanns Mitteilung, der nach erfolgloser Schedescher Thorax-

Digitized by Google
Original from UNIVERSITY OF CALIFORNIA
Generated for guest (Massachusetts Institute of Technology) on 2019-05-24 17:25 GMT / http://hdl.handle.net/2027/uc1.b3753216
Public Domain in the United States, Google-digitized / http://www.hathitrust.org/access_use#pd-us-google

resektion, abermaliger ausgedehnter Rippenresektion und Decortication der Lunge schließlich durch Vorziehen der Lunge in das Niveau der Haut, Bedeckung der vorgezogenen Lungenfläche durch ausgiebige Hautplastik Heilung erzielte.

Die einzeitige Thorakoplastik wurde vor dem Eingriff in mehreren Sitzungen bevorzugt. Die Teilung der Operation in mehrere Akte —

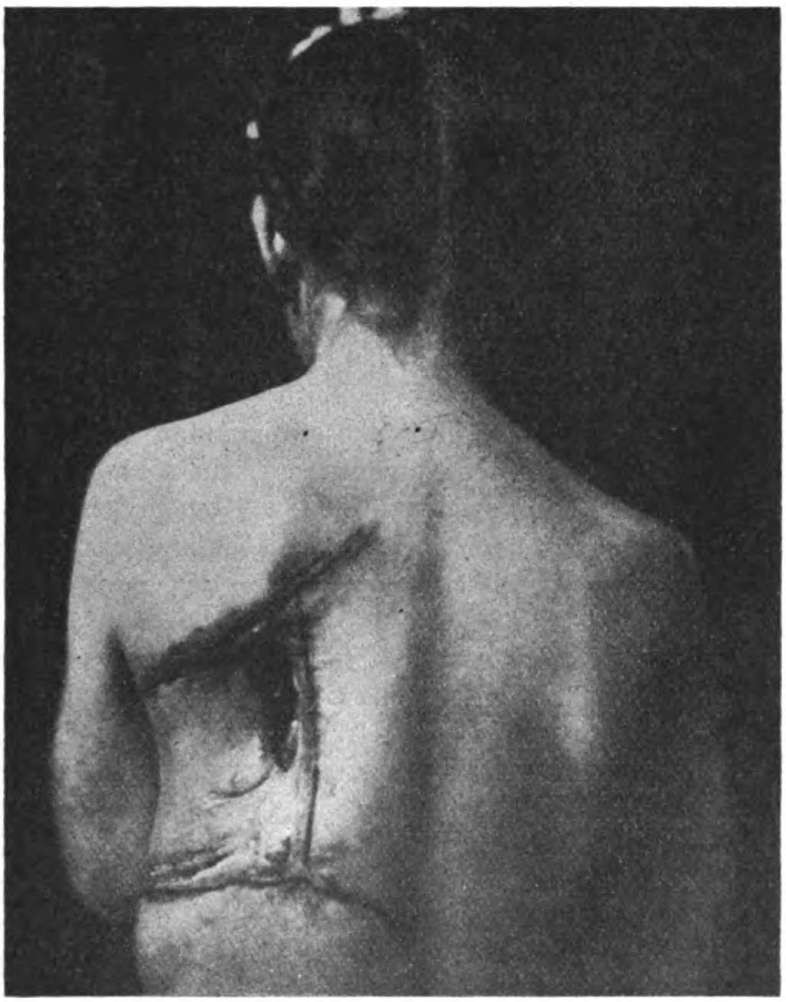

Abb. 2.

das Prinzip wurde wohl von Kümmell zuerst betont — ist dann angezeigt, wenn die Widerstandskraft des Patienten gering, der Zustand während der Thoraxresektion bedrohlich wird.

Unser Bestreben war darauf gerichtet, möglichst in einer Sitzung den Eingriff zu Ende zu führen. Das Resultat, von 15 Patienten 14 geheilt, zeigt, daß die Mehrzahl der Patienten den großen Eingriff überraschend gut verträgt, Voraussetzung dazu ist ausreichender

Digitized by Google
Original from UNIVERSITY OF CALIFORNIA
Generated for guest (Massachusetts Institute of Technology) on 2019-05-24 17:25 GMT / http://hdl.handle.net/2027/uc1.b3753216
Public Domain in the United States, Google-digitized / http://www.hathitrust.org/access_use#pd-us-google

Kräftezustand, genügende Vorbereitung, frühzeitiger Eingriff. Für die Krankheitsfälle, die einen endgültigen Erfolg mit einzeitiger Operation nicht versprechen, sondern voraussichtlich Nachoperationen erfordern, erscheint die Wahl des Schedeschen Lappens unzweckmäßig, der bogenförmige geschrumpfte, retrahierte Hautlappen muß bei der Nachoperation nochmals völlig gelöst, mobilisiert werden z. B. auch bei der Resektion der Scapula (Nr. 13), die frische Operationswunde wurde durch den Eiter der oberen Wundhöhle infiziert, die Bildung gestielter Hautlappen wäre erschwert. Im Krankheitsfall Nr. 12 kamen aus diesen Gründen ausgedehnte Türflügelschnitte zur Anwendung, ⊥. Hier bestanden neben der starren Höhle über dem L.-Unterlappen nach Gangrän, infolge Grippe zahlreiche pleuropulmonale Fisteln. In der fast kindskopfgroßen Höhle liegt die Lunge in fast Handgröße frei, zahlreiche Bronchioli münden in die Oberfläche, entleeren besonders beim Husten reichlich Eiter. Die ⊥-Lappen (6. V. 20) in Verbindung mit Resektion der IX., VIII., VII., VI. Rippe erreichen die Deckung der Lunge bis auf eine Fläche von Kleinhandtellergröße (s. Abb. 2). Thiersche Läppchen, Umstechungen der Bronchialfisteln, Ätzungen mit Chlorzink führen nicht zum Verschluß der restierenden pleuropulmonalen Fisteln. Gestielter Hautlappen aus der seitlichen Thoraxgegend mit oberer Basis (22. V. 1920) gebildet und auf die Lunge genäht retrahiert sich. Heilung gelingt erst nach nochmaliger Lösung dieses Hautlappens, Ablösung der Lungenoberflächenränder von der narbig verdickten Pleura. Die granulierende Lungenoberfläche wird in sich vernäht mittels durchgreifender Catgutnähte, es folgt Resektion eines daumenbreiten Stückes vom unteren Scapulawinkel. Die genähte Lunge wird durch Catgutnähte an der Pleuraschwarte fixiert, das Zurücksinken dadurch verhindert und die Lunge durch den völlig entfalteten Hautlappen gedeckt (30. IX. 1920). Die Pneumolysis im Bereich der Wunde hat das Vorziehen der Lunge ermöglicht, die Difformität, das Einsinken des Thorax an der Operationsstelle auf ein geringes Maß beschränkt. Auch hier hat sich das Vorziehen der Lunge nach Mobilisierung sehr bewährt. Ein Schedescher Lappen hätte die Nachoperationen sehr erschwert. Die Austapezierung der Thoraxmulde und die Bedeckung der Lunge durch mehrfache Hautlappen ist für Krankheitsfälle mit multiplen Bronchialfisteln vorzuziehen.

Das Verhalten der Pleura parietalis gegenüber ist recht verschieden. Die Schedesche Thoraxresektion fordert Entfernung der costalen Pleura und der Rippen in der ganzen Ausdehnung der Höhle. Dieser Grundsatz wurde im allgemeinen befolgt. Andere Autoren wie Bayer empfehlen die Entfernung der Pleura costalis nur in Fällen tuberkulöser Erkrankung. Friedrich, Sprengel u. a. haben die Pleuraschwielen als willkommenes Füllmaterial für die

Digitized by Google
Original from UNIVERSITY OF CALIFORNIA
Generated on 2019-05-24 17:25 GMT / http://hdl.handle.net/2027/uc1.b3753216
Public Domain in the United States, Google-digitized / http://www.hathitrust.org/access_use#pd-us-google

Pleurahöhle angesehen und benutzt, Friedrich glaubte, daß die Erhaltung der costalen Pleura und des costalen Periosts für die Funktionstüchtigkeit des gleichseitigen Armes, für die Widerstandskraft der Thoraxnarbe wichtig sei. Die Aussichten für eine operative Obliteration der Pleuraempyeme, die bis in die obere Brustapertur reichen, sind ungünstig, wenn nicht die I. Rippe, die Scapula, das Schlüsselbein reseziert werden. Die Resektion der I. Rippe kann zur Kollision mit den Subclaviagefäßen führen, die Entfernung des Schulterblattes bedeutet eine hochgradige Entstellung und Funktionsstörung von Schulter und Arm, auch die Resektion der Clavicula ist kein erstrebenswerter Eingriff. Ehe man sich zu solchen eingreifenden, nicht ungefährlichen Maßnahmen entschließt, erscheint die Anwendung der lebenden Tamponade, die Bildung beweglicher Weichteillappen, mit denen die Höhle ausgefüllt wird, angezeigt. Kocher, Friedrich, v. Hacker benutzten die costale Pleura, die plastische Verwendung von parietalen Pleuraschwartenlappen wurde neuerdings von Melchior, Brunzel, Vidakowich betont. Der Schwartenlappen soll durch lebendes, granulationstüchtiges Gewebe die Resthöhle ausfüllen. Im Krankheitsfall Nr. 10 wurde versucht, nach Resektion von Rippe IX.—V. die scapulare kindsfaustgroße Höhle durch gestielten halbhandgroßen Lappen der Pleura parietalis auszufüllen. Eine Heilung wurde damit nicht erzielt. Es bestand der Eindruck, daß die Vitalität des aus der Pleura costalis gewonnenen Füllmaterials nicht ausreichte, um durch produktive Tätigkeit des granulationstüchtigen Bindegewebes eine Heilung der Höhle hinter der Scapula herbeizuführen. Der Pleuralappen verfiel der Nekrose und eitrigen Einschmelzung und erfüllte deswegen die ihm zugedachte Aufgabe nur in unvollkommener Weise. Dieselben Gefahren drohen auch bei der Muskelplastik, zu der jeder Muskel des Brustkorbes gelegentlich einmal herangezogen werden kann. Sudeck und Ringel benutzten den M. subscapularis, Göbel M. pectoralis, Vidakowich M. latissimus dorsi, andere die M. intercostales. Insbesondere kommen die bei der Resektion der Scapula ihrer Unterlage beraubten Muskeln in Frage (Nr. 10): Scapularesektion 6 : 7 cm vom Angelus inferior, Muskellappenbildung aus M. teres major, M. infraspinatus und subscapularis entsprechend dem wegfallenden Scapulastück zur Ausfüllung des toten Raumes von Kindsfaustgröße.

Die Länge der resezierten Rippenstücke schwankt zwischen 26 und 160 cm, sie ist abhängig von der Form und Ausdehnung der Höhle, der Abstand der Pleurablätter ist zu berücksichtigen, die Höhle muß von jeglicher Knochenüberdachung befreit sein. Die Resektion, in den Grenzen der Empyemhöhle vorgenommen, hat insbesondere bei den hinteren Höhlen die Wegnahme der Rippenwinkel zu berücksichtigen. Die Rippen wurden in der Regel vorn durchschnitten, mit

Digitized by Google
Original from UNIVERSITY OF CALIFORNIA
Generated for guest (Massachusetts Institute of Technology) on 2019-05-24 17:25 GMT / http://hdl.handle.net/2027/uc1.b3753216
Public Domain in the United States, Google-digitized / http://www.hathitrust.org/access_use#pd-us-google

Kompresse gefaßt, hinten abgebrochen, gewöhnlich erfolgte der Bruch am Tuberculum costal. Über die II. Rippe nach oben hinaus wurde in unseren Krankheitsfällen nicht reseziert. Partielle Resektion der Scapula kam 3 mal zur Ausführung. Allen 3 Fällen war eigentümlich, daß die Resektion der Scapula erst zur Ausführung gelangte, nachdem die primäre Thoraxresektion nicht zu vollem Erfolge geführt hatte. Im Krankheitsfalle Nr. 10 reichte die Empyemhöhle nach oben bis über die Mitte der Scapula. Ein radikales Vorgehen hätte eine ausgedehnte Fortnahme vom Schulterblatt bis Spina scapulae L. notwendig erscheinen lassen. Der Versuch, die scapuläre Höhle durch gestielten Pleuraschwartenlappen zu schließen, schlug fehl. Es blieb ein fast kindskopfgroßer Hohlraum hinter der Scapula bestehen. $6^1/_3$ Monate nach dem ersten Eingriff — der Patient entschloß sich nicht früher — wurde bei der Nachoperation ein Stück 7 : 6 cm des Angulus inferior scapulae subperiostal reseziert, der gestielte, seiner Unterlage beraubte Muskellappen in die Höhle eingestülpt und mit Catgutnähten fixiert. Nach weiteren 4 Monaten bestand noch eine taubeneigroße Höhle hinter der Scapula, die sich dann allmählich spontan völlig schloß. Eine ausgedehntere Resektion der Scapula bei der ersten Thoraxresektion hätte hier wohl schneller zur Heilung geführt, die Verstümmelung wäre aber hochgradiger gewesen. Das Endresultat ist bei dem schonenderen Verfahren zwar später erreicht, ist aber hinsichtlich der Difformität des Thorax, der Arbeitsfähigkeit des Patienten, der Funktionstüchtigkeit der linken oberen Extremität entschieden vollkommener. Der Krankheitsfall Nr. 12 wurde bereits angeführt, hier wurde ein daumenbreites Stück vom unteren Scapulawinkel fortgenommen, um ein völliges Einnähen des aus der seitlichen Thoraxwand gebildeten Hautlappens zur Deckung der Lunge zu ermöglichen. Schließlich wurde im Krankheitsfall Nr. 13, wo nach Resektion von Cost. IX—II (= 160 cm Knochen- und Knorpelsubstanz) bei tuberkulösem Empyem die Heilung ausblieb, der Angulus inferior scapulae in dreiquerfingerbreiter Ausdehnung reseziert, der dem Anlegen des Schede-Hautmuskellappens im Wege stand. Nunmehr nach Scapularesektion und einem Hautentspannungsschnitt vorn innen ist die Einnähung des Schedeschen Lappens möglich.

Die bisher besprochenen Maßnahmen berücksichtigen die Verkleinerung der Brustwand, die Anpassung des Thorax an die mehr oder weniger kollabierte Lunge, die Ausfüllung der starren Höhle durch lebende Tamponade. Die Decortication Délormes, die durch Befreiung der Lunge vom Schwartenpanzer Ausdehnung durch die exspiratorische Kraft erstrebt, hat den Vorteil physiolgischen Vorgehens. Auch Schede hat die Entrindung der Lunge versucht, ist wegen starker Blutungen davon zurückgekommen. Bier, Küttner, Kümmell be-

Digitized by Google
Original from UNIVERSITY OF CALIFORNIA
Generated for guest (Massachusetts Institute of Technology) on 2019-05-24 17:25 GMT / http://hdl.handle.net/2027/uc1.b3753216
Public Domain in the United States, Google-digitized / http://www.hathitrust.org/access_use#pd-us-google

richten über günstige Erfahrungen mit der Decortication, die Lunge bläht sich, legt sich dem Thoraxinneren an. In unseren Fällen bildeten Pleura pulmonalis und Pleuraschwiele ein unzertrennliches, ohne sichtbare Grenze ineinander übergehendes Gewebe, dessen stumpfe Lösung in der Regel unmöglich, dessen Abtragung mit Messer und Schere stärkere, flächenhafte Blutung herbeiführte. Die corticalen Schwarten der Pleura dringen häufig in das Lungengewebe ein. Dadurch wird der Eingriff gefährlich, es entstehen zuweilen auch Lungenrisse, Rehn sah Hirnembolie in unmittelbarer Folge auftreten. In letzter Zeit ist besonders Kümmell für die Entrindung eingetreten, es werden von ihm als Nachteile der Schedeschen Operation der Verzicht auf die Wiederherstellung der Lungenfunktion, die Verstümmelung und Entstellung angeführt. Die Thoraxresektion verzichtet durchaus nicht auf die Lungenentfaltung. Wie unten gezeigt wird, entfaltet sich die Lunge nach der Schedeschen Operation vielfach in durchaus befriedigender Weise, die Difformität ist meist gering, das Schedesche Vorgehen schließt die Decortication oder partielle Entrindung nicht aus. Der pulmonale Schwartenpanzer wird nach der Thoraxresektion stumpf oder mit Messer abgetragen, soweit das ohne stärkere Blutung und ohne Verletzung des Lungenparenchyms angängig ist. In der Regel ist diese Voraussetzung nicht gegeben. Dann genügen Längsincisionen in die Lungenpleura mit Messer oder Thermokauter oder gitterförmige Incisionen, es entstehen breitklaffende Furchen freiliegender Lungenoberfläche, die an der bläulichen Farbe zu erkennen ist. Die Teilung der Lungenschwiele bis auf die Oberfläche des Organes in Felder durch Längs- und Querschnitte erspart die völlige Entrindung, die jedenfalls ein eingreifenderes Verfahren darstellt. Die Ausdehnung der Lunge wird unterstützt, die Anfrischungsflächen dieser partiellen Decortication erleichtern die Verklebung und Verbindung des Hautmuskellappens. Garré wies darauf hin, daß das Hervorquellen der Lunge nach den Einschnitten nicht durch die aktive Blähung der Lunge, sondern durch das Auseinanderschnellen der Thoraxwand herbeigeführt wird, die wie eine Armbrust auseinander schnellt, wenn die Sehne durchtrennt ist. Die Entrindung der Lunge ist von Herrn Geh.-Rat Körte wiederholt versucht worden. Die Verhältnisse lagen in unseren Krankheitsfällen nicht günstig dafür. Die Trennung der verdickten Pleura von der Lunge konnte nur scharf gemacht werden, dabei war die Grenze von Brustfell und Lunge nicht deutlich. Das trennende Messer geriet leicht in die Lungenoberfläche hinein, danach entstanden Blutungen, und es trat Luft aus der verletzten Lunge aus. Frühere Erfahrungen meines Chefs über das Eintreten plötzlicher Asphyxie beim Operieren im Lungengewebe wie an der Pleura pulmonalis ließen die Decortication als nicht ungefährlich erscheinen. Daher wird, wenn die Pleura nicht

Digitized by Google
Original from UNIVERSITY OF CALIFORNIA
Generated for guest (Massachusetts Institute of Technology) on 2019-05-24 17:25 GMT / http://hdl.handle.net/2027/uc1.b3753216
Public Domain in the United States, Google-digitized / http://www.hathitrust.org/access_use#pd-us-google

leicht abziehbar ist, auf die totale Entrindung verzichtet, es werden Längs- oder auch Gitterschnitte in die verdickte Lungenpleura angelegt, darnach konnte eine Erleichterung der Lungenausdehnung festgestellt werden.

Die stumpfe Ablösung der Schwarten der Pleura costalis und diaphragmatica gelingen gewöhnlich leicht. Die Kombination der partiellen Decortication und der Thoraxresektion sichert in höherem Grade den Erfolg. Der Hautmuskellappen muß eine ausreichend dicke Muskelschicht enthalten, dann sind trotz des äußeren Atmosphärendruckes unter der schützenden Decke physiologische Atmungsverhältnisse gesichert. Es kamen zur Ausführung 9 Thoraxresektionen, 1 Pfeilerresektion im Sinne Wilms, ohne daß die Pleura pulmonalis in Angriff genommen wurde = einfache Thoraxresektion, 5mal wurde die Thoraxresektion mit Längs- und Querschnitten in die Pleura pulmonalis oder Abschieben der Lungenschwielen kombiniert = kombinierte Thoraxresektion. Auch die nicht entrindete Lunge ist in der Lage, sich in überraschender Weise zu entfalten. Neben den physikalischen Untersuchungsmethoden ist die Thoraxform nach der Heilung ein Maßstab für die mehr oder weniger wiederhergestellte Entfaltung der Lunge. Thoraxinhalt und Thoraxform stehen in Wechselwirkung. Bei ausreichender Wiederherstellung der Lungenfunktion ist die Difformität des Brustkorbes gering, bei ungenügender Wiederentfaltung sind die Entstellungen um so größer, je mehr die Lunge sich dem atelektatischen Zustande nähert. Nach unseren Erfahrungen ist der Anteil der Lunge an der Verkleinerung der Empyemhöhle durch Wiederentfaltung beträchtlicher, wenn die Pleuraschwielen der Lunge gespalten werden.

Von der Pneumolysis wurde zweimal Gebrauch gemacht. Bei inkongruenten Verwachsungen zwischen Pleura pulmonalis und costalis, ist z. B. der untere Lungenlappen im oberen Abschnitt der Empyemhöhle an der Thoraxwand mit der Pleura costalis verlötet, verwachsen, erscheint es zweckmäßig, die Verbindung zu lösen, die Lunge soweit als möglich vorzuziehen und nach unten zu nähen (Nr. 11, 12). Das Verfahren hat sich besonders da bewährt, wo es galt, zahlreiche pleurapulmonale Fisteln des Unterlappens nach Lungengangrän zu schließen (12). Die Schließung von multiplen, eiternden Bronchialfisteln der handgroßen Lungenfläche, aus denen bei der Exspiration reichlich Luft ausströmt, hat große Schwierigkeiten bereitet. Umstechungen der Bronchioli, Ätzen mit Chlorzinklösung 50 proz., mehrfach wiederholt, waren erfolglos. Gelegentlich wird die Bedeckung der Lungenoberfläche selbst bei ausgedehnten Defekten durch Thiersch-Transplantationen nach dem Vorgange Tillmanns erreicht. So gelang Tietze nach Resektion fast der gesamten linken Seite des knöchernen Thorax bei tuberkulösem Empyem mit Mischinfektion eine nachträg-

Digitized by Google
Original from UNIVERSITY OF CALIFORNIA
Generated for guest (Massachusetts Institute of Technology) on 2019-05-24 17:25 GMT / http://hdl.handle.net/2027/uc1.b3753216
Public Domain in the United States, Google-digitized / http://www.hathitrust.org/access_use#pd-us-google

liche Epithelisierung der Pleura durch Thierschläppchen. In unserem Krankheitsfalle, in dem das Lungengewebe, die Lungenpleura keine Teilnahme an den Verwachsungs- und Vernarbungsprozessen zeigte, waren wiederholte Thierschtransplantationen erfolglos. Das Haften der Epidermisläppchen war durch die eitrige Sekretion der bronchopleuralen Fisteln erschwert, ebenso erwies sich die Hoffnung auf Anheilung eines aus der seitlichen Thoraxwand zur Deckung der Lunge gebildeten gestielten Hautlappens zunächst als trügerisch, sie gelang erst nach Ablösung der Lungenoberflächenränder von der Pleura costalis, Vorziehen der Lunge in das Niveau der Haut. Danach war es möglich, die Lungenhöhlenfläche mittels durchgreifender Catgutnähte in sich zu vernähen. Bei der Ablösung der Lunge entsteht kopfwärts ein Riß im Lungenparenchym von halber Kleinfingerlänge, der vernäht wird. Die Deckung der kleinhandgroßen Lungenfläche durch die mobilisierten Hautlappen führte danach zur völligen Heilung.

Die tuberkulösen Empyemfisteln nehmen eine Sonderstellung ein, es handelt sich meist wie bei unseren 3 Kranken um Begleiterscheinungen der Lungentuberkulose, eine primäre tuberkulöse Pleuritis beobachteten wir nicht. Wegen Mischinfektion mit andauernden hohen Temperaturen, Verdrängungserscheinungen des Herzens, fortschreitendem Kräfteverfall waren zunächst wiederholte Punktionen ausgeführt, dann Entleerung durch einfache Rippenresektion.

Im Krankheitsfall (Nr. 13) bestand die Aufgabe, die starrwandige von Rippe 7 bis zur linken Pleurakuppe reichende totale Empyemhöhle durch radikale Brustwandentknochung, Entfernung der costalen und pulmonalen tuberkulösen Pleuragranulationen Ruhigstellung und Funktionsausschaltung der kranken Lunge, einen möglichst vollständigen Lungenkollaps herbeizuführen, zumal die Widerstandskraft des Patienten genügte, das Lebensalter — 21 Jahre — bei im wesentlichen einseitiger Lungentuberkulose des linken Oberlappens auf Erfolg hoffen ließ. Dieses Vorgehen wäre kontraindiziert bei progredienten infiltrativen Prozessen größerer Ausdehnung, bei miliarer Tuberkulose. Die Funktionstüchtigkeit der anderen Lunge war in erster Linie maßgebend. Es ist notwendig, die Rippenresektion möglichst weit bis an das Wirbelgelenk heran zu führen, um einen dauernden Kollaps auch des hinteren Lungenabschnittes zu erreichen. Von Angriffen auf den N. phrenicus sahen wir ab. Beim Bestehen von Verwachsungen, bei ausgedehnten Schwarten des Brustfelles, auch der Pleura diaphragmatica — die freie Beweglichkeit des Zwerchfelles war nahezu aufgehoben —, war ein Nutzen von der temporären oder dauernden Phrenicusunterbrechung nicht zu erwarten. Sauerbruch empfiehlt Wegnahme der Rippen bis zur XI., um durch Verkleinerung des Rippenbogens das Hochtreten des Zwerchfelles zu erleichtern. Die Rippen wurden in ganzer Aus-

Digitized by Google
Original from UNIVERSITY OF CALIFORNIA
Generated on 2019-05-24 17:25 GMT / http://hdl.handle.net/2027/uc1.b3753216
Public Domain in the United States, Google-digitized / http://www.hathitrust.org/access_use#pd-us-google

dehnung vom sternalen Knorpel bis zu den Wirbelgelenken (Cost. II bis IX) reseziert. Die Längsincisionen in die Pleura pulmonalis erwiesen sich als unzureichend, es blieben 3 Fisteln zurück. Nach 35 Tagen wurden Pleura costalis und pulmonalis, deren tuberkulöser Charakter mikroskopisch feststand, mit Messer und Schere entfernt, diese Excisionen wurden mehrfach wiederholt (Jodoformpulver, T. Jodi, Chlorzinklösung).

In einem weiteren Krankheitsfall (Nr. 15) gestaltete sich das Vorgehen in ähnlicher Weise. Hier war an der fast völlig kollabierten Lunge vorn oben die für den kleinen Finger durchgängige Perforationsstelle einer Kaverne als Ursache des tuberkulösen Empyems bei der Thoraxresektion nachweisbar. Einmal gelangte die parasternale und paravertebrale Pfeilerresektion im Sinne Wilms zur Anwendung: Sehr elender 24jähriger Mann. Tuberkelbacillen + im Sputum, Nachtschweiße, kavernöse Lungentuberkulose des rechten Mittel- und Unterlappens, tuberkulöse Empyemfistel nach Empyema pleurae totalis rechts (Staphylokokken + Streptokokken). Der Allgemeinzustand verbot ein radikales Vorgehen. Die Lungenspitzen waren beiderseits frei von Tuberkulose, deswegen konnte auf Resektion der Clavicula und Costa I verzichtet werden. Resektion im hinteren Thoraxumfange, Knorpelresektion im vorderen (II. bis VII. Rippe) ermöglichen die laterale, die Rippen enthaltende Thoraxwand gegen die Lunge zu drängen, die starre, große Höhle zu beseitigen, den Lungenkollaps zu erhalten, der für die Heilung der Tuberkulose nur günstig sein konnte.

D. Die Resultate der Operationen[1])

sind befriedigend: Von 15 durch Thoraxresektion behandelten Patienten sind 14 am Leben erhalten, ein Kind ist 2 Tage nach dem Eingriff an Schwäche zugrunde gegangen. Die überlebenden 14 Patienten wurden sämtlich von ihrer großen Empyemhöhle befreit, 12 Kranke sind völlig geheilt entlassen, darunter eine tuberkulöse Empyemfistel (Nr. 13). Zwei weitere tuberkulöse Empyemfisteln wurden wesentlich gebessert, davon war ein Patient (Nr. 14) nach der Operation zunächst fistellos geheilt, er zeigte nach 4 Monaten eine wenig sezernierende Fistel. Eine Nachoperation wurde abgelehnt, die letzte Patientin wurde mit Fistel auf ihren Wunsch frühzeitig wesentlich gebessert entlassen. Die geheilten 12 Patienten sind nahezu vollständig arbeitsfähig, sie haben sich durchweg sehr erholt und sind mit ihrem Zustand zufrieden. Husten und Auswurf fand sich in keinem Falle. Trotz Fortnahme großer Teile der knöchernen Brustwand, der Pleura costalis und Intercostalmuskulatur ist eine aus-

[1]) 13 Patienten wurden von Geh.-Rat Körte, 2 durch Prof. Brentano operiert.

Digitized by Google
Original from UNIVERSITY OF CALIFORNIA
Generated for guest (Massachusetts Institute of Technology) on 2019-05-24 17:25 GMT / http://hdl.handle.net/2027/uc1.b3753216
Public Domain in the United States, Google-digitized / http://www.hathitrust.org/access_use#pd-us-google

giebige Wiederentfaltung der Lunge 8 mal eingetreten, in 6 Krankheitsfällen ist Atmungsgeräusch nur im oberen Lungenfeld hörbar, hier fanden sich 4 mal entsprechend dem atelektatischen unteren Teil der Lunge paradoxe Mitbewegungen der schlaffen Thoraxwand, Einziehungen des Weichteillappens bei der Inspiration, stärkere exspiratorische Vorwölbung besonders bei Hustenstößen. Jedenfalls nimmt bei allen 14 Patienten die Lunge der erkrankten Seite wieder an der Atmung teil. Die Behauptung, daß die Schedesche Thoraxresektion und gleichwertige Verfahren auf die Wiederentfaltung der Lunge verzichten, ist zweifellos nicht richtig. Die Beschränkung der respiratorischen Oberfläche der Lunge hält sich in mäßigen Grenzen. Die anfangs im Hilus ruhende, kollabierte Lunge ist in wechselndem Maße

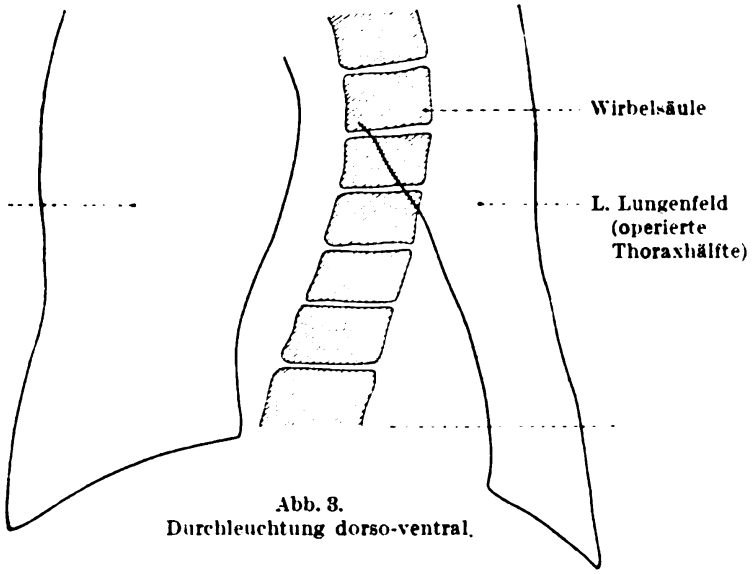

Abb. 8.
Durchleuchtung dorso-ventral.

in der Lage, sich nach allen Richtungen wieder zu entfalten, wobei es dahingestellt bleiben mag, ob inspiratorische Saugwirkung oder exspiratorische Kräfte die Respiration ermöglichen; die inspiratorische Hebung der Thoraxwand ist stets erheblich eingeschränkt, die Beweglichkeit des Zwerchfelles in der Regel erhalten. Auch die tuberkulöse Lunge kann sich weiter an der Atmung beteiligen (Nr. 14). Hier bestand bei der Operation ein nahezu vollständiger Lungenkollaps, die Erhaltung dieses Status durch die Thoraxresektion im Sinne der Kollaptherapie bei Phthisis pulmonum erschien erstrebenswert. Die Thoraxbeweglichkeit der operierten Seite blieb äußerst gering, auffallend war eine stärkere kompensatorische abdominale Atmung. Eine stärkere Skoliose mit Konvexität im Bereich der Brustwirbelsäule nach der operierten Seite mag dabei begünstigend wirken.

Das Lungenfeld der operierten Seite ist stets eingeschränkt, am stärksten im Krankheitsfall Nr. 6 und 14. Der metrische Ausdruck

Digitized by Google
Original from UNIVERSITY OF CALIFORNIA
Generated for guest (Massachusetts Institute of Technology) on 2019-05-24 17:25 GMT / http://hdl.handle.net/2027/uc1.b3753216
Public Domain in the United States, Google-digitized / http://www.hathitrust.org/access_use#pd-us-google

dafür sind vergleichende Messungen der Thoraxhälften. Die stärkste Differenz beträgt in Inspirationsstellung 12, nach Exspiration 9 cm (Nr. 13). Durchleuchtung des Brustkorbes mit Aufzeichnung der Organkonturen geben eine gute Vorstellung von der Einschränkung der respiratorischen Oberfläche. Als Beispiel sei die auf dem Durch-

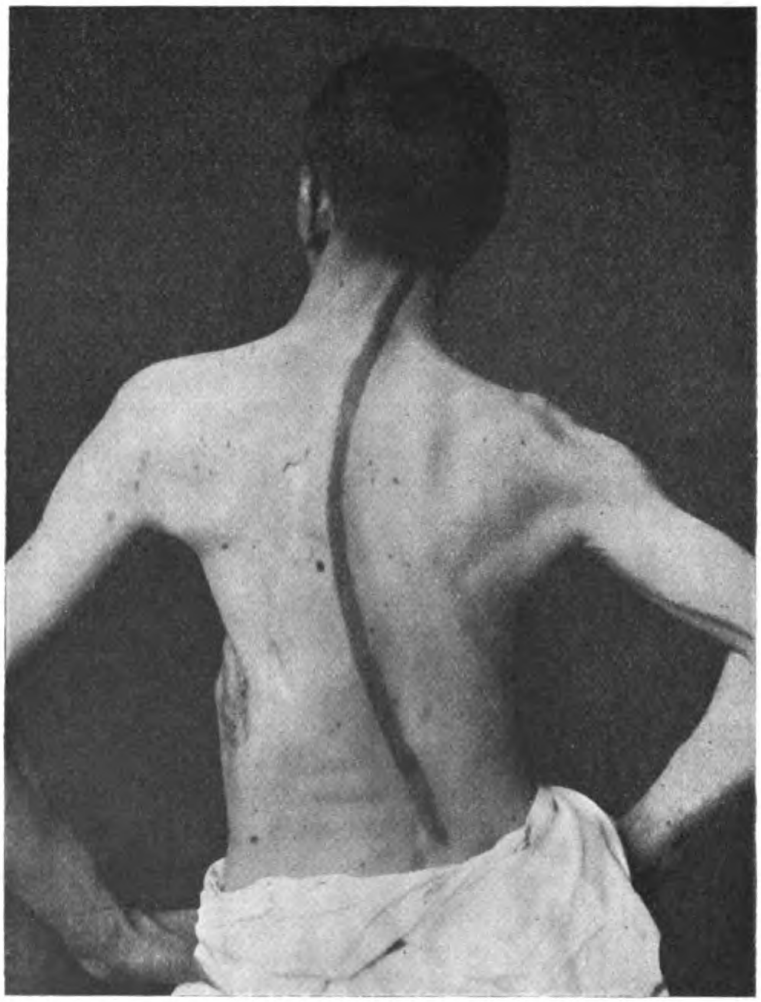

Abb. 4. Krankheitsfall Nr. 13. 10 Jahre nach Thoraxresektion. Konvexität der Skoliose nach der operierten Seite.

leuchtungsschirm gewonnene schematische Zeichnung (s. Abb. 3) der Lungenfelder (Nr. 6) beigefügt.

In 10 Krankheitsfällen findet sich nach der Thoraxresektion keine Skoliose, 2 Kranke zeigen geringe Skoliose mit Konvexität nach der erkrankten Seite, 2 Patienten (Nr. 6 und 13) stärkere Brustwirbelskoliose mit Konvexität nach der operierten Brusthälfte und kompensatorischer Verbiegung der Halswirbelsäule

Digitized by Google
Original from UNIVERSITY OF CALIFORNIA
Generated for guest (Massachusetts Institute of Technology) on 2019-05-24 17:25 GMT / http://hdl.handle.net/2027/uc1.b3753216
Public Domain in the United States, Google-digitized / http://www.hathitrust.org/access_use#pd-us-google

(s. Abb. 4—7). Berücksichtigt man, daß es sich bei dem einen Patienten um ein totales Pleuraempyem, bei dem anderen um eine tuberkulöse subtotale Empyemhöhle gehandelt hat mit histologisch nachgewiesener tuberkulöser Pleuritis und Lungentuberkulose des Unterlappens, daß beide Patienten, der eine 8 Jahre, der tuberkulöse mehr als 10 Jahre

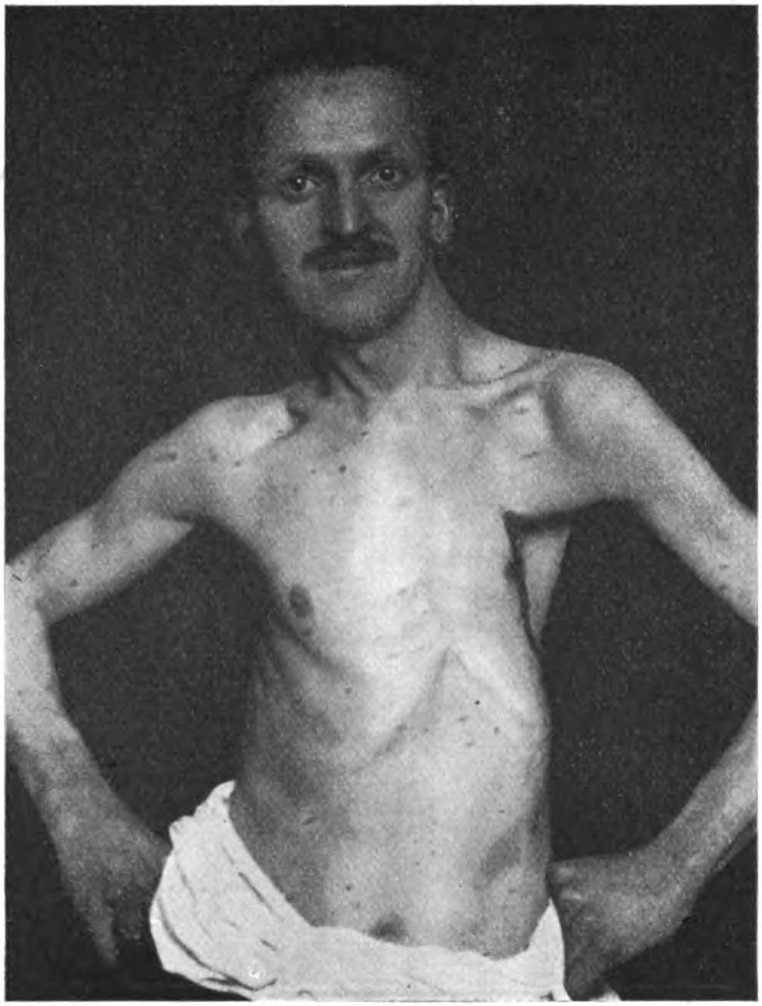

Abb. 5. Krankheitsfall Nr. 13. 10 Jahre nach Operation.

völlig geheilt und erwerbsfähig sind, so muß man zugeben, daß die Beeinträchtigung der Körperform zu verschmerzen ist, um so mehr, wenn wir bedenken, daß diese Patienten ohne operativen Eingriff als unheilbar und dem Tode verfallen angesehen werden mußten.

Die Ursachen für Skoliosen der Brustwirbelsäule nach Thoraxresektionen, Skoliosen, die in der Regel gekennzeichnet sind, durch Konvexität nach der operierten Brusthälfte, können gesucht

Digitized by Google
Original from UNIVERSITY OF CALIFORNIA
Generated for guest (Massachusetts Institute of Technology) on 2019-05-24 17:25 GMT / http://hdl.handle.net/2027/uc1.b3753216
Public Domain in the United States, Google-digitized / http://www.hathitrust.org/access_use#pd-us-google

werden in der kranken oder der gesunden Thoraxhälfte, in den Muskeln oder Knochen der Brustwand, in der Schrumpfung von Lunge oder Brustfell, in der einseitig überwiegenden Zugkraft des Zwerchfelles. Bei einer respiratorischen Skoliose wird die Konvexität der Brustwirbelsäule nach der mehr atmenden gesunden Brustseite gerichtet

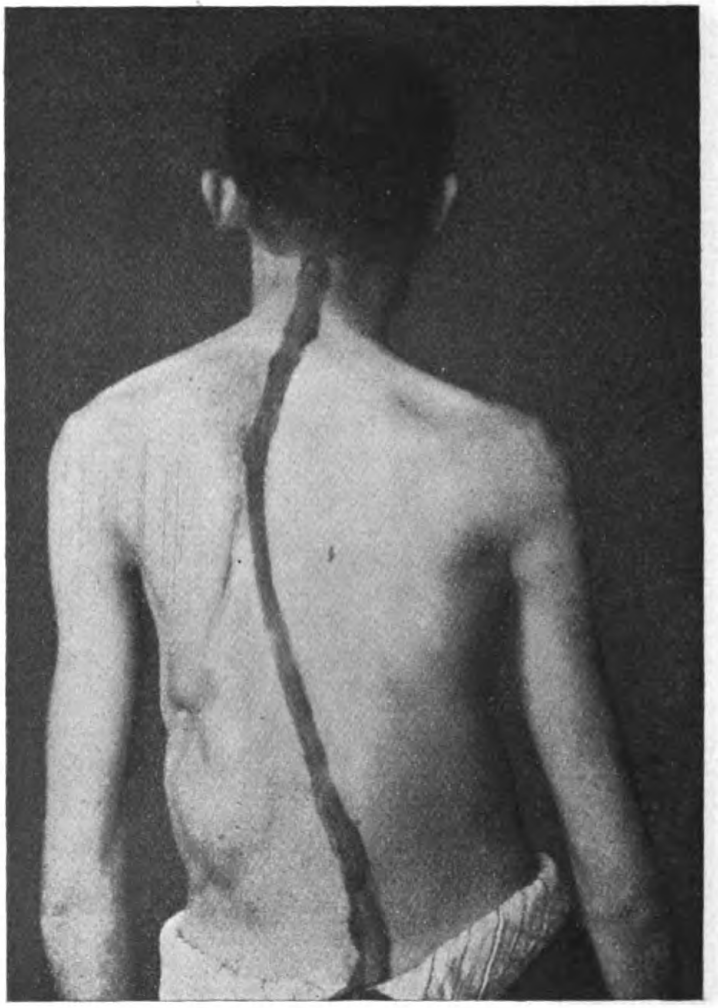

Abb. 6. Krankheitsfall Nr. 6. 7¾ Jahre nach Thoraxresektion mit Konvexität der Skoliose nach der operierten Seite.

sein in gleicher Weise wie bei der postempyematischen Verbiegung, die durch Schrumpfung der Lunge, dadurch notwendigen Raumausgleich, Verengerung des Intercostalräume und Hebelwirkung der Rippen auf die Wirbelsäule zustande kommt. Bei der mit der Konvexität nach der operierten Seite gerichteten Skoliose im Anschluß an Thoraxresektionen, nach der Pfeilerresektion Wilms' kann eine Hebelwirkung der Rippen auf der kranken Seite, solange keine Regeneration

Digitized by Google
Original from UNIVERSITY OF CALIFORNIA
Generated on 2019-05-24 17:25 GMT / http://hdl.handle.net/2027/uc1.b3753216
Public Domain in the United States, Google-digitized / http://www.hathitrust.org/access_use#pd-us-google

eingetreten ist, nicht oder nur in beschränktem Grade stattgefunden haben, da ein geschlossener Thoraxring nicht mehr existiert. Hier ist ein Überwiegen der gesunden Thoraxhälfte als Ursache für die nach der operierten Seite gerichtete Konvexität anzusehen in ähnlicher Weise wie die nach einseitiger Oberarmamputation auf-

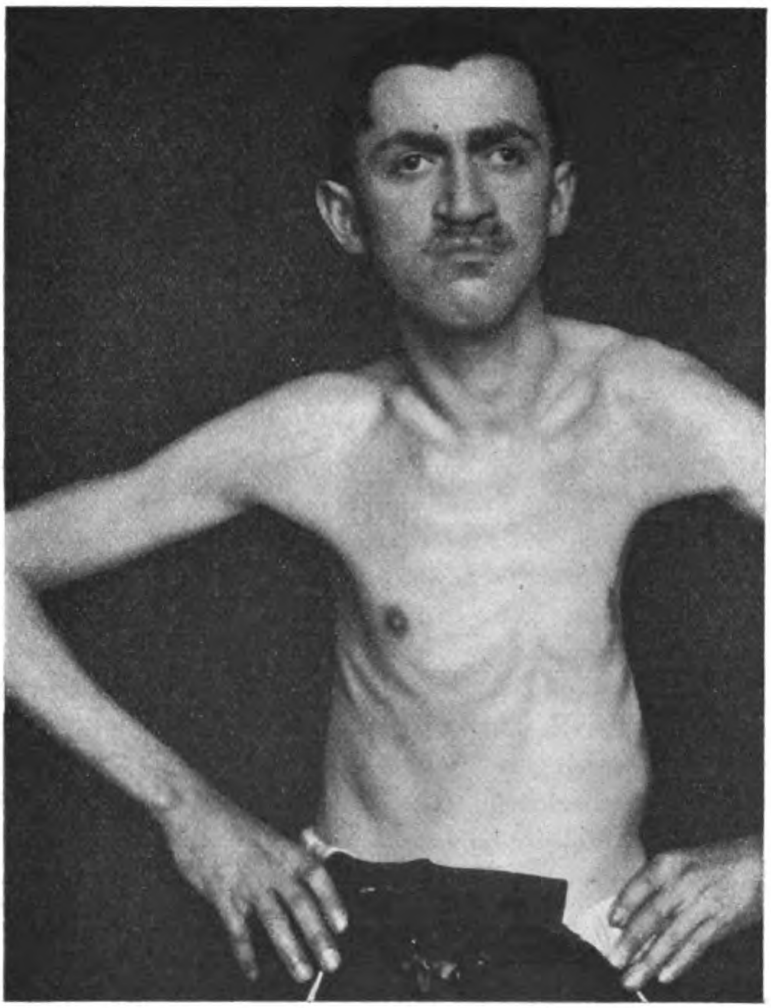

Abb. 7. Krankheitsfall Nr. 6. 7¾ Jahre nach Thoraxresektion.

tretende statisch-habituelle Skoliose mit Konvexität nach der amputierten Seite[1]).

Diese 2 Kranken (Nr. 6, 13) bilden weiter eine Demonstration zu der Wechselbeziehung zwischen Lungenfunktion und Thoraxform. Je geringer der Grad der Lungenentfaltung, um so stärker die Difformität. — Lähmung von Bauchmuskeln infolge Schädigung der N. intercostales

[1]) Drachter, Beitr. z. klin. Chirurg. **111**.

Digitized by Google
Original from UNIVERSITY OF CALIFORNIA
Generated for guest (Massachusetts Institute of Technology) on 2019-05-24 17:25 GMT / http://hdl.handle.net/2027/uc1.b3753216
Public Domain in the United States, Google-digitized / http://www.hathitrust.org/access_use#pd-us-google

wurden nicht beobachtet, desgleichen keine Funktionsstörungen nennenswerter Art der Schulter und der oberen Extremität, deren Gebrauchsfähigkeit in der Regel etwas eingeschränkt blieb. Kreislaufstörungen infolge mangelhafter Saugwirkung des Thorax kamen nicht vor. Nachoperationen kamen in den Krankheitsfällen Nr. 9, 10, 12, 13 zur Ausführung (Resektion überragender Knochenstümpfe, regenerierter Rippen, Mobilisierung der retrahierten Hautlappen, Resektion der Scapula wegen Resthöhlen hinter dem Schulterblatt [3 mal]). Die mehrfachen Lappenplastiken im Falle Nr. 12 waren weniger durch die starre Höhle als durch die bronchialen Fisteln bedingt. Die Heilungsdauer nach der Thoraxresektion schwankt bei den allein durch pyogene Infektion bedingten Fisteln zwischen 27 und 300 Tagen, die durchschnittliche Heilungsdauer beträgt 98,5 Tage. Dabei sehe ich von dem Pat. R. Nr. 10 ab, bei dem sich die Heilung infolge Ablehnung eines weiteren Eingriffes von seiten des Kranken unnötig lange hinzog ($1^1/_2$ Jahre). Bei den tuberkulösen Empyemfisteln trat einmal Heilung nach $2^1/_2$ Jahren ein, bei 2 weiteren Patienten waren noch Fisteln nach 6 und nach 5 Monaten vorhanden (Nr. 14, 15). Diese gebesserten Patienten sind während des Krieges unserer Kontrolle entgangen. Wir erlebten einen Todesfall (Nr. 2): 2 Tage nach der Resektion von Cost. VIII—II bei einer Fistel nach totalem rechten Empyem eines schwächlichen, 8jährigen Kindes. Die Blutung während des in A-C-A-Narkose ausgeführten Eingriffes war gering. Das Kind erholte sich nach dem Eingriff, der zu einem mäßigen Kollaps führte, trotz Exzitanzien nicht. Hier wäre es vielleicht möglich gewesen, durch einen mehrzeitigen Eingriff, etwa nach dem Verfahren von Sudeck, die Verletzungsgröße und -dauer der Operation zu verringern und einen Erfolg zu erzielen.

Voswinckel[1]) berichtet aus den Jahren 1890—1904 über insgesamt 19 Thoraxresektionen bei veralteten Empyemen. Die Art des ursprünglichen Pleuraempyems stellt sich bei Voswinckel folgendermaßen dar:

Empyema pleurae traumatic. 3,
Empyema metapneum. und nach Influenza 4 (1 gestorben an Pneumonie),
Empyema genuin. 7 (gestorben im Anschluß an die Op. 1),
Empyema tuberculos. bei Tuberculosis pulmon. 5 (gestorben 4).

Von diesen 19 Operierten wurden 13 von der restierenden Empyemhöhle befreit, davon 8 völlig geheilt, bei 5 Patienten blieb eine wenig sezernierende Weichteilfistel zurück, auch diese waren arbeits- und erwerbsfähig. 6 Patienten sind gestorben, davon im Anschluß an die Operation 1 (reflektorischer akuter Respirationsstillstand bei Umstechung im Lungengewebe nach Excision der Pleura pulmonalis wegen Blutung), 1 Fall an Pneumonie nach 1 Monat. 4 weitere Todesfälle

[1]) Zeitschr. f. Chirurg. **45**: Arch. f. klin. Chirurg. **73**.

Digitized by Google
Original from UNIVERSITY OF CALIFORNIA
Generated for guest (Massachusetts Institute of Technology) on 2019-05-24 17:25 GMT / http://hdl.handle.net/2027/uc1.b3753216
Public Domain in the United States, Google-digitized / http://www.hathitrust.org/access_use#pd-us-google

betreffen tuberkulöse Individuen, die infolge fortschreitender Tuberkulose zugrunde gingen: 10 Tage nach der Operation 1 (operiertes rechtes Empyem, Pleuritis exsudat. sin., abgekapselte Käseherde, schiefrig indurierte Narben und fibröse Tuberkeln beider Lungenspitzen); nach 14 Tagen 1 (operiertes linkes Empyem, linke Lunge alte Käseherde und frische miliare Tuberkeln, rechts reichliche Tuberkeln, Cirrhosis hepatis, Amyloid der Milz); nach 4 Wochen 1 (links operiertes Empyem, linke Lunge zahlreiche kleine Abscesse, rechte Lunge zahlreiche Tuberkel, in der Spitze verkäste Knoten; Absceß zwischen Darmschlingen); und ein weiterer nach 2 Jahren (bei links operiertem Empyem an kavernöser Lungenphthise, Urogenitaltuberkulose, Myokarditis parenchymatosa).

In der letzten Reihe von 15 Kranken (1904—1920) mit Thoraxresektion wegen veralteter Pleuraempyeme sind die Heilungsresultate wesentlich besser.

Der Entstehungsart nach handelte es sich um:

metapneumische Empyeme 10 mal (gestorben 1),
genuine Empyeme 2 mal,
tuberkulose Empyeme 3 mal,

davon sind fistellos geheilt 12, 2 tuberkulöse Empyeme mit Fistel gebessert entlassen (Einzelheiten siehe unter Abschnitt D.), es ist ein Todesfall bei 8jährigem Mädchen 24 Stunden nach der Operation zu beklagen, die Patientin erholte sich nicht. (Empyema invet. pleurae rechts nach Morbilli.) Fortgeschrittene Phthisen wurden bei der letzten Serie der Thoraxresektion nicht unterworfen. Bei Vereinigung der 19 Thoraxresektionen aus der Zusammenstellung Voswinckels mit den neu hinzugekommenen ergibt sich eine Gesamtsumme von 34 Thoraxresektionen bei veralteten Empyemen, und zwar:

nach Empyema pleurae traumatic.	3
„ Empyema pleurae metapneum u. Influenza	14 († 2)
„ Empyema pleurae genuin.	9 († 1)
„ Empyema pleurae tuberculos.	8 († 4)
	34 († 7)

Völlig geheilt wurden 20, 7 mit Zurückbleiben von Fisteln gebessert entlassen; gestorben sind 7.

Die ausgedehnte Rippenresektion bei chronischen Pleuraempyemen ist eine erfolgreiche Operation, die in der Regel in einer Sitzung durchgeführt wurde. Die Notwendigkeit der Resektion der I. Rippe, der Clavicula, größerer Teile der Scapula sind als Ausnahmen zu betrachten. Von 26 chronischen Empyemen nicht tuberkulöser Natur wurden 19 geheilt, 4 mit Zurückbleiben einer kleinen, wenig sezernierenden Fistel, von der man annehmen konnte, daß sie sich im Laufe der

Digitized by Google
Original from UNIVERSITY OF CALIFORNIA
Generated for guest (Massachusetts Institute of Technology) on 2019-05-24 17:25 GMT / http://hdl.handle.net/2027/uc1.b3753216
Public Domain in the United States, Google-digitized / http://www.hathitrust.org/access_use#pd-us-google

Zeit schließen würde, 3 sind gestorben, das entspricht einer Mortalität von 11%, **einer Heilungsziffer von 74%**, gebessert sind 15%.

Die Erfolge bei den tuberkulösen Empyemen sind weniger befriedigend. Von 8 operierten sind 4 gestorben, 1 ist nach 10 Jahren geheilt und arbeitsfähig bei bestem Wohlbefinden, 3 wesentlich gebessert, von ihrer starken Eitersekretion befreit. Bei den Todesfällen handelte es sich um hochgradige Phthise. Die Tuberkulose ist keine Gegenindikation bei im wesentlichen einseitiger Lokalisation, die ausgedehnte Thoraxresektion mit Entfernung der tuberkulösen Pleuraschwielen ist dann berechtigt und erfolgversprechend, bei schwachen Individuen tritt als schonenderes Verfahren an ihre Stelle die paravertebrale und parasternale Pfeilerresektion (Wilms). Bei vorgeschrittener doppelseitiger Phthisis pulmonum mit Kräfteverfall ist von dem Eingriff in der Regel kein Erfolg zu erwarten.

Kurze Auszüge der Krankengeschichten.

Nr. 1. Max T., 35 Jahr. Anf. Nr. 733/05, aufgenommen 5. VI. 1905, geheilt entlassen 12. XII. 1905.

Empyema pleurae metapneum. bilateralis (rechts Streptokokken, links Diplokokken). Rechts Totalempyem, links Empyem. saccat., rechts Resectio costae VIII. 5. VI. 1905, links mehrfache Pleurapunktionen, links Resectio cost. VII. 19. VI. 1905. — Links Resektionswunde geschlossen, links Lunge gut entfaltet. — Rechts Empyemhöhle reicht von Cost. VIII nach oben bis Angulus scap. inf., nach hinten bis zur Scapularlinie, nach vorn bis zur vorderen Axillarlinie. — 16. X. 1905. Operation (Geh. Rat Körte) A-C-A-Narkose. Rechts großer Lappenschnitt, Basis oben, Fistelöffnung in der Mitte des Lappens wird excidiert. Resektion von je 10—12 cm der VII., VI., V. Rippe, der z. T. neugebildeten VIII. Cost. = 48 cm. 1,5 cm dicke Pleuraschwarte (Cost.) excidiert. Hautmuskellappen in die Wundhöhle gedrückt, fixiert, Drainage nach unten. 20. XI. granulierende, lineare Wunde, keine Fistel. — 17. XII. geheilt entlassen. Rechte Lunge in fortschreitender Entfaltung.

Nr. 2. Gertrud N., 8 Jahr. Anf. Nr. 58/11, aufgen. 6. IV. 1911, gest. 3. VI. 1911.

Empyema totalis pleurae dextr. nach Morbilli. — 6. IV. Resect. cost. VII. u. VIII. — 1. VI. Starke Eiterung der fast totalen Empyemhöhle rechts. Lunge rechts erscheint völlig kollabiert. — 1. VI. Überdruck-A-C-A-Narkose. Operation (Geh. Rat Körte). Großer Bogenschnitt rechts vorn II. Cost. am Sternalrande, unten die Fistel umkreisend, hinten Ablösung des Hautmuskellappens in gleicher Höhe wie vorn, Durchtrennung der knöchernen Thoraxwand und der Zwischenrippenweichteile in einem Zuge, VIII. bis II. Cost., Entfernung mitsamt der schwieligen Pleura cost. Vorne hart am Sternalrande entsteht eine Lungenpleuraverletzung, durch die Luft pfeifend aus- und einströmt, 2 Catgutnähte. Herunterklappen des großen Hautmuskellappens, 2 Gazestreifen, T-Rohr nach unten 2. VI. Kind elend, blaß. Exzitanzien. 3. VI. Tod infolge Schwäche. Sektion verboten.

Nr. 3. Otto W., 38 Jahr. Anf. Nr. 2229/11, aufg. 16. IX. 1911, geheilt 13. XII. 1911.

Empyem. pleurae dextr. nach Grippe, Resect. cost. IX, Drainage 1907; jetzt in hinterer Axillarlinie in Höhe der IX. Rippe. Fistel von Fingerdicke, die 15 cm

Digitized by Google
Original from UNIVERSITY OF CALIFORNIA
Generated on 2019-05-24 17:25 GMT / http://hdl.handle.net/2027/uc1.b3753216
Public Domain in the United States, Google-digitized / http://www.hathitrust.org/access_use#pd-us-google

nach aufwärts und vorn führt. Reichliche Sekretion. Wismutvaselininjektion zeigt eine große Empyemhöhle vom Zwerchfell bis zur VI. Rippe reichend.

25. IX. Operation (Prof. Brentano). Überdruck-A-C-A-Narkose. Bogenschnitt, Basis oben, Handbreit unterhalb der rechten Achselhöhle in mittlerer Axillarlinie beginnend, nach unten bis X. Rippe, hinten bis Angulus inf. scapul. Resektion von Rippe IX. bis V. von der Axillarlinie bis Wirbelansatz. Umstechung der Art. intercost. In der Pleurahöhle größere Massen Wismutbrei. Lunge stark retrahiert, bläht sich unter dem Überdruckapparat. Länge der resezierten Rippenstücke 84 cm. Einige Muskelnähte. Hautmuskellappen in den Defekt eingelegt, Drain. 13. XII. Keine Fistel. Narbe trocken, reizlos. Lappen wölbt sich beim Husten vor. Rechts hinten nach abwärts bis 3 Querfinger breit unterhalb Scapula vesiculäres Atmen. Pleuraschwarte: Keine Tuberkulose.

Nr. 4. Charlotte H., 18 Jahr. Anf. Nr. 724/11, aufg. 9. VI. 1911, geheilt 23. X. 1911.

Empyema pleurae saccat. links. Ätiologie? Resect. cost. IX. 9. VI. 1911. 22. VII. starke Eiterung aus der Pleurahöhle, periodenweis, 39°. 23. VIII. Operation (Geh. Rat Körte). Äthernarkose. Bogenschnitt, Resektion subperiostal von je 12—13 cm der VII., VI., V., IV. Rippe. Pleura cost. stark schwielig verdickt. Beim Durchtrennen der Pleuraschwarte wird eine nach vorn und oben von der alten Öffnung gelegene Empyemhöhle, die bis zur I. Rippe reicht, eröffnet, Eiterentleerung. Hautlappen durch einige Nähte fixiert, 2 Drains. 23. X. 1911 Wunde vernarbt, linker Arm gut beweglich, hebt Stuhl mit ausgestrecktem Arm. Keine wesentliche Difform. des Brustkorbes. Keine Skoliose. Lunge in fortschreitender Entfaltung, geheilt entlassen.

Nr. 5. Paul R., Anf. Nr. 2293/11. 46 Jahr, aufg. 5. X. 1911, geheilt 6. IV. 1912.

Empyem. pleurae saccat. Rechts nach Pneumonie (basales E. und hinteres schalenförmiges E.) Resect. cost. IX. 5. X. 1911; Resect. cost. IV. 18. XI. 1911 zur Entleerung eines weiteren abgesackten Empyems vorn. — 3. II. 1912. Mäßige Eiterung aus der Pleurahöhle entsprechend der vorderen Resektionswunde, hier faustgroße Empyemhöhle. Operation (Geh. Rat Körte). $^1/_2$ proz. Novocainlös.-Umspritzung. Bogenschnitt Resect. cost. IV., V., VI. je 7 cm. Excision der verdickten Pleura. — 6. IV. 1912 Wunde vernarbt. Keine Skoliose. Lunge in fortschreitender Entfaltung. Geheilt entlassen.

Nr. 6. Fritz H., 18 Jahr. Anf. Nr. 4578/12, aufg. 26. II. 1913, geheilt 2. VIII. 1913.

Empyema pleurae subtotalis L. Ätiologie unsicher. 26. II. 1913. resect. cost. VIII. — 1. VI. Reichliche Sekretion, wechselnde Temperaturerhöhungen. Große Empyemhöhle, nach oben bis III. Rippe, nach vorn bis zur vorderen Axillarlinie. Handgroßer Wismutschatten oberhalb der Resektionsstelle. Operation zunächst abgelehnt.

6. VII. Operation (Geh. Rat Körte): Umspritzung mit 1 proz. Novocainlös. Bogenschnitt. Resektion von je 6—8 cm Cost. X. bis III. Thoraxwand, Rippen, Pleuraschwarte in einem Zuge mit Knochenschere durchtrennt, ohne wesentliche Blutung. Der ganze Lappen, Pleuraschwarte, Knochen, Muskeln wird abgelöst und abgetragen. Abreiben und Abschaben der Pleura pulmonalis, auf der Wismutreste liegen. Hautlappen mit Catgut und Situationsnähten über dem Thoraxdefekt fixiert, 2 kurze Drains. 31. VII. Narbe trocken. Sehr guter Allgemeinzustand. Über dem linken Oberlappen Atemgeräusch hörbar, darunter nicht. 2. VIII. 1913 geheilt entlassen. 23. III. 1921 voll erwerbsfähig als Packer, Skoliose der Brustwirbelsäule mit Konvexität nach links. Brustumfang 72/77,

Digitized by Google
Original from UNIVERSITY OF CALIFORNIA
Generated for guest (Massachusetts Institute of Technology) on 2019-05-24 17:26 GMT / http://hdl.handle.net/2027/uc1.b3753216
Public Domain in the United States, Google-digitized / http://www.hathitrust.org/access_use#pd-us-google

links 33/35, rechts 39/42. Atmungsgeräusch links vorn bis abwärts V. Rippe, hinten bis Rippe VIII. deutlich zu hören. Durchleuchtung: Linkes Lungenfeld im ganzen wesentlich eingeengt, es erscheint gut durchgängig. Bei Inspiration wird die Thoraxwand nicht deutlich gehoben, das Zwerchfell links tritt 2 Querfingerbreit tiefer. Linker Sinus phrenicocost. erscheint verödet. Cor: o. B.

Nr. 7. Minna F., 39 Jahr. Anf. Nr. 1975/18. 1291/19. Aufg. 10. VI. 1919, entl. 30. V. 1919, wiederaufg 30. VII. 1919, entl. 30. VIII. 1919 geheilt.

Empyema pleurae totalis L. nach Grippe Resectio cost. V., Heberdrainage 11. IV. 1919. 1. VIII. Von der Resektionswunde führt Sonde 17 cm aufwärts in große Empyemhöhle, Atmungsgeräusch über linker Lunge von Spitze bis Spin. scapulae schwach hörbar. 1. VIII. Operation (Geh. Rat Körte). Umspritzung mit 1 proz. Novocainlös., später A-C-A-Narkose. Bogenförmiger Schnitt nach vorn bis vordere Axillarlinie, nach hinten bis nahe an Angulus inf. scapulae. X. Rippe durch Knochenspange teilweise ersetzt. Resektion Cost. X. bis VI. (13, 11, 9, 8, 7 cm). Pleura-parietalis-Schwarte 3 cm dick, derbe Konsistenz, Incision in Handtellergröße. Histologisch: Keine Tuberkulose. Zurückklappen des Hautlappens, Naht, Drainage. 30. VIII. geheilt entlassen. Keine Fistel, keine Skoliose, keine wesentliche Difformität 15. III. 1921 als Plätterin voll arbeitsfähig. Untere Lungengrenze links Dornfortsatzlinie XI. Vestib. thorac., IX. Cost. in Axillarlinie, V. cost. parasternal-Linie. In diesem Bezirk normales Atemgeräusch. Beim Husten Vorwölbung mäßigen Grades im Bereich der Thoraxreaktion, geringe Einziehung bei der Inspiration oberhalb X. Rippe in Axillarlinie. Brustumfang 76/82, rechts 40/43, links 36/39.

Nr. 8. Else B., 11 Jahr. 1136/19, aufg. 15. VII. 1919, geh. 5. IX. 1919.

Empyema pleurae totalis rechts nach Grippe, Resectio cost. IX., Heberdrainage 2. III. 21. VII. In Höhe IX. Rippe zwischen Axillar- und Scapularlinie kleinfingergroßer Fistelgang, 9 cm aufwärts in mannsfaustgroße Empyemhöhle führend, die Höhle reicht nach vorn bis Mamillarlinie, nach hinten bis zum Rippenwinkel, nach oben bis Mitte Scapula, nach abwärts bis IX. Rippe. Mäßig große Sekretion. 21. VII. 1919 Operation (Geh. Rat Körte). Umspritzung mit Novocainlösung 1% und Chloräthyl. Großer Bogenschnitt, Resectio cost. IX. bis V. Pleura cost. 1 cm dick. Länge der resez. Rippenstücke: 13, 12, 10, 9,5, 8 cm. Drei Längsschnitte in die Lungenpleura. Einnähen des Weichteillappens in den Defekt, Rohr. 28. VIII. Narbe trocken, keine Fistel. Leichte Skoliose entsprechend der Mitte der Brustwirbelsäule mit Konvexität nach links. Atmungsgeräusch oberhalb der Operationsnarbe deutlich hörbar. 5. IX. Fortschreitende Lungenentfaltung. Keine Difformität. Geheilt entlassen.

Nr. 9. Katharina D., 23 Jahr, aufg. 20. III. 1919 Innere Abt., verlegt zur chirurgischen 26. III, 18. III. 1920 gebessert entlassen.

Empyema pleurae totalis sin. nach Scarlatina. — 26. III. Resect. cost. VI., Heberdrainage. 29. VII. Zweimannsfaustgroße Empyemhöhle, eitrige Sekretion. 29. VII. Operation (Geh. Rat Körte). 1 proz. Novocainlös. und A-C-A-Narkose. H-förmiger Schnitt, der quere Schenkel in Höhe der alten Wunde. Resektion der VI.—X. Rippe (5, 7½, 8, 9, 13 cm), 2 cm dicke parietale Pleuraschwarte wird excidiert. Hautränder unter Einstülpung nach innen vernäht. Mikulicz-Tampon in den unteren Teil der Wundhöhle. Pleuraschwarte mikroskop: Fibröses Gewebe mit Gefäßentwicklung, keine Tuberkulose. — 22. X. Daumendicker und fingerlanger Fistelgang nach oben und vorn. Resektion der überragenden Knochenstümpfe und der neugebildeten VI. u. V. Rippe nach Mobilisierung der Hautlappen. Excision der dicken narbigen Schwarten des Fistelganges bis ins gesunde Lungengewebe. Einstülpen der Hautlappen in die Wundhöhle, Drahtnähte über Gaze. —

Digitized by Google
Original from UNIVERSITY OF CALIFORNIA
Generated for guest (Massachusetts Institute of Technology) on 2019-05-24 17:25 GMT / http://hdl.handle.net/2027/uc1.b3753216
Public Domain in the United States, Google-digitized / http://www.hathitrust.org/access_use#pd-us-google

18. III. Es besteht noch ein federkieldicker, 2 fingergliedlanger Fistelgang, geringe Sekretion. Gebessert entlassen, nach 8 weiteren Wochen Fistel geschlossen. Über linkem Oberlappen deutliches Atmungsgeräusch, über Unterlappen schwach. Wirbelsäule o. B.

Nr. 10. Otto R., 27 Jahr. Anf. Nr. 2267/18, aufg. 14. XI. 1918, 1. X. 1920 geheilt.

Empyema pleurae totalis links, nach Grippepneumonie — Resect. cost. 17. XI. 1918. Heberdrainage. Wegen Fistel und großer Resthöhle 26. IV. 1919 Operation (Geh. Rat Körte). 1 proz. Novocainlös. und A-C-A. Bogenschnitt, Basis in der Achselhöhle, Scheitel auf der VII. Cost. entsprechend der Fistel. Resectio cost. IX., VIII., VII., VI., V. (11, 14, 16, 18, 15 cm). Der anfangs bleistiftstarke Fistelkanal mündet in eine mannsfaustgroße Höhle hinter der Scapula, Pleura 1 cm dick. Die obere der costalen Pleura entsprechende Schwarte wird lappenförmig umschnitten. 4 Einschnitte in die Längsrichtung in die Lungenpleura. Der handtellergroße Lappen der Rippenpleura wird in den scapularen Teil der Höhle eingedrückt. Hautmuskellappen mit einigen Nähten fixiert. — 6. XI. Operation (Geh. Rat Körte). Enger Fistelgang führt in eine kinderfaustgroße Höhle vor der Scapula. 1 proc. Novocainlösung und A-C-A-Narkose. Mobilisierung des Hautlappens. Spaltung der Fistel, Freilegung der Höhle, Abtragung der schwartig verdickten Decke sowie der seitlichen Knochenränder rücken- und sternalwärts. Resektion des Angulus inf. scapulae 7 : 6 cm. Einstülpen des Muskellappens der Scapula in den Defekt, Befestigung mit einigen Catgutnähten. Hautmuskellappen wird zurückgelagert, Hautnähte, Rohr. 13. XII. Vom vorderen Wundwinkel führt federkieldicke Fistel 5 cm aufwärts, daneben eine zweite, 12 cm lange Fistel. Mäßige eitrige Sekretion. Aspirationsdrainage mit Bunsenflaschen. 30. III. 1920. Resthöhle hinter der Scapula von Taubeneigröße, in diese führen zwei Fisteln, federkieldick, 5 und 10 cm lang. Guter Allgemeinzustand. In ambulante Behandlung entlassen. 1. X. 1920 geheilt, keine Skoliose, linker Oberlappen normales Atmungsgeräusch, Unterlappen weniger deutlich, arbeitsfähig als Münzarbeiter.

Nr. 11[1]). Charlotte W., 28 Jahr. Anf. Nr. 3447/19, aufg. 30. I. 1920, verlegt zur chirurg. Stat. 6. II. 1920, 26. VII geheilt.

Empyema pleurae totalis links nach Grippe mit Thoraxphlegmone, Cyanose, starke Dyspnöe. Resect. cost. IX. am 8. II. 1919. — 30. IV. Eine von der Resektionswunde bis zur I. Rippe reichende wandständige hintere Empyemresthöhle, Durchmesser von links nach rechts 5 cm. 14. V. Operation (Geh. Rat Körte). $^1/_2$ proz. Novocainlösung. Schnitt auf X. Rippe, Resect. cost. IX. und X., Spaltung der bis zu $1^1/_2$ cm dicken Pleura cost., spaltförmige Empyemhöhle, die sich nach oben verengert. Resektion der VIII. und VII. Rippe. Pleura pulmonalis nur mäßig verdickt, Ablösung gelingt nicht, man kommt überall sofort auf leicht blutendes Lungengewebe. Ablösung gelingt an der Pleura diaphragmatica. 4 Längsschnitte durch Pleura pulmonalis bis auf das Lungengewebe, Schnitte klaffen stark. Der obere Winkel der Höhle wird durch Vernähung der Pleura cost. und pulmonalis durch Catgut geschlossen. (Abb. 1, S. 454). Ein Rohr in den oberen Kuppelraum, drei Rohre von verschiedenen Stellen unter den Hautlappen. (Es wurden reseziert X. Rippe 19 cm, IX. 21 cm, VIII. 11 cm, VII. 9 cm = 60 cm. 26. VII. 1920 geheilt entlassen. Nachuntersuchung 14. II. 1921: arbeitet im Bureau (Schreibarbeit). Linke Lunge: Dornfortsatzlinie XII. Brustwirbel, hintere Axillarlinie IX. Rippe, Parasternallinie V. Rippe, Grenze nur wenig verschieblich.

[1]) Krankenblatt im anderen Zusammenhange: Wildegans, Mitteilungen aus den Grenzgebieten der Medizin und Chirurgie **33**, 4. Heft, S. 429.

Digitized by Google
Original from UNIVERSITY OF CALIFORNIA
Generated for guest (Massachusetts Institute of Technology) on 2019-05-24 17:25 GMT / http://hdl.handle.net/2027/uc1.b3753216
Public Domain in the United States, Google-digitized / http://www.hathitrust.org/access_use#pd-us-google

Atemgeräusch links und rechts gleich. Bei Husten mäßige Vorwölbung im Bereich der resezierten Rippen, inspiratorische Einziehungen in der Axillarlinie. Brustumfang oberhalb Brustwarzen 72/76 cm, rechte Brusthälfte 37/39, linke 35/37. Wirbelsäule o. B. X. Rippe springt unterhalb des Operationsgebietes etwas vor, XII., XI., X. liegen dicht übereinander.

Nr. 12[1]). Emma B., 18 Jahr. Anf. Nr. 3486, aufg. 3. II. 1920, 8. I. 1921 geheilt.

Links Empyema pleurae saccat. putrid. Gangraena pulmonis inf. links.

1. Resectio cost. IX. und VIII, Drainage 25. II. 1920.

2. Türflügellappen, Resect. cost. IX., VIII., VII., VI., Pneumoparietopexie 6. V. 1920.

3. Anfrischung und Mobilisierung der Türflügellappen, Deckung der Lungenoberfläche und der Bronchialfisteln 22. V. 1920, weitere gestielte Hautlappenbildungen, Lungennaht am 28. VII., 30. IX. 8. I. 1921 geheilt, arbeitsfähig entlassen. Keine Skoliose, keine Difformität des Thorax. Atemgeräusch links hinten bis abwärts zur VIII. Rippe deutlich, normal; darunter abgeschwächt, aber hörbar. Einzelheiten siehe im Text.

Nr. 13. W., Karl, 21 Jahr. Anf. Nr. 2901/09. Täschner, aufg. 26. XI. 1909, 19. XI. 1910 gebessert mit kleiner Fistel entlassen.

Empyema pleurae tbc. sin. invet. totalis. 25. IV. 1910 Thoraxresektion II. bis IX. Rippe. 23. XII. 1909 war nach wiederholten Punktionen Resect. cost VI. und Drainage wegen Mischinfektion ausgeführt (Pneumokokken). 21. III. 1910. $1^1/_2$mannsfaustgroße Empyemhöhle, reichliche Sekretion. 25. IV. 1910 A-C-A-Narkose. Operation (Geh. Rat Körte). Großer Bogenschnitt vorn in der II. Rippe dicht am Sternum beginnend, nach abwärts bis zur IX. Rippe, nach hinten und oben bis Spina scapulae, Resektion IX. bis II. Rippe = 160 cm Knochen- und Knorpelsubstanz. Mit Paquelin 3 Längsincisionen in die Pleura pulmonalis. Costale Pleura, histologisch Tuberkulose. 30. V. 3 Fisteln entsprechend dem unteren Lappenabschnitt mit tuberkulösen Granulationen. Lappen wird gelöst, Auskratzen der tuberkulösen Granulationen. Resektion der X. Rippe zur Beseitigung einer Nische. 28. XI. 1910. Dem Anliegen des Weichteillappens steht der Angulus inf. scapulae im Wege, der dreiquerfingerbreit quer reseziert wird. 1. IX. 1911. Lappen hat sich völlig angelegt. Über der Lunge hört man bis zur VI. Rippe abwärts Vesiculäratmen. Es bestehen noch 3 kleine Fisteln vorn, in der Mitte und hinten entsprechend dem Bogen der Narbe. Mäßige Skoliose mit Konvexität nach rechts. Rechte Lunge o. B. Kein Husten, kein Auswurf. 1. IX. 1911 gebessert entlassen. 25. II. 1913 geheilt. 25. III. 1921. Starke Skoliose der Brustwirbelsäule mit Konvexität nach links. Wohlbefinden. Atmungsgeräusch über linken Oberlappen deutlich. Bei der Inspiration paradoxe Einziehung des Hautlappens in geringem Grade.

Nr. 14. H., Paul, 24 Jahr. Anf. Nr. 2784/11, aufg. 23. XI. 1911, geheilt 17. II. 1912.

Empyema totalis pleurae tbc. dextr. Elender Mann, Tuberkelbacillen + im Auswurf. Resect. cost. VII., VIII., IX. 24. XI. 1911 (Staphylo- und Streptokokken), 2 Liter Eiter. Thorakoplastik Wilms 14. XII. 1911 (Operation: Geh. Rat Körte). A-C-A-Narkose. Am Rücken von 2 Längsschnitten zweifingerbreit von der Wirbelsäule entfernt, Resektion von je 4—6 cm der II. bis VII. Rippe, 38 cm. Dann Resektion vom bogenförmigen Längsschnitt des II. bis VII. Rippenknorpels und des angrenzenden Rippenstückes am rechten Sternalrand (26 cm), im ganzen

[1]) Siehe Fußnote 1 S. 473.

Digitized by Google
Original from UNIVERSITY OF CALIFORNIA
Generated on 2019-05-24 17:25 GMT / http://hdl.handle.net/2027/uc1.b3753216
Public Domain in the United States, Google-digitized / http://www.hathitrust.org/access_use#pd-us-google

64 cm Rippenknorpel. Thoraxwand sinkt merkbar ein. 15. I. Rechte Thoraxwand stark eingezogen, besonders vorn unterhalb Clavicula. Rechte Brusthälfte dehnt sich bei Atmung nur minimal aus. Unterhalb rechter Clavicula normaler Klopfschall bis zur Höhe der Brustwarze, hinten bis Angulus inf. scapulae, hier normales Atmungsgeräusch, unterhalb Dämpfung. 17. II. 1912 geheilt entlassen. Wiederaufgenommen 14. III. 1912 mit kleiner Fistel in rechter Axillarlinie, entsprechend Narbe (1. Resektion), Spaltung vorgeschlagen. aber abgelehnt. 5. VI. gebessert mit Fistel entlassen.

Nr. 15. K., Martha, 15 Jahr. Anf. Nr. 47/17, aufg. 4. IV. 1917, verlegt auf chirurg. Abt. 7. VIII. 1917, gebessert entlassen 18. VI. 1918.

Empyema pleurae sin. subtotalis tbc.

1. Resect. cost. VIII. links, Drainage der Pleurahöhle, 9. VIII. 1917 (Staphylokokken). 2. Resect. thoracis 17. I. 1918. Operation (Prof. Brentano). Narkose: Roth-Dräger. Stark sezernierende Fistel, wechselnde Temperaturen. Bogenförmiger Schnitt. Resektion der VIII. Rippe (11 cm), der VII., VI., V., IV. und III. in fast ihrer ganzen Länge mit Zwischenrippenmuskulatur und parietaler Pleuraschwarte. Höhle reicht bis zur II. Rippe. Lunge völlig kollabiert. Situationsnähte. 6. II. Fistel führt in hühnereigroße Höhle, entsprechend dem unteren Lungenfeld. 29. III. 1918. Atmungsgeräusch über linkem Oberlappen. Lunge liegt überall der Thoraxwand an, Durchleuchtung. Skoliose mäßigen Grads der Brustwirbelsäule mit Konvexität nach links. Kleinfingerlange, mäßig sezernierende Fistel. 18. VI. Atmungsgeräusch zu hören über linker Lunge vorn bis V., hinten VII. Rippe. Mit weiter verkleinerter Fistel auf Wunsch entlassen.

Literaturverzeichnis.

Aufrecht, Dtsch. Arch. f. klin. Med. 1893. — Aufrecht, Therap. Monatshefte 1893. — Bayer, Zentralbl. f. Chirurg. 1907, S. 1. — Beck, Berl. klin. Wochenschr. 1898, Nr. 15—17. — Beck, Arch. f. klin. Chirurg. **69**. — v. Beust, Dtsch. Zeitschr. f. Chirurg. **158**, 1920. — Bier, Braun, Kümmell, Chirurgische Operationslehre. — Bittdorf, Handbuch der Allg. Pathologie Krehl-Marchand **1**. — Brandt, Dtsch. med. Wochenschr. 1897, Nr. 8. — Brunzel, Zentralbl. f. Chirurg. 1916, Nr. 25. — Burk, Zentralbl. f. Chirurg. Nr. 39, 1918. — Drachter, Beitr. z. klin. Chirurg. **111**, S. 1. — Friedrich, Arch. f. klin. Chirurg. **87**. — Friedrich, Verhandl. d. Dtsch. Ges. f. Chirurg. 1898, 1. Teil. — Goebel, Zentralbl. f. Chirurg. Nr. 8. — Goebel, Dtsch. med. Wochenschr. 1906, Nr. 45. — Goldmann, Zentralbl. f. Chirurg. 1909, Nr. 22. — Graf, Zentralbl. f. Chirurg. 1919, Nr. 25. — Groß, Bruns' Beitr. z. klin. Chirurg. **24**, Heft 1. — Güterbock, Arch. f. klin. Chirurg. 1892. — Helferich, Arch. f. klin. Chirurg. **43**. — Hirschmann, Med. Klinik 1917, Nr. 31. — Homen, Arch. f. klin. Chirurg. **26**. — Holmgren, Mitt. a. d. Grenzgeb. der Med. u. Chirurg. **22**, Heft 2. 1910. — Karewski, Dtsch. Klinik am Eingang des XX. Jahrhunderts. — Karewski, Dtsch. med. Wochenschr. 1896. — Kocher, Chirurg. Operationslehre. — Krause, Berl. klin. Wochenschr. 1895, Nr. 16. — Kümmell, Arch. f. klin. Chirurg. **114**, Heft 4. — Küttner, Chirurg. Operationslehre. Bier, Braun, Kümmell. — Küttner, Bruns' Beitr. z. klin. Chirurg. **60**, Heft 1, S. 24. 1908. — Langenbuch, Verhandl. d. Dtsch. Ges. f. Chirurg. 1881, S. 108. — Lauenstein, Chirurg. Kongreß 1898. — Melchior, Zentralbl. f. Chirurg. 1916, Nr. 12. — Oehlecker, Zentralbl. f. Chirurg. 1920, Nr. 10, S. 22. — Peitavy, Berl. klin. Wochenschr. 1876, Nr. 19. — Pels Leusden, Chirurg. Operationslehre. — Perthes, Bruns' Beitr. z. klin. Chirurg. **20**. — Peuckert, Bruns' Beitr. z. klin. Chirurg. **91**, 1914. — Propping, Zentralbl. f. Chirurg. 1918, Nr. 30. — Reineboth, Arch. f. klin. Med. **58**. —

Digitized by Google
Original from UNIVERSITY OF CALIFORNIA
Generated for guest (Massachusetts Institute of Technology) on 2019-05-24 17:26 GMT / http://hdl.handle.net/2027/uc1.b3753216
Public Domain in the United States, Google-digitized / http://www.hathitrust.org/access_use#pd-us-google

Ringel, Zentralbl. f. Chirurg. 1920, Nr. 10. — Ritter, Zentralbl. f. Chirurg. 1918, Nr. 11. — Roser, Berl. klin. Wochenschr. 1878, S. 682. — Sauerbruch, Zentralbl. f. Chirurg. 1904, Nr. 6., Mitt. aus Grenzgeb. d. Med. u. Chirurg. **13**. 1904. — Schede, J., Kongreß d. Dtsch. Ges. f. Chirurg. **2**, S. 80, Verhandl. d. Kongresses f. inn. Med. **9**. 1890. — Sehrwald, Dtsch. med. Wochenschr. 1889. — Sohn, Bruns' Beitr. z. klin. Chirurg. **118**. 1919. — Sudeck, Dtsch. Zeitschr. f. Chirurg. **47**. — Tietze, Dtsch. med. Wochenschr. 1898, Nr. 51. — Tillmanns, Verhandl. d. Dtsch. Ges. f. Chirurg. **29**. 1890. — Vidakowich, Zentralbl. f. Chirurg. 1917, Nr. 45. — Voswinckel, Dtsch. Zeitschr. f. Chirurg. **45**, Arch. f. klin. Chirurg. **73**, 451. — Weissgerber, Berl. klin. Wochenschr. 1879. — Wildegans, Mitteilungen aus den Grenzgeb. der Med. u. Chirurg. **33**, 4. Heft. 1921.

Generated for guest (Massachusetts Institute of Technology) on 2019-05-24 17:26 GMT / http://hdl.handle.net/2027/uc1.b3753216
Public Domain in the United States, Google-digitized / http://www.hathitrust.org/access_use#pd-us-google
Digitized by Google
Original from UNIVERSITY OF CALIFORNIA

Oben gestielter Arteria-angularis-Lappen ohne Hautstiel.

Von

Dr. J. F. S. Esser,

Fachärztlicher Beirat für plastische Chirurgie beim Hauptversorgungsamt Berlin.

Mit 31 Textabbildungen.

(Eingegangen am 1. September 1921.)

Defekte des Gesichts kann man prinzipiell auf drei Arten schließen. Erstens aus der unmittelbaren Nähe, zweitens aus entfernteren Teilen des Kopfes, drittens von anderen Körperteilen her. Die freie Transplantation werde ich hier vernachlässigen, weil sie im allgemeinen wegen ihrer Unsicherheit und unschönen Resultate nur selten verwendet wird. Fast alle Gesichtsdefekte, wie groß sie auch sein mögen, kann man aus der unmittelbaren Nähe schließen, wenn man dabei dann auch oft den rotierenden Teil im Zusammenhang mit dem Hals lassen muß. Eingehende Erörterungen über dieses Kapitel habe ich in meinem bei Vogel 1918 erschienenen Buche „Die Rotation der Wange und allgemeine Maßnahmen bei Gesichtsplastiken" niedergelegt. In einzelnen Fällen ist ein Ersatz von Gesichtsdefekten möglich und zugleich empfehlenswert aus entfernteren Teilen des Kopfes. Ich pflege dabei immer solche Lappen genau im Verlaufe einer Arterie zu schneiden und die Stiele, wenn möglich, nur aus den Gefäßen bestehen zu lassen. Wie plausibel das auch klingen möge, so habe ich bis jetzt nirgends die theoretische Befürwortung gefunden, ebensowenig habe ich, obwohl ich eine Unzahl von Kliniken besuchte, ihre praktische Verwendung beobachtet. Die meisten Chirurgen, sogar solche, die sich hauptsächlich mit Plastiken beschäftigen, legen darauf keinen Wert und schneiden außerdem breite Hautstiele, Dieffenbach unterband sogar die zuführenden Arterien prinzipiell. Nur selten sah ich, daß bei der plastischen Chirurgie, wenn auch nicht begründet, doch die Aufnahme von Gefäßen in den Lappen stattgefunden hatte. Durch genaue Befolgung dieses Prinzips ist es mir möglich, oft sehr lange und schmale Lappen zu schneiden, deren sekundäre Defekte ohne Entstellung geschlossen werden können, und trotzdem, daß diese Lappen oft erheblich in ihrem

Digitized by Google

Original from UNIVERSITY OF CALIFORNIA

Generated for guest (Massachusetts Institute of Technology) on 2019-05-24 17:26 GMT / http://hdl.handle.net/2027/uc1.b3753216
Public Domain in the United States, Google-digitized / http://www.hathitrust.org/access_use#pd-us-google

Stiel gedreht werden, kann man ihre Verwendung als sicheres Verfahren betrachten. Lappen, die bis zu ihrem Ende die Arteria angularis und Venen in sich haben und unten gestielt sind, verwende ich sehr oft bei Unterlippenplastik (s. Esser, Bruns' Beiträge Bd. 105, Heft 4: „Mundlippenplastik usw.") auch für Oberlippenplastik (Esser, „Arteria-angularis-Lappen für Oberlippenbau usw.", Bruns' Beiträge Bd. 116, Heft 2), und für Plastik bei Hasenscharten kann ich ihre Verwendung befürworten (Esser, „Typische Herbeiführung von Material bei einseitigen und doppelseitigen Hasenscharten", Arch. f. klin. Chirurg., Bd. 112, Heft 1). Außerdem kann man einen solchen Lappen durch einen perforierenden Schnitt in der Nasolabialfalte in die Mundhöhle bringen und dort bei Defekten des harten Gaumens verwenden (s. Esser, Dtsch. Zeitschr. f. Chirurg. 1918, Bd. 147, Heft 1). Auch beschrieb ich 1916 in Bruns' Beiträge Bd. 103, Heft 4 Esser, „Prinzipien bei einfachen plastischen Operationen usw.", Seite 543, einen Arteria-maxillaris-externa-Insellappen, d. h. einen Hautweichteillappen ohne Hautstiel, bloß mit Arteria maxillaris externa und Weichteile im Stiele.

In der vorliegenden Arbeit will ich aber auf die Möglichkeit verweisen, Lappen zu verwenden, die durch umgekehrte Blutzirkulation ernährt werden, d. h. die Lappen haben ebenso die Arteria angularis in sich, aber anstatt unten, oben den Stiel. An ihrer Spitze wird also die eintretende Arteria angularis durchschnitten und doppelt unterbunden. Bei verschiedenen Plastiken an den unteren Extremitäten verwendete ich öfters sogenannte „peripher gestielte Lappen", die also auch eine umgekehrte Blutzirkulation aufweisen und konstatierte dabei, daß solche Lappen, obwohl sie entschieden ungünstigere Verhältnisse bei ihrer Verwendung bieten, als zentralgestielte Lappen, doch in besonderen Fällen sehr verwendbar waren und sogar öfters durch anatomische und lokale Verhältnisse den Vorzug über jene verdienten. Auf diese Erfahrungen gestützt kam ich auf den Gedanken auch am Kopfe Lappen mit umgekehrter Blutzirkulation zu verwenden, und ich kann mitteilen, daß hier wohl ein reichliches Kollateralnetz die Wiederherstellung der neuen Zirkulation in solchen Lappen erleichtert, so daß die Resultate noch viel günstiger sind, als bei den unteren Extremitäten, während man dort vielleicht an zentralgestielte Lappen doppelte Ansprüche als an die peripher gestielten Lappen stellen kann, ist es möglich, am „peripher gestielten Arteria-angularis-Lappen" zwei Drittel bis drei Viertel der Lebenskraft zuzuschreiben, als wenn dieselben Lappen zentral gestielt wären, dabei angenommen, daß in beiden Fällen der Stamm der Arteria von Anfang bis zum Ende in dem Lappen enthalten war.

Während ich bei den verschiedenen „Temporalis-Lappen" anstrebe,

Digitized by Google
Original from UNIVERSITY OF CALIFORNIA
Generated on 2019-05-24 17:26 GMT / http://hdl.handle.net/2027/uc1.b3753216
Public Domain in the United States, Google-digitized / http://www.hathitrust.org/access_use#pd-us-google

Abb. 1.

Abb. 2.

Abb. 3.

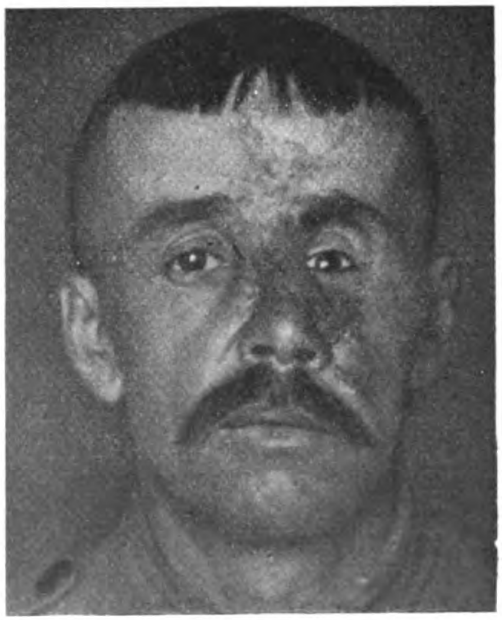

Abb. 4.

Digitized by Google
Original from UNIVERSITY OF CALIFORNIA
Generated for guest (Massachusetts Institute of Technology) on 2019-05-24 17:26 GMT / http://hdl.handle.net/2027/uc1.b3753216
Public Domain in the United States, Google-digitized / http://www.hathitrust.org/access_use#pd-us-google

die Stiele so schmal als möglich zu gestalten, d. h. nur die Gefäße mit Weichteilen ohne Hautüberdeckung zu formen und damit lebensfähige große Lappen zu erhalten, die viel besser eine große Drehung ertragen, als solche mit breiteren Hautstielen, so verwende ich bei dem Arteria-angularis-Lappen meistens nicht ganz so feine, nur aus Gefäßen be-

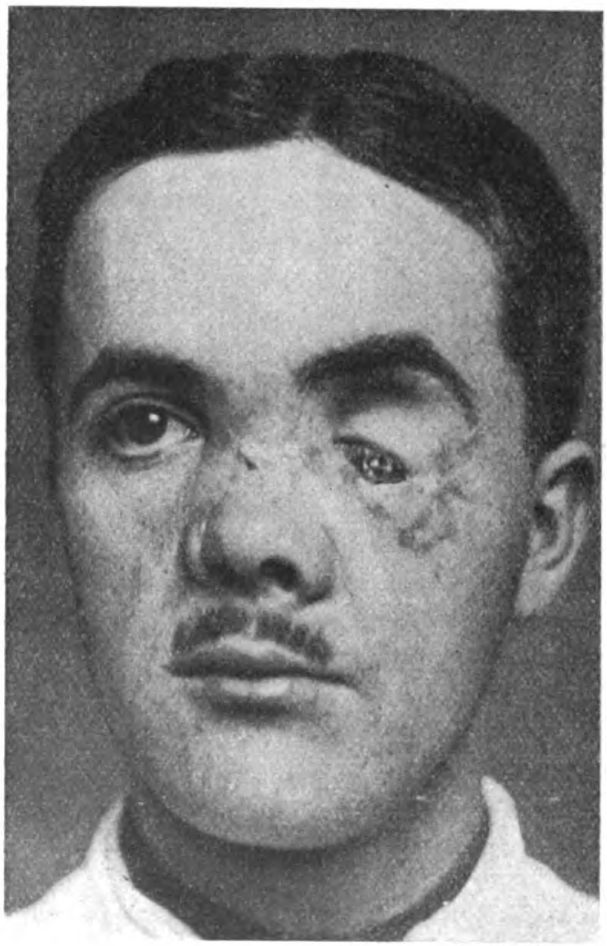

Abb. 5.

stehende Stiele, sondern nehme zwar keine Haut, aber mehr Weichteilumkleidung mit den Gefäßen in Zusammenhang. Nur bei Gaumenplastiken machte ich öfters eine Ausnahme und nehme den Stiel dort nur aus Gefäßen mit weniger Weichteilen. Der Grund, weshalb dies geschieht, liegt darin, daß die Arterie sehr tief liegt und außerdem beim Freipräparieren leicht verletzt werden kann, weil ihre Lage nicht ganz präzis bestimmt werden kann, im Gegensatz zu dem Arteria-temporalis-Lappen. Diese Lappen ohne Hautstiel nennen wir immer „Insellappen". Der Vorteil des Insellappens liegt darin, daß die Haut, die selbst

Digitized by Google
Original from UNIVERSITY OF CALIFORNIA
Generated for guest (Massachusetts Institute of Technology) on 2019-05-24 17:26 GMT / http://hdl.handle.net/2027/uc1.b3753216
Public Domain in the United States, Google-digitized / http://www.hathitrust.org/access_use#pd-us-google

keine größeren Gefäße enthält, bei starker Stieldrehung mehr Störung als Hilfe leistet, weil die Haut weniger elastisch ist und die Hälfte eines jeden Stieles bei starker Tordierung bekanntlich zusammengepreßt und die andere Hälfte auseinandergezogen wird, wodurch die Gefäße in Gefahr kommen, abgeknickt zu werden, oder wenigstens einen Teil ihrer Durchgängigkeit einzubüßen. Außerdem verlangen Hautstiele nach erfolgter starker Drehung oft eine Nachkorrektur zur Be-

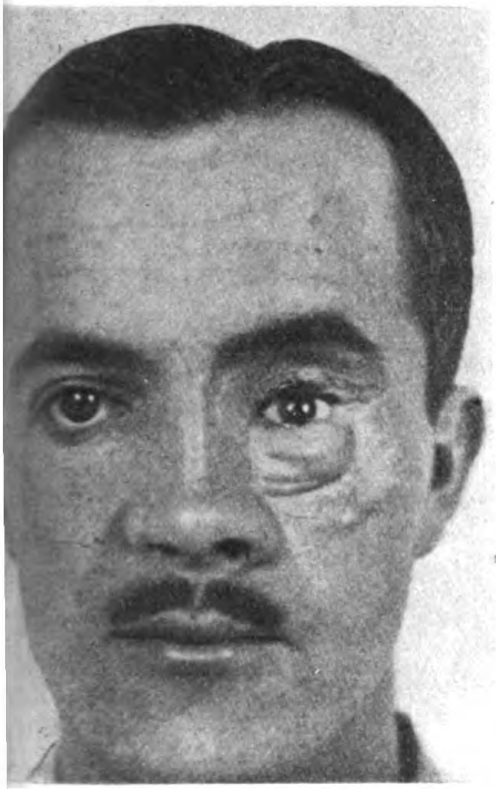

Abb. 6.

Abb. 7.

seitigung ihrer häßlichen wulstförmigen Hervortretung. Man braucht die Haut nach vorsichtiger Durchtrennung nur beiderseits oberflächlich ein bis zwei Zentimeter loszulösen oder zu unterminieren, damit die unterliegenden Stielweichteile nicht in ihrer Beweglichkeit behindert werden bei Drehung des Lappens.

Man verwendet die oben gestielten Arteria-angularis-Lappen oft vorteilhaft für teilweise, sogar fast vollständigen Nasenersatz, und außerdem für Wangendefekte und Herstellung des unteren Augenlides. Besonders in Fällen, wo innere Bekleidung (Nasenschleimhautersatz) und äußere Überdeckung der Nase auf einmal herzustellen sind, kann vorteilhaft die beiderseitige gleichzeitige Verwendung empfohlen werden.

Digitized by Google
Original from UNIVERSITY OF CALIFORNIA
Generated for guest (Massachusetts Institute of Technology) on 2019-05-24 17:26 GMT / http://hdl.handle.net/2027/uc1.b3753216
Public Domain in the United States, Google-digitized / http://www.hathitrust.org/access_use#pd-us-google

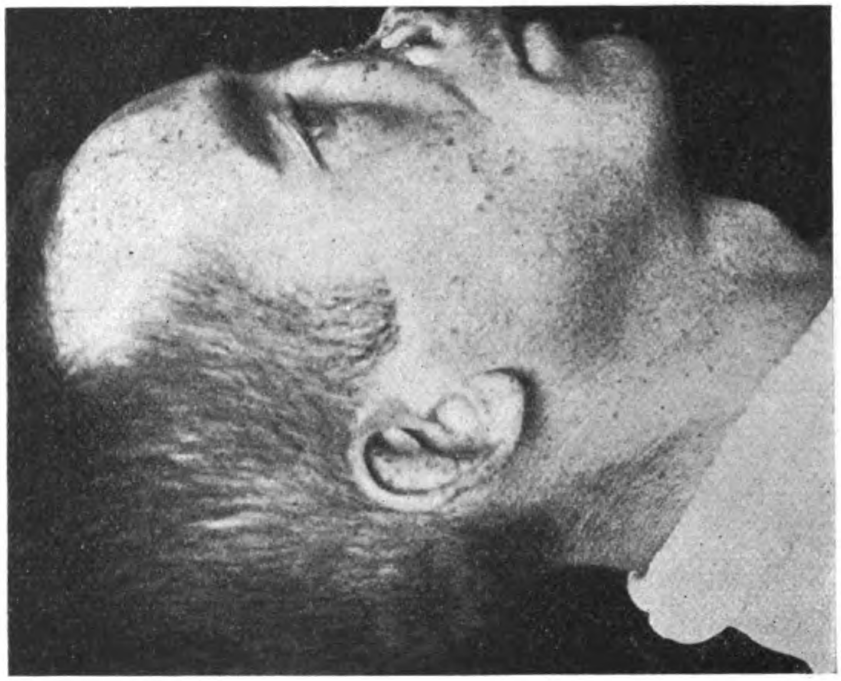

Abb. 10.

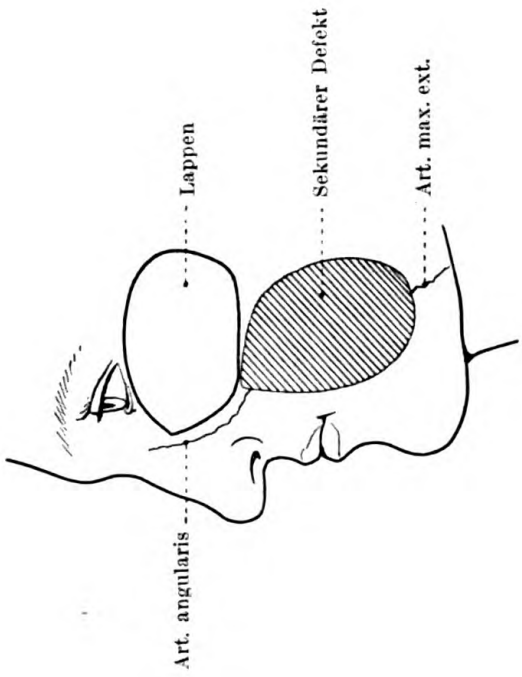

Abb. 8.

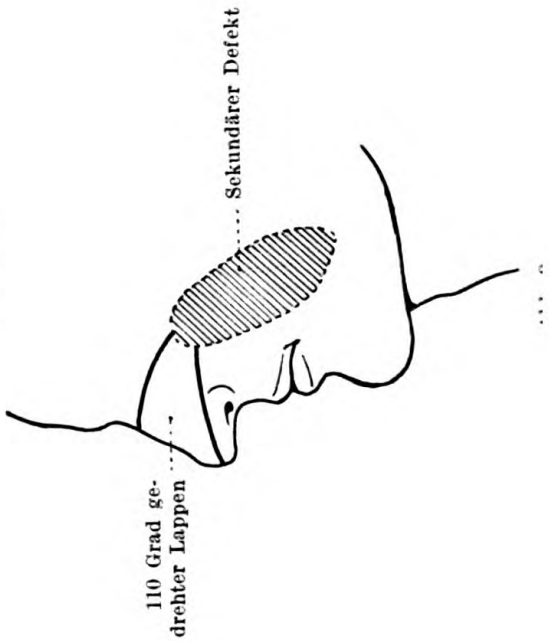

Digitized by Google
Original from UNIVERSITY OF CALIFORNIA
Generated on 2019-05-24 17:26 GMT / http://hdl.handle.net/2027/uc1.b3753216
Public Domain in the United States, Google-digitized / http://www.hathitrust.org/access_use#pd-us-google

Ein Lappen für innere und äußere Bekleidung der neuen Nase wird gleichzeitig von links und rechts entnommen. Es entsteht dadurch in beiden Nasolabialfalten ein symmetrischer Defekt, der auch durch eine symmetrische Narbe ersetzt wird. Die unauffällige Entstellung, die die

Abb. 12.

Abb. 11.

Fortnahme der Lappen hinterläßt, formt den Hauptvorteil ihrer Verwendung. Für Zuschauer, welche zum erstenmal ihrer Anwendung beiwohnen, fällt es immer auf, daß man solche Lappen so breit schneiden und trotzdem diese Defekte ohne Störung und Entstellung schließen kann,

Digitized by Google
Original from UNIVERSITY OF CALIFORNIA
Generated for guest (Massachusetts Institute of Technology) on 2019-05-24 17:26 GMT / http://hdl.handle.net/2027/uc1.b3753216
Public Domain in the United States, Google-digitized / http://www.hathitrust.org/access_use#pd-us-google

Abb. 13.

Abb. 14.

wenn man nur achtgibt, daß die Lappen genügend lang sind und dadurch die Spannung beim Schließen des Defektes über eine große Fläche verteilt wird. Es folgen hier einige Beispiele, um dem Leser klar zu zeigen, wie der Vorgang ist, denn erfahrungsgemäß ist es nicht nur schwierig, plastische Operationen gut zu beschreiben, sondern es gibt auch wenige Leute, die genügend leicht sich in den Raum denken können, ohne Bilder zu sehen oder Operationen beizuwohnen und einen klaren topographischen Begriff über den Vorgang der Operation formen können. Die folgenden Patienten sind alle Kriegsbeschädigte, die ich seit Anfang des Krieges nach dieser Methode operiere. Nach meiner Gewohnheit werde ich im allgemeinen Abstand nehmen von Beschreibungen der weiteren Erledigung der Fälle durch Korrekturen, weil solche das Prinzip der Methode trüben und diese Arbeit zu umfangreich gestalten würden.

Fall 1 betraf einen ungarischen Soldaten N., der 1917 von mir in Budapest operiert wurde wegen Nasenwangendefektes nach Schußverletzung. Pat. war schon vergeblich von anderer Seite mit Stirnlappenformung operiert worden, wie man aus der Stirnnarbe auf den Abb. 1 und 2 sieht. Die Abb. 3 und 4 zeigen das Resultat

Digitized by Google
Original from UNIVERSITY OF CALIFORNIA
Generated for guest (Massachusetts Institute of Technology) on 2019-05-24 17:26 GMT / http://hdl.handle.net/2027/uc1.b3753216
Public Domain in the United States, Google-digitized / http://www.hathitrust.org/access_use#pd-us-google

Abb. 15.

Abb. 16.

nach der Plastik auf der oben beschriebenen Weise. Man sieht hier deutlich die Vernähungsnarbe in der natürlichen Nasolabialfalte. Weil bei Vernähung des sekundären Defektes bei großen Lappen oft Unterspannung stattfindet, veranlaßt die Nahtlinie ab und zu eine Narbe, die später, wenn die Weichteile gedehnt sind, wieder ausgeschnitten werden kann und dann ohne große Spannung und mit wenig Vernarbung verheilt. Man sieht außerdem, wie gut dort ein großer Lappen entnommen werden kann, ohne irgendwelche Entstellung zu geben, weil weder ein Zug nach unten auf das Unterlid noch ein vertikaler Zug auf den Mund ausgeübt wird.

Fall 2. Pat. K. (Abb. 5) mit totalem Unterliddefekt und schwerer Vernarbung der Umgebung wurde mir von Geheimrat Prof. Krueckmann zur Operation in der Universitätsaugenklinik zu Berlin übergeben. Einige Monate später wurde Pat., der inzwischen ein paar Nasenplastiken überstanden hatte, auf den Abb. 6 und auch 7 wiedergegeben.

Abb. 17.

Digitized by Google
Original from UNIVERSITY OF CALIFORNIA
Generated on 2019-05-24 17:26 GMT / http://hdl.handle.net/2027/uc1.b3753216
Public Domain in the United States, Google-digitized / http://www.hathitrust.org/access_use#pd-us-google

Abb. 20.

Abb. 19.

Abb. 18.

Digitized by Google
Original from UNIVERSITY OF CALIFORNIA
Generated for guest (Massachusetts Institute of Technology) on 2019-05-24 17:26 GMT / http://hdl.handle.net/2027/uc1.b3753216
Public Domain in the United States, Google-digitized / http://www.hathitrust.org/access_use#pd-us-google

Fall 3. Die Abb. 8 und 9 zeigen schematisch, wie bei Pat. C. mit schwerer Nasenschußverletzung von mir in Berlin 1918 und 1919 vorgegangen wurde. Seinen Zustand vor der Plastik zeigt Abb. 10. Die weitere Entwicklung ist klar ersichtlich aus den Abb. 11, 12, 13 und 14.

Abb. 22.

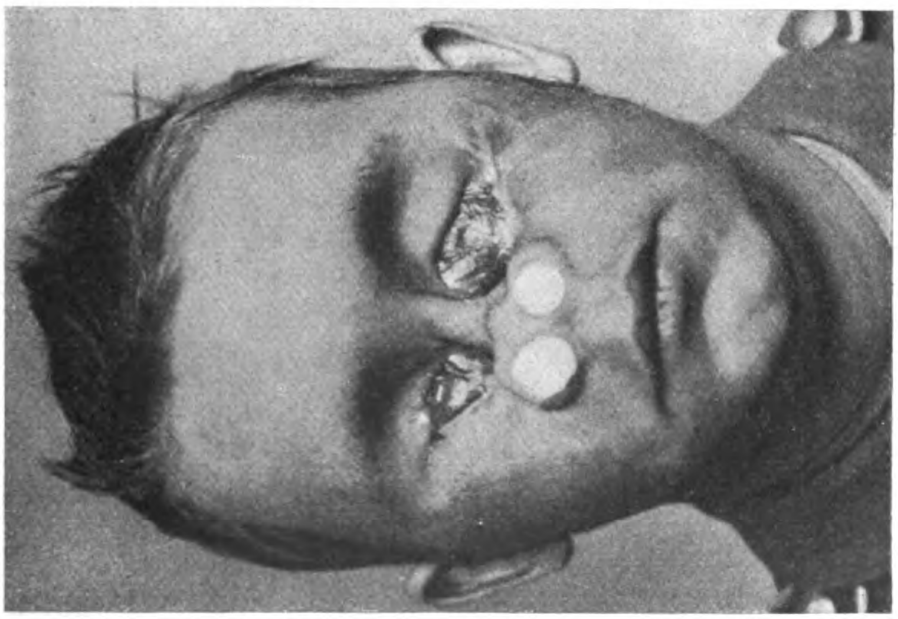

Abb. 21.

Fall 4. Einem ebenfalls blinden Pat. J. wurden laut Abb. 15 außer den Augen auch die Lider, oberer Teil der Wangen und Nase samt der gesamten Stirnhaut und Knochen schwer verletzt. Ohne Erwähnung der sonstigen Operationen sei nur auf die Verwendung eines oben gestielten „Arteria-angularis-Lappens“ zur

Digitized by Google
Original from UNIVERSITY OF CALIFORNIA
Generated on 2019-05-24 17:26 GMT / http://hdl.handle.net/2027/uc1.b3753216
Public Domain in the United States, Google-digitized / http://www.hathitrust.org/access_use#pd-us-google

Formung des rechten Unterlides hingewiesen. Diese Operation wurde 1919 von mir in Berlin vorgenommen (s. Abb. 16 und 17).

Fall 5. Abb. 18 betrifft einen Pat. K., den ich als Gast bei Geheimrat Prof. Krueckmann in der Universitätsaugenklinik in Berlin 1917 operierte wegen

Abb. 24.

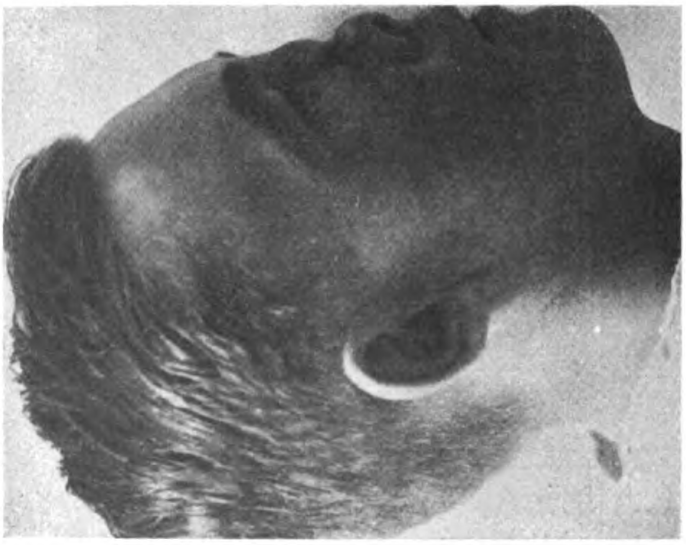

Abb. 23.

schwerer Verletzung der linken Gesichtshälfte und der gänzlichen Zerstörung des Unterlides und der oberen Wangenhälfte. Das Oberlid war stark in Mitleidenschaft gezogen. Auch bestand eine große Speichelfistel in der Wange. Abb. 19 zeigt das erste und Abb. 20 das weitere Resultat eines „oben gestielten Arteria-angularis-Lappens".

Digitized by Google
Original from UNIVERSITY OF CALIFORNIA
Generated for guest (Massachusetts Institute of Technology) on 2019-05-24 17:26 GMT / http://hdl.handle.net/2027/uc1.b3753216
Public Domain in the United States, Google-digitized / http://www.hathitrust.org/access_use#pd-us-google

Fall 6 zeigt wiederum einen Blinden, den mir Geheimrat Prof. Silex in Berlin zur Operation übergab. Man sieht aus der Abb. 21, wie die mittlere Gesichtspartie fast buchstäblich, so wie bei Fall 7, weggeschossen war. Abb. 22 zeigt das sofortige Resultat zweier obengestielter „Arteria-angularis-Lappen" zur Formung

Abb. 26.

Abb. 25.

von Wangen und Unterlider. Es müßten hier noch mehrere Augen- und Nasenkorrekturen stattfinden.

Fall 7. Pat. F. operierte ich bei Prof. August Bier in der Chirurgischen Universitätsklinik in Berlin 1918 und 1919 und später im Reservelazarett Luther-

Digitized by Google
Original from UNIVERSITY OF CALIFORNIA
Generated for guest (Massachusetts Institute of Technology) on 2019-05-24 17:26 GMT / http://hdl.handle.net/2027/uc1.b3753216
Public Domain in the United States, Google-digitized / http://www.hathitrust.org/access_use#pd-us-google

lyzeum; die Abb. 23 und 24 wurden vor jeder Operation aufgenommen und zeigen ein typisches Bild eines Gesichtsquerschusses mit Nasendefekt und Vernarbung. Die Abb. 25 und 26 zeigen die Methode der „oben gestielten Arteria-angularis-

Abb. 28.

Abb. 27.

Lappen" deutlich, da sie kurz nach der Operation aufgenommen wurden. Es wurde hier wiederum ein Lappen für innere und ein Lappen für äußere Bekleidung der neuen Nase genommen Die Abb. 27 zeigt das weitere und 28 und 29 das Schlußergebnis.

Digitized by Google
Original from UNIVERSITY OF CALIFORNIA
Generated for guest (Massachusetts Institute of Technology) on 2019-05-24 17:26 GMT / http://hdl.handle.net/2027/uc1.b3753216
Public Domain in the United States, Google-digitized / http://www.hathitrust.org/access_use#pd-us-google

Zum Schluß gebe ich noch zwei schematische Bilder Nr. 30 und 31, die den Vorgang und die Schnittführungen, die allerdings je nach dem Fall sich etwas anders gestalten, deutlich zum Ausdruck bringen. Die Fälle 5, 7 und 10 passen am meisten zu diesen Skizzen.

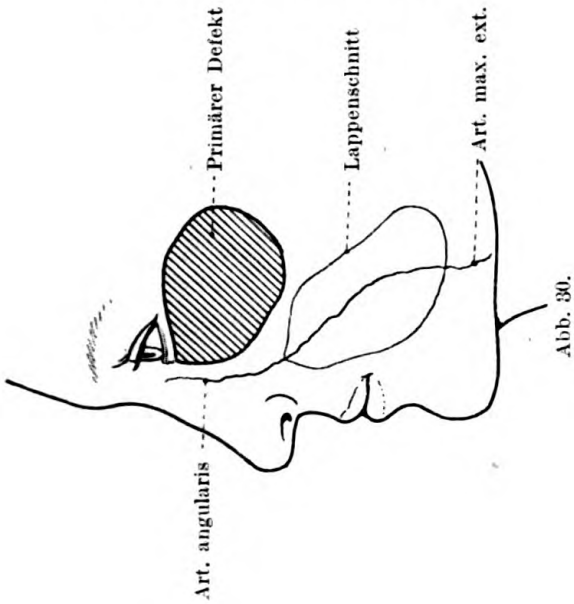

Abb. 30.

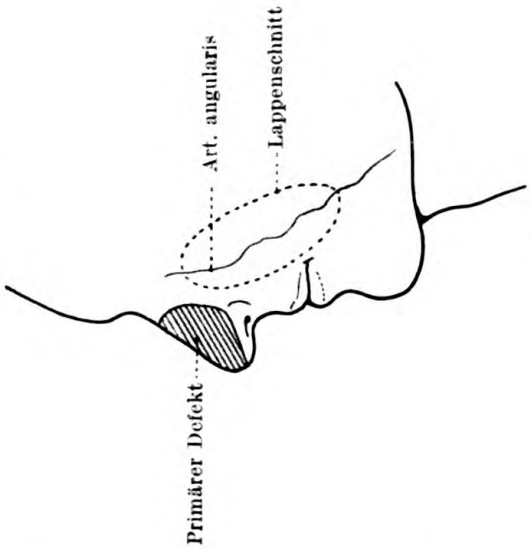

Abb. 31.

Abb. 29.

Am 17. Dezember 1918 demonstrierte ich Pat. mit oben gestielten Arteria-angularis-Lappen am „Kriegsärztliche Abende" Vortrag in Berlin; ebenfalls außerhalb der Tagesordnung beim Chirurgenkongreß 1920 Berlin.

Digitized by Google
Original from UNIVERSITY OF CALIFORNIA
Generated for guest (Massachusetts Institute of Technology) on 2019-05-24 17:26 GMT / http://hdl.handle.net/2027/uc1.b3753216
Public Domain in the United States, Google-digitized / http://www.hathitrust.org/access_use#pd-us-google

(Aus der Chirurgischen Abteilung des Israelitischen Krankenhauses zu Breslau [Primärarzt Prof. Dr. Gottstein].)

Beitrag zur Frage der embolischen Aneurysmen.

Von

Dr. William Boss,

Sekundärarzt der Abteilung.

(Eingegangen am 31. August 1921.)

Die moderne medizinische Kriegsliteratur hat als häufiges und interessantes Kapitel die Entstehung und Behandlung des durch Schußverletzung entstandenen Aneurysmas in den Vordergrund der Erörterungen gerückt. Je reichlicher das kasuistische Material über Aneurysmen geworden ist, desto rascher und grundlegender konnte sich die Lehre über die Aneurysmen entwickeln. Übersieht man das Aneurysmamaterial, so kann man feststellen, daß über das Vorkommen, die Verlaufsweise, das klinische Verhalten, ferner über die Folgeerscheinungen, ja sogar im großen ganzen über die Behandlung der Aneurysmen nicht viel Neues geschrieben worden ist. Anders steht es aber mit einem anderen Kapitel, mit der sogenannten Pathogenese der Aneurysmen. Ihre Erforschung ist allein auf mikroskopischem Wege möglich. Als erster hat sich in diesem Sinne der Lehre der Aneurysmen Virchow zugewandt und in seiner Arbeit „Über die Erweiterung der kleinen Gefäße“ seine grundlegenden Ansichten niedergelegt. Durch mikroskopische Untersuchungen ermittelte er alle möglichen Übergänge von einer ampullären Ektasie der Arterie an, bei der sämtliche Wandschichten unverändert bestehen, bis zu jener Ausbuchtung der Gefäßwand, in der die Media völlig geschwunden ist. Nach ihm bedingt jede dauernde Gefäßerweiterung eine veränderte Beschaffenheit der Gefäßwände, und er hält alle Vorgänge, von der einfachen Gefäßerweiterung mit Hypertrophie der Wandelemente an bis zum allmählichen Verschwinden eines Elementes nach dem anderen, nur für bestimmte Störungen des Ernährungsaktes. Die anfänglich einfache Ektasie ist die Folge des Druckes, den das Blut auf die Gefäßwand ausübt, und dem diese nachgibt. Dem Drucke gegenüber stehen die elastischen und contractilen Elemente und der Widerstand der umgebenden Teile. Ernährungsstörungen der contractilen-elastischen Wandelelemente bedingen die dauernde Dilatation, das Aneurysma.

Digitized by Google
Original from UNIVERSITY OF CALIFORNIA
Generated on 2019-05-24 17:26 GMT / http://hdl.handle.net/2027/uc1.b3753216
Public Domain in the United States, Google-digitized / http://www.hathitrust.org/access_use#pd-us-google

Virchows Schüler, vor allem v. Recklinghausen, haben die Lehre von der Pathogenese des Aneurysmas vervollkommnet. In seinem 1883 erschienenen Handbuche der allgemeinen Pathologie stellt er die Theorie auf, daß ein Aneurysma durch eine primäre Zerreißung der elastischen Fasern der Media hervorgerufen werde, „in den frischen miliären Aneurysmen", so schreibt er, „konnte ich deutlich Sprünge in der Media nachweisen, und Virchow hat schon Defekte der Muskelfasern nachgewiesen". Spielt bei dieser Theorie der primären Zerreißung der Elastica, die auch v. Recklinghausens Schüler Helmstaedter vertritt und Versträten in seiner Abhandlung über Aneurysmen der Aorta thoracica reproduziert, die mechanische Schwächung die Hauptrolle, so ist Koester diametral entgegengesetzter Ansicht, indem er einen mechanischen Schwund der Media annimmt. In seinen Untersuchungen an beginnenden Aneurysmen findet er kleine Herde, wie Flecke, in der Muscularis, die er aber durchaus nicht als Zerreißungen der Elastica anerkennt. Vielmehr handelt es sich nach seiner Ansicht um Entzündungsherde, die mit Bindegewebswucherungen einhergehen und wie mit einem Stiele in die Adventitia reichen, aus der sie eigentlich hervorgehen. Sie bestehen aus Zellwucherungen, die um die Vasa vasorum herum gelagert sind, die sich gegen und in die Muscularis vorschieben und dementsprechend große Teile von ihr zur Verödung bringen, worauf an solchen Stellen Intima und Adventitia miteinander verschmelzen. Entsprechend diesen fleckförmigen Herden bildet sich ein Aneurysma aus. Seine Grundlage bildet somit eine Mesarteriitis.

Daß es in der Tat auf eine mechanische (v. Recklinghausen) oder entzündliche (Köster) Schädigung der Media ankommt, lehren auch die grundlegenden Untersuchungen Eppingers, der in allen Fällen seines großen Aneurysmamaterials an der Übergangsstelle der Arterie in die Aneurysmawand Veränderungen der Media und speziell der Elastica fand. Sind diese, soweit sie die Media betreffen, etwas verschieden, so sind sie in bezug auf das elastische Gewebe in jedem Falle gleich: es erscheint nämlich immer die Elastica an der Übergangsstelle der Arterie in die Aneurysmawand abgerissen, unbeschadet der Kontinuität sämtlicher oder einzelner Wandschichten der Arterie. In diesem pathogenetischen Sinne unterscheidet Eppinger das kongenitale Aneurysma, das parasitäre Aneurysma und das Aneurysma simplex (traumaticum).

Entsprechend dem besonderen Interesse des bis dahin noch wenig behandelten Kapitels wird der größte Teil der Erörterungen dem parasitären Aneurysma gewidmet. Eppinger macht hierbei noch drei große Unterabteilungen: a) das mykotisch-embolische Aneurysma, b) das Wurmaneurysma der Pferde (Aneurysma verminosum equi), c) das Arrosionsaneurysma.

Digitized by Google
Original from UNIVERSITY OF CALIFORNIA
Generated for guest (Massachusetts Institute of Technology) on 2019-05-24 17:26 GMT / http://hdl.handle.net/2027/uc1.b3753216
Public Domain in the United States, Google-digitized / http://www.hathitrust.org/access_use#pd-us-google

Eppinger spricht in den Fällen von einem Arrosionsaneurysma, in denen die Bildung des Aneurysmas durch arrodierende pathologische Veränderungen zustande kommt, die von außen her auf streng umschriebene Stellen der Arterienwand einwirken; die äußeren Wandschichten, insbesondere die Elastica, des betreffenden Arterienstückes werden zerstört, während die in ihrer Kontinuität unversehrt gebliebene Intima zwischen den abgesetzten Enden der Elastica ausgebuchtet wird. Derartige Aneurysmen finden sich demgemäß nur an Arterienstücken, die im Grunde oder im Rande eines Geschwüres oder an der Wand einer Geschwürshöhle verlaufen. Beiden, dem Geschwür sowohl wie der Geschwürshöhle, muß eine arrodierende Beschaffenheit des Produktes derselben und eine gewöhnlich langsam fortschreitende Vergrößerung durch Arrosion und Zerstörung ihrer Gewebselemente eigentümlich sein. Solche Bedingungen erscheinen beispielsweise erfüllt in chronisch tuberkulösen Lungenkavernen. Auch innerhalb infizierter Wunden sind die Bedingungen für Rupturaneurysmen gegeben. In der Aorta ascendens hat von Kahlden Eiterherde beobachtet, die sich in der Adventitia im Anschluß an eine infektiöse Perikarditis entwickeln, und die, durch Arrosion der Media, die Widerstandsfähigkeit derselben so schwächen, daß Rupturen entstehen, die zu Rupturaneurysmen oder aber auch zu totaler Zerreißung aller Gefäßhäute und damit zu raschem Tode führen. Der zuletzt geschilderte Vorgang scheint der häufigere zu sein. Auch Rokitanski hält es für wahrscheinlicher, daß die Intima nach Arrosion der äußeren Gefäßhäute infolge geschwüriger Prozesse einreißt, als daß die Intima vorgestülpt wird. In den Fällen, in denen es trotzdem bei den gegebenen Verhältnissen zu sackartigen Ausstülpungen kommt, die dem Arterienrohr aufsitzen, soll die Wand der Vorwölbungen nicht von der ausgestülpten Intima, vielmehr von neu entstandenen Geweben gebildet sein. Man könnte einen solchen Fall vielleicht als Aneurysma spurium ansehen, bei dem die Perforation der Arterie durch die neugebildeten Gewebslager gewissermaßen verstopft wird.

Ein solcher Fall von Arrosionsaneurysma kam vor einiger Zeit auf der Abteilung des Herrn Prof. Gottstein zur Beobachtung. Da der Prozeß aber bereits sehr progredient war, konnte eine Entscheidung nicht mehr getroffen werden, ob ein Arrosionsaneurysma im Sinne Eppingers oder v. Rokitanskis vorlag.

Dr. J. N. 35 Jahre alt. Familienanamnese o. B. Vor einigen Wochen klagte Pat. nach einer influenzaartigen Erkrankung mit Stirnhöhlenkatarrh über Schmerzen oberhalb des r. Knies an der Innenseite des Oberschenkels. Der Arzt fühlte dort eine kleine harte, nicht pulsierende Anschwellung. Die Temperatur schwankte zwischen 38° und 39°. Ichthyolpinselungen. Nach einigen Tagen traten Schmerzen in der Wade etwas unterhalb der Kniekehle auf. Pat. konnte die Schmerzen genau lokalisieren. Man fand aber nichts Palpables, und es wurde daher eine Thrombose einer tiefen Vene angenommen. Nach etwa zehn Tagen

Digitized by Google
Original from UNIVERSITY OF CALIFORNIA
Generated for guest (Massachusetts Institute of Technology) on 2019-05-24 17:26 GMT / http://hdl.handle.net/2027/uc1.b3753216
Public Domain in the United States, Google-digitized / http://www.hathitrust.org/access_use#pd-us-google

gingen die Erscheinungen, ebenso das Fieber zurück, und Pat. konnte Bett und Zimmer verlassen. Nach wenigen Tagen traten wieder Schmerzen an der Innenseite des r. Oberschenkels, höher als an der zuerst bezeichneten Stelle auf. Die Schmerzen waren dumpf, anfallsweise auftretend, häufig kamen sie in der Nacht, sie waren nicht klopfend, bohrend oder reißend. Die Temperatur war ständig über 37°, ging aber über 38° nur selten hinaus; der Puls auffallend klein, weich, nicht sonderlich beschleunigt. Die schmerzhafte Stelle am Oberschenkel wölbte sich allmählich vor, und der Arzt hatte das Gefühl, als ob in der Tiefe ein Absceß, umgeben von starker Infiltration, in Ausbildung begriffen wäre. Fluktuation wurde nicht gefühlt, auch kein Pulsieren oder Schwirren. Erst in der letzten Woche nahm die Schwellung deutlich zu, und die Haut an der Innenseite des Oberschenkels spiegelte etwas. Ein noch hinzugezogener Arzt hielt einen tiefen, vielleicht periostitischen Absceß für vorliegend. Vor zwei Tagen schwoll der Oberschenkel besonders stark an, dabei blieb seine Beweglichkeit aktiv gut. Den Puls an der Art. tibialis post. glaubte der Arzt noch zu fühlen; das Allgemeinbefinden hatte sich nicht verschlechtert. Erst gestern nachmittag machte der Kranke, der sehr blaß geworden war, einen verfallenen müden Eindruck. Unter der Annahme eines Abscesses, der sofort eröffnet werden soll, kommt Pat. nach dreistündiger Eisenbahnfahrt im Krankenauto auf die Abteilung.

Aufnahmebefund: Mittelgroßer Pat. in schlechtem Ernährungszustande, sichtbare Schleimhäute auffallend blaß, keine Drüsenschwellungen, keine Exantheme. Zunge feucht, belegt. Rachenorgane o. B. Der Schädel ist auf Beklopfen nirgends schmerzempfindlich. Thorax: faßförmig, epigastrischer Winkel ein rechter. Pulmones: Klopfschall hypersonor, Atmungsgeräusch abgeschwächt, vesiculär. Lungengrenzen h. u. etwas tiefstehend. Cor: Grenzen überlagert, Töne paukend, systolisches schabendes Geräusch über sämtlichen Klappen, namentlich über der Aorta, Aktion regelmäßig, beschleunigt. Puls: 140, weich, klein. Bauchorgane o. B. Temp. 38°.

Lokalbefund: Der r. Oberschenkel mächtig geschwollen, dicht oberhalb des Kniegelenks fast von doppelt so großer Zirkumferenz wie links. Das Ödem betrifft auch Unterschenkel und Fuß und reicht nach oben zu im rechten Hypogastrium bis fast in Nabelhöhe. Fluktuation handbreit oberhalb des Kniegelenks auf der Innenseite des r. Oberschenkels. Hier ist das Ödem besonders stark entwickelt, und der Oberschenkel erscheint kolbig aufgetrieben. Schmerzhaftigkeit mäßig. Das Bein wird im Kniegelenk in leichter Beugestellung gehalten und steht etwas in Außenrotation. Beweglichkeit in den Fuß- und Zehengelenken frei. Keine Parästhesien. Der r. Fuß fühlt sich warm an. Die A. dorsalis pedis ist kaum zu fühlen, was aber auch möglicherweise durch das bestehende Ödem zu erklären ist. Sausen ist über der Schwellung am Oberschenkel nicht festzustellen, ebensowenig Schwirren. Auscultatorisch erscheint der Puls über der A. femoralis in der Leistenbeuge systolisch etwas verstärkt.

Die Röntgenaufnahme des r. Oberschenkels zeigt das Periost im unteren Drittel unscharf und etwas aufgetrieben.

Da man einen Absceß annimmt, erfolgt zunächst im Ätherrausch Punktion der Vorwölbung (Prof. Gottstein). Es wird an mehreren Stellen eingegangen, dabei lediglich serös-blutige Flüssigkeit mit der Punktionsnadel aspiriert. Es wird hierauf durch das blaßgelbe Fettgewebe hindurch eine etwa 5 cm lange Incision auf der Innenseite des Oberschenkels (unteres Drittel) geführt. Man kommt auf ziemlich dickflüssigen, mißfarben aussehenden Eiter. Dann geht man mit der Kornzange unterhalb des M. sartorius, der blaß rosa aussieht, ein. Sofort spritzt hellrotes Blut im Strahle hervor. Nach Tamponade, durch die die Blutung zum Stehen kommt, wird nochmals mit der Kornzange in der Richtung nach oben

Digitized by Google
Original from UNIVERSITY OF CALIFORNIA
Generated for guest (Massachusetts Institute of Technology) on 2019-05-24 17:26 GMT / http://hdl.handle.net/2027/uc1.b3753216
Public Domain in the United States, Google-digitized / http://www.hathitrust.org/access_use#pd-us-google

zu eingegangen. Ein noch stärkerer Blutstrahl schießt hervor. Es erfolgt daher zunächst feste Tamponade und Kompressionsverband, worauf die Blutung steht.

Da man ein Rupturaneurysma annimmt und möglicherweise eine Amputation in Frage kommt, erfolgt, nachdem man hierzu die Erlaubnis vom Pat. erhalten hat, an demselben Nachmittage erneute Operation in leichter Morphium-äthernarkose (Prof. Gottstein). In der r. Leistenbeuge wird ein parallel zur Längsachse verlaufender 4 cm langer Schnitt geführt, das Fettgewebe erscheint sulzig infiltriert und ist blaßgelb verfärbt. Aus den kleinen Gefäßen, die man eröffnet, kommt nur hin und wieder blaßrosa aussehendes Blut. In nicht unbeträchtlicher Tiefe gelingt es, die pulsierende Art. femoralis freizulegen. Es wird ein Faden um sie geschlungen, dann eine Höpfner-Klemme angelegt. Entfernung der Kompressionstamponade aus der am Morgen angelegten Wunde. Keine Blutung. Der Schnitt wird nach oben und unten zu erweitert, so daß er insgesamt 15 cm lang wird. Man geht auf der medialen Seite am Innenrande des blaßrot aussehenden M. sartorius stumpf ein, das morsche Gewebe wird leicht auseinandergeschoben, dabei kaum eine Blutung. Handbreit oberhalb des Kniegelenks kommt man in eine fast kindskopfgroße Höhle, aus der man frische blaurot verfärbte sowie bereits in Organisation begriffene Koagula rasch ausräumt. Man gewahrt auf der medialen Seite der Art. einen $1^1/_2$ cm langen Riß. Die Gefäßwand ist oberhalb und unterhalb von demselben aufgefasert und beteiligt sich namentlich an der unteren und inneren Seite mit an der Bildung des Aneurysmasackes. Seine Wand wird zum Teil mit exstirpiert. Da das Coenensche Zeichen positiv ist, wird die Arterie ligiert. Beim Zuziehen des Fadens fällt die geringe Elastizität der Gefäßwand auf, so daß man zunächst glaubt, man hätte den Nerv mit eingebunden. Derselbe hängt jedoch schlaff in der Operationshöhle. Auch nach oben zu wird die Arterie auspräpariert und zweimal unterbunden. Der Oberschenkelknochen liegt, von Muskeln und Periost unbedeckt, frei im Operationsgebiete. Tamponade der Operationswunde nach oben und unten zu mit weißer Gaze, in der Mitte der Operationswunde wird ein Drain in die Tiefe gelegt und mit Sicherheitsnadel befestigt. Nach Öffnen der Höpfnerschen Klemme zeigen sich Pulsationen am zentralen Arterienstumpf, am distalen Ende sind jedoch solche nicht festzustellen. Naht der Fascie und Muskulatur mit Catguteinzelnähten. Seidenknopfnähte der Haut. Fuß und Unterschenkel sind nach der Operation kühl.

Obwohl der ganze Eingriff nur kurze Zeit gedauert hat und sofort elektrisches Lichtbad, intravenöse Kochsalzinfusion, künstlicher Sauerstoff und Analeptica verabreicht werden, kommt Pat. zwei Stunden nach dem Eingriffe ad exitum.

Eine Sektion war leider nicht gestattet, es war nur möglich einen Teil der Art. femoralis zu gewinnen. Ihre Innenfläche ist in den oberen Partien glatt, nur hier und da sind einige Verfettungsherde, gekennzeichnet durch gelblichweiße Verfärbung, zu erkennen. Weiter unterhalb liegen mehrere geschwürsartige Defekte verschiedener Größe, in deren Umgebung die Intima unregelmäßig verdickt ist.

Mikroskopischer Befund (Prosektor Dr. Reim): Die Blutmassen aus dem aneurysmatischen Sacke bestehen aus Fibrin, roten und weißen Blutkörperchen; die roten bilden die Hauptmasse, aber auch die weißen sind in großer Menge vorhanden. Die adventitiellen Schichten und die weitere Umgebung des Gefäßes sind der Sitz einer ausgedehnten subakuten Entzündung, die sich an vielen Stellen auf die Media fortsetzt. Intimaveränderungen fehlen; die erwähnten geschwürigen Defekte erweisen sich mikroskopisch als typische Atheromherde, die zahlreiche Cholestearinkrystalle enthalten. Einrisse der elastischen Fasern sind nicht nachzuweisen. Die benachbarte Intima ist verdickt, kernarm.

Digitized by Google
Original from UNIVERSITY OF CALIFORNIA
Generated for guest (Massachusetts Institute of Technology) on 2019-05-24 17:26 GMT / http://hdl.handle.net/2027/uc1.b3753216
Public Domain in the United States, Google-digitized / http://www.hathitrust.org/access_use#pd-us-google

Zusammenfassend ist zu sagen: Bei einem 35jährigen Mann, der einige Wochen vor dem jetzigen Leiden eine influenzaähnliche Erkrankung mit sich anschließendem Stirnhöhlenkatarrh durchmachte, trat nach einiger Zeit eine Periostitis des r. Oberschenkels auf, die nach kurzer vorübergehender Besserung bei gleichzeitig einsetzender Endokarditis einen schweren Charakter annahm. Der r. Oberschenkel schwoll mächtig an. Temp. 38 bis 38,5. Bei der vorgenommenen Operation stieß man auf der Innenseite des Oberschenkels auf einen älteren, in den Weichteilen gelegenen Eiterherd. Es handelte sich, wie die bakteriologische und mikroskopische Untersuchung zeigte, um eine Streptokokkeninfektion. Bei dem unmittelbar nachher erfolgten Eingriffe kam man auf einen großen aneurysmatischen Sack, der mit teils flüssigen, teils geronnenen Blutmassen angefüllt war. In der Tiefe der Höhle lag die Arteria femoralis. Ihre mediale Wand wies einen $1^1/_2$ cm langen Riß auf, an dessen oberem und unterem Ende die Gefäßwand aufgefasert erscheint. Sie beteiligte sich mit an der Bildung des aneurysmatischen Sackes. Dieser makroskopisch während der Operation erhobene Befund spricht im Zusammenhange mit der mikroskopischen Untersuchung dafür, daß sich am Oberschenkel in einem metastatischen Abscesse ein Arrosionsaneurysma gebildet hat, das die durch Atheromatose schwer geschädigte Art. femoralis von außen her arrodiert hat.

Diese Form der Arrosionsaneurysmen habe ich, abgesehen von 8 Fällen, die Eppinger veröffentlicht hat, sonst in der Literatur nicht finden können.

Etwas weniger selten sind Fälle von embolischem Aneurysma. Ponfick formulierte den Gang der embolischen Aneurysmabildung dahin: Von ulcerierenden Klappen oder auch von anderen Stellen der Gefäßwand wird ein scharfkantiges, kalkiges Partikelchen in periphere Arterien geschwemmt. Es spickt sich in ihre Wandung ein, und durch den Druck des anprallenden Blutstromes entstehen Substanzverluste in der Wand der Arterie. Diese Erscheinungen werden noch begünstigt, wenn der Embolus hinter der Teilung einer Arterie steckenbleibt, da er in diesem Falle den vermehrten Seitendruck in dem völlig wegsam gebliebenen Seitenast mit auszuhalten hat, und ferner wenn der embolisierte Arterienabschnitt von nachgiebigem, weichem Parenchym umgeben ist.

Eppinger macht gegenüber diesen Anschauungen Ponficks geltend, daß kalkige Massen ohne frische Auflagerungen an den Klappen regelmäßig so fest gewachsen sind, daß sie nur mit großer Gewalt losgelöst werden können. Sie können nur dann als Emboli verschleppt werden, wenn sie an den Klappen von weichem Gerinnsel überlagert sind. Es ist aber unwahrscheinlich, daß solche Emboli, wenn sie auch einen harten Kern besitzen, die Gefäßwand verletzen können, und es

Digitized by Google
Original from UNIVERSITY OF CALIFORNIA
Generated on 2019-05-24 17:26 GMT / http://hdl.handle.net/2027/uc1.b3753216
Public Domain in the United States, Google-digitized / http://www.hathitrust.org/access_use#pd-us-google

ist besonders durch keine Beobachtung erwiesen, daß auch weiche Emboli in der von Ponfick angenommenen Weise die Arterienwand verändern. Vielmehr erklärt Eppinger an der Hand eingehender Untersuchungen die Entstehung dieser von ihm als mykotisch-embolisch benannten Aneurysmen in folgender Weise:

Bakterien enthaltende Partikeln der endokarditischen Klappenauflagerungen werden losgerissen und bilden die Ursache zu mykotischer Embolie und mykotisch-embolischen Thrombosen, am häufigsten an den Verzweigungsstellen der Arterien. Die Bakterien, die Eppinger in Form von homogenen Anhäufungen sowohl in den Klappenbildungen wie in den Embolien und Thromben nachweisen konnte, verursachen an den Stellen, an denen die Emboli sitzenbleiben, akute inflammatorische Veränderungen in der Gefäßwand, die von der Adventitia ausgehen (Periarteriitis acuta). Diese Inflammation schreitet von außen nach innen zu vor, greift auf die Media über, zerstört diese mehr oder minder vollständig und verursacht ein Zerreißen der Elastica int. und Intima mit sekundärer Ausdehnung der Adventitia und der evtl. noch vorhanden Reste der Media und damit ein Aneurysma.

Die Ansicht Eppingers über die Entstehung der embolischen Aneurysmen haben histologische Untersuchungen verschiedener Autoren wie Buday, v. Büngner, Simmonds und Stern bestätigt.

Man sieht also, daß diese Aneurysmen vom pathologisch-anatomischen Gesichtspunkte aus vielfach behandelt worden sind, ihren klinischen Besonderheiten hat man jedoch weniger Beachtung geschenkt. Lindbom hat eine Zusammenstellung der bis zum Jahre 1914 veröffentlichten Fälle gegeben, und zwar sowohl der embolischen Aneurysmen der Bauchgefäße (der A. coeliaca, mesenterica sup., lienalis und am häufigsten der A. hepatica) als auch der embolischen Aneurysmen an den Arterien der Extremitäten, von denen er insgesamt 18 Fälle aus der Gesamtliteratur und einen eignen mitteilen kann. Es ist ihm jedoch ein von Weinlechner beobachteter Fall entgangen, der hierher gehört. In diesem handelte es sich um ein Aneurysma der A. brachialis, das sich im Verlaufe eines schleichenden Typhus abdominalis entwickelte.

Auch wir konnten einen ganz ähnlichen Fall von embolischem Aneurysma an einer Extremitätenarterie im Anschluß an einen Typhus beobachten.

Maschinenmeister Robert F. 45 Jahre alt. Familienvorgeschichte o. B. Pat. in der Jugend nie krank gewesen, geschlechtliche Ansteckung verneint. Vor 15 Jahren Kniegelenksentzündung, auf welcher Basis, läßt sich nicht mehr feststellen, ein eigentlicher Gelenksrheumatismus soll aber nicht bestanden haben. Vor fünf Wochen erkrankte F. fieberhaft. Der zugezogene Arzt stellte Bronchitis und Stenose der Aorta mit beginnender Insuffizienz fest. Nach ca. drei Tagen klang die Bronchitis allmählich ab. Zu gleicher Zeit tritt linksseitige Parese des Facialis auf. Das Fieber, das in den ersten Tagen der Bronchitis 39° betragen hat und vorübergehend heruntergegangen war, erreicht wieder die alte Höhe. Im weiteren Verlauf der Krankheit (2. Woche) tritt Febris continua um 39° auf. Dabei ist der Puls stets irregulär, nicht sehr beschleunigt. Milz hart, vergrößert, Stuhl

Digitized by Google
Original from UNIVERSITY OF CALIFORNIA
Generated for guest (Massachusetts Institute of Technology) on 2019-05-24 17:26 GMT / http://hdl.handle.net/2027/uc1.b3753216
Public Domain in the United States, Google-digitized / http://www.hathitrust.org/access_use#pd-us-google

normal. Keine Roseola. Leukocyten 10 000. Widal: 1: 150 +. Zwei Tage vor der Aufnahme in das Krankenhaus Schmerzen im r. Bein unterhalb der Leistenbeuge. Der Arzt glaubte, daß ein Bubo vorliege, und verordnet Einreibungen mit Unguentum Credé. Abends klagte Pat. über hämmernde Schmerzen. Am nächsten Morgen wurde Schwirren und Pulsieren über der Vorwölbung festgestellt. Der Puls an der A. poplitea war rechts schwächer als links, an der A. dorsalis pedis beiderseits gut fühlbar. Da ein Aneurysma der A. femoralis im Anschlusse an einem Typhus + Endokarditis angenommen wird, erfolgt Verlegung in die JKVA.

Befund (25. III. 1915): Großer Pat. in mäßigem Ernährungszustande, von ausgesprochenem septischen Aussehen. Haut gelblich, sichtbare Schleimhäute blaß, keine Drüsenschwellungen, keine Exantheme, keine Varicen.

Der r. Oberschenkel stark geschwollen, im mittleren Drittel am Übergang zum oberen Drittel auf der Innenseite zwei faustgroße Geschwülste, über denen deutlich Schwirren und Pulsieren festzustellen ist. Dasselbe verliert sich allmählich in der nächsten Umgebung, ist aber auscultatorisch bis in die Art. iliaca ext. und Art. dorsalis pedis hörbar. Der Puls an der Art. dorsalis pedis sowie an der Art. tibialis post ist rechts nicht fühlbar Auf der Innenseite des r. Unterschenkels, der gleichfalls ödematös ist, findet sich eine hyperalgetische Zone im Bereich der Rami cutanei cruris medialis N. sapheni, auf der Außenseite des Unterschenkels eine anästhetische Zone im Bereich des N. cutaneus surae lateralis und am Außenrande des Fußes eine hyperästhetische Zone im Bereich des N. suralis. Der Fuß fühlt sich warm an und ist frei beweglich.

Rachenorgane und Lungen o. B. Herz: Perkussion: Herzdämpfung obere Grenze: u. R. der III. Rippe, rechte Grenze: 1 Querfinger außerhalb des rechten Sternalrandes, linke Grenze: 2 Querfinger außerhalb der Mamillarlinie. Spitzenstoß im V. und VI. I. R., 2 Finger außerhalb der Mamillarlinie, sehr stark hebend und verbreitert, sicht- und hörbar. Auscultation: Aorta: reiner I. Ton, lautes gießendes diastolisches Geräusch an der typischen Stelle und noch besser am linken Sternalraume im III. I. R. hörbar. Über der Aorta ferner noch ein leichtes systolisches Geräusch, das ebenso an der Mitralis nachweisbar ist. Puls: 118, celer, groß, stark gespannt, Doppelton über der linken Cruralis fraglich, bei stärkerem Druck Doppelgeräusch angedeutet. Capillarpuls deutlich an den Fingernägeln. Blutdruck nach R. R. 140.

Leib: nirgends aufgetrieben oder druckempfindlich. Kein Ascites. Leber überragt den Rippenbogen um 2 Querfinger, Rand weich. Gallenblasengegend nicht druckempfindlich. Gallenblase selbst nicht palpabel. Milz: vergrößert, hart, überragt die Costo-clavicular-Linie um 3 Querfinger nach vorn. Rectal: Prostata eben fühlbar, rechts scheint die Rectalschleimhaut ödematös zu sein. Pulsationen sind nicht fühlbar. Urin: spontan entleert — A — S sauer, Sediment vereinzelt Erythrocyten und Leukocyten, spärlich Epithelzellen, einzelne verfettete kleine Rundzellen. Temp. 38,8. Blutbefund: Hg. 70, Erythrocyten 4 120 000, Leukocyten 16 000, keine Plasmodien.

Wassermann negativ.

Behandlung: Ruhigstellung des Beines in Volkmannscher Schiene, Morphium zur Herabsetzung des Blutdruckes, flüssige Diät.

Krankheitsverlauf: (28. III. 1915) Schwellung des Beines nimmt zu:

Vergleichende Maße	links	rechts (krank)
Mitte der Patella	40 cm	43 cm
10 cm oberhalb	38 cm	51 cm
10 cm unterhalb der Mitte der Leistenbeuge	49 cm	62 cm

Herzbefund unverändert. Sensibilitätsstörungen am r. Bein wechseln. Der Puls am r. Fuß ist nicht fühlbar, derselbe ist warm. Die Vorwölbung am Oberschenkel

Digitized by Google
Original from UNIVERSITY OF CALIFORNIA
Generated for guest (Massachusetts Institute of Technology) on 2019-05-24 17:26 GMT / http://hdl.handle.net/2027/uc1.b3753216
Public Domain in the United States, Google-digitized / http://www.hathitrust.org/access_use#pd-us-google

wird am unteren Pole kleiner und rückt mit der größeren Zirkumferenz nach oben.

31. III. 1915. Vorwölbung noch etwa faustgroß, ihr Hauptumfang liegt dicht unterhalb der Inguinalbeuge auf der Innenseite. Das Gebiet, in dem das Schwirren zu fühlen ist, ist nur noch etwa handtellergroß. Schwellung am Knie, ebenso wie das Knöchelödem, stärker. Fieberverlauf septisch.

5. IV. 1915. Die Schwellung des r. Beines nimmt bedeutend zu, jedoch können Vergleichsmaße nicht genommen werden, da die geringste Bewegung heftigste Schmerzen auslöst, die nur durch stärkste Narkotica einigermaßen zu coupieren sind. Schwirren ist fast nicht mehr feststellbar und besteht nur noch ganz circumscript in der r. Leistenbeuge. Abends Schüttelfrost, Puls 130, stark gespannt.

6. IV. 1915. Pat. wird sehr unruhig. Sensorium nicht mehr vollkommen frei. Schwellung des r. Beines nimmt weiter zu, so daß sein Umfang schätzungsweise doppelt so groß ist als am gesunden Oberschenkel. Gegen mittags wird der Fuß kühl; Pat. verfällt unter zunehmender Blässe; nachmittags Exitus letalis.

Die Sektion wurde von dem damaligen Prosektor unserer Anstalt, Dr. Reim, ausgeführt. Er hat auch in liebenswürdiger Weise die wichtigen und interessanten mikroskopischen Präparate, die über das ganze Wesen des Leidens Aufklärung bringen, genau untersucht und beschrieben.

Auszug aus dem Sektionsprotokoll.

Brusthöhle: Zwerchfellstand beiderseits V. Rippe. Nach Wegnahme des Brustbeines sieht man den Herzbeutel in Überhandtellergröße vorliegen. Die beiden Herzbeutelblätter sind in ganzer Ausdehnung miteinander verwachsen, ebenso lassen sich bindegewebige Verwachsungen des Herzbeutels mit der Pleura beiderseits und mit dem Zwerchfell feststellen. Das Herz ist stark vergrößert, der linke Ventrikel ist erweitert. Die Muskulatur ist dünn, gelblichrot und schlaff. Beim Aufschneiden des linken Ventrikels zeigt sich, daß die Aortenklappen an ihrem freien Rande unregelmäßige derbe, knotige Verdickungen aufweisen und auffallend starr sind, wodurch es einerseits zu einer Schlußunfähigkeit der Klappen, andererseits zu einer Verengerung des Aortenostiums gekommen ist. Am Übergang der rechten Aortenklappe zur Mitralis sieht man graurote, warzenförmige Auflagerungen, die der Unterlage fest anhaften, und an deren Grunde es zur ausgedehnten Zerstörung des Klappengewebes gekommen ist. Einzelne Auflagerungen finden sich auch am freien Rande der Mitralis, doch sind hier keine tieferen Zerstörungen nachzuweisen. Pulmonalklappen und Trikuspidalklappen sind zart. Die Muskulatur des r. Ventrikels ist von normaler Dicke, gelblichroter Farbe und schlaffer Konsistenz. An der Aorta und den Coronargefäßen lassen sich, abgesehen von einigen gelblichweißen Flecken an der Oberfläche der Intima (Verfettungen), keine krankhaften Veränderungen nachweisen. Die Lungen sind beiderseits in ganzer Ausdehnung mit der Brustwand bindegewebig verwachsen. Sie zeigen einen auffallend starken Saftreichtum und eine etwas vermehrte Konsistenz. Ihr Luftgehalt ist etwas verringert, aber ausreichend.

Die Milz stark vergrößert, hyperämisch, weich, an verschiedenen Stellen kirschgroße, gelbweiße Eiterherde. Leber vergrößert, graugelb, weich, getrübt, Zeichnung verwaschen. Gallengänge durchgängig. Magendarmschleimhaut o. B. Nieren vergrößert, graugelb, von weicher Konsistenz. In Rinden- und Marksubstanz beiderseits mehrere stecknadelkopfgroße Eiterherde. Genitalorgane o. B.

Die r. Arteria femoralis ist dicht oberhalb des Abganges der Art. femoralis profunda durch einen reichlich 1 cm langen Pfropf verschlossen, der sich aus grauroten und graugelblichen Partien zusammensetzt. Dieser „Embolus“ hängt

Digitized by Google
Original from UNIVERSITY OF CALIFORNIA
Generated on 2019-05-24 17:26 GMT / http://hdl.handle.net/2027/uc1.b3753216
Public Domain in the United States, Google-digitized / http://www.hathitrust.org/access_use#pd-us-google

mit der Arterienwand teils locker, teils etwas fester zusammen. Beim Versuch, ihn vorsichtig abzulösen, bemerkt man an der lateralen Wand der Arterie einen ungefähr kreisrunden lochartigen Defekt von etwa $^3/_4$ cm Durchmesser, von dem aus man, ohne wesentlich Widerstand zu finden, in einen großen, mit teils flüssigen, teils geronnenen Blutmassen gefüllten Hohlraum gelangt. Eine Abgrenzung desselben gegen die Umgebung ist nicht festzustellen, vielmehr haben sich die Blutmassen in die die Art. femoralis umgebenden Muskeln und Bindegewebslager hineingewühlt. Das Loch ist im wesentlichen glattrandig, nur hier und da finden sich kleine, unregelmäßig zerfetzte Auszackungen. In der Umgebung des lochartigen Defektes ist die Arterienwand morsch, zerreißlich und blutig imbibiert. Die Stelle, an der der Embolus gesessen hat, ist aber nicht allein durch den schon erwähnten lochartigen Defekt, sondern auch durch schwere Veränderungen der medialen, vorderen und hinteren Arterienwand gekennzeichnet. Die Intima ist hier vollkommen zerstört, auch große Teile der Media sind eitrig eingeschmolzen.

Wieweit und ob überhaupt die adventitiellen Schichten von dem Prozesse mit ergriffen sind, ist makroskopisch nicht zu entscheiden, da die periarteriellen Gebiete ganz und gar von Blutmassen durchsetzt sind. Bei der Natur der Veränderungen in der Intima und Media war ja von vornherein eine Mitbeteiligung der Adventitia wahrscheinlich, eine Annahme, die durch den mikroskopischen Befund vollauf bestätigt wird. Was die übrigen Teile der Art. femoralis anbetrifft, so sind Veränderungen erheblicheren Grades nicht nachzuweisen. Die Intima ist glatt, nur in der unmittelbaren Umgebung des oben beschriebenen Herdes erscheint sie etwas von der Unterlage abgehoben.

Die Vena femoralis ist durch den ausgedehnten Bluterguß stark komprimiert, sie enthält dunkelrote Cruorgerinnsel.

Diagnose: Ulceröse Endokarditis der Aortenklappen. — Alte Endokarditis der Aortenklappen. — Stenose und Insuffizienz des Aortenostiums. — Frische Endokarditis der Mitralis. — Dilatation des linken Ventrikels. — Intimaverfettung der Aorta. — Alte Adhäsionen des Perikards. — Alte Pleuraadhäsionen. — Lungenödem. — Milzabscesse. — Trübe Schwellung und Verfettung der Leber. — Nierenabscesse. — Thrombose der r. Art. femoralis mit Perforation der Arterienwand. — Aneurysma der Art. femoralis.

Mikroskopischer Befund: Die Stelle, an der der Embolus sitzt, ist deutlich gekennzeichnet durch eine ausgedehnte Infiltration der adventitiellen Schichten. Diese eitrige Entzündung (Periarteriitis acuta) greift vielfach auf die Media über, und zwar entweder in der Form, daß die entzündlichen Infiltrate sich strahlenförmig in der Muskelschicht ausbreiten oder aber circumscripte rundliche Herde, kleine Abscesse bilden. Dehnen sich diese Eiterherde aus, so werden die elastischen Fasern auseinandergedrängt, bis sie infolge der starken Spannung einreißen. Die Folge dieser Vorgänge ist die Bildung spaltartiger Substanzverluste in der Media. In den Randpartien dieser Substanzverluste sind vielfach die eingeringelten Rißenden elastischer Fasern zu sehen. Die Muskelfasern degenerieren und gehen zugrunde; sie verfallen entweder der hyalinen Degeneration oder zerfallen schollig. Teilweise scheinen sie auch auf dem Wege des fettigen Zerfalles zugrunde zu gehen. Ähnlich wie in der Media gestalten sich die Verhältnisse in der Intima. Auch hier hat die eitrige Entzündung, die die Intima in großer Ausdehnung befallen hat, an mehreren Stellen zu Einrissen geführt; hier und da sind noch zusammenhängende Züge flacher Endothelzellen erhalten, die durch die eitrige Infiltration von der Unterlage abgehoben sind.

Was die Ätiologie des ganzen Prozesses anbelangt, so handelt es sich auch in diesem Falle um eine Streptokokkeninfektion.

Digitized by Google
Original from UNIVERSITY OF CALIFORNIA
Generated for guest (Massachusetts Institute of Technology) on 2019-05-24 17:26 GMT / http://hdl.handle.net/2027/uc1.b3753216
Public Domain in the United States, Google-digitized / http://www.hathitrust.org/access_use#pd-us-google

In den eitrigen Infiltraten waren an mehreren Stellen kurze Streptokokkenketten nachzuweisen. Die Annahme, daß es sich möglicherweise um eine Infektion mit Typhusbacillen handele — Widal 1 : 150 war positiv —, ist vom pathologisch-anatomischen Gesichtspunkte aus mit Sicherheit nicht zu beweisen, denn Typhusbacillen waren in dem Embolus und den Herzklappenauflagerungen mikroskopisch nicht nachweisbar. Das hat aber seinen Grund vermutlich darin, daß die Bacillen nach einem Jahre in dem Präparate, das in der Zwischenzeit in Formalin gelegen hatte, nicht mehr zu Gesicht gebracht werden konnten.

Aber auch nach dem klinischen Verlauf ist trotz des positiven Widals das Vorliegen eines Unterleibstyphus nicht ganz sicher. Es fehlt z. B. die Roseola und die Leukopenie, der im allgemeinen entschiedene diagnostische Bedeutung beizulegen ist, obwohl Komplikationen beim Typhus, wie in dem vorliegenden Falle Milz- und Nierenabscesse, sehr wohl imstande sind, die Leukocyten stark zu vermehren, so daß die Menge der Leukocyten (16 000) einen Typhus abdominalis nicht völlig ausschließt.

Man kann also epikritisch nur so viel sagen, daß sich bei dem 43jähr. Manne wohl im Anschluß an eine früher überstandene Kniegelenksentzündung eine Perikarditis sowie eine Endokarditis der Aortenklappen mit gleichzeitiger Stenose und Insuffizienz entwickelt hat. Eine als Typhus abdominalis angesprochene, schwere Infektionskrankheit, die vor etwa 4 Wochen auftritt, führt zu einer akuten Verschlimmerung des endokarditischen Prozesses und schweren septischen Allgemeinerscheinungen. Kurz nach dem Eintritt der akuten Verschlimmerung bildet sich ein Aneurysma der Arteria femoralis am r. Bein aus. Als Ursache desselben ergibt die Autopsie eine frische Embolie der Arteria femoralis. Der schwer infizierte Embolus stammt von den frischen endokarditischen Auflagerungen. Zwar lassen sich mikroskopisch Typhusbacillen in dem Embolus nicht nachweisen, aber der ganze Krankheitsverlauf spricht dafür, daß ein Zusammenhang zwischen der plötzlich wieder aufflackernden Endokarditis und dem Typhus gegeben ist. Jedenfalls handelt es sich um ein embolisches Aneurysma; denn ebenso wie in den von Eppinger beschriebenen Fällen ist die Wand der Arterie, wie die mikroskopische Untersuchung ergibt, durch eitrige Infiltration aufs schwerste geschädigt. Der schnelle Verlauf des Prozesses findet seine Erklärung darin, daß der Embolus die Arterienwand unmittelbar durch Übergreifen der eitrigen Infiltration auf dieselbe geschädigt hat, z. T. aber auch darin, daß die im Bereiche des Embolus aufgetretene eitrige Infiltration der Adventitia ihrerseits eine weitgehende Schädigung des Gefäßes bewirkt hat.

Der Symptomenkomplex ist in allen Fällen auffallend gleich. Bei Patienten mit akuter oder chronischer Endokarditis treten an der

Digitized by Google
Original from UNIVERSITY OF CALIFORNIA
Generated for guest (Massachusetts Institute of Technology) on 2019-05-24 17:26 GMT / http://hdl.handle.net/2027/uc1.b3753216
Public Domain in the United States, Google-digitized / http://www.hathitrust.org/access_use#pd-us-google

Teilungsstelle eines Gefäßes Zeichen einer Embolie auf (Verschwinden des Pulses unterhalb dieser Stelle, Gefühl von Kälte in den Extremitäten, mitunter Gangrän in den peripheren Abschnitten). An der genannten Stelle entwickelt sich eine pulsierende Auftreibung, über der mitunter Gefäßgeräusche festzustellen sind. Zeichen einer Entzündung fehlen nicht selten. Handelt es sich um ein durch Palpation zugängliches Gefäß, so kann dieser pulsierende Tumor unmittelbar nachgewiesen werden, liegt das Gefäß jedoch schwerer zugänglich, so können ausstrahlende Schmerzen längs des Verlaufs eines vorbeiziehenden Nervs das Vorhandensein eines Aneurysmas anzeigen. Durch Druck auf die Venen tritt im allgemeinen auch Ödembildung auf.

Hatten wir schon feststellen können, daß embolische Aneurysmen an den Extremitäten seltener sind als an den Bauchgefäßen, so soll jetzt noch kurz darauf hingewiesen werden, daß im allgemeinen die Diagnose in den ersten Fällen leichter zu stellen ist und in allen veröffentlichten Fällen auch gestellt wurde, während die Aneurysmen der Baucharterien gewöhnlich erst bei der Sektion nachgewiesen werden konnten. Während man — abgesehen von den ziemlich zahlreichen Fällen von Aneurysmen der A. hepatica (s. die Zusammenstellung von Grunert) — die embolischen Aneurysmen der Bauchgefäße nur einmal operativ anging (Stern: Operation eines Aneurysma embolomycoticum einer Mesenterialarterie) und auch in diesem Falle ohne Erfolg, wurden die entsprechenden Fälle an den Gliedmaßen insgesamt 5mal operiert, darunter 2mal mit Erfolg. In dem einen Falle von Aneurysma in der Leistenbeugengegend wurde die A. femoralis unterbunden (Johnson), in dem anderen (Imay) wurde eine Exstirpation eines Aneurysmas der A. poplitea und im Anschluß hieran eines solchen der A. anonyma bei den gleichen Kranken erfolgreich ausgeführt. Alle übrigen Fälle sind z. T. nach der Operation, z. T. ohne eine solche gestorben.

Zusammenfassung.

Eine seltene Form der Aneurysmen stellen die sogenannten Arrosionsaneurysmen dar, bei denen die Bildung des Aneurysmas durch arrodierende, pathologische Veränderungen zustande kommt, die von außen her auf umschriebene Stellen der Arterienwand einwirken.

Die Entwicklung der Arrosionsaneurysmen erfolgt mit Vorliebe in einem metastatischen Abscesse oder an der Wand einer Geschwürshöhle, die die benachbarte Arterie arrodiert.

Gleichfalls selten, namentlich an den Extremitätenarterien, gelangen Aneurysmen zur Beobachtung, die ihre Entstehung Bakterien enthaltenden Emboli verdanken, die von endokarditischen Klappenauflagerungen losgerissen werden und eine von der äußeren Schicht der Gefäßwand nach dem Inneren fortschreitende Periarteriitis setzen.

Digitized by Google
Original from UNIVERSITY OF CALIFORNIA
Generated for guest (Massachusetts Institute of Technology) on 2019-05-24 17:26 GMT / http://hdl.handle.net/2027/uc1.b3753216
Public Domain in the United States, Google-digitized / http://www.hathitrust.org/access_use#pd-us-google

Der klinische Verlauf solcher Aneurysmen ist mitunter recht stürmisch, da der Embolus die Arterienwand durch unmittelbares Übergreifen der eitrigen Infiltration schädigt, und da die im Bereich des Embolus auftretende Infiltration der Adventitia eine weitgehende Schädigung der Gefäßwand bewirkt.

Treten bei Kranken mit akuter oder chron. Endokarditis an der Teilungsstelle eines Gefäßes Zeichen einer Embolie auf, und entwickelt sich hier eine pulsierende Anschwellung, über der man noch Gefäßgeräusche feststellt, so muß man an das Vorliegen eines embolischen Aneurysmas denken.

Die operative Behandlung embolischer Aneurysmen kommt nur bei Aneurysmen der Extremitäten in Frage, nicht bei denen der Bauchgefäße; und auch in den ganz vereinzelten Fällen, in denen man an die Operation herangeht, bleibt ein Erfolg im allgemeinen aus.

Literaturverzeichnis.

Barlow, Med. Times April 1877. — Bertrand, Contributions à l'étude des obliterations mésenteriques. Thèse Paris 1878. — Buday, Zieglers Beitr. **10**. 1891. — v. Büngner, Arch. d. klin. Chirurg. **40**. 1890. — Church, On the formation of aneurysmen and especially intracraniell aneurysma in early life. St. Bartholem. Hosp. Reports **6**, 99. — Eppinger, Pathogenesis (Histogenesis und Ätiologie) der Aneurysmen einschließlich des Aneurysma equi verminosum. Arch. f. klin. Chirurg. **35**. (Suppl.) — Goodhart, Transact. of Pathology Society **28**, 106. — Grunert, Dtsch. Zeitschr. f. Chirurg. **71**. 1904. — Helmstädter, Du mode de la formation des aneurysmes spontanés. Dissert. Straßburg 1873. — Imay, Dtsch. med. Wochenschr. 1913, Nr. 24. — Johnson, Transact. of the London clin. soc. 1898. — Kahlden, Aortenruptur. Zentralbl. f. allg. Pathol. **12**. 1901. — Klebs, Arch. f. exp. Pathol. u. Ther. **9**, 56. — Köster, Berl. klin. Wochenschr. 1875, Nr. 23, S. 322 u. 1876, Nr. 31, S. 454. — Lindbom, Beitrag zur Kenntnis der embolischen Aneurysmen als Komplikation der akuten Endokarditiden. Mitt. a. d. Grenzgeb. d. Med. u. Chirurg. **27**, H. 5. — Ogle, St. Georges Hosp. Rep. 1867, II, 285. — Ponfick, Über embolische Aneurysmen. Virchows Archiv **58**, 528. — Smith, R. W., Rep. of Dublin Soc. 1870, S. 443. — v. Recklingshausen, Handb. d. allg. Pathol. 1883. — Rokitanski, Erkrankungen der Arterien S. 33. — Simmonds, Münch. med. Wochenschr. 1904, S. 627. — Stern, Operation eines Aneurysma embolomycotic. einer Mesenterialarterie. Bruns' Beitr. **57**, 1908. — Verstraeten, Traité des aneurysmes de l'aorte thoracique. Gand 1879. — Virchow, Über die Erweiterung der kleinen Gefäße. Virchows Archiv **3**. — Weinlechner, Chirurg. Mitt. österr. Zeitschr. f. Heilkunde 1876, Nr. 4.

Digitized by Google
Original from UNIVERSITY OF CALIFORNIA
Generated for guest (Massachusetts Institute of Technology) on 2019-05-24 17:26 GMT / http://hdl.handle.net/2027/uc1.b3753216
Public Domain in the United States, Google-digitized / http://www.hathitrust.org/access_use#pd-us-google

(Aus der chirurgischen Abteilung des Israelitischen Krankenhauses zu Breslau [Primärarzt Prof. Dr. Gottstein].)

Mammacarcinom während Gravidität und Lactation [1]).

Von

Dr. **Gerhard Wolff,**

Assistenzarzt der Abteilung.

(Eingegangen am 31. August 1921.)

Während das Uteruscarcinom in der Gravidität gar nicht so selten beobachtet wird, fällt es auf, wie selten selbst von Autoren, die über große Statistiken zu berichten haben, Fälle von Mammacarcinom Erwähnung finden, die während einer Gravidität oder der Lactationsperiode aufgetreten sind. Dies auf ein Außerachtlassen dieser Zusammenhänge schieben zu wollen, wie es Oster tut, ist bei der großen Sorgfalt und Ausführlichkeit dieser Statistiken nicht angängig, um so mehr als dieses Vorkommen meist am Ende der Gravidität oder während des Lactierens ohne weiteres auffallen muß. Auch finden wir vielfach vereinzelte Fälle besonders angeführt, woraus zu ersehen ist, daß dieser Zusammenhang als selten imponiert hat (vgl. Tabelle). Weil berichtet über einen

Tabelle.

Autoren	Zahl der Fälle	Gravide	Lactierende	Grav. u. Lact. zusammen
Schwarzkopf	395	3 (0,8 %)	4 (1 %)	7 (1,8 %)
Salomon . . .	200	1 (0,5 %)	3 (1,5 %)	4 (2,0 %)
Rosenstein .	162	—	2 (1,2 %)	2 (1,2 %)
Höring. . . .	195	1 (0,5 %)		1 (0,5 %)
Wiesmann. .	106	2 (1,9 %)		2 (1,9 %)
Zusammen	1058	16 (1,5 %)		16 (1,5 %)
Wolff	214	5 (**2,3** %)	8 (**3,7** %)	13 (**6** %)

interessanten Fall von inoperablem Cancer en cuirasse während der Gravidität, kompliziert durch ein gleichzeitig inoperables Portiocar-

[1]) Nach einer Demonstration in der Breslauer Chirurg. Gesellschaft am 20. VI. 1921.

Digitized by Google
Original from UNIVERSITY OF CALIFORNIA
Generated on 2019-05-24 17:26 GMT / http://hdl.handle.net/2027/uc1.b3753216
Public Domain in the United States, Google-digitized / http://www.hathitrust.org/access_use#pd-us-google

cinom; die Sektion der Kranken, die im 7. Schwangerschaftsmonat vor Austragen eines lebenden Kindes starb, ergab für beide Tumoren den gleichen histologischen Bau, so daß der später entstandene Uterustumor als Metastase des Mammatumors aufgefaßt wurde.

Wenn wir unter 214 Fällen aus den Jahren 1903 bis 1920 über 13 Beobachtungen (und zwar 5 Gravide und 8 Lactierende) verfügen, d. h. über 6%, so kann dieses häufige Vorkommen kein reiner Zufall sein, sondern dürfte in der Art des Materials seine natürliche Erklärung finden. Es stammen von diesen 214 Fällen 62 aus Polen, die zum größten Teil Israelitinnen sind; unter dieser relativ kleinen Zahl von 62 Kranken finden sich allein 10 Fälle = 16%, während die übrigen 3 Fälle zwar aus dem deutschen Osten stammen, bei der Nähe zum polnischen Sprach- und Grenzgebiet aber möglicherweise doch noch teilweis jener Gruppe zuzuzählen sind. Bemerkenswert ist weiter, daß, seitdem infolge des Weltkrieges die Frequenz unserer Kranken aus Polen ganz wesentlich zurückgegangen ist, unter den 76 Fällen von Mammacarcinom, die seit August 1914 bis 1920 das Krankenhaus aufsuchten, kein Fall innerhalb der Gravidität oder Lactation mehr zur Beobachtung gekommen ist; wären diese Fälle unberücksichtigt geblieben, so würden die Prozentzahlen noch wesentlich höher sein[1]).

Übereinstimmung herrscht darüber, daß die Mehrzahl der Mammacarcinome nach Beginn der Menopause entsteht, daß also das Carcinom meistens erst dann seine maligne Wachstumstendenz erkennen läßt, wenn die Brustdrüse bereits in ihre physiologische Involutionsperiode eingetreten ist. Auch bei uns beträgt der Anteil der noch geschlechtsreifen Frauen bis zum Alter von 45 Jahren nur ein Drittel der Gesamtzahl, bis zum Alter von 40 Jahren nur 21,6 Prozent. Nun ist es andererseits alte Erfahrungstatsache, daß der Krebs um so bösartiger auftritt, in je jüngeren Jahren er zur Entstehung kommt. Daß dieser Satz für die Carcinome, die im Zusammenhange mit der Gravidität und Lactation auftreten, ganz besondere Gültigkeit hat und keiner dieser Fälle ein rezidivfreies Intervall auch von nur einem Jahr Dauer erreicht hat, werden wir noch weiter unten sehen.

Unsere Kranken stehen im Alter zwischen 26 und 43 Jahren mit einem Durchschnitt von 34,5 Jahren, während Boss das Durchschnittsalter bei unserem Gesamtmaterial auf 49,8 Jahre berechnet. Man könnte nun a priori annehmen, daß etwa schlummernde Krebszellen unter der enormen Entwicklung, die die weibliche Brustdrüse während der Gravidität durchmacht, zu der ihnen innewohnenden malignen Wachstumstendenz angeregt werden. Dieses Zusammentreffen

[1]) Über ein ähnlich zusammengesetztes Krankenmaterial berichtet Scheu aus der v. Mikuliczschen Klinik, ohne auf Beobachtungen über einen Zusammenhang mit Gravidität einzugehen.

Digitized by Google
Original from UNIVERSITY OF CALIFORNIA
Generated for guest (Massachusetts Institute of Technology) on 2019-05-24 17:26 GMT / http://hdl.handle.net/2027/uc1.b3753216
Public Domain in the United States, Google-digitized / http://www.hathitrust.org/access_use#pd-us-google

könnte theoretisch bei Primiparen erwartet werden, ebenso wie bei den Frauen, in deren Brust es durch übermäßig zahlreiche Schwangerschaften zu häufigem Wechsel von Proliferations- und Rückbildungsvorgängen gekommen ist. Betrachten wir daraufhin unsere Fälle, so finden wir nur 2 mal Erstgebärende; Vielgebärende 2 mal mit 9 Entbindungen, einmal mit 8, und einmal mit 6 bei einer durchschnittlichen Entbindungszahl von 5,1 Geburten, daneben nur insgesamt 3 mal Aborte. Man wird also ebensowenig eine besondere ätiologische Bedeutung bei der Erstgebärenden wie bei übermäßiger Fruchtbarkeit suchen dürfen, die die polnische Bevölkerung im Gegensatz zu der deutschen aufweist; sind doch auch bei letzterer 5 Geburten in der Vorkriegszeit in vielen Gegenden Deutschlands durchaus als Normalzahl anzusehen gewesen.

Ein anderes Moment, das Beachtung verdient, ist die Dauer, während der das Kind gesäugt wird, und die in Polen vielfach länger ausgedehnt wird, als bei uns üblich zu sein pflegt. So habe ich während des Krieges eine Polin zu behandeln gehabt, die ihr bereits $2^1/_2$ Jahre altes Kind noch immer nährte, und dem Verlangen des Abstillens nur Widerstand entgegensetzte. Wenn auch eine so lange ausgedehnte Lactationszeit immerhin zu den Ausnahmen gehören mag, so finden sich in unseren Krankengeschichten doch 6 Fälle angeführt, in welchen $1-1^1/_2$ Jahr lang genährt wurde. Nun ist es aber überhaupt wenig wahrscheinlich, daß eine physiologische Funktion, wie sie die Lactation der Brust vorstellt, im Sinne eines Reizes krankheitsfördernd wirken könnte, es sei denn, daß dafür Erfahrungstatsachen anzuführen wären. M. W. ist aber nie beobachtet worden, daß z. B. eine Amme durch ihren Beruf besonders gefährdet sei, ein Mammacarcinom zu bekommen, was sicherlich bei der genauen Überwachung der Ammentätigkeit durch Ärzte schon längst aufgefallen wäre.

So müssen wir zusammenfassend sagen, daß uns auch die kritische Beurteilung der im Zusammenhang mit der Gravidität aufgetretenen Mammacarcinome in der Frage nach ihrer ätiologischen Entstehung nicht weiter bringen kann. Immerhin müssen wir das relativ häufige Vorkommen bei polnischen Jüdinnen hervorheben und die Möglichkeit offen lassen, daß hier Rassenunterschiede eine Rolle spielen. Dies würde in einer Zeit, in der das medizinische Denken der Konstitutionspathologie erhöhte Beachtung schenkt, an sich nichts Auffälliges bedeuten, um so mehr als einem aus dem Gebiet der Stoffwechsel- und anderer Erkrankungen derartige Beobachtungen durchaus geläufig sind. Wir können aber Schwarzkopfs Ansicht bestätigen, daß ebenso wie die mit dem Klimakterium einhergehenden Involutionsvorgänge der Brust, so auch die Proliferationsprozesse infolge Gravidität und Lactation einen fördernden Reiz auf die Entwicklung eines Mamma-

Digitized by Google
Original from UNIVERSITY OF CALIFORNIA
Generated for guest (Massachusetts Institute of Technology) on 2019-05-24 17:26 GMT / http://hdl.handle.net/2027/uc1.b3753216
Public Domain in the United States, Google-digitized / http://www.hathitrust.org/access_use#pd-us-google

carcinoms auszuüben vermögen, sofern es erst einmal in der Brust zur Entstehung eines Carcinoms gekommen ist.

Kurz müssen wir noch besprechen, nach welchen Gesichtspunkten das bearbeitete Material ausgesucht wurde. Es wurden nur Fälle bearbeitet, die entweder noch gravide waren oder doch mit Sicherheit bis in die letzten Schwangerschaftsmonate zurückzuverfolgen waren. 5 Fälle stillten noch bis zur Aufnahme ins Krankenhaus; 2 Fälle lassen, obwohl sie schon abgestillt haben, bei der auf 14 Monate ausgedehnten Lactation keinen Zweifel an dem zeitlichen Zusammenhang aufkommen. Nur bei einem Fall könnte man zweifeln, ob er in diesem Zusammenhange zu verwerten ist; denn die über 15 Monate ausgedehnte Lactation liegt bereits $^3/_4$ Jahre zurück. Doch erscheint es uns auf Grund der Anamnese berechtigt, nach der die Kranke die beim Abstillen beobachtete Verhärtung der Brust auf Milchansammlung selber zurückführte. Hingegen wurden alle Fälle ausgeschieden, bei denen nach der Gravidität wohl ein verhärteter Knoten zurückblieb, der Monate oder Jahre sich nicht änderte, bis er plötzlich zu schnellem Wachstum kam; ja selbst nach Jahrzehnten findet man anamnestisch auf solchen Zusammenhang noch hingewiesen. Da aber hier klinisch und pathologisch jeder Anhalt dafür fehlt, daß der kleine, angeblich nach der Gravidität beobachtete Knoten wirklich bereits Krebs war, oder daß erst das psychologisch so verständliche Kausalitätsbedürfnis des Kranken später diesen Zusammenhang konstruierte, können wir solche Fälle nicht zum Ausgang unserer Untersuchungen machen. Wir müssen allerdings die Möglichkeit zugeben, daß uns dadurch in ihrem Verlauf weniger bösartige Fälle entgehen und nur die sich rapide entwickelnden, hochgradig malignen Carcinome in die Augen fallen.

Daß in unseren Fällen die rechte Seite 9 mal, die linke nur 4 mal ergriffen ist, glauben wir als Zufallsbefund nicht besonders bewerten zu können; finden wir doch in den verschiedenen Statistiken bald die eine, bald wieder die andere Seite öfters befallen; man wird annehmen können, im Durchschnitt erkranken beide Seiten gleich häufig.

Pathologisch-anatomisch waren es 4 mal Carcinoma solidum, 3 mal Carcinoma adenomatosum, 2 mal Scirrhus und einmal Plattenepithelcarcinom. Wie man sieht, handelt es sich nicht um eine bestimmte anatomische Form, die etwa für ein Auftreten im Zusammenhang mit der Gravidität pathognomonisch ist. Wohl kann man aber in den 5 Fällen, in denen das Präparat daraufhin untersucht werden konnte, ein infiltrierendes Wachstum feststellen, so daß Salomons Ansicht von den Beziehungen der infiltrierenden Krebse zur Gravidität und Lactation von uns nur bestätigt werden kann.

Was nun die postoperativen Ergebnisse anbelangt, so sind wir zwar durch den Umstand, daß die überwiegende Mehrzahl unserer

Digitized by Google
Original from UNIVERSITY OF CALIFORNIA
Generated for guest (Massachusetts Institute of Technology) on 2019-05-24 17:26 GMT / http://hdl.handle.net/2027/uc1.b3753216
Public Domain in the United States, Google-digitized / http://www.hathitrust.org/access_use#pd-us-google

Kranken aus Polen stammt, über die weiteren Schicksale und besonders über den Zeitpunkt ihres Todes nur teilweise orientiert; wir wissen aber andererseits über die Zeit, nach welcher Metastasen zur Beobachtung kamen, so viel, daß wir uns in bezug auf die Prognose dieser Fälle auf Grund der sonstigen Erfahrungen beim Mammacarcinom ein sicheres Urteil erlauben können. Zunächst waren drei Fälle (= 23%!) inoperabel, sämtlich mit zahlreichen Drüsen in der Achselhöhle und der Fossa supraclavicularis; der eine wies bereits eine Metastase im 12. Brustwirbel auf und möglicherweise eine im Schädel, der zweite ließ eine Lebermetastase mit Wahrscheinlichkeit vermuten und der dritte zeigte eine ausgedehnte Ausbreitung in der Haut wie beim Cancer en cuirasse. Über den Verlauf von 3 weiteren Fällen, die operiert wurden, ist nichts bekannt geworden, immerhin ist in der Krankengeschichte bei einem dieser Fälle niedergelegt worden, daß infolge zahlreicher kleiner, bis in die Achsel sich erstreckender carcinomatöser Drüsen mit einem Rezidiv gerechnet werden müßte. Von zwei weiteren Fällen hat Boss durch Vermittlung deutscher Kommandanturen während des Krieges in Erfahrung bringen können, daß sie 2 Monate, resp. $5^1/_2$ Monate nach erfolgter Operation gestorben sind. Kann man bei ersterem die Möglichkeit eines Todes infolge interkurrenter Erkrankung (Wochenbett?) auch nicht ausschließen, so ist doch bei letzterem der Tod infolge Metastasen nahezu sicher, wenn man bedenkt, daß bei der Operation Supraclaviculardrüsen vorhanden waren und drei Wochen nachher eine daselbst anscheinend zurückgebliebene Drüse nachträglich entfernt wurde (histologisch Carcinom). Somit bleiben noch 5 Kranke: Beim ersten Fall wird bereits nach 5 Wochen eine Metastase in der Supraclaviculargrube entfernt, der zweite zeigt Metastasen in der Supraclaviculargrube nach 9 Monaten; nach 21 Monaten sind mehrere Knochenmetastasen im Schädel aufgetreten und nach 23 Monaten in der Mandibula, denen die Kranke bald erlegen sein dürfte. Der dritte Fall weist nach 10 Monaten eine Metastase in der Achsel auf und der vierte nach 9 Monaten in der Brustwand und Supraclaviculargrube. Eine etwas ausführlichere Besprechung verdient der fünfte Fall, der nach $^1/_2$jähriger Lactation auswärts zur Operation kam, 7 Monate danach ein lokales Rezidiv und eine Drüse in der Achselhöhle zeigte, die ebenso wie zwei weitere Rezidive in den nächsten Monaten mehrfache Nachoperationen erforderlich machten. Im 14. Monate nach der ersten Operation kommt es zu erneuter Konzeption und nach 20 Monaten zur glatten Geburt eines 7 Monatskindes. Es ist nun interessant festzustellen, — m. W. ist ein ähnlicher Fall noch nicht publiziert — daß die Gravidität diese Krebsmetastase nicht im Sinne eines rapiden malignen Weiterwachsens zu beeinflussen vermochte. Die Erklärung für diese auffallende Beobachtung dürfte darin zu suchen sein, daß die endokrine Beeinflussung des

Digitized by Google
Original from UNIVERSITY OF CALIFORNIA
Generated on 2019-05-24 17:26 GMT / http://hdl.handle.net/2027/uc1.b3753216
Public Domain in the United States, Google-digitized / http://www.hathitrust.org/access_use#pd-us-google

Brustdrüsenwachstums während der Gravidität hier keine Wirkung zu entfalten imstande ist, nachdem das Drüsenparenchym der kranken Seite operativ vollkommen entfernt ist. Somit empfängt die vorhandene Krebsmetastase keinen neuen Wachstumsimpuls durch die Proliferationsvorgänge im Drüsengewebe und entwickelt sich in der ihrer Malignität entsprechenden Weise, unbeeinflußt durch die dazugekommene neue Gravidität. Daß trotzdem dieser Fall, der im Verlauf von 20 Monaten 5 mal zu Rezidiven geführt hat, absolut infaust ist, bedarf keiner weiteren Worte.

Somit ist also in keinem von den 10 Fällen, über deren weiteres Schicksal uns Einzelheiten bekannt wurden, eine Metastase ausgeblieben, die in 5 Fällen durchschnittlich nach 7 Monaten erstmals beobachtet wurde; 2 von diesen blieben 20 resp. 23 Monate unter ständiger Kontrolle, befanden sich aber in einem Zustande, der den baldigen Tod erwarten ließ. Drei Fälle waren von vornherein inoperabel und 2 starben nach 2 resp. 5 Monaten, von denen zumindest der letzte mit Wahrscheinlichkeit seinem Krebs erlegen ist. Wir können also die Ansichten von Steinthal, Schwarzkopf, Oster, Mc. Lennan, Sudd u. a. auf Grund unseres verhältnismäßig großen Materials bestätigen, daß Gravidität und Lactation einen ungemein bösartigen Einfluß auf Wachstum und Ausbreitung eines Mammacarcinoms ausüben; ihre Malignität ist noch erheblich größer, als wir sonst bei noch geschlechtsreifen Frauen zu sehen gewohnt sind.

Obwohl wir seit Jahren regelmäßig alle operierten Mammacarcinome prophylaktisch der Röntgentherapie unterziehen, liegen bei diesen Kranken nur wenige Beobachtungen vor, was seine Erklärung in dem Umstande findet, daß die Mehrzahl der Fälle aus der vor der Röntgenära gelegenen Zeit stammt. Bestrahlt wurden insgesamt nur 3 Kranke. Die eine mit bereits inoperablen Tumor kam nach der ersten Bestrahlungsserie nicht mehr wieder; 2 andere Kranke, die bis ans Ende des zweiten Jahres (nach der Operation) unter dauernder Kontrolle blieben, wurden erst nach Auftreten der 2. resp. 4. Metastase mehrfach mit Röntgen- und Radium bestrahlt. Die Metastasen verkleinerten sich zwar und selbst Knochenmetastasen entzogen sich dem klinischen und radiologischen Nachweis; daß aber neue Metastasen auftraten und die Kachexie zunahm, ist bei dem Fehlen einer prophylaktischen Bestrahlung und ihrem zuspäten Einsetzen erst nach mehrfacher Metastasierung nicht gegen eine evtl. günstige Beeinflussungsmöglichkeit durch Strahlentherapie zu verwerten. Jedenfalls ist man bei dem traurigen Los, dem diese Kranken entgegengehen, berechtigt und verpflichtet, den Versuch einer Besserung dieser Aussichten durch systematische Intensivbestrahlung zu machen.

Digitized by Google
Original from UNIVERSITY OF CALIFORNIA
Generated on 2019-05-24 17:27 GMT / http://hdl.handle.net/2027/uc1.b3753216
Public Domain in the United States, Google-digitized / http://www.hathitrust.org/access_use#pd-us-google

Literaturverzeichnis.

Boss, Bruns' Beitr. z. klin. Chirurg. **121**, H. 3. — Faure und Pinard, Ann. de gyn. et d'obst. **71**, 1914; Ref. Zentralbl. f. Gynäkol. 1920, Nr. 41. — Höring, Bruns' Beitr. z. klin. Chirurg. **61**. — Mc. Lennan, Geb. Gynäkol. Ges. in Glasgow (23. X. 1907); Ref. Zentralbl. f. Gynäkol. 1909. — Oster, Inaug.-Diss. Bonn 1904. — Rosenstein, Arch. f. klin. Chirurg. **63**. — Salomon, Arch. f. klin. Chirurg. **101**. — Scheu, Mitt. a. d. Grenzgeb. d. Med. u. Chirurg. III. Suppl.-Bd. — Schwarzkopf, Bruns' Beitr. z. klin. Chirurg. **80**. — Steinthal, Arch. f. klin. Chirurg. **86**. — Sudd, Surg. gyn. and obst. Chicago 1914; Ref. Zentralbl. f. Chirurg. 1914, Nr. 26. — Weil, Gynäkol. Ges. Breslau, 21. VI. 1904; Ref. Zentralbl. f. Gynäkol. 1905. — Weil, Inaug.-Diss. Leipzig 1904. — Wiesmann, Bruns' Beiträge z. klin. Chirurg. **122**, H. 1.

Generated for guest (Massachusetts Institute of Technology) on 2019-05-24 17:26 GMT / http://hdl.handle.net/2027/uc1.b3753216
Public Domain in the United States, Google-digitized / http://www.hathitrust.org/access_use#pd-us-google
Digitized by Google
Original from UNIVERSITY OF CALIFORNIA

(Aus der Chirurg. Universitätsklinik Zürich [Direktor: Prof. Dr. P. Clairmont])

Über eine vereinfachte Methode der indirekten Bluttransfusion (Brown-Percy).

Von

Dr. **Karl Schlaepfer,**

Oberarzt der Klinik.

Mit 4 Textabbildungen.

(Eingegangen am 21. September 1921.)

Auf meiner Studienreise durch Amerika war ich verblüfft über die ausgedehnte Anwendung der indirekten Bluttransfusion. Namentlich war ich überrascht über die Leichtigkeit, mit der sich Angehörige von Patienten, aber auch Fernstehende (Studenten) zu einem Aderlaß hergeben, um einem schwerkranken Mitmenschen diesen oft lebensrettenden Dienst zu erweisen: ein beredtes Zeichen dafür, in wie weite Kreise die Einsicht vom Nutzen der Blutübertragung gedrungen ist.

Die Bluttransfusion wird angewendet nach schweren Blutungen (Unfall, Geburt, Operation). Da kann sie oft lebensrettend wirken. Vorgängig der Transfusion muß die Ursache der Blutung behoben sein. Ohne diese Vorsichtsmaßnahme würde durch eine Transfusion der Blutdruck erhöht, ein evtl. vorhandenes Koagulum losgerissen und eine neue profuse Blutung ausgelöst. Nach lange dauernden Operationen hilft eine Blutransfusion über den ersten Schock hinweg. Derselbe ist ja meist vornehmlich durch den Blutverlust bedingt. Neue funktionierende Blutkörperchen müssen vorübergehend vikariierend eintreten.

Nach Leberriß, Milzruptur, Tubarabort kann das Eigenblut zur Rücktransfusion verwendet werden. Der daraufhin eintretende Erfolg ist oft eklatant.

Sekundäre Anämien geben oft eine Indikation zur Transfusion. Chronische Blutungen aus einem Geschwür im Magen oder Darme (Typhus), maligne Tumoren (Ca. ventriculi), müssen erst chirurgisch angegangen werden; durch angeschlossene Transfusion wird die Rekonvaleszenz wesentlich abgekürzt. Dieser in Amerika weit verbreiteten Auffassung, die besonders von Tuffier und Jeanne sowie von Finsterer befürwortet wurde, steht die Ansicht gegenüber, auch in den chronisch blutenden Fällen konservativ sich zu verhalten. Sie stützt

Digitized by Google
Original from UNIVERSITY OF CALIFORNIA
Generated for guest (Massachusetts Institute of Technology) on 2019-05-24 17:26 GMT / http://hdl.handle.net/2027/uc1.b3753216
Public Domain in the United States, Google-digitized / http://www.hathitrust.org/access_use#pd-us-google

sich auf die Erfahrung, daß man selbst bei vorgenommener Gastrotomie die Ursache der Blutung nicht gefunden habe. In den exspektativ behandelten Fällen von Magenblutung unterstützt die Bluttransfusion die übrigen, auf Erhöhung der Koagulation des Blutes zielenden Maßnahmen (möglichste Ruhigstellung des Magens, Kontraktion der Blutgefäße des Splanchnicusgebietes). Diese Therapie ist unbestritten für Fälle, wo noch keine interne Behandlung der Haematemesis vorausgegangen ist. Bei den bösartigen Geschwülsten wird das Blut durch vom Tumor ausgeschiedene Toxine geschädigt: eine weitere Ursache der Anämie. Die Zufuhr frischer roter Blutkörperchen wirkt belebend. Bei Sepsisfällen als Folge schwerer Phlegmonen oder von Bauchfellentzündung werden mittels Transfusion dem ermatteten Körper neue Antikörper in solcher Menge zugeführt, daß derselbe die Oberhand über die Infektion gewinnen kann. Die Toxinämie wird dadurch wirksam bekämpft. Aus einem ähnlichen Grunde empfiehlt sich die Transfusion in Fällen von Leuchtgas-(CO-)Vergiftungen. Eine Menge frischer roter Blutkörperchen treten vikariierend in die Lücke, bis der Körper von den Blutbildungsstätten, welche durch die Transfusion einen formativen Reiz bekommen, eigene neue Erythrocyten in den Kreislauf abgeben kann.

In Fällen von Morbus Banti sowie bei hämolytischem Ikterus empfehlen Ochsner und Percy die Transfusion dort, wenn die Zahl der roten Blutkörperchen unter $2^1/_2$ Millionen gesunken ist, und noch Blutungen bestehen. Vorgängig der Splenektomie ist eine Blutzufuhr besonders empfehlenswert.

Mit Erfolg hat Percy Patienten mit bestehendem Choledochusverschluß sowie bei chronischem Ikterus durch Bluttransfusion wenige Tage vor der Operation auf den chirurgischen Eingriff vorbereitet. Die Koagulation des Blutes wird durch die Blutübertragung erleichtert (Beschleunigung). Daher berichtet Helmholz (nach Percy) von schönen Erfolgen durch Transfusion bei Neugeborenen mit angeborener Hämophilie mittels Punktion der vorderen Fontanelle unter Benützung des Sinus longitudinalis superior.

Durch langes Krankenlager stark heruntergekommene Individuen, die im übrigen chirurgisch gute Aussichten darbieten, werden durch 1—3malige, in wöchentlichen Intervallen wiederholte Transfusionen in bester Weise auf eine Operation vorbereitet. Die Chancen der Operationen werden bedeutend gehoben. Umstritten bleibt die Frage der Anwendung der Transfusion bei der perniziösen Anämie. Ochsners Meinung auf Grund großer klinischer Erfahrung geht dahin, daß in Frühfällen ein vorübergehender Erfolg zu erwarten sei. Da beobachtet man rasch eintretende Besserung, die oft für Monate anhält. In Spätfällen dagegen ist dieselbe eine nur vorübergehende, höchstens 2—3 Wochen dauernde.

Digitized by Google
Original from UNIVERSITY OF CALIFORNIA
Generated on 2019-05-24 17:28 GMT / http://hdl.handle.net/2027/uc1.b3753216
Public Domain in the United States, Google-digitized / http://www.hathitrust.org/access_use#pd-us-google

Vorgängig jeder Bluttransfusion wird in Amerika stets die Agglutinationsprobe vorgenommen. Dabei basieren die Amerikaner auf klinischen Erfahrungen, wonach in einer Anzahl von Fällen bei Blutübertragung, selbst unter nahen Verwandten, das Blutserum des Spenders auf die roten Blutkörperchen des Empfängers schädigend wirkt durch Agglutination. Die Agglutination ist die Vorstufe der so gefährlichen Hämolyse. Zwar tritt sie nach Moss nur in 20% der Fälle ein, wo Agglutination beobachtet worden war. Doch auch die Agglutination läßt sich verhindern, dadurch, daß man in jedem Falle von Spender und Empfänger das Verhalten von Serum und Blutkörperchen aufeinander eruiert, d. h. weiß, in welche der 4 von Moss aufgestellten Gruppen[1]) das Blut gehört. Jedes Blut eines Menschen kann in eine der 4 Gruppen eingeordnet werden. Die Untersuchung erfolgt im hängenden Tropfen in der feuchten Kammer. Vom 3. Lebensjahre ist die Gruppe konstant für jedes Blut. Zur I. Gruppe gehört nach Moss Blut, dessen Serum keine Blutkörperchen irgendwelcher der andern 3 Gruppen agglutiniert. Die roten Blutkörperchen dieser Gruppe

Tabelle nach Moss.

Blutkörperchen von				Serum von:
Gruppe I	Gruppe II	Gruppe III	Gruppe IV	
0	0	0	0	Gruppe I
+	0	+	0	Gruppe II
+	+	0	0	Gruppe III
+	+	+	0	Gruppe IV

+ : agglutiniert. 0: agglutiniert nicht.

werden durch das Serum aller andern Kategorien agglutiniert. Etwa 10% des Blutes aller Menschen weisen ein solches Verhalten auf. In der II. Gruppe rangiert Blut, dessen Serum rote Blutkörperchen von Gruppe 1 und 3 agglutiniert, nicht aber von 4. Die Blutkörperchen dieser Kategorie werden durch das Serum von 3 und 4 agglutiniert, nicht aber von 1. 40% der Leute gehören hierher. — Die kleinste Gruppe 3 = 7% der Leute — ist dadurch charakterisiert, daß das Serum die Blutkörperchen von Gruppe 1 und 2 agglutiniert, nicht aber von 4. Die Blutkörperchen dagegen werden vom Serum von 2 und 4 agglutiniert, nicht aber von 1. Zur 4. Gruppe — 43% Leute — rechnet man Blutserum, welches die roten Blutkörperchen aller andern 3 Gruppen agglutiniert. Dagegen werden die roten Blutkörperchen dieser Gruppe von keinem Serum der andern 3 Gruppen agglutiniert (vgl. Tabelle). Das Blutserum derselben Gruppe agglutiniert die roten

[1]) Gelegentlich der Diskussion am heurigen Chirurgenkongresse, I. Sitzungstag, wurde von Prof. Hotz (Basel die Gruppeneinteilung nach Moss besprochen.

Digitized by Google
Original from UNIVERSITY OF CALIFORNIA
Generated for guest (Massachusetts Institute of Technology) on 2019-05-24 17:26 GMT / http://hdl.handle.net/2027/uc1.b3753216
Public Domain in the United States, Google-digitized / http://www.hathitrust.org/access_use#pd-us-google

Blutkörperchen derselben Gruppe nicht. Dadurch, daß man bei Transfusionen nur Blut von Leuten, die zur selben Gruppe gehören nimmt, ist man vor Überraschungen geschützt. Spender mit Blut aus Gruppe 4 können im Notfalle immer Verwendung finden, indem die wichtigen roten Blutkörperchen dieser Gruppe von keinem Serum der andern Gruppen agglutiniert werden.

Soll ein gewisses Blut vor einer Transfusion in eine der 4 Gruppen eingereiht werden, so muß als Standardlösung Blut aus Gruppe 2 oder 3 verwendet werden: 1 und 4 genügen nicht.

In Amerika weiß jeder Student (Mediziner), welcher Gruppe sein Blut zugehört. Anschläge am schwarzen Brett mit der Nr. der gewünschten Gruppe suchen beherzte Mediziner auf, um Blut für einen schwerkranken Mitmenschen zu geben. Und der Ruf verhallt nicht ungehört. In Rochester sind unter der Wohnbevölkerung genügend Spender der verschiedenen Gruppen stets erhältlich.

Die Versuche von Moss sind für das Reagensglas zutreffend, sie stimmen aber nicht mit der klinischen Erfahrung überein. Crile fand beispielsweise, daß wiederholt im Versuche Hämolyse auftrat, während sie bei der Transfusion nicht eintrat. Unter 800 Transfusionen berichtet Bernheim von 4 Todesfällen wegen Hämolyse. In 3 von diesen Fällen war die vorausgegangene Untersuchung negativ ausgefallen. Klinger und Stierlin halten die Untersuchung auf Agglutinine resp. Hämolysine für überflüssig, als unnötige Erschwerung der Methodik, welche in Notfällen, wo dem schwindenden Leben sofort geholfen werden soll, wegen Zeitmangel doch nicht angewendet werden kann. Ochsner beobachtete in 5% seiner Fälle, wo auf die Gruppierung geachtet worden war, leichte Schüttelfröste mit Temperaturanstieg; oft trat nur erhöhte Temperatur ein.

Vom Blutspender muß die Vorgeschichte bekannt sein. Eine genaue physikalische Untersuchung soll den Status feststellen, eingeschlossen die Wassermansche Reaktion. Personen, die kurz vorher Typhus, Lungenentzündung, Diphtherie, Angina, Malaria, Influenza überstanden haben und solche mit Tuberkulose oder mit chronischer Arthritis und Rheumatismen, sollen von der Blutspende ausgeschlossen sein.

Zwei Methoden der indirekten Transfusion stehen sich gegenüber: Die Methode mit Citratzusatz in gleicher Weise durchgeführt in Amerika, wie es bei uns üblich ist: In einen Meßzylinder wird Natriumcitrat (2,5%) gegeben und Blut unter Schlagen mit Glasstab hinzugefügt. 10 Teile Natriumcitrat auf 100 Teile Blut. Nach Seihen des Blutes durch Gaze wird mittelst Irrigator, der ebenfalls mit Natriumcitratlösung gespült wurde, das Citratblut transfundiert. Zum mechanischen Insult des Schlagens des Blutes, welches zum

Digitized by Google
Original from UNIVERSITY OF CALIFORNIA
Generated on 2019-05-24 17:26 GMT / http://hdl.handle.net/2027/uc1.b3753216
Public Domain in the United States, Google-digitized / http://www.hathitrust.org/access_use#pd-us-google

mindesten für die Formelelemente nicht irrelevant ist, addiert sich die chemische Aktion des Natriumcitrates. In vitro wirkt das Salz in dieser Konzentration scheinbar koagulationshindernd. Daß es im Organismus anders sich verhält, und nicht, wie Klinger und Stierlin annehmen, rasch aus dem Blute verschwindet, beweisen die Untersuchungen von Neuhof. Durch intravenöse Injektion von 20 ccm einer 30% Natriumcitrat(= 6 g)Lösung steht jede akute Blutung. Nach Untersuchungen von Rosenthal beruht diese Gerinnungsbeschleunigung des Blutes auf einer Vermehrung des Prothrombins bei Gegenwart von Natriumcitrat. Die im Körper ausgelöste Wirkung ist derjenigen in vitro entgegengesetzt und widerspricht der Auffassung, daß das Citrat im Organismus rasch verschwindet. Diese gerinnungsbeschleunigende Eigenschaft ist von Neuhof klinisch verwertet worden bei Blutungen verschiedenster Ätiologie, die durch Tamponade oder sonstige Mittel nicht stehen (Polycythämie), bei chronischem Ikterus, zur Vorbereitung von Operationen zwecks Beschleunigung der Blutgerinnung, desgleichen prophylaktisch vor chirurgischen Eingriffen, welche eine starke Blutung erwarten lassen (Angiome, Tumoren des Larynx). Die Wirkung tritt 15 Minuten nach der langsam vorzunehmenden Injektion ein. Sie hält 12—20 Stunden an. Dabei bleibt der Blutdruck unverändert; auch Nierenschädigungen sind nicht beobachtet worden.

Das mechanische schädigende Moment bei der Citratmethode der Transfusion sowie die Beobachtungen von Neuhof legten es mir nahe, eine Methode der indirekten Bluttransfusion näher anzusehen, welche an Ochsners Klinik in Chicago in ausgedehntem Maße und mit bestem Erfolge verwendet wird. Sogar die Patienten, die sie mitmachten, geben die Superiorität dieser Methode gegenüber der Citratbluttransfusion, die sie anderswo bekommen hatten, zu: Gefühl der Stärkung, besserer Appetit. Diese Methode von Brown-Percy (1913) wurde 1916 bereits von Henschen und Schiffbauer empfohlen. Die Mitteilungen dieser beiden Autoren haben aber leider nicht die Beachtung gefunden, welche die Methode verdient. Der Umstand, daß wir nach Anbringung einiger kleiner Modifikationen in dieser Methode eine Transfusion vor uns haben, welche das Blut in physikalisch und chemisch unveränderter Form dem Empfänger übermittelt, wie wir es bei der direkten Blutübertragung tun, rechtfertigt ihre neuerliche Besprechung. Gegenüber der doch schwieriger durchzuführenden direkten Methode hat sie das voraus, daß man genau bestimmbare Mengen Blutes übertragen kann.

Das Prinzip dieser Transfusionsmethode beruht darauf, daß das Blut des Spenders in einem am untern Ende spitz in eine Kanüle auslaufenden Glaszylinder aufgezogen wird. Kapazität 600—700 ccm.

Digitized by Google
Original from UNIVERSITY OF CALIFORNIA
Generated for guest (Massachusetts Institute of Technology) on 2019-05-24 17:26 GMT / http://hdl.handle.net/2027/uc1.b3753216
Public Domain in the United States, Google-digitized / http://www.hathitrust.org/access_use#pd-us-google

Dieses Blut wird dem bereitliegenden Empfänger unverändert sofort in die Armvene hineingepreßt. Für Kinder wird die Menge, gleich wie bei Medikamenten, dem Alter entsprechend abgestuft. Vorsicht ist geboten beim Einfließenlassen des Blutes: Zu rasches Einfließenlassen kann zu akuter Dilatation des rechten Herzens führen, zumal der Allgemeinzustand des Empfängers (langes Krankenlager, Kachexie) sehr in Berücksichtigung gezogen werden muß.

Apparatur: Dem ursprünglich von Brown (1913) angegebenen, von Percy modifizierten Apparat haben wir folgende Form gegeben (Abb. 1): Ein Glaszylinder (*Z*) von nebenstehender Form — Kapazität 700 ccm — bei einem Durchmesser von 6 cm läuft nach unten konisch in ein abgestumpftes geschliffenes Ende (*A*) aus, dem gut eingeschliffen ein noch spitzer auslaufender gläserner Kanülenansatz (*An*) aufgesetzt werden kann. Zwei analoge Ansätze werden vor der eigentlichen Transfusion in die Vene von Spender und Empfänger eingeschoben und fixiert (Ligatur). Speziell das Einführen dieses Ansatzes bei ausgebluteten Individuen, ist ein sehr zeitraubender Eingriff, der durch obige Modifikation zweckmäßig abgeändert ist. Mit dem obern Ende läuft der Glaszylinder in ein dickes Rohr, das rechtwinklig zum Zylinder abgebogen ist, aus. Mittels Gummiansatz wird ein Y-förmiges Glasrohr (*Y*) eingeführt, dem je ein Saug- (*S*) resp. Druckballon (*D*) angeschlossen werden. Der Saugballon dient dazu, erst etwas Paraffinum liquidum und sodann Blut in den Glaskolben zu aspirieren. Der Druckballon (*D*) muß das Blut im zweiten Teile des Eingriffes aus dem Zylinder in die Vene des Empfängers drücken.

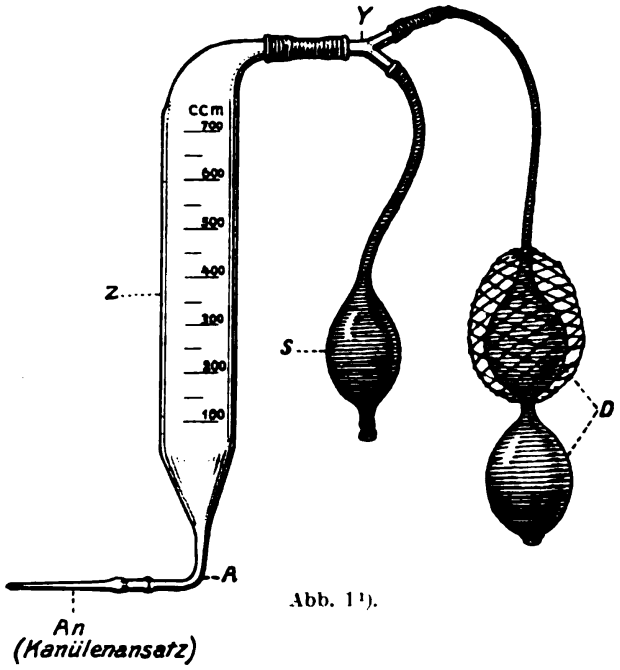

Abb. 1[1]).

Vorbereitung der Apparatur: Der Glaskolben wird mit Alkohol gewaschen, nach vorausgegangener Reinigung mit Wasser. Dadurch wird das Gefäß wasserfrei. Mit Äther wird der Alkohol ausgetrieben; den Äther läßt man verdunsten. Sodann wird fein zerkleinertes Hart-

[1]) Glasapparatur zu beziehen durch K. Zollinger, Glasbläserei, Zürich 6, Sonnegstr. 19.

Digitized by Google
Original from UNIVERSITY OF CALIFORNIA
Generated for guest (Massachusetts Institute of Technology) on 2019-05-24 17:26 GMT / http://hdl.handle.net/2027/uc1.b3753216
Public Domain in the United States, Google-digitized / http://www.hathitrust.org/access_use#pd-us-google

paraffin (Stückchen) durch das dickere Ende (*B*) in den Kolben gegeben. Kleinere Stückchen kommen in die zwei Glasansätze. Die Ansätze und der Glaszylinder werden in besondere Tücher eingehüllt, in den Trockensterilisator gebracht. Daselbst bleibt die Apparatur bei 165° C für 5 Minuten. Bei höherer Temperatur brennt das Paraffin. Stehenlassen bei 125° für $^1/_2$ Stunde ist völlig hinreichend. Nach Abkühlenlassen des Schrankes wird mittelst sterilen Handschuhen der Kolben herausgenommen, unter beständigen Drehbewegungen das Rohr abgekühlt. Die Wandung beschlägt sich gleichmäßig mit dem festwerdenden Hartparaffin. Einen evtl. Überschuß läßt man bei *B* abfließen. Die Glasansätze werden ebenfalls herausgenommen. Auch da erstarrt das Paraffin an der Luft. Ein Überschuß tropft ab. Sollte das Paraffin das Lumen an irgendeiner Stelle verstopfen (Glaskanülen), so kann man durch Halten während kurzer Zeit über einem Bunsenbrenner den Überschuß entfernen. Einschlagen der Apparatur in sterile Tücher, in denen das Ganze stets zum Gebrauche bereit aufbewahrt wird. Das *Y*-Glaszwischenstück kann auch im Autoklaven sterilisiert werden, oder durch Kochen. Druck- und Saugballon werden mit Alkohol gewaschen und ebenfalls steril verpackt. So ist die ganze Apparatur stets zum Gebrauche fertig.

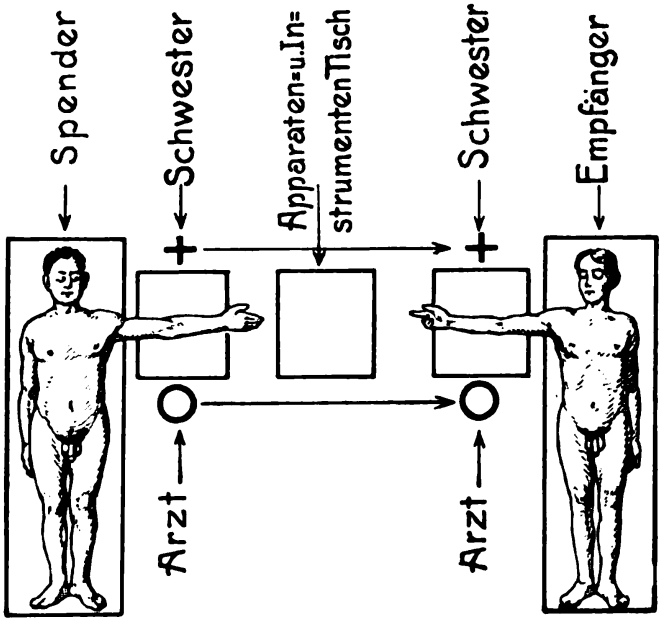

Abb. 2.

Technik der Transfusion. Die steril bereit gehaltenen verschiedenen Bestandteile der Apparatur werden zusammengestellt. Namentlich werden die beiden Glaskanülenansätze darauf geprüft, daß sie gut dem entsprechenden untern Ende des Glaszylinders aufgesetzt werden können.

Ein geschickter Arzt mit kundiger Krankenschwester genügen zur Vornahme des Eingriffes.

Spender und Empfänger liegen auf Operationstischen oder in ihren Betten, mit seitlich ausgestrecktem einen Arm (Abb. 2). Unter manueller Stauung am Oberarme wird erst beim Spender in Lokalanästhesie die

Digitized by Google
Original from UNIVERSITY OF CALIFORNIA
Generated for guest (Massachusetts Institute of Technology) on 2019-05-24 17:26 GMT / http://hdl.handle.net/2027/uc1.b3753216
Public Domain in the United States, Google-digitized / http://www.hathitrust.org/access_use#pd-us-google

Vena basilica (Ochsner) freigelegt (Abb. 3). Percy empfiehlt Anwendung der Blutdruckmanschette, und 80—90 mm Hg-Druck. Zwei Seidenfäden werden unter dem Gefäß durchgelegt. Die eine Ligatur wird zentral geknüpft. Nach Anlegen einer Höpfnerklemme (kleines Modell) in distaler Richtung, wird zwischen ihr und der gelegten Ligatur die Vene längs eingeschnitten und das Glaskanülenstück distalwärts eingeschoben und durch den zweiten gelegten Faden in situ fixiert (Abb. 4). Auch beim Empfänger wird die Vena basilica in analoger Weise freigelegt; zwei Ligaturfäden um das Gefäß. Distalwärts wird die eine Ligatur zugezogen. Zentral davon in 3 cm Entfernung Anlegen einer kleinen Höpfnerklemme. Zwischen ihr und Ligatur wird die Vene längsgespalten, durch den Schlitz der Glasansatz zentralwärts eingestoßen und durch Zuziehen des zweiten, um das Gefäß gelegten Seidenfadens in situ fixiert. Damit ist alles zur Transfusion bereit.

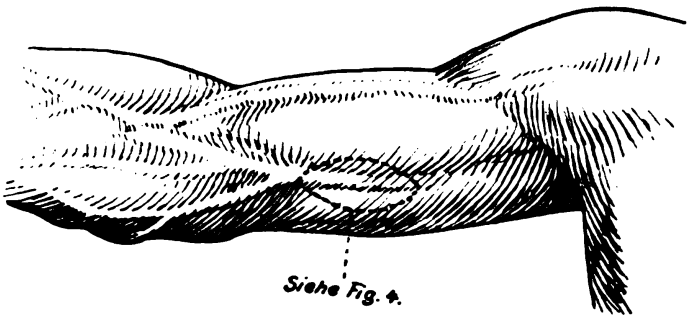

Abb. 3.

Von der assistierenden Schwester werden etwa 30—40 ccm Paraffinum liquidum in den Glaszylinder aufgesogen. Der Zylinder wird der Ellenbeuge des Spenders genähert. Unter gleichmäßiger Stauung wird die liegende Höpfnerklemme am Arme des Spenders entfernt. Blut fließt durch den in situ liegenden Glaskanülenansatz. Sofort wird der Glaszylinder dicht aufgesetzt und nun durch gleichmäßiges Pumpen mit dem Saugballon Blut aspiriert. Die Stauung am Oberarme des Spenders wird belassen. Rhythmisches Öffnen und Schließen der Hand unterstützen in zweckmäßiger Weise die Zirkulation. Faßt der Zylinder die gewünschte Blutmenge (700 ccm), so wird derselbe vom Kanülenansatz weggenommen. Dieser Akt dauert durchschnittlich $3^1/_2$ Minuten. Abklemmen der Venen des Spenders mit Höpfnerklemme oder durch eine bereit gelegte Ligatur.

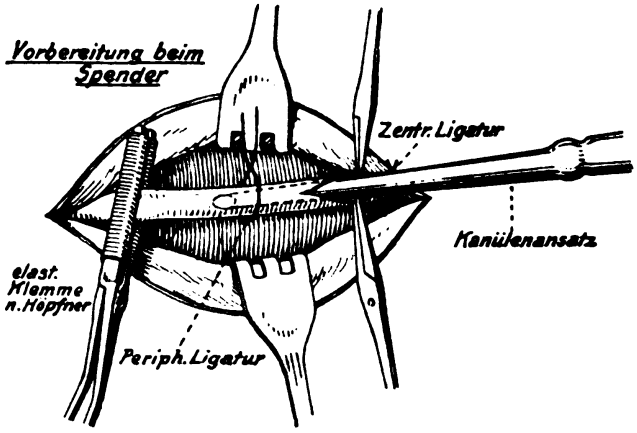

Abb. 4.

Digitized by Google
Original from UNIVERSITY OF CALIFORNIA
Generated on 2019-05-24 17:26 GMT / http://hdl.handle.net/2027/uc1.b3753216
Public Domain in the United States, Google-digitized / http://www.hathitrust.org/access_use#pd-us-google

Mit dem vollen Glaszylinder gehen Arzt und Schwester zum Empfänger, wo der zweite Glaskanülenansatz schon in der Vene des Empfängers fixiert liegt. Nach mäßiger Stauung am Oberarme wird durch Öffnen der Höpfnerklemme der Glaskanülenansatz mit Blut gefüllt: sofort stülpt man das untere Ende des Glaszylinders in den mit Blut gefüllten Kanülenansatz. Weglassen der Stauung am Oberarme. Die Transfusion beginnt. Mittels Druckballon wird das Blut langsam und gleichmäßig herausgepreßt, bis fast alles herausgeflossen ist. Abklemmen resp. Ligatur der Vene, Versorgen der Armwunden unter Entfernen der Glaskanülenansätze, bei Empfänger und Spender. Deckverband.

Unmittelbar nach Gebrauch ist der Glaszylinder mit kaltem Wasser evtl. unter Hineingeben von kleinen Schrotkügelchen zu reinigen (schütteln!). Alsdann ist die Reinigung leicht; später lassen sich der Wand anliegende Koagula nur mit Mühe entfernen.

Durch das Paraffinum liquidum ist die Luft allseitig vom Blute, welches in den Glascylinder aufsteigt, entlang der mit Hartparaffin ausgelegten Wand, ferngehalten. Das flüssige Paraffin schwimmt als besondere Schicht dem Blute obenauf. Das Füllen des Zylinders mit 700 ccm Blut benötigt durchschnittlich $3^1/_2$ Minuten. Es kann ohne Schaden für das Blut bis zu 5 Minuten dauern. Geringe Schwankungen kommen da, je nach dem Spender, vor.

Zweckmäßig ist es, einen zweiten Tubus bereit zu haben für den Fall, daß irgendeine Komplikation eintreten sollte.

Innerhalb 5 Minuten ist das Blut wieder injiziert, gleichmäßiges Hineinfließen aus dem Glaszylinder vorausgesetzt (Obacht vor akuter Dilatation des rechten Herzens!). An Versuchen stellten Ochsner und Percy fest, daß das Blut im Zylinder während 13 Minuten flüssig bleibt. Ochsner empfiehlt die Vena basilica, weil da die Wunde nicht so schmerzt als in der Ellenbeuge. Mit gutem Erfolge wandten wir die Vena mediana cubiti an.

Die Blutmenge, die so übertragen wird, ist, wie bereits erwähnt, 700 ccm.

Der unmittelbare Erfolg bei dieser Form der Transfusion, die oft ambulant durchgeführt wird, ist meist verblüffend. Ein Gefühl der Stärkung tritt sofort ein. Eine starke Zunahme des Appetites und ein für mehrere Tage andauerndes verbessertes Allgemeinbefinden fallen dem Patienten und seiner Umgebung sogleich angenehm auf. Bei Blutübertragungen mittels Citratmethode war das subjektive Befinden nie in diesem günstigen Sinne beeinflußt.

Nach 10—12 Tagen kann die Transfusion wiederholt werden, unter Benützung eines weiter zentral gelegenen Venenabschnittes als beim ersten Male. Der Umstand, daß man auf diese leichte Art Blut von nahezu gleicher Beschaffenheit, wie es bei der schwierigen direkten

Digitized by Google
Original from UNIVERSITY OF CALIFORNIA
Generated for guest (Massachusetts Institute of Technology) on 2019-05-24 17:26 GMT / http://hdl.handle.net/2027/uc1.b3753216
Public Domain in the United States, Google-digitized / http://www.hathitrust.org/access_use#pd-us-google

Transfusion der Fall ist, übertragen kann, läßt die allgemeine Anwendung dieser Methode für empfehlenswert erscheinen.

Bei der allgemein anerkannten, guten Wirkung der Bluttransfusion als oft lebensrettenden Eingriff in schweren Situationen, war es mir ein Bedürfnis, eine indirekte Methode in Details wiederzugeben, welche bei Einfachheit der Technik dieselben Vorteile bietet, wie eine direkte Blutübertragung bei gleichzeitiger genauer Dosierung der übertragenen Blutmenge. Mangelnde Berücksichtigung der bei der Vorbereitung der Apparatur zu beachtenden Einzelheiten vermochten der Methode bis dahin keinen Eingang zu verschaffen. So wie die Methode nun vorliegt, sollten diese Schranken gefallen sein.

Drei an der Zürcher chirurgischen Klinik[1]) beobachtete Todesfälle mögen kurz erwähnt werden, weil bei allen eine resp. 2 Bluttransfusionen nach der Citratmethode vorgenommen wurden. Die Blutübertragung hatte in allen Fällen einen wesentlichen Anteil am letalen Ausgange des Falles. Diese kasuistischen Mitteilungen verfolgen nur den Zweck, zu zeigen, wie viele Komponenten bei Blutübertragungen berücksichtigt resp. gegeneinander abgewogen werden müssen. Sie sollen uns von neuem vor Augen führen, welche speziellen Fragestellungen sich in jedem Falle erheben, die durch weitere exakte klinische Untersuchung evtl. unter Zuzug des Tierexperimentes aufgeklärt werden sollten.

Der eine Fall A. A. (1920, Nr. 1613) betrifft einen 47jährigen Schlosser, welcher in die Klinik eingeliefert wird wegen andauernder okkulter Blutungen bei Ulcus ventriculi. $^1/_2$ jährige Magenanamnese; auffallend blasser Patient; kein Bluterbrechen, wohl aber pechschwarze Stühle. Brustorgane: o. B. Zunächst zugewartet.

Drei Tage nach der Aufnahme läßt ein plötzlicher Kollaps eine erneute Blutung annehmen. Man entschließt sich zur sofortigen Bluttransfusion (Citratmethode). Es werden 120 ccm Blut mit 10 ccm 2proz. Natriumcitratlösung intravenös gegeben. Daraufhin Besserung des Zustandes. Subcutan bekommt Pat. Gelatine. Am nächsten Tage ist das Befinden befriedigend. Pechschwarze Stühle. Am sechsten Tage nach der Transfusion trat neuerdings ein schwerer Kollaps ein. Pat. ist fast pulslos. Er klagt über Schmerzen in der Magengegend sowie im rechten Bein, handbreit oberhalb des Knies beginnend. Auf Hochlagerung der Gliedmaße tritt Besserung der Sensationen im Unterschenkel ein. Es wird eine zweite Transfusion gegeben mittels Spritze: 180 ccm Blut + 20 ccm 2proz. Natriumcitrat. $^1/_2$ Stunde später ist der Puls besser. Stündlich bekommt Pat. 1 Eßlöffel Koagulen per os. Am Nachmittag desselben Tages klagt Pat. über Schmerzen im linken Bein. Die Extremität erscheint marmoriert vom Knie an nach abwärts. Die Sensibilität ist von der Mitte des Unterschenkels an aufgehoben. Poplitea beiderseits nicht fühlbar. Pat. stirbt im Kollaps.

Die Obduktion ergibt ein ulceriertes Carcinoma ventriculi mit Arrosion eines Astes der Art. gastrica sin. Die linke Vena iliaca commun. ist prall gefüllt von

[1]) An der Klinik wurde von der Bluttransfusion nach der Citratmethode sehr häufig Gebrauch gemacht. Vgl. Hadjipetros, P., Über Bluttransfusion, Autotransfusion und Autoinfusion. Sammlung klin. Vorträge von Volkmann. Nr. 800/802, S. 187. 1920.

Digitized by Google
Original from UNIVERSITY OF CALIFORNIA
Generated for guest (Massachusetts Institute of Technology) on 2019-05-24 17:26 GMT / http://hdl.handle.net/2027/uc1.b3753216
Public Domain in the United States, Google-digitized / http://www.hathitrust.org/access_use#pd-us-google

einem trockenen, deutlich gerieften, der Wand adhärenten, bald feuchten dunkel roten Gerinnsel, das sich noch 5 cm in die Vena cava inf. forterstreckt, oben spitz auslaufend.

Die durch die Transfusion ausgelöste Erhöhung der Koagulationsfähigkeit des Blutes, über deren Größe und Dauer der Wirkung klinische Beobachtungen auf breiter Basis fehlen, hat zusammen mit dem Marasmus und der Stase der Blutzirkulation zur tödlichen Thrombose in der Iliaca geführt.

Im zweiten Falle — H. F., 46jährig (1920, Nr. 1718) — handelte es sich um einen Landwirt mit mehrjähriger Magengeschwüranamnese (mehrfaches Bluterbrechen, Magenschmerzen). Wegen immer wiederkehrender Blutungen wird er im Anschluß an eine frische Haematemesis in die Klinik eingewiesen. — Bei der Aufnahme (2. X.) hatte der blasse, abgemagerte Mann mit gesunden Brustorganen noch 30 (Sahli) Hämoglobin. Zahl der roten Blutkörperchen 2 720 000. Am 20. X. bekam er eine Bluttransfusion. — Vom Spender kannte man nur Blutbild und Wassermannsche Reaktion (neg.), gleich wie im ersterwähnten Falle und in der dritten noch zu erwähnenden Beobachtung. — 200 ccm Citratblut werden übertragen. Danach trat weder Schüttelfrost noch Brechreiz auf. Pat. hatte ein angenehmes Gefühl der Wärme. Drei Tage nach der Transfusion wurde in Splanchnicusanästhesie nach Kappis eine ausgedehnte Magenresektion nach Mikulicz-Krönlein (Prof. Clairmont) ausgeführt. Die Operation verlief glatt. Am Abend des Operationstages trat Dyspnöe auf; andern Tages bestand Euphorie. Unter hohem Fieber und den Erscheinungen eines paralytischen Ileus (ohne peritonitische Symptome) starb Pat. am vierten Tage post operationem. Die Obduktion ergab eine Milz ($10 \times 7 \times 4$ cm) durchsetzt von vielen kleineren und größeren, keilförmig in die Tiefe gehenden, embolisch-nekrotischen Herden. Die Milz hatte feste Konsistenz. Die Arteria lienalis war stark erweitert und spiralig aufgerollt. An der Abgangsstelle von der Coeliaca endete ein Thrombus, der die Art. gastrica dextr. vollkommen ausfüllte. — Bronchopneumonie des rechten Lappens. Hochgradige Anämie aller Organe.

Die durch die 3 Tage zuvor ausgeführte Transfusion erhöhte Koagulation des Blutes hat wohl die Thrombose der in ihren Ästen ligierten Art. gastric. dextr. begünstigt, und hernach auf die Art. lienal. übergegriffen. Einschlägige klinische Beobachtungen müßten darüber Aufschluß geben, wie lange die Erhöhung der Koagulation des Blutes nach Bluttransfusion bei Nichtikterischen anhält.

Der dritte Fall, H. M. (1920, Nr. 1594), betrifft einen 59jährigen Kontrolleur mit perniziöser Anämie. Zwecks Milzexstirpation wurde derselbe von der medizinischen auf die chirurgische Klinik transferiert. Hämoglobin: 19 (nach Sahli). Rote Blutkörperchen: 856 000, weiße Blutkörperchen: 3900, Aniso- und Poikilocytose. Färbeindex: 1,1. — Die in Splanchnicusanästhesie vorgenommene Milzexstirpation (Prof. Clairmont) verlief glatt. Die Art. lienal. konnte präliminär ligiert werden. Im unmittelbaren Anschlusse an die Operation bekam Pat. eine Bluttransfusion nach der Citratmethode: 200 ccm. Am selben Abend stieg die Temperatur auf 39,4; der Puls war 120, von geringer Füllung. Unter den Erscheinungen des anaphylaktischen Schockes starb Pat. am nächsten Morgen.

In diesem Falle hätte eine vorgängige Prüfung des Blutes von Spender und Empfänger nach Moss das Auftreten des Schockes vielleicht verhütet.

Digitized by Google
Original from UNIVERSITY OF CALIFORNIA
Generated for guest (Massachusetts Institute of Technology) on 2019-05-24 17:26 GMT / http://hdl.handle.net/2027/uc1.b3753216
Public Domain in the United States, Google-digitized / http://www.hathitrust.org/access_use#pd-us-google

Intrapelvine Pfannenvorwölbung (Pelvis Otto-Chrobak).

Von

Privatdozent Dr. **B. Valentin** und Dr. **Hugo Müller.**

(Aus der Universitätsklinik für orthopädische Chirurgie Frankfurt a. M. [Direktor: Prof. Dr. K. Ludloff].)

Mit 8 Textabbildungen.

(Eingegangen am 28. September 1921.)

Die intrapelvine Pfannenprotrusion gilt als seltenes Leiden. Die erste Schilderung dieser Deformität stammt von Otto aus dem Jahre 1824. In der Folgezeit wurden dann einzelne Fälle bekannt und veröffentlicht. Erst die Röntgenära und der Aufschwung der pathologischen Anatomie gab es uns an die Hand, wie bei so vielen Leiden, auch bei dieser Knochen- und Gelenkveränderung mehr auf das anatomische Substrat zu achten. Obwohl die Zahl der veröffentlichten Fälle sehr klein ist, ist die Häufigkeit sicher gar nicht so gering. Ein Beweis dafür ist, daß in unserer Klinik, weil man darauf achtete, in dem kurzen Zeitraum von nicht 2 Jahren 3 Fälle zur Beobachtung kamen. Zunächst mag eine Beschreibung dieser 3 Fälle folgen:

1. A. L., 50 Jahre (geb. 13. III. 1869). Familienanamnese o. B. In der Jugend nie ernstlich krank. In ihrem 50. Jahre, seit Juni 1919, angeblich durch Erkältung nach einem Bade Schmerzen in der linken Wade, die allmählich höher hinaufzogen bis zur linken Leiste. Sie hinkte herum und behandelte sich selbst mit Einreibungen. Allmählich wurde das Gehen immer schlechter. Deswegen erfolgte Aufnahme in der medizinischen Universitätsklinik Frankfurt a. M. Dort wurde am 20. X. 1919 folgender Befund erhoben:

Schmächtige blasse Frau, keine Ödeme. Lungen: o. B. Herz: leises systolisches Geräusch an der Spitze. Extremitäten: Umfänge an beiden Beinen beiderseits gleich. Sensibilität: normal. Aktive Bewegungen mit dem linken Bein sind möglich, aber schmerzhaft. Bei passiver Bewegung ist besonders die Außen- und Innenrotation im linken Hüftgelenk schmerzhaft. Über Schmerzen wird dabei im Hüft- und Kniegelenk geklagt. Lasèguesches Symptom nur angedeutet. Wirbelsäule ist nirgends druckempfindlich, gut beweglich. Nirgends schmerzhafte Druckpunkte, besonders nicht am N. ischiadicus. Nerven: Reflexe beiderseits sehr lebhaft. Keine pathologischen Reflexe. Gang ist stark gestört. Das linke Bein wird geschont. Das Auftreten mit dem linken Fuß ist sehr schmerzhaft in der Hüfte.

15. XI. 1919. Schmerzen nehmen zu. Temperatur abends meist leicht erhöht. Verlegung nach der orthopädischen Universitätsklinik.

Digitized by Google

Original from UNIVERSITY OF CALIFORNIA

Generated on 2019-05-24 17:26 GMT / http://hdl.handle.net/2027/uc1.b3753216
Public Domain in the United States, Google-digitized / http://www.hathitrust.org/access_use#pd-us-google

Sehr blaß aussehende, abgemagerte Frau; gering entwickelte Muskulatur. Beide Beine liegen ausgestreckt, mit nach oben gerichteter Patella, der Unterlage auf. Eine sichere Verkürzung des linken Beines (um 1 cm) ist nicht festzustellen, scheint aber doch zu bestehen. Im übrigen sind die Maße gleich, keine Atrophie am linken Bein. Die Bewegungen, aktive wie passive, sind wegen außerordentlicher Schmerzhaftigkeit nach keiner Richtung zu prüfen. Schon bei der geringsten Rotationsbewegung schreit und wimmert die Pat. vor Schmerzen. Im ganzen Verlauf des linken Ischiadicus werden heftige Schmerzen geklagt. Auch bei Druck starke Schmerzen.

Röntgenaufnahme: Die linke Hüftgelenkspfanne scheint fast völlig geschwunden. Der Schenkelkopf ist durch die Pfanne hindurch in das Becken-

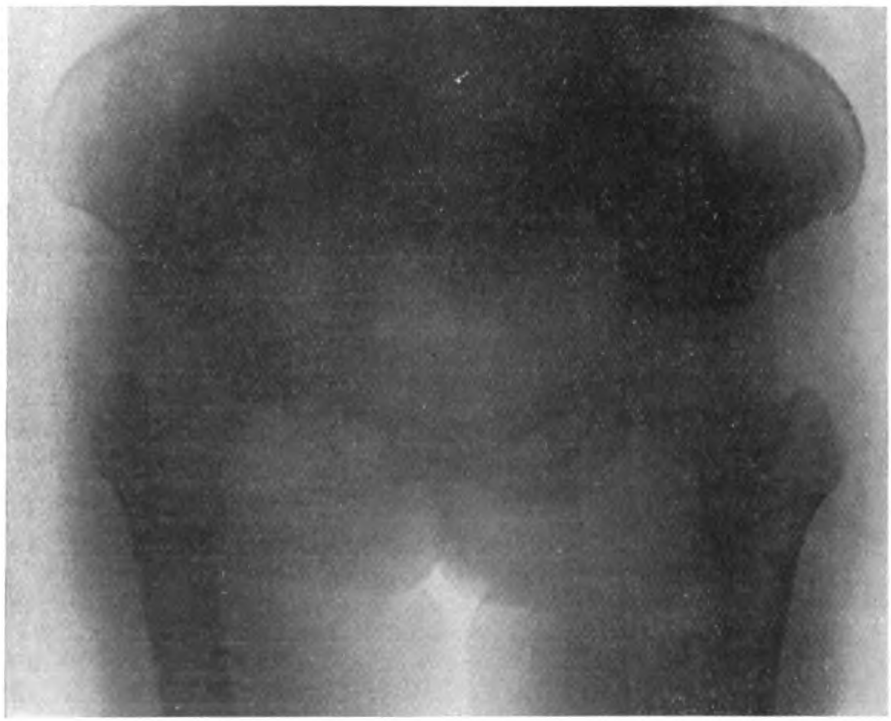

Abb. 1.

innere getreten. Auch die Umgebung der Pfanne ist stark verändert, und zwar ist der obere Ast des Sitzbeines etwas oberhalb des Tuber ischii mit einer ziemlich scharfen Begrenzungslinie beginnend, stark atrophisch und zugleich stark verbreitert. Die scheinbare Verbreiterung kommt durch einen Schatten zustande, der vom Schambein nach medial in das Beckeninnere hinein ausweicht, so daß man, kurz bevor das Sitzbein wie abgebrochen verschwindet, einen leicht spindelförmigen Ansatz der Schattenbildung im Sitzbein bemerken kann. Diese Schattenbildung, die zweifellos einer Geschwulst entspricht, erstreckt sich in etwa Faustgröße über das Gelenk hinaus in das Os ilei, dessen Linea terminalis dadurch zerstört und angefressen erscheint. Der in das Beckeninnere hineinragende Kopf erscheint normal gestaltet (s. Abb. 1 und 2).

27. XI. 1919. Untersuchung in Narkose. In Rückenlage liegt das linke Bein nicht außen- noch innenrotiert, sondern die Patella schaut gerade nach vorn. Beim Betasten beider Trochanteren geringer Trochanterhochstand links. Linkes

Digitized by Google
Original from UNIVERSITY OF CALIFORNIA
Generated for guest (Massachusetts Institute of Technology) on 2019-05-24 17:26 GMT / http://hdl.handle.net/2027/uc1.b3753216
Public Domain in the United States, Google-digitized / http://www.hathitrust.org/access_use#pd-us-google

Bein 80 cm, rechtes 81 cm lang. Abduction links etwas eingeschränkt. Die Falten zu beiden Seiten des Mons veneris sind verschieden, links größer als rechts. Bei der geringsten Abduction geht das Becken sofort mit. Rotation rechts vollständig frei, links möglich, und zwar von 45° Außen- bis ca. 30° Innenrotation; rechts bis 60° Außen- und bis 30° Innenrotation. Flexion links frei, ebenso Streckung. Adduction frei. Beim Betasten durch die Bauchdecken kann man links tiefer eindrücken als rechts und stößt in der Tiefe auf einen Vorsprung. Rectal: Nichts Pathologisches zu fühlen; vielleicht ist die linke Partie etwas mehr vorgetrieben als rechts.

11. XII. 1919. Gynäkologische Untersuchung (Privatdozent Dr. Eckelt): Portio fixiert. Cervicalkanal trichterförmig erweitert, so daß man in denselben die Fingerkuppe bequem einlegen kann. Die Wände desselben fühlen sich weich

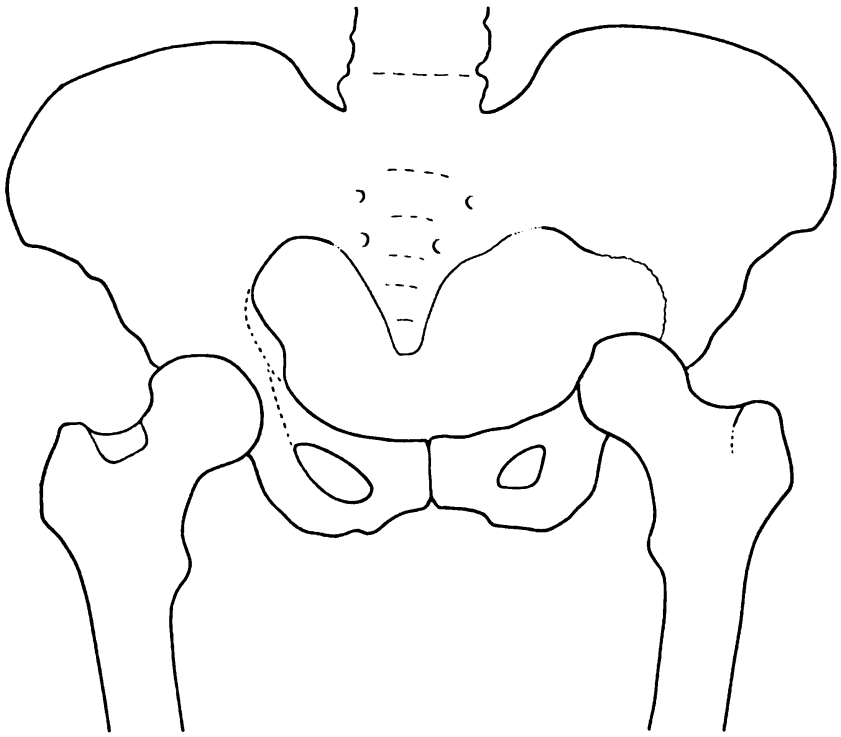

Abb. 2.

an. Es läßt sich von ihnen mit einem stumpfen Instrument Gewebe abbröckeln. Dabei auffallend starke Blutung. Corpus senil-atrophisch, retro-dextro-vertiert, fixiert. Rechtes Lg. cervicale breit infiltriert, jedoch nur in seinen hinteren Abschnitten (Lg. sacro-uterinum). An der linken Beckenwand eine kleinhandtellergroße flache und sehr derbe Prominenz. Ergebnis der histologischen Untersuchung des excidierten Gewebes: In den Gewebschnitten mächtige, unregelmäßige Felder, in welchen die epithelialen Elemente in kompakter Lage dicht beieinander liegen. Zahlreiche Kernteilungsfiguren mit Achsen nach den verschiedensten Richtungen. Neigung zur Verhornung. An einzelnen Stellen mächtige Riesenkerne. (Verhornendes Plattenepithelcarcinom.)

5. I. 1920. Verlegung in die Universitätsfrauenklinik zwecks Röntgenbestrahlung.

21. VII. 1920. Wiedervorstellung in der orthopädischen Klinik: Fühlt sich leidlich wohl, hat sich etwas erholt. Röntgenaufnahme: Der Kopf hat sich noch

Digitized by Google
Original from UNIVERSITY OF CALIFORNIA
Generated for guest (Massachusetts Institute of Technology) on 2019-05-24 17:26 GMT / http://hdl.handle.net/2027/uc1.b3753216
Public Domain in the United States, Google-digitized / http://www.hathitrust.org/access_use#pd-us-google

weiter zentralwärts luxiert als auf dem vorigen Bilde, so daß der große Trochanter fast an den oberen Gelenkpfannenrand stößt. Nach dem Beckeninnern zu hat sich ein außerordentlich kräftiger Knochenwall gebildet, so daß der Kopf wie in einer stark vertieften Gelenkpfanne sitzt. Nach innen von diesem knöchernen Wall sieht man, etwa parallel verlaufend, einen etwa $^1/_2$ cm breiten schwachen Schattenstreifen, der wohl als eigentlicher Tumor aufzufassen ist. Der absteigende Ast des Sitzbeines, der auf der vorigen Aufnahme stark atrophisch in Tumormasse aufgegangen zu sein scheint, erscheint jetzt ebenfalls stark kalkhaltig und verdickt (s. Abb. 3 und 4).

14. XI. 1920. Wiedervorstellung: Sieht äußerst elend und abgemagert aus. Spricht von Selbstmordgedanken wegen unerträglicher Schmerzen. Geht mit

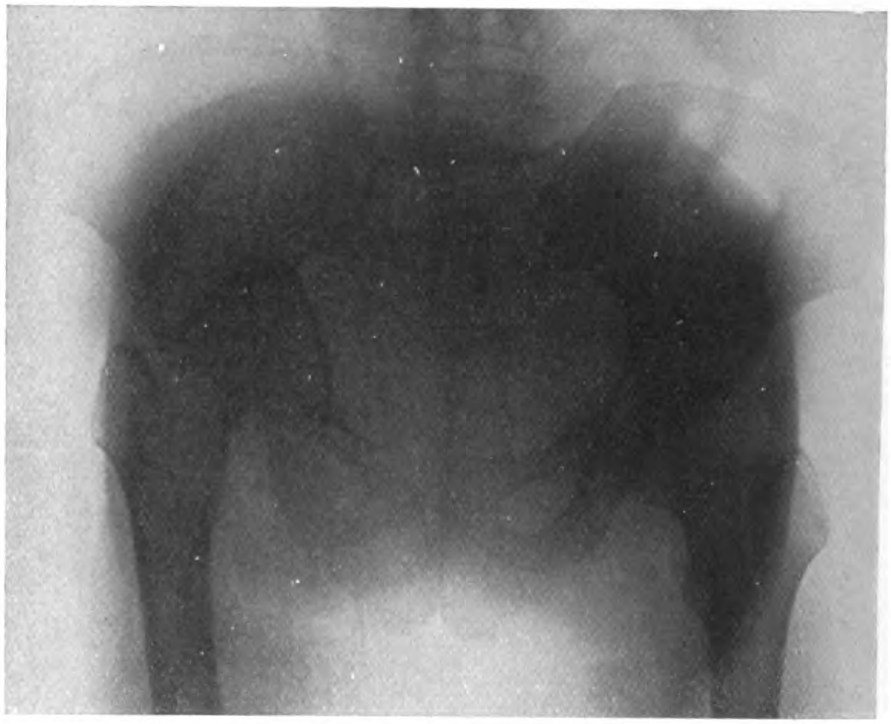

Abb. 3.

stark hinkendem Gang, klagt hauptsächlich über Schmerzen im Gesäß, die nach dem Oberschenkel ausstrahlen. Leider war die etwas schwierige Pat. nicht zu bewegen, sich nochmals in der Klinik aufnehmen zu lassen. Bei Gelegenheit eines Besuches in ihrer Privatwohnung Ende September 1920 gab sie an, sie habe ziehende Schmerzen in der linken Hüfte, den ganzen Tag anhaltend. Wenn sie eine Zeitlang gesessen habe, machten ihr Gehversuche unerträgliche Schmerzen, sei sie eine Zeitlang gegangen, dann ginge es bedeutend besser. Sie hinkte stark. Das linke Bein konnte nur unter Zuhilfenahme beider Hände auf das rechte Knie gelegt werden. Anfang Oktober gab sie an, ihre Beine vom Knie abwärts seien stark geschwollen und schmerzhaft. Sie sah stark verfallen und kachektisch aus. Der Puls war klein. Auch jetzt ließ sie sich leider nicht näher untersuchen. Spätere Besuche wurden von der alleinstehenden und alleinwohnenden Pat. abgewiesen. Zufällig wurde Anfang dieses Jahres in Erfahrung gebracht, daß Frau L. zwei Monate vorher gestorben war. So ist es leider nicht zur Sektion gekommen.

Digitized by Google
Original from UNIVERSITY OF CALIFORNIA
Generated for guest (Massachusetts Institute of Technology) on 2019-05-24 17:26 GMT / http://hdl.handle.net/2027/uc1.b3753216
Public Domain in the United States, Google-digitized / http://www.hathitrust.org/access_use#pd-us-google

2. Paula P., 18 Jahre (geb. 21. III. 1903). 1917 Rippenfellentzündung, deswegen im Krankenhaus behandelt (Punktion einer gelblichen Flüssigkeit). Bestrahlung mit Höhensonne. Später gar keine Erscheinungen mehr von seiten der Lunge. Als Kind wie andere herumgesprungen. Sommer 1917 vor der Rippenfellentzündung angeblich von einem Stück Vieh gegen den linken Oberschenkel gestoßen. Mitunter Schmerzen im linken Hüftgelenk. Sie kam dann wegen der Pleuritis ins Krankenhaus. Dort wurde auch eine linksseitige Coxitis festgestellt. Sie bekam einen Wasserglasverband, der vier Wochen lag, in dem sie umhergehen konnte. Nach Abnahme des Verbandes konnte sie wieder ganz normal laufen und versah ihre Arbeit. 1918 Gelenkrheumatismus (linkes Knie, Rücken). Das Knie war angeblich stark geschwollen. Sie bekam auch wieder Schmerzen im linken

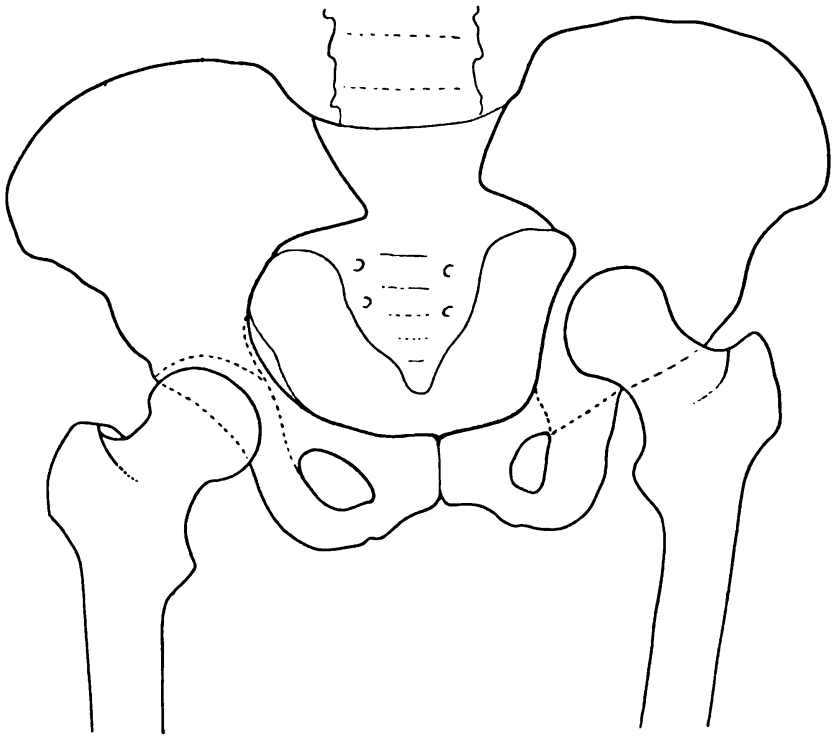

Abb. 4.

Hüftgelenk, so daß ihr der Arzt einen Gipsverband für sechs Wochen machte. Danach Bäder mit Staßfurter Salz, sonst keine Behandlung weiter. Seit 1918 bemerkte sie, daß das Bein kürzer wurde. Sie konnte nichts arbeiten.

24. IV. 1921. Aufnahme in die orthopädische Universitätsklinik. Mittelgroßes kräftiges Mädchen mit mäßigem Fettpolster und gut entwickelter Muskulatur. Linkes Bein steht in leichter Außenrotation, zeigt eine Verkürzung von 4 cm. Flexion, Innen- und Außenrotation nur mäßig eingeschränkt; erst bei stärkeren Exkursionen treten Schmerzen auf. Kopf ist in der Pfanne nicht zu fühlen. In der Hüftbeuge, an der Stelle, wo sonst der Femurkopf zu liegen kommt, besteht Druckschmerz. Außerdem ist vom Trochanter aus Stauchungsschmerz auszulösen, dagegen nicht durch Schlag auf die Fußsohle und das gebeugte Knie. Die Muskulatur ist links deutlich schwächer als rechts (größter Wadenumfang links 29, rechts 31,5 cm). Abduction im linken Hüftgelenk deutlich eingeschränkt. Trendelenburg positiv. Gang stark hinkend. Röntgenaufnahme: Das Dach der

Digitized by Google
Original from UNIVERSITY OF CALIFORNIA
Generated on 2019-05-24 17:26 GMT / http://hdl.handle.net/2027/uc1.b3753216
Public Domain in the United States, Google-digitized / http://www.hathitrust.org/access_use#pd-us-google

Hüftgelenkspfanne links ist zerstört. Auch der Kopfteil des linken Oberschenkels ist hochgradig zerstört und in das kleine Becken, von dem es nur durch eine kaum sichtbare schmale Knochenwand getrennt ist, hineinluxiert. Im ganzen Gebiet des Hüftgelenkes ein etwa faustgroßer Schatten (Absceß) (s. Abb. 5 und 6).

23. IV. 1921. Pirquet: Tuberk. Koch konzentr. +, Moro $^1/_{1000}$, $^1/_{100}$, $^1/_{10}$, konzentr. +.

28. IV. 1921. Auf Ponndorf-Impfung am linken Oberarm gestern und heute starke Reaktion (lokal am Arm starke Schwellung und Rötung. Temperaturanstieg bis 38,3° abends).

6. V. 1921. Auf eine zweite Ponndorf-Impfung wieder starke Reaktionen (39,5° abends).

Abb. 5.

13. V. 1921. Hat heute einen Apparat mit Beckenkorb und Fußbügel erhalten zur Entlastung des Beines. Die Stelle der Pirquet-Impfung (namentlich Moro) noch sehr deutlich sichtbar, ebenso die Stellen der Ponndorf-Impfung. Die Temperatur war mit Ausnahme der zwei Reaktionstemperaturen immer normal. Nach Hause entlassen.

3. Elise K., 19 Jahre (geb. 22. IX. 1898). Mit 16 Jahren Eiterung am linken Fuß aus unbekannter Ursache.

13. I. 1919. Erkrankte am 10. I. 1918 mit Kopf- und Halsschmerzen, Brststechen in der rechten Seite, Übelkeit und Erbrechen. Tags darauf habe sie beim Auftreten im rechten Knie- und Hüftgelenk starke Schmerzen gehabt. Deswegen Aufnahme in der Frankfurter medizinischen Universitätsklinik.

14. I. 1919. Kräftig entwickeltes Mädchen. Temperatur leicht erhöht. Kopf-

Digitized by Google
Original from UNIVERSITY OF CALIFORNIA
Generated for guest (Massachusetts Institute of Technology) on 2019-05-24 17:27 GMT / http://hdl.handle.net/2027/uc1.b3753216
Public Domain in the United States, Google-digitized / http://www.hathitrust.org/access_use#pd-us-google

schmerzen, Schmerzen im linken Bein. Ischiadicus mitten zwischen Trochanter major und Tuber ischii druckempfindlich, sonst keine Ischiassymptome.

19. I. 1919. Lasègue schwach positiv. Es besteht Stauchungsschmerz im rechten Hüftgelenk.

20. I. 1919. Plötzlich starke Schmerzen im linken Hüft- und Kniegelenk. Stauchungsschmerz in beiden.

24. I. 1919. Schmerzen besonders im linken Hüftgelenk.

30. I. 1919. Seit gestern ist das linke Kniegelenk geschwollen. Bei passiven Beinbewegungen links in der Coxa starke Schmerzen, weniger im linken Knie.

20. II. 1919. Linkes Knie sehr schmerzhaft, mit starker Schwellung. Beginnende Schlaffheit und Atrophie der Ober- und Unterschenkelmuskulatur.

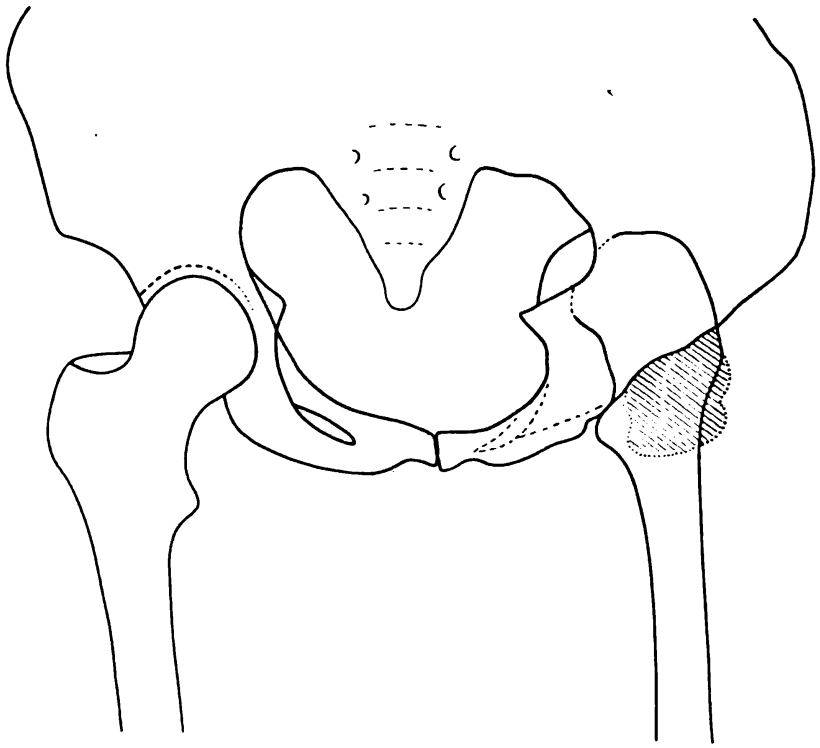

Abb. 6.

Bewegungen im linken Hüftgelenk ebenfalls recht schmerzhaft. Myokarditische Erscheinungen.

21. II. 1919. Im Urethra-, Vaginal- und Cervixabstrich reichlich Stäbchen, Leukocyten und Epithelien. Keine Gonokokken. Arthigon reaktionslos vertragen.

26. II. 1919. Auf Salicyl wohl Schmerzlinderung, jedoch Gelenk- und Allgemeinbefund nicht wesentlich beeinflußt.

3. III. 1919. Befund des Kniegelenks unverändert. Auch das rechte Knie geschwollen und sehr schmerzhaft.

7. III. 1919. Blutbild: Erythrocyten 4 800 000, Leukocyten 6500. Neutrophile 58%, Lymphocyten 34%, Übergangszellen 8%, Eosinophile 2%. Wassermann im Blut negativ.

10. III. 1919. Blutaussaat ergibt keine pathogenen Keime. Gonokokkenabstrich aus der Urethra, Cervix und Vagina negativ.

Digitized by Google
Original from UNIVERSITY OF CALIFORNIA
Generated for guest (Massachusetts Institute of Technology) on 2019-05-24 17:27 GMT / http://hdl.handle.net/2027/uc1.b3753216
Public Domain in the United States, Google-digitized / http://www.hathitrust.org/access_use#pd-us-google

18. III. 1919. Schmerzen hauptsächlich im linken Knie- und Hüftgelenk. Starke Atrophie des Ober- und Unterschenkels.

24. IV. 1919. Linker Oberschenkel stark geschwollen und auf Druck sehr schmerzhaft (Thrombose). Starke Schmerzen bei Bewegungen im Hüft- und Kniegelenk. Rechtes Kniegelenk nur noch wenig verdickt; im ganzen rechten Bein nur noch geringe Schmerzen. Im Urin Colibacillen.

14. VI. 1919. Thrombose restlos verschwunden. Linkes Kniegelenk noch geschwollen. Die Kapsel scheint verdickt. Am linken Hüftgelenk starke Bewegungsbeschränkung und Schmerzhaftigkeit. Durchleuchtung: Beiderseits Hilusverdichtungen und verstärkte Lungenzeichnung.

24. VI. 1919. Linkes Kniegelenk freier. Aktive Bewegungen im linken Hüftgelenk unmöglich. Rechtes Knie- und Hüftgelenk völlig frei.

Abb. 7.

6. VIII. 1919. Gelenke sämtlich frei mit Ausnahme des linken Hüft- und Kniegelenks.

9. VIII. 1919. Untersuchung in der orthopädischen Klinik: Ziemlich blasse Schleimhäute. Das linke Kniegelenk steht in leichter Flexionscontractur. Beugung nicht ganz vollkommen möglich. Die linke Hüfte steht in einer Beugecontractur von etwa 30° und in leichter Adduction fixiert. Nur Drehbewegungen sind möglich. Trochanterhochstand links von 4 cm. Linkes Bein um 3 cm verkürzt und atrophisch. Kniegelenkskonturen verstrichen. Reflexe außerordentlich lebhaft. Angedeuteter Patellar- und Fußklonus rechts. Kein Schmerz des Knie- und Hüftgelenks bei Klopfen und Stauchen. Auch Gehen ohne Schmerzen.

Röntgenaufnahme: Das linke Hüftgelenk ist hochgradig verändert. Der Kopf ist klein und vollständig defiguriert. Die Hüftpfanne atrophisch, stark ausgeweitet und stark in das Beckeninnere vorspringend. Die linke Beckenschaufel

Digitized by Google
Original from UNIVERSITY OF CALIFORNIA
Generated on 2019-05-24 17:27 GMT / http://hdl.handle.net/2027/uc1.b3753216
Public Domain in the United States, Google-digitized / http://www.hathitrust.org/access_use#pd-us-google

scheint ebenfalls in ihrer Form verändert zu sein. Der große Trochanter steht infolge der starken Veränderung des Kopfes, der überhaupt fast vollkommen verschwunden erscheint, bedeutend höher als normal. Das linke Kniegelenk zeigt starke Atrophie (s. Abb. 7 und 8).

Das durchaus Neue, was Fall 1 bietet, ist die wohl kaum zu verkennende Ätiologie des Leidens. Besonders das erste Röntgenbild vom 21. XI. 1919 kann gar keinen Zweifel aufkommen lassen, daß die Zerstörung des Pfannengrundes durch einen Tumor hervorgerufen worden ist. Es gibt keinen anderen Knochenprozeß, der einerseits den Pfannenboden so quasi herausstanzen, andererseits

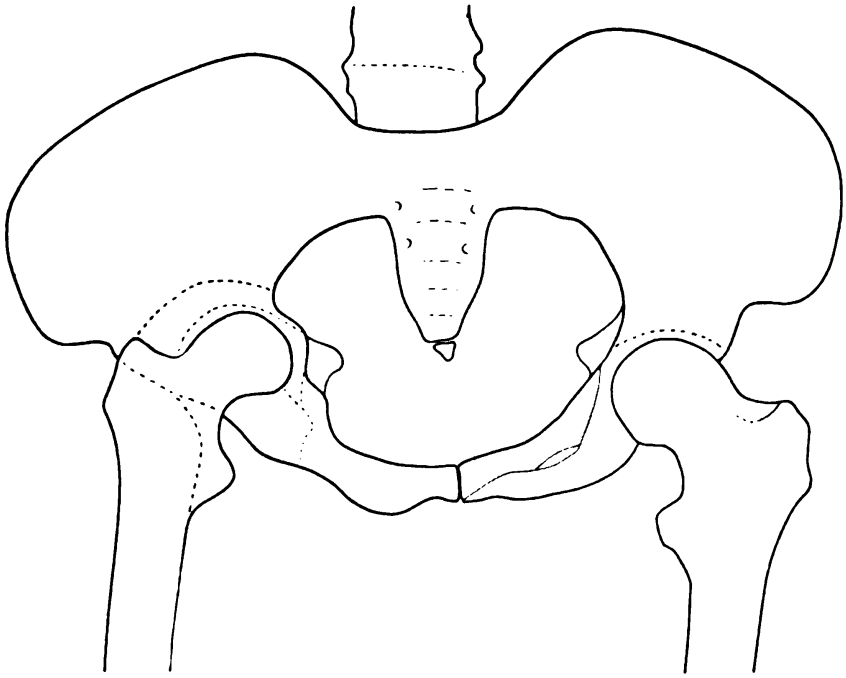

Abb. 8.

die Atrophie und spindlige Auftreibung des Os ischii hervorrufen könnte. Der ganze so überaus deutliche, etwa faustgroße Schattenkomplex, der weit in das kleine Becken hineinragt, andererseits in den aufsteigenden Ast des Os ischii und in das Os ilium oberhalb der lateralen angefressenen und zerstörten Hälfte der Linea innominata übergeht, entspricht einem Plus von Gewebe, wie es nur ein Tumor hervorrufen kann. Der ursächliche Zusammenhang des in der Frauenklinik diagnostizierten Plattenepithelcarcinoms mit dieser Geschwulst liegt auf der Hand. Ob man ein direktes Übergreifen des Tumors auf die Beckenwand — das infiltrierte linke Lg. cervicale führt eigentlich darauf hin — oder eine regionäre Metastase annimmt, bleibt sich ziemlich gleich. Daß man unverkennbar auf dem zweiten Röntgenbild den Tumorschatten wiederfinden kann, darauf ist bei Beschreibung der Aufnahme schon

Digitized by Google
Original from UNIVERSITY OF CALIFORNIA
Generated on 2019-05-24 17:27 GMT / http://hdl.handle.net/2027/uc1.b3753216
Public Domain in the United States, Google-digitized / http://www.hathitrust.org/access_use#pd-us-google

hingewiesen. Es bleibt nur noch die Entstehungsweise der neugebildeten Knochenschale zu erklären übrig. Wir müssen annehmen, daß es sich um einen stark ossifizierenden Krebs handelte, einen Tumor, der ja solch sklerotische Knochenneubildungen hervorzubringen vermag. Die Annahme, daß von der vorgetriebenen Periostmembran, wie in der Norm, oder von Resten stehengebliebenen Periosts auf den Entzündungsreiz hin die Knochenschale entstanden ist, muß verworfen werden, da das Periost bei dem augenscheinlichen Umfang des Tumors sicher in weitgehendem Maße und noch vor dem Knochen zerstört worden war, und der Tumor selbst sich sicher nicht durch eine periostale Knochenneubildung verdrängen ließ. Der ganze Prozeß ist schnell vor sich gegangen, als akut-destruktive Form im Sinne von Breus und Schlagenhaufer, nach Henschen als akute Pfannenprotrusion, nur daß hier die glatte Knochenschale, wie erwähnt, nicht aus dem Beckeninnenperiost entstanden ist, sondern vom Tumor selbst gebildet wurde. Recht interessant und physiologisch eigentlich schwer zu erklären ist der durch die Geschwulst geschaffene Zustand: Während die Patientin immer mehr der Geschwulstkachexie anheimfällt, schafft derselbe Tumor dieses im Sinne Biers „formgleiche Regenerat".

In Fall 2 haben wir eine Form des Leidens, die langfristig aus Knochenzerstörung und Knochenanbau von der Beckeninnenseite entstanden ist, nach Henschen eine „zentrale Pfannenwanderung im engeren Sinne". In diesem Fall ist die Protrusion die Folgeerscheinung einer tuberkulösen Coxitis. Die tuberkulöse Ätiologie der Deformität wird bewiesen durch die klinischen Erscheinungen und die damit übereinstimmende Röntgenaufnahme. Die Diagnose kann am besten per exclusionen gestellt werden. In Betracht für diesen schleichenden Prozeß kommt nur Tabes, Tuberkulose und Arthritis deformans juvenilis. Bei gonorrhoischer Ätiologie wäre das Einsetzen ein akutes gewesen mit baldig eintretender Verkürzung des Beines, außerdem hätte Schmerzhaftigkeit von vornherin die Szene beherrscht. Ein Anzeichen für Tabes ist absolut nicht zu gewinnen, so daß diese Krankheit als Ursache ausscheidet; auch das jugendliche Alter der Patientin paßt nicht recht dazu. Gegen die Arthritis deformans spricht auf das bestimmteste das Röntgenbild: Wir hätten neben dem Abbau, der Zerstörung, die ja weitgehendst vorhanden ist, unbedingt wenigstens Spuren von Anbau, wie Osteophytenbildung, Verdickung des Gelenkrandes usw. Es bleibt somit nur Tuberkulose übrig. Und wenn wir die Angaben der Patientin daraufhin genauer ansehen, so werden wir wohl die Pleuritis, bei der eine gelbliche Flüssigkeit punktiert und die mit Höhensonne nachbehandelt wurde, ebenso vielleicht die „Polyarthritis rheumatica" mit dem stark geschwollenen Knie mit dieser Ätiologie in ursächlichen Zusammenhang bringen.

Digitized by Google
Original from UNIVERSITY OF CALIFORNIA
Generated for guest (Massachusetts Institute of Technology) on 2019-05-24 17:27 GMT / http://hdl.handle.net/2027/uc1.b3753216
Public Domain in the United States, Google-digitized / http://www.hathitrust.org/access_use#pd-us-google

Der Stoß gegen den linken Oberschenkel, von dem die Patientin erzählt, kann selbstverständlich höchstens als Realisationsfaktor der linksseitigen Coxitis eine Rolle spielen. Untrüglich wird die Diagnose durch den Ausfall der diagnostischen Pirquet- und Moro- und der therapeutischen Ponndorfimpfung, ferner durch das Röntgenbild gesichert. Das, was einem sofort an unserer Aufnahme auffällt, ist die hochgradige Zerstörung, der der Pfannen- sowohl als auch der Femuranteil unterworfen worden ist. Das Bild entspricht etwa dem von Biers Fall mit Pfannenprotrusion auf tuberkulöser Basis, das er in seiner Arbeit über Regeneration in der Dtsch. med. Wochenschr. von 1919 abbildet. Eine so hochgradige Destruktion kann vollkommen einer tuberkulösen Coxitis entsprechen. Allerdings fehlen uns die von Chiari in seiner Arbeit von 1916 geforderten Knochenanbauprozesse, Osteophytenbildungen, jedoch gehört gerade die Knochenneubildung am wenigsten zum Wesen der tuberkulösen Knochenaffektionen. Besonders der in der Beschreibung des Bildes erwähnte Schatten, dort schon als Absceßschatten gedeutet, muß in Zusammenhang mit der schweren Zerstörung des ganzen Gelenkes die Diagnose sichern. Hier ist die neue Pfannenkuppel, wie das wohl die Regel ist, von dem vorgewölbten Beckeninnenperiost gebildet, denn die schmale Knochenwand im Röntgenbild ist nicht ein Rest des alten Pfannendachs, sondern der Anfang eines Regenerats.

Leider ist es unmöglich, im Fall 3 so exakt über die Ätiologie aussagen zu können. Es läßt sich die Möglichkeit nicht leugnen, daß vor dem akut einsetzenden Krankenlager ein Prozeß in dem Hüftgelenk gespielt hat. Man könnte dabei geneigt sein, an Tuberkulose zu denken, geführt durch die in der Anamnese erwähnte Eiterung unbekannter Ätiologie an einem Fuß, die die Patientin mit 16 Jahren durchgemacht hat. Bei Eiterungen unbekannter Herkunft sind wir gerade heutzutage gewohnt, zuerst an Tuberkulose zu denken. Dann hatte ein Lungenbild vom 14. VI. Hilusverdichtungen und verstärkte Lungenzeichnung aufzuweisen. Vielleicht wäre auch das späte Einsetzen der Menses, mit 18 Jahren, dahin verwendbar. Irgendwelche Beweiskraft haben diese Daten selbstverständlich nicht. Es könnte durch diese hypothetische Erkrankung, vielleicht durch kleine abgekapselte Herde, ein Locus minoris resistentiae vorhanden gewesen sein. Aber, wie gesagt, große Veränderungen können vor dem langen Krankenlager der Patientin im Hüftgelenk nicht bestanden haben, da sie sonst unbedingt irgendwelche Erscheinungen gehabt, evtl. gehinkt haben müßte. Der ganze Prozeß muß innerhalb des 7monatigen Krankenlagers entstanden sein, so daß also durch ein akutes Geschehen der Pfannenboden zerstört und „ohne statische Belastung“ nach Henschen „bei der bettlägerigen Kranken wohl durch die krampfhafte, den Schenkelkopf fest in die Pfanne pressende Kontraktion der Muskeln“ die Protru-

Digitized by Google
Original from UNIVERSITY OF CALIFORNIA
Generated for guest (Massachusetts Institute of Technology) on 2019-05-24 17:27 GMT / http://hdl.handle.net/2027/uc1.b3753216
Public Domain in the United States, Google-digitized / http://www.hathitrust.org/access_use#pd-us-google

sion hervorgebracht wurde. Die Bildung des Knochenregenerats und die Zerstörung des Femurkopfes — z. Zt. der Entstehung der Pfannenvorwölbung muß er natürlich noch zum größten Teil erhalten gewesen sein —, fällt ebenfalls innerhalb dieses Zeitabschnittes. „Klinisch laufen dem" ganz nach Henschens Programm, „so akut schmerzhafte Attacken parallel, daß Patientin wochen- und monatelang ans Krankenlager gefesselt ist". Daß ein akuter Prozeß in kurzer Zeit so gewaltige Zerstörungen machen kann, lehrt Schlagenhaufers Fall, wie man überhaupt geneigt sein kann, diesen unseren Fall dem Schlagenhaufers parallel zu setzen. Was nun die Natur der akut einsetzenden Erkrankung anbetrifft, die die intrapelvine Pfannenvorwölbung zuwege brachte, zum mindesten aber eine gewaltige Verschlimmerung im Hüftgelenk — auch im Kniegelenk — verursachte, so haben wir unverkennbar das Bild einer Pyämie durch hochvirulente Erreger vor uns, die metastatische Veränderungen in den Gelenken machte. Dazu paßt das akute Einsetzen mit Erbrechen, Müdigkeit, Halsschmerzen — evtl. als Wegweiser für die Eingangspforte der Erreger in den Organismus —; dafür sind typisch die monatelang anhaltenden Fiebersteigerungen und Schüttelfröste, — wie sie die Fiebertafel ausweist —, die Herzbeteiligung, die Thrombosenbildung in den Beinvenen. Die initialen Gelenkschmerzen, wie wir sie in unserem Falle haben, die plötzlich eintretenden Gelenkschwellungen sind typisch für einen Teil der Sepsisfälle. Auf bestimmte Erreger kann natürlich die Kurve nicht hinweisen. Sie sagt uns weiter nichts, als daß der Körper monatelanger Arbeit brauchte, um ihrer Herr zu werden. Unseres Erachtens kommen aber nur zwei Erreger in Betracht: Streptokokken und Gonokokken. Mit den einmal im Urin gefundenen Colibacillen ist natürlich nichts anzufangen. Für die Streptokokken sprächen, wie schon angedeutet, nur die Halsschmerzen. Gegen die Streptokokken wäre ins Feld zu führen, daß das Allgemeinbefinden bei einer Streptokokkensepsis doch noch mehr alteriert zu sein pflegt und daß meist die anatomischen Gelenkveränderungen den subjektiven Beschwerden und den äußeren Erscheinungen in ihrer Schwere bei weitem nicht zu entsprechen pflegen. Auf Gonokokken ist ja auch in der medizinischen Klinik gefahndet worden. Daß aus den Geschlechtsteilen der Patientin keine Gonokokken gewonnen werden konnten, kann nichts besagen bei der sehr oft bestehenden Schwierigkeit, beim Weibe eine Gonorrhöe bakteriologisch nachzuweisen. Die „Poly"arthritis wäre kein Gegenbeweis. Schon Schlagenhaufer wies darauf hin, daß nur die Gonokokken es sind, die auf der einen Seite so gewaltige Gelenkveränderungen machen können, ohne die Knochen zu sehr zu zerstören, wie es z. B. bei Tuberkulose und Osteomyelitis der Fall ist, und auf der anderen Seite solche Heilungschancen bieten. Wir möchten aus den angeführten Gründen in diesem

Digitized by Google
Original from UNIVERSITY OF CALIFORNIA
Generated for guest (Massachusetts Institute of Technology) on 2019-05-24 17:27 GMT / http://hdl.handle.net/2027/uc1.b3753216
Public Domain in the United States, Google-digitized / http://www.hathitrust.org/access_use#pd-us-google

Falle die Pfannenvorwölbung auf eine Coxitis gonorrhoica, metastatisch bei einer Gonokokkensepsis entstanden, zurückführen.

In der Frage nach der Ätiologie der Pfannenprotrusion ist noch keine Einigkeit erzielt. Wie Henschen 1914 ganz richtig bemerkte, kann die Streitfrage nur auf klinischem Boden gelöst werden. Die retrospektive Beurteilung von Beckenpräparaten, hauptsächlich bei Fehlen der Anamnese, wird meist eine unfruchtbare sein. Uns noch einmal für die Verschiedenartigkeit der Ätiologie der behandelten Beckendeformität einzusetzen, ist nach dem bis jetzt Gesagten überflüssig. Übrigens ist in der Literatur genug und von berufenerer Seite zu diesem Punkt gesagt, zuletzt in der modernsten Arbeit auf diesem Gebiet, der von Chiari von 1916. Es wird kaum mehr jemand der von Schlagenhaufer 1909 aufgestellten Theorie, worin er die Deformität immer auf Gonorrhöe zurückführt, anhangen. Auch Breus und Kolisko erkennen eigentlich nur Gonorrhöe als Ätiologie an, wenigstens lassen sie die Frage offen, ob noch andere entzündliche Prozesse die Ursache abgeben können. Wenn noch Zweifel da waren, so hoffen wir, sie durch unsere Fälle zerstreut zu haben.

Der Titel unserer Arbeit verpflichtet uns, auch mit ein paar Worten zur Frage von Eppingers Coxarthrolisthesisbecken, das der Autor in seiner Festschrift für Chrobak beschrieb, Stellung zu nehmen. Eppinger sieht die Ursache zu seiner Beckendeformität in einer verspäteten Verknöcherung des Pfannenbodens. Den Grund dazu soll eine Wachstumsanomalie abgeben. Wir möchten von vornherein feststellen, daß wir die Auslegungen Eppingers für mindestens ebenso unwahrscheinlich halten — wie das schon z. B. Breus und Kolisko, Henschen, Kuliga taten — wie die Einheitsätiologie Schlagenhaufers. Wenn man wirklich die Deformität, wie sie Eppingers Becken darbietet, von einer Entwicklungsstörung abhängig machen wollte, dann müßte die Ursache eine Knorpelerkrankung sein, die diesen weniger zug- und druckfest macht. Eine solche Krankheit ist nicht bekannt. Denn, wenn der gesunde Knorpel bis zum 16., 17. Lebensjahre aushält, — in diesem Alter erfolgt die Verknöcherung — dann wird er auch aushalten, wenn diese etwas später eintritt. Wenn eine solche merkwürdige Theorie aufgestellt wird, wie die Eppingers, dann müssen desto glaubwürdigere Beweise gefordert werden, und die fehlen. Der evtl. Grund wird in einer Wachstumsanomalie gesucht. Man sieht nicht ein, warum ausgesucht die Hüftgelenke die Lokalisationspunkte abgeben sollen, warum nicht am ebenso belasteten Oberschenkel, an dem z. B. die Vereinigung der proximalen Diaphyse mit dem Schaft nach dem 20. Jahr stattfindet, an dem sich der Trochanter major mit seinen großen Muskelansätzen erst im 18. Jahre mit dem Schaft knöchern vereinigt, Erscheinungen dieser hypothetischen Er-

Digitized by Google
Original from UNIVERSITY OF CALIFORNIA
Generated on 2019-05-24 17:27 GMT / http://hdl.handle.net/2027/uc1.b3753216
Public Domain in the United States, Google-digitized / http://www.hathitrust.org/access_use#pd-us-google

krankung auftreten sollen. Übrigens sollte dann die Vorwölbung, worauf schon Breus und Kolisko hinwiesen, immer doppelseitig sein, sie ists aber nur in einem von den vier Becken Eppingers. Dazu kommt noch, daß deutliche Residuen von Entzündungen an den Becken aufzufinden sind. An Becken D sind hyperplastische Knochenbildungen der Pfanne und am Eingangsrand, von denen Eppinger annimmt, daß das zur Hyperplasie führende Moment nach Ausbildung des Coxarthrolisthesisbeckens hinzugekommen sei. Beim Becken A sind Zellgewebe und Muskeln in der Nähe des Gelenks schwielig verdickt, der N. obturatorius verläuft über die Vorwölbung in Schwielen verbacken, alles doch offenbar Residuen von entzündlichen Prozessen. Von Henschen ist 1914 darauf hingewiesen worden, daß die Träger von Eppingers Becken A, B und D tuberkulös waren. Derselbe Autor erkennt die Hauptfolgerungen Eppingers an, soweit es sich um die Folge einer Lösung der Y-förmigen Synchondrosis durch Eiterung im Gelenk handelt. Der Kopf schiebt dann die zerstörten Pfannenteile bis zum Muskelwiderstand vor, und es kommt zur Verknöcherung des „Pfannengibbus". „Mit Aufstellung des Typus der epiphyseolytischen Pfannenwanderung, die ein Privileg des Wachstumsalters ist, und die sich in vivo bei Rektaluntersuchung durch ein treppenförmiges Tastrelief verrät, nähern wir uns wieder der in ihrer Hauptfolgerung in der Einleitung wiedergegebenen Auffassung Eppingers." Dem kann man sich allerdings unbesehen anschließen, aber dann haben wir eben doch auch sonst im Gelenk und seiner Umgebung Folgen dieser eitrigen Entzündung.

Es sei noch kurz auf das Verhältnis von Tumoren, Tuberkulose und Pyämie zu der intrapelvinen Pfannenprotrusion eingegangen.

Wenn die Rede davon war, daß unser Fall 2 mit seiner Geschwulstätiologie etwas ganz Neuartiges bringt, so wollen wir damit nicht behaupten, daß noch nie Tumoren der Beckenknochen beschrieben worden seien, die zum Verlust des Acetabulum, ja zum Versinken des Femuranteils in dem entstandenen Loch führten; ein Fall, der noch anzuführen ist, fand sich in der Literatur, bei dem es sich nach der Beschreibung aller Wahrscheinlichkeit nach um eine Pfannenvorwölbung handelte. Jedoch haben wir keinen Fall finden können, der als intrapelvine Pfannenprotrusion beschrieben und dessen Tumorätiologie nachgewiesen ist. Rokitansky beschrieb 1857 ein raschgewachsenes, mannskopfgroßes Osteochondrosarkom der Fossa iliaca und im Bereich des Acetabulum, bei einem 45jährigen Mann unmittelbar nach Ausgleiten auf die Hüfte vor 10 Monaten entstanden. In den Sektionsberichten der Société anatomique de Paris (1827—74) finden sich folgende Fälle: 1. „Sarkom des rechten Os ilium bei einem 25jährigen Mann seit 8 Monaten nach Sturz vom Pferd, der Tumor hat auch den oberen Teil des Os sacrum, die beiden letzten

Digitized by Google
Original from UNIVERSITY OF CALIFORNIA
Generated for guest (Massachusetts Institute of Technology) on 2019-05-24 17:27 GMT / http://hdl.handle.net/2027/uc1.b3753216
Public Domain in the United States, Google-digitized / http://www.hathitrust.org/access_use#pd-us-google

Lendenwirbel und die Rückseite der Gelenkpfanne ergriffen." 2. „Sarkom des rechten Os ilium bei einer 49jährigen Frau seit 4 Jahren. Ischias, Zerstörung der Gelenkpfanne mit Eintritt des Kopfes in die Beckenhöhle unter Erhaltung der Synovialis. Metastasen in den Sakral- und Lumbalwirbeln." (Die drei Fälle sind nach Tillmanns zitiert.) In dem letzten Falle fehlt das Wichtigste am Zustandekommen eines Otto-Beckens, das Knochenregenerat der zerstörten Pfanne. Virchow fand bei der Sektion eines an Lungentuberkulose gestorbenen Mannes in der Gegend des rechten Hüftgelenks eine harte Geschwulst von der Größe des Kopfes eines 6jährigen Kindes. Der Tumor setzte sich aus zwei durch eine mit Synovia gefüllte Gelenkhöhle getrennte Exostosen zusammen, deren eine in der Gegend des fehlenden Acetabulum saß. Senftleben beschreibt einen Fall, wo bei einem 45jährigen Mann durch ein Sarkom die ganze Hüftgelenkspfanne eingenommen, das Acetabulum, allerdings auch Schenkelhals und die Trochanteren zerstört, und der Schenkelkopf ausgehöhlt war. Henschen skizziert nach Froriep ein Becken, an dem der eine Femurkopf ins Becken ragte „in Form einer glatten, mit Gelenkknorpel überzogenen Kugel, welche zur Hälfte von einer ebenfalls knorpeligen, in einen unregelmäßigen Rand auslaufenden Schale, dem Pfannenknorpel, umrahmt war". Und nun der Fall, von dem wir vorher schon sagten, daß es sich dabei jedenfalls um eine intrapelvine Pfannenprotrusion handelte. Es ist Thomsens Fall von krebsiger Osteomalacie: Eine Frau wurde zweimal wegen Mammacarcinom operiert. Drei Jahre nach der ersten Operation Schmerzen in den Hüftgegenden, besonders im rechten Hüftgelenk. „Druck auf die äußere und hintere Seite des Gelenks, sowie Abduction des rechten Oberschenkels war schmerzhaft. Die Gesäßfalte und die Spina ant. sup. oss. il. standen rechts etwas tiefer als links, der M. glutaeus erschien rechts etwas abgeflacht; die Trochanteren gleich hoch." Es kam durch Metastasenbildung zu weitgehenden Veränderungen im ganzen Knochensystem, deren greifbarste Folge mehrere Spontanfrakturen waren. Es bestanden „fortwährend geringe Schmerzen im Kreuz- und Darmbein und in der unteren Hälfte des Thorax und seit 1866 (kurze Zeit nach der zweiten Exstirpation des Carcinoms) ist von der Umgebung der Kranken eine Abnahme der Körperlänge bemerkt worden. Die auf Druck empfindliche Darmbeinschaufel erscheint verdickt usw.". Im Krankenhaus, wo sich die Patientin wegen einer Spontanfraktur des linken Oberschenkels befand, wurde per anum folgender Befund erhoben: „Die rechte Pfannengegend wölbt sich halbkugelig in die Beckenhöhle vor, während die linke der Norm entspricht." Der Tod erfolgte an Erschöpfung. Die Sektion ergab folgendes: Außer Krebsmetastasen am Pericranium, der Schädelbasis, Leber, Milz fanden sich hauptsächlich Tumormassen fast im ganzen Knochensystem. Uns interessiert haupt-

Digitized by Google
Original from UNIVERSITY OF CALIFORNIA
Generated for guest (Massachusetts Institute of Technology) on 2019-05-24 17:27 GMT / http://hdl.handle.net/2027/uc1.b3753216
Public Domain in the United States, Google-digitized / http://www.hathitrust.org/access_use#pd-us-google

sächlich folgender Satz der Sektionsbeschreibung: „Die Beckenhöhle ist wesentlich verkleinert und durch einen starken Eindruck vom rechten Acetabulum her difform." Es handelte sich also nach der Beschreibung Thomsens offenbar um eine Pfannenvorwölbung. Obwohl weder vom Autor selbst, noch von einem der Autoren, die sich mit der behandelten Beckendeformität beschäftigten, dieser Fall mit dem Ottoschen Becken in Zusammenhang gebracht worden ist, führen wir ihn in der Tabelle am Schlusse der Arbeit an. Das durch einen Tumor hervorgerufene Ottosche Becken wird immer eine große Seltenheit sein, denn wenn nicht, wie in Thomsens Fall, der Pfannenknochen, ohne völlig zerstört zu sein, durch Tumormetastasen nur in seiner Widerstandskraft gegenüber dem andrängenden Schenkelkopf herabgesetzt, eine Vortreibung beckenwärts erfährt, oder es sich, wie in unserem Fall, um eine ossifizierende Geschwulst handelt, die selbst das Knochenregenerat schafft, sehen wir keine Möglichkeit zum Zustandekommen unserer Beckendeformität.

Es seien an dieser Stelle ein paar Worte über den Hüftechinokokkus erlaubt, da sich der dabei am Knochen abspielende Prozeß den Vorgängen vergleichen läßt, die sich bei Ergriffensein der Knochen durch einen Tumor einstellen. Pihan schreibt von einem Soldaten, der einen Echinokokkus der rechten Hüftgegend hatte. Die Sektion ergab eine große Höhle im Darmbein. „Durch die zerstörte Pfanne war das obere Ende des rechten Femurs bis zum kleinen Trochanter in die Beckenhöhle eingedrungen." (Nach Tillmanns.) Vielleicht hätte, wenn es zu einer Ausheilung gekommen wäre, eine Pfannenprotrusion daraus entstehen können. Rokitansky beobachtete einen Fall mit ausgedehnter Zerstörung des linken Darmbeins. „Der Boden der Pfanne war auch hier völlig aufgezehrt, so daß der Schenkelkopf in einen die Stelle derselben einnehmenden Echinokokkussack hineinragte." (Nach Tillmanns.) Doebbelin erwähnt nach Guys hospital Reports einen Mann mit Hüftechinokokkus. „Nach Entfernung eines Sequesters, der aus einem Teil des Femurkopfes hervorgegangen war, wurde eine Perforation in der Pfanne entdeckt." Zuletzt sei der schon von Henschen beschriebene Fall Trendelenburgs erwähnt, bei dem ein Echinokokkus zu einer intrapelvinen Pfannenprotrusion führte. Ein stark hinkender Patient, der schon jahrelang an Schmerzen der rechten Hüftgegend litt, wurde mit den Erscheinungen einer Coxitis ins Krankenhaus eingeliefert. „Auffallend war, daß die rechte Beckenschaufel bei der Palpation durch die Bauchdecke an ihrer inneren Fläche als aufgetrieben erschien und auch vom Rectum aus eine erhebliche Knochenauftreibung in der Gegend der Gelenkpfanne zu fühlen war." Erst bei Eröffnung des Gelenks wurde die Ätiologie des Leidens erkannt. „Die ganze Gegend

Digitized by Google
Original from UNIVERSITY OF CALIFORNIA
Generated for guest (Massachusetts Institute of Technology) on 2019-05-24 17:27 GMT / http://hdl.handle.net/2027/uc1.b3753216
Public Domain in the United States, Google-digitized / http://www.hathitrust.org/access_use#pd-us-google

des Acetabulums war in eine über faustgroße Höhle verwandelt, die überall von knöchernen Wandungen umgeben und ganz mit weißen, linsen- bis erbsengroßen Echinokokkusbläschen angefüllt war."

Und nun zu der tuberkulösen Ätiologie der Pfannenvorwölbung. Es fanden sich nur drei Fälle in der Literatur, von denen vom Autor behauptet wird, daß sie tuberkulöser Natur sind. Das sind Fall 3 und 4 aus der Arbeit von Chiari (1916) und ein Fall Biers in seiner Arbeit über Regeneration in der Dtsch. med. Wochenschr. von 1919, von denen leider nur zwei Röntgenbilder veröffentlicht sind, um die Regeneration des Pfannendaches, uhrschalenförmig vorgebuchtet, zu demonstrieren. Zuerst ein paar Worte zu Chiaris Fällen. Es handelt sich bei beiden nur um Beckenpräparate, also, wie schon früher angedeutet, um eine schwierige Diagnosenstellung. An beiden Becken links eine Pfannenvorwölbung, an beiden der in die vertiefte Pfanne eingesenkte Femur in Streckstellung ankylosiert. Die Destruktion des Gelenkes an dem ersten Präparat erstreckt sich auch auf die Umgebung: „Hinter der Ankylose befinden sich an der Außenfläche des Hüftbeins mehrere bis 6 ccm große Löcher im Knochen wie verödete Sequesterhöhlen und unregelmäßig gestaltete Osteophyten." „Nach unten ist der intrapelvin vorspringende Pfannengrund durch eine 2,5 cm breite, 1 cm dicke und 1,5 cm lange Knochenbrücke mit der Verbindungsstelle des Ramus inf. pubis und des Ramus inf. ossis ischii durch das Foramen obturatum hindurch verbunden, so daß das Foramen obturatum dadurch in eine größere vordere und eine kleinere hintere Lücke geteilt erscheint." Bei dem zweiten Becken zeigt „das Hüftbein an der vorderen Fläche der Ala ossis ilii starke unregelmäßige Hyperostose". „Um das ankylosierte Hüftgelenk finden sich außen reichlich große Osteophyten am Hüftbein." Wir möchten in beiden Fällen die Diagnose Tuberkulose nicht ohne weiteres unterschreiben. Es ist ja nicht zu bestreiten, daß „s. Z. eine sehr schwere Coxitis mit Destruktion der Knochen im Hüftgelenke und weiter auch in der Umgebung des Acetabulum bestanden haben muß". Aber daß nur die Tuberkulose so etwas machen kann, möchten wir nicht behaupten. Die Löcher, die „wie verödete Sequesterhöhlen" aussehen, genügen nicht als Beweis, vor allem aber nicht die starke Osteophytenbildung, die Chiari so in seiner Diagnose bestärkte. Letztere wären sogar ein Moment, das eher stutzig machen würde, da die Knochenneubildungen um tuberkulöse Gelenke zwar stark wechseln können, aber doch meist völlig fehlen. Es fehlt eben zur Beurteilung die Hauptsache, die Anamnese, die Klinik. Der Fall Biers ist der einzige außer unserem Fall 2, dessen tuberkulöse Ätiologie sicher steht, da die Diagnose offenbar klinisch gefestigt ist. Unter dem ersten Röntgenbild steht: „Abbildung von einem tuberkulösen Hüftgelenk

Digitized by Google
Original from UNIVERSITY OF CALIFORNIA
Generated for guest (Massachusetts Institute of Technology) on 2019-05-24 17:27 GMT / http://hdl.handle.net/2027/uc1.b3753216
Public Domain in the United States, Google-digitized / http://www.hathitrust.org/access_use#pd-us-google

mit drei eiternden Fisteln bei einem 10jährigen Knaben. Die Pfanne zerstört, breit durchbrochen (sog. zentrale Luxation), Kopf stark zerfressen. Gelenk vollkommen versteift. Knochen sehr atrophisch." Unter dem zweiten: „1 Jahr 1 Monat später: Es hat sich der Pfannengrund neu gebildet. Der früher zerfressene Kopf scharf umrandet. Gelenkspalt vorhanden. Atrophie weit geringer usw." Leider fehlt, im Rahmen von Biers Arbeit, alles Nähere. Gleichzeitig ist der Fall Biers ein Gegenbeweis gegen den Satz Henschens: „Die zentrale Pfannenwanderung in der geschilderten Form kommt nur am Hüftgelenk des Erwachsenen vor. Beim Kinde kann durch entzündliche Aufkittung der Knorpeldreifuge an der Beckeninnenseite eine Gibbusbildung der Pfanne in der Art und Weise sich ausbilden, daß die drei die Pfanne bildenden Knochen für immer gegeneinander verschoben bleiben, wobei namentlich das Sitzbein stark nach innen gedrängt sein kann (epiphyseolytische Pfannenwanderung)". Von Springer ist 1912 ein Fall veröffentlicht von einem siebenjährigen Knaben mit tuberkulöser Coxitis; ein Kurpfuscher „richtete das Bein ein", indem er ruckweise auf das in Flexions-Abductionsstellung stehende Bein einwirkte. Dadurch kam es „zur zentralen Luxation durch das Trauma". Henschen beschreibt nach Barkow, Gangolphe, Lannelongue, Chaput Fälle, wo durch tuberkulose Prozesse der Pfannenboden zerstört und der Femurkopf in das kleine Becken eingelenkt war. Jedenfalls ist aber durch Biers Fall und unseren Fall 2 erwiesen, daß Tuberkulose ein Ottobecken machen kann. Kienböck z. B. stritt das 1912 ab. Ebenso Breus und Kolisko mit der Begründung, daß die Tuberkulose den Pfannengrund zerstören und der Femur, wenn noch so weit intakt, eine Protrusion machen könne, aber die Vernarbung sei nie so glatt. Wenn einmal ausnahmsweise die Tuberkulose eine glatte Vorwölbung machen könne, dann sei sie immer ganz seicht. Dem möchten wir entgegenhalten, daß wir das Wesen des Ottobeckens nicht in der Glätte und nicht in der Tiefe der Protrusion sehen, sondern in der Protrusion selbst. Dann ist die Vorwölbung sowohl bei unserem Fall 2 als auch bei Biers Fall, soweit die Aufnahme ein Urteil zuläßt, völlig glatt. Warum sollte auch das Regenerat der Pfanne, das nach Zerstörung des knorpligen und knöchernen Pfannenbodens doch wohl aus dem protrudierten Beckeninnenperiost hervorgeht, nicht glatt werden können? Die genannten Autoren führen noch mehr gegen die tuberkulöse Ätiologie an. Breus stellt sich die Genese der Pfannenprotrusion unter Berufung auf Schlagenhaufer folgendermaßen vor: „1. Nahezu ausschließliche Lokalisierung einer destruktiven Coxitis im Acetabulum, und zwar auf dessen knöchernem Boden, der bald zerstört wird, so daß das Gelenk gegen die Beckenhöhle nur noch durch die Weichteile (entzündetes Periost) abgeschlossen bleibt. 2. Fast völliges

Digitized by Google
Original from UNIVERSITY OF CALIFORNIA
Generated for guest (Massachusetts Institute of Technology) on 2019-05-24 17:27 GMT / http://hdl.handle.net/2027/uc1.b3753216
Public Domain in the United States, Google-digitized / http://www.hathitrust.org/access_use#pd-us-google

Verschontbleiben von Caput und Collum, zum mindesten in der Längsachse. 3. Tiefes Eindringen (Versinken) des Femurkopfes in der bodenlosen Pfanne, daher Vorwölbung des schwieligen Periostes gegen die Beckenhöhle. 4. Nach einem raschen Ablaufen der Coxitis erfolgt vom protrudierten Periost her glatte Verheilung des Defektes im Acetabulum unter Neubildung eines knöchernen Pfannenbodens, der nunmehr wegen des tief in das Gelenk eingesunkenen Femurkopfes dauernd als kuppelförmige Protrusion der inneren Beckenwand figuriert. Man kann demnach drei aufeinanderfolgende Stadien unterscheiden: Das initiale der Exesion des runden Pfannendefekts im Pfannenboden, das Zwischenstadium der membranösen Kuppelwölbung und das terminale der Verknöcherung dieser Kuppel, mit welchem die Heilung der Coxitis abschließt und die definitive Knochenprotrusion gegen die Beckenhöhle bleibend hergestellt ist." Zum Einhalten dieses Programms ist es nötig, daß der Pfannenboden lochartig zerstört wird. Daß dies nur die Tuberkulose machen könne, bestreiten Breus und Kolisko. Henschen hat das 1914 widerlegt durch Anführen von Präparaten, die den geforderten Defekt durch pathologisch-anatomisch resp. klinisch sichergestellte Tuberkulose hervorgerufen, aufwiesen.

Der einzige Fall von Ottoschem Becken, hervorgerufen durch gonorrhoische Allgemeininfektion, durch Allgemeininfektion überhaupt, der sich mit unserem Fall 3 vergleichen läßt, ist der Schlagenhaufers. Zwar machen hier die Gelenkmetastasen und das dadurch hervorgerufene Fieber im Anfang allein das Krankheitsbild aus, so daß man von einer Polyarthritis gonorrhoica sprechen müßte, jedoch muß der innerhalb von drei Monaten eingetretene Tod auf schwere Allgemeininfektion zurückgeführt werden. Eine gedrängte Beschreibung des Falles ergibt: Eine früher nie krank gewesene Arbeiterin wird wegen heftiger Schmerzen und Geschwulstbildung der beiden Knie-, des rechten Hand- und einiger Phalangealgelenke in die Klinik aufgenommen. Später hauptsächlich Schmerzen im rechten Hüftgelenk. Nach 6 Wochen fühlte man in der Tiefe des Beckens von außen eine harte, auf Psoasabsceß verdächtige Resistenz. Drei Wochen später mußte ein Parotisabsceß incidiert werden, nach einer weiteren Woche — drei Monate nach Beginn der Erkrankung — Exitus unter pyämischen Erscheinungen. Bei der Sektion wird dann die Protrusion der Pfannen gefunden, aus dem Eiter des Hüftgelenks Gonokokken gezüchtet.

Endlich seien den Symptomen des Leidens ein paar Worte gewidmet. Die klinischen Erscheinungen sind kurz und prägnant von Henschen zusammengefaßt worden. Er unterscheidet zwischen den Erscheinungen der akuten Form, deren Ätiologie wohl mit Recht als meist gonorrhoisch angenommen wird und der „langfristigen Form der allmählichen intrapelvinen Pfannenwanderung". Bei ersterer „entsteht

Digitized by Google
Original from UNIVERSITY OF CALIFORNIA
Generated for guest (Massachusetts Institute of Technology) on 2019-05-24 17:27 GMT / http://hdl.handle.net/2027/uc1.b3753216
Public Domain in the United States, Google-digitized / http://www.hathitrust.org/access_use#pd-us-google

auch bei den bettlägerigen Kranken, also ohne statische Belastung, wohl durch die krampfhafte, den Schenkelkopf fest in die Pfanne pressende Kontraktion der Muskeln, später durch den Zug der schwieligen Narbenmassen, sehr rasch in der Frist von wenigen Wochen eine über der Leiste tastbare sehr druckempfindliche harte Resistenz, der sich eine Abflachung der Trochanterwölbung, fehlerhafte Hüftstellung, Contractur und Verkürzung des Beins zugesellt" (cf. Fall 3). Letztere entwickelt sich ganz allmählich. Oft im Anfang schmerzhaft, meist in der Wade krampfartig beginnend, dann später zum Hüftgelenk hinaufziehend. So auch in unserem Fall 1, wo die Schmerzhaftigkeit im Ischiadicusausstrahlungsgebiet die Szene beherrschte. Bei Fall 2 und 3 war das nicht der Fall, jedoch haben wir auch im dritten Fall im Verlauf die Druckschmerzhaftigkeit des Ischiadicus. Das Zustandekommen dieses Symptomes hängt natürlich von allerlei Zufälligkeiten ab, wie von dem Grad der Vortreibung, der Schnelligkeit des Prozesses, auch der Sensibilität des Patienten. Der Stauchungsschmerz beim Beklopfen des Trochanter, des Knies oder der Fußsohle ist ziemlich konstant bei entzündlichen Prozessen (cf. Fall 2). Die Verkürzung des Beines durch Hochtreten des Kopfes bei der Belastung, infolgedessen auch Hochstand des Trochanter und Hinken, bei doppelseitigem Befallensein Watscheln, besonders schwieriges Gehen nach längerer Ruhe, das nach „Angehen", wie sich Henschen ausdrückt, besser wird, in Rückenlage meist Außenrotation des Beines, Beschränkung von Ad- oder Abduction oder beiden, von Drehbewegungen im Hüftgelenk, evtl. Contracturstellungen, Atrophie des befallenen Beines, rectal oder vaginal zu fühlende Vorwölbung, auch Trendelenburg machen die Hauptsymptome aus. Die bei unserem Fall 1 in der Anamnese notierten Neuralgien der rechten Seite können mit dem Hüftleiden nicht in Zusammenhang gebracht werden. Die unter dem 15. XI. notierte Schmerzhaftigkeit im Ischiadicusgebiet ist hervorgerufen durch Druck des Tumors auf die Portio tibialis dieses Nerven oder Zerrung im Ischiadicusgebiet, wie wir sie auch bei einfachen Hüftluxationen bisweilen finden. Der Trochanterhochstand findet natürlich so seine Erklärung, daß der Femurkopf nicht nur beckenwärts vorgedrungen, sondern infolge der Belastung auch höher getreten ist, wie es das Röntgenbild ausweist. Etwas befremdend ist die Tatsache, daß in Rückenlage der Patientin die Patella gerade nach vorn schaute. Beim Betrachten des Röntgenbildes sollte man annehmen, daß das Bein durch Muskelzug und Eigengewicht, wie bei Zerstörung des Pfannenbodens durch ein Trauma, außenrotiert gewesen wäre. Jedenfalls war das durch den Tumor geschaffene Loch gerade so groß, daß es den Femurkopf eng umschloß und so dem ganzen Bein einen gewissen Halt gewährte. Übrigens war damals die zentrale Verschiebung nicht so groß gewesen,

Digitized by Google
Original from UNIVERSITY OF CALIFORNIA
Generated for guest (Massachusetts Institute of Technology) on 2019-05-24 17:27 GMT / http://hdl.handle.net/2027/uc1.b3753216
Public Domain in the United States, Google-digitized / http://www.hathitrust.org/access_use#pd-us-google

daß die Wirkungsweise der den Femur fixierenden Bänder außer Kraft gesetzt war. Eine geringe Stütze gewährte wohl auch die Tumormasse. Die relativ freie Beweglichkeit bei der Narkosenuntersuchung (27. XI. 1919) — eingeschränkt waren nur die Außenrotation etwas, die Abduction völlig —, kam wohl daher, daß die von der Innenseite des Beckens dem Femurkopf aufsitzende Tumormasse gewissermaßen an die Stelle der zerstörten Beckengelenkfläche getreten war. Die Beschränkung der Außenrotation dadurch, daß die Trochanterengegend, durch den Hochstand des Femur hauptsächlich der kleine Trochanter, wegen der Nähe dieser Stelle zum Becken an den Sitzbeinknorren anstieß, während der vordere Winkel zwischen Femurhals und oberem Schambeinast 180° beträgt. Die Beschränkung der Abduction, wenn das Bein gerade stand, dadurch, daß der Winkel oberhalb des Collum zwischen diesem und Beckenschaufel kleiner ist, als der Winkel unterhalb des Collum zwischen diesem und Schambeinast, und weil der obere Winkel bei dem Eingesenktsein des Femurkopfes durch das Vorragen des Trochanter major nicht ganz ausgewirkt werden konnte. Die später eingetretene Flexionsbeschränkung muß auf Contracturen zurückgeführt werden. Bemerkenswert ist die schnelle Verkürzung des Beins, am 15. XI. noch 1 cm, am 5. I. 2 cm betragend. (Es sei betont, daß ein Fehler bei der Messung sicher nicht untergelaufen ist.) Bei unserem Fall 2 machten, nach dem als Realisationsfaktor wirkenden Trauma, Schmerzen im Hüftgelenk den Anfang. Ein Jahr später fiel dann der Patientin die Beinverkürzung auf. Vier Jahre nach Beginn steht das Bein in Außenrotation, die Bewegungsfreiheit ist nur mäßig eingeschränkt mit Ausnahme der Abduction. In der Hüftbeuge wurde die Vorwölbung nicht gefühlt, dagegen Stauchungsschmerz und Trendelenburgsches Phänomen. $1^1/_2$ Monate später ist dann Außenrotation, Ab- und Adduction völlig aufgehoben. Bei dem Fall 3 legte sich Patientin mit vollkommen gesunden, wenigstens nicht nachweisbar kranken Hüftgelenken zu Bett, um nach 7 Monaten mit in Beugecontractur stehendem, in Adduction fixiertem Oberschenkel mit schwersten Bewegungsstörungen im Hüftgelenk aufzustehen.

Auf die Frage der traumatischen zentralen Luxationen des Hüftgelenks sei nicht näher eingegangen. Jedoch sei bemerkt, daß deren Ausheilungsstadium ähnliche Bilder wie die pathologische intrapelvine Pfannenvorwölbung hervorzubringen vermag. Natürlich sind dann die Residuen des Traumas, die Kittlinien der wiedervereinigten Knochenstücke, mehr oder weniger auf der Vorwölbung selbst als auch in der Nähe des Gelenks, resp. das ganze Becken durchziehend, nachzuweisen.

Wir fügen unserer Arbeit eine Zusammenstellung der Fälle mit Pfannenprotrusion auf pathologischer Basis aus der Literatur an, soweit sie uns zugängig waren.

Digitized by Google
Original from UNIVERSITY OF CALIFORNIA
Generated for guest (Massachusetts Institute of Technology) on 2019-05-24 17:27 GMT / http://hdl.handle.net/2027/uc1.b3753216
Public Domain in the United States, Google-digitized / http://www.hathitrust.org/access_use#pd-us-google

Tabelle.

Nr.	Autor	Jahr	Diagnose	Klinisch beobachtet?	Seite	Bemerkungen
1	Otto	1824	„Anomale Gicht"	Beckenpräp.	bdsts.	Anomale Gicht = Arthr. def.
2	Ponfick	1872	Arthr. def.	ja	rechts	Tabica. Zusammenhang abgelehnt.
3	Thomsen	1872	Krebsige Osteomalacie	ja	rechts	Zusammenhang mit Ottobecken nicht gesucht
4	Trendelenburg	1881	Echinoc. multiloc.	ja	rechts	dass.
5	Feré	1882	Tab. Arthropathie	ja	rechts	—
6	Hale-Withe	1884	dies.	Beckenpräp.	bdsts.	—
7	Eppinger	1903	Verzögerte Synostose	dass.	rechts	Grund: Wachstumsanomalie
8	ders.	1903		dass.	rechts	
9	ders.	1903		dass.	bdsts.	
10	ders.	1903		dass.	links	
11	Kuliga	1905	Arthr. def.	ja	bdsts.	Durch verschiedene Geburten schlimmer.
12	Henschen	1909	Anat. Variation	Beckenpräp.	bdsts.	Osteomalaciebecken
13	Schlagenhaufer	1909	Go.	ja	rechts	Sektion: Aus dem Gelenk Gonokokken gezüchtet.
14	Schertlin	1911	Osteoarthr. def. juven.	ja	bdsts.	Auch sonst Gelenkdeformierung
15	Wolfsohn und Brandenstein	1911	?	ja	rechts	Kein Zusammenhang mit Ottobecken gesucht
16	Kaufmann	1911	Ätiol. offen gelassen	nicht erwähnt	links	Tabica
17	Breus und Kolisko	1912	dies.	Beckenpräp.	rechts	gest. Lungentbc.
18	ders.	1912	dies.	dass.	rechts	—
19	ders.	1912	dies.	dass.	links	—
20	Chiari	1912	Arthr. tab.	ja	bdsts.	Sektion
21	Kienböck	1912	Tabes??	ja	bdsts.	—
22	ders.	1912	Go.	ja	rechts	—
23	Henschen	1914	Go.?	ja	bdsts.	—
24	Chiari	1916	Go.?	ja	links	Sektion: Gonokokken nicht gefunden
25	ders.	1916	Go.?	Beckenpräp.	rechts	gest. Tbc.
26	ders.	1916	Coxitis tbc.	dass.	links	Osteophyten
27	ders.	1916	dies.	dass.	links	viel Osteophyten
28	ders.	1916	Stat. Belastung	Sektion	bdsts.	Anamn. d. Protrus. fehlt
29	ders.	1916	Arthr. def.	Beckenpräp.	bdsts.	dass.
30	ders.	1916	dies.	dass.	bdsts.	dass.
31	Bier	1919	Coxitis tbc.	ja	links	Anamn. uns nicht zugänglich

Digitized by Google
Original from UNIVERSITY OF CALIFORNIA
Generated on 2019-05-24 17:27 GMT / http://hdl.handle.net/2027/uc1.b3753216
Public Domain in the United States, Google-digitized / http://www.hathitrust.org/access_use#pd-us-google

Literaturverzeichnis.

Bier, Beobachtungen über Regenerationen beim Menschen. Dtsch. med. Wochenschr. 1919. — Breus, Zur Ätiologie und Genese der Ottoschen Protrusion des Pfannengrundes. Wien. klin. Wochenschr. 1913. — Breus, Über Becken mit Protrusion des Pfannenbodens. Geb. gyn. Ges. in Wien (17. III. 1908); Zentralbl. f. Gynäkol. 1909, Nr. 6. — Breus und Kolîsko, Die pathologischen Beckenformen. Wien 1912. — Chiari, Becken mit intrapelviner Pfannenprotrusion bei einer Tabica. Verhandl. d. Ges. f. Pathol. 1912. — Chiari, Über die Ätiologie und Pathogenese der intrapelvinen Pfannenprotrusion. Bruns Beitr. z. klin. Chirurg. **102**. 1916. — Doebbelin, Über Knochenechinokokkus des Beckens. Dtsch. Zeitschr. f. Chirurg. **48**. 1898. — Eppinger, Pelvis Chrobak, Coxarthrolisthesisbecken. Festschrift f. Chrobak. Beitr. z. Geburtsh. u. Gynäkol. 1903. — Esau, Akute Osteomyelitis des rechten Schambeins und zentrale pathologische Luxation des Oberschenkels. Dtsch. Zeitschr. f. Chirurg. **91**. 1908. — Feré, Description de quelques pièces relatives aux lésions osseuses et articulaires des ataxiques conservées au musée anatomo-pathologique de la Salpêtrière. Arch. de neurol. **4**. 1882. — Hale-Withe, On Charcot's joint disease. Lancet 1864, 12. VII. — Henschen, Die intrapelvine Vorwölbung und die zentrale Wanderung der Hüftpfanne. Bruns Beitr. z. klin. Chirurg. **65**. 1909. — Henschen, Die pathologische (spontane) Luxatio centralis femoris. Bruns Beitr. z. klin. Chirurg. **65**. 1909. — Henschen, Die zentrale oder intrapelvine Pfannenwanderung der Hüfte auf coxitisch-arthropathischer Grundlage. Zeitschr. f. orthop. Chirurg. 33. — Kaufmann, Lehrbuch der speziellen pathologischen Anatomie. 6. Aufl. 1911. — Kienböck, Über die mit Protrusion des Pfannenbodens einhergehenden Erkrankungen des Hüftgelenks und ihre Beziehungen zur Arthritis genorrhoica und Arthropathie bei Tabes. Fortschr. a. d. Geb. d. Röntgenstr. **18**. 1912. — Krönlein, Von den Luxationen. Zentralbl. f. Chirurg. **26**. 1882. — Kuliga, Über Chrobaksches Becken. Zieglers Beitr. z. allg. Pathol. u. pathol. Anat., 7. suppl. Festschr. f. Arnold 1905. — Otto, Pfannenbeckenmißstaltung infolge deformierender Osteoarthritis. Seltene Beobachtungen zur Anatomie, Physiologie und Pathologie gehörig. 2. Sammlung. Berlin 1824. — Ponfick, Demonstration in der Berl. med. Ges. (30. X. 1872). Berl. klin. Wochenschr. 1872, Nr. 48. — v. Rosthorn, Einige seltene Beckenformen. Verhandl. d. Ges. f. Gynäkol. 1906. — Schertlin, Über einen Fall von intrapelviner Vorwölbung und zentraler Wanderung der Hüftpfanne. Bruns Beitr. z. klin. Chirurg. **71**. 1911. — Schlagenhaufer, Über Coxitis gonorrhoica und ihre Beziehung zur Protrusion des Pfannenbodens. Geb. gyn. Ges. in Wien (17. III. 1909); Zentralbl. f. Gynäkol. 1909, Nr. 6. — Senftleben, Über Fibroide und Sarkome in chirurgisch-pathologischer Beziehung. Arch. f. klin. Chirurg. **1**. 1860. — Springer, Über traumatische Luxatio femoris centralis s. d. bei coxitis tuberculosa. Zeitschr. f. orthop. Chirurg. **30**. 1912. — Thomsen, Krebsige Osteomalacie. Arch. f. klin. Chirurg. **13**. 1872. — Tillmanns, Die Verletzungen und chirurgischen Krankheiten des Beckens. Dtsch. Chirurg. **62a**. 1905. — Trendelenburg, Echinococcus multilocularis der rechten Beckenhälfte. Verhandl. d. dtsch. Ges. f. Chirurg. 10. Kongr. 1881. — Virchow, Die krankhaften Geschwülste **2**. Berlin 1863—1865. — Wolfsohn und Brandenstein, Über Osteoarthritis coxae juvenilis duplex. Arch. f. klin. Chirurg. **96**. 1911. — Wrede, Demonstration eines Tabesbeckens und eines Otto-Chrobakschen Beckens. 82. Vers. d. Naturforsch. u. Ärzte in Königsberg 1910. — Wrede, Diskussion zu den klinischen Demonstrationen von Herrn Engelhorn. Naturw.-med. Ges. zu Jena (4. XI. 1915. Münch. med. Wochenschr. Nr. 50.

Digitized by Google
Original from UNIVERSITY OF CALIFORNIA
Generated for guest (Massachusetts Institute of Technology) on 2019-05-24 17:27 GMT / http://hdl.handle.net/2027/uc1.b3753216
Public Domain in the United States, Google-digitized / http://www.hathitrust.org/access_use#pd-us-google

(Aus dem Anscharkrankenhaus Kiel [Prof. Dr. Göbell].)

Hernia diaphragmatica spuria nach Schußverletzung.

Von
Helmut Loebell.

Mit 3 Textabbildungen.

(Eingegangen am 4. Oktober 1921.)

Die Kriegserfahrungen haben unsere Ansicht über die Zwerchfellhernien wesentlich geändert. Bis zu den siebziger Jahren des vorigen Jahrhunderts hatte man es fast ausschließlich mit kongenitalen Zwerchfellbrüchen zu tun, die Hemmungsmißbildungen sind. Mit diesen haben wir uns hier nicht zu beschäftigen. So bleiben uns noch die erworbenen, die man einteilt:

in die Hernia diaphragmatica vera, bei welcher das die Zwerchfellöffnung überdeckende Bauchfell sowie das analoge Pleurastück den Bruchsack bilden,

und in die Hernia diaphragmatica spuria, die man nach Wullstein besser als „Prolapsus viscerum transdiaphragmaticus" bezeichnen sollte; denn es handelt sich stets um ein bruchsackloses Eintreten von Baucheingeweiden in die Brusthöhle. Auch Gruber ist der Ansicht, daß „die von den Chirurgen oftmals als Zwerchfellhernien bezeichneten Eventrationen lediglich bruchsacklose Eventrationen, Prolapse sind".

Einen wirklich echten Zwerchfellbruch nach Trauma hat Oberndorfer 1918 beobachtet. Es handelte sich um eine Zwerchfellmuskelverletzung von der Brusthöhle her mit sackartig in die Pleurahöhle vorgestülpter, unverletzter Peritonealwand und mit in diese eingehülltem, prolabiertem Magen.

Auch Davidsohn publiziert einen echten Zwerchfellbruch.

Doch die Hernia diaphragmatica vera ist so selten, daß sie praktisch wenig in Betracht gezogen zu werden braucht. Die Hernia diaphragmatica spuria — um diese Hernienart des Zwerchfells handelt es sich fast stets bei den Schußverletzungen — tritt nach allen Beobachtungen der Chirurgen auf der linken Seite auf, da sich rechts die Leber, die Wunde gleichsam tamponierend, wie ein großer Schutzwall über die Zwerchfellücke legt und das Zustandekommen eines Prolapses durch Vorfall von Bauchorganen verhindert. Gruber hat allerdings zwei Fälle von

Digitized by Google
Original from UNIVERSITY OF CALIFORNIA
Generated on 2019-05-24 17:27 GMT / http://hdl.handle.net/2027/uc1.b3753216
Public Domain in the United States, Google-digitized / http://www.hathitrust.org/access_use#pd-us-google

Zweihöhlenschüssen mit Durchtrennung des Zwerchfells auf der rechten Seite gesehen, er nennt diese selbst „von geringer Tragweite".

Daß traumatische Läsionen des Diaphragmas — wenn auch immerhin relativ selten — vorkommen, ersehen wir aus der Literatur. Schon 1872 stellt Popp 37 erworbene Zwerchfellhernien zusammen, deren Ursache 3 mal Schuß-, 21 mal Stichverletzungen waren, der Rest resultierte aus anderen Traumen. Leichtenstern berichtet 1874 und 1893 v. Frey über Zwerchfellbrüche, damals meistens Folgen von Stichverletzungen. „Nach den Erfahrungen von Vollbrecht und Wieting aus dem Balkankriege machen die penetrierenden Brust-Bauchverletzungen 15% aller Bauchschüsse, nach Makins sogar 30% aus. In allen diesen Fällen haben wir es mit mehr oder minder großen Läsionen des Zwerchfells zu tun. Die Möglichkeit eines Prolapses von Baucheingeweiden in die Brusthöhle ist damit in relativ großem Umfange gegeben" (v. Domarus und Salomon).

Der Weltkrieg 1914—18 hat uns dann wie auf vielen andern Gebieten der Medizin, so auch bezüglich der Zwerchfellchirurgie ungeahnte Erfahrungen gebracht, die Möglichkeit der Diagnosenstellung vervollkommnet und die Operationsmethoden verfeinert. Es ist klar, daß es sich bei unserer modernen Kriegführung fast nur um Zerreißungen des Zwerchfells durch Projektile handelt, die aus der Ferne kommen, zuerst den Brustraum treffen, die Bauchhöhle erreichen, um in der Muskulatur steckenzubleiben oder auch noch diese zu durchschlagen. Erst allmählich, nachdem die Völker zur Ruhe gekommen sind, erfolgen die Veröffentlichungen. So konnte Schloessmann noch 1918 von nur 29 in der Literatur des letzten Krieges bekannten Zwerchfellhernien sprechen, deren Zahl er um 3 vermehrte. Jetzt sind ihrer schon mehrfach soviel veröffentlicht, da Arbeiten auf diesem Gebiete von Chirurgen und anderen Ärzten der verschiedensten Nationen — ich nenne nur Graser, Wieting-Pascha, Iselin, Orth, Rehn und Cobet, Gruber und von Ausländern Soresi, Ischock, Bychlik, Leriche und Arcelin — vorliegen, wobei fraglos von den deutschen Autoren die besten und ausführlichsten Arbeiten stammen.

Fragen wir uns, wie überhaupt eine traumatische Hernia diaphragmatica spuria zustande kommt. Nach Borchard „liegt eine Disposition zur Entstehung besonders bei einer großen Zwerchfellöffnung vor, namentlich bei querer Trennung der radiären Muskelfasern, und kommt entweder unmittelbar nach der Verletzung zur Geltung oder erst später nach und nach infolge der dauernden Zugwirkung, die der negative Druck der Thoraxhöhle bei der Atmung und der intraabdominale Überdruck beim Husten und Pressen auf die unvollständig verheilte Zwerchfellücke ausübt". Wieting nennt das Netz das Leitband für das

Digitized by Google
Original from UNIVERSITY OF CALIFORNIA
Generated for guest (Massachusetts Institute of Technology) on 2019-05-24 17:27 GMT / http://hdl.handle.net/2027/uc1.b3753216
Public Domain in the United States, Google-digitized / http://www.hathitrust.org/access_use#pd-us-google

Zustandekommen eines Zwerchfellprolapses. „Iselin hat Versuche an Hunden gemacht und erkannt, daß sich ein Zwerchfellprolaps nur dann einstellt, wenn sich das Netz an der Verletzungsstelle inseriert. Fixierte Iselin das Netz, so sah er keinen Prolaps entstehen" (Harttung). Der gleichen Ansicht ist Gruber, der bei der Beschreibung eines Falles wörtlich sagt: „Das Netz, jenes wunderbare Organ, das Eugen Albrecht einmal mit vollem Recht einem Schutz- und Ordnungsmann gleichgestellt hat, war bereits in Tätigkeit getreten und hatte für einen Verschluß der Magen- und Zwerchfellwunden gesorgt."

Wir sehen also, daß der Organismus zur Selbsthilfe greift und den Defekt nach Möglichkeit zu decken sucht. Doch diese Art der Blockierung der Wunde ist eine trügerische. Selbst wenn eine solche Totalverklebung unter den günstigsten Bedingungen zustande kommt, so kann man doch nicht von einer Dauerheilung sprechen, da ja, wie schon erwähnt, Hustenstöße und Pressen sowie übernormale Darmperistaltik Sekundärtraumen darstellen, die prädisponiertes Gewebe treffen. „Daß die Erhöhung des intraabdominalen Drucks bei der Verlagerung mitspielt, beweist nach Schloessmann und Hess die Tatsache, daß Leute nach Zwerchfellverletzung, die latent geblieben war, eher von Einklemmungen überfallen wurden als solche, die sich schonen konnten" (Orth). Eine Durchsicht der Literatur zeigt, wie in den meisten Fällen mitunter erst nach Jahren — Orth erwähnt einen Fall Bardenheuers, Kriegsteilnehmer 1870/71, der volle 6 Jahre nach der Verwundung an traumatischer Zwerchfellhernie starb — die Bauchorgane durch die wiedereröffnete Zwerchfellücke in den Brustraum gelangen, wo sie zunächst Verdrängungserscheinungen machen, wie Herzverlagerung und Stauungslunge. Die wenigsten Fälle beharren auf diesem Stadium. Meistens kommt es im Zwerchfelloch zur Einklemmung der prolabierten Organteile, die, sobald sie gangränös werden, eine lebenbedrohende Infektionsquelle darstellen. Da die Lymphgefäße des Diaphragmas stark mit denen der Pleura und des Peritoneums kommunizieren, kann z. B. eine eitrige Infektion des im Brustraum steckengebliebenen Projektils, ohne daß noch die offene Verbindung des Schußkanals nach dem Abdomen erhalten zu sein braucht, einen subphrenischen Absceß hervorrufen.

Posner und Langer veröffentlichen einen Fall von eingeklemmtem Zwerchfellbruch nach geheiltem Brustbauchschuß: „Durchschuß der Brust- und Bauchhöhle mit Pneumohämatothorax; Perforation des Zwerchfells. Milzstreifschuß. Ausheilung der Brustverletzung bei völliger Atelektase der linken Lunge, Resorption und Organisation des Ergusses, Verschluß des Zwerchfellrisses durch Netz, Vernarbung der Milzkapselwunde. Nach Monaten durch Aspiration vom Brustraum her, unter Leitung des eingewachsenen Netzes, langsames Hineinsaugen

Digitized by Google
Original from UNIVERSITY OF CALIFORNIA
Generated on 2019-05-24 17:29 GMT / http://hdl.handle.net/2027/uc1.b3753216
Public Domain in the United States, Google-digitized / http://www.hathitrust.org/access_use#pd-us-google

der Flexura lienalis coli durch den Zwerchfellriß mit allmählicher Incarceration und Ileus."

Bei einem Fall, den Gruber beschreibt, handelte es sich bei der Einklemmung nicht um Darmteile, sondern um den Magen, der nicht primär gegen die Pleurahöhle vorgetrieben war. Es sog vielmehr der intrapleurale, negative Druck mehr und mehr das Netz an, dem als dem „Leitband" der vielfach mit ihm verklebte Magen folgte. Bei angestrengter Peristaltik verwickelte der vorgefallene Magen seine Lage, so daß eine Klemmung und Strangulation möglich wurde. Nach Orth ist „der Prolaps des Magens meist mit einer Drehung um seine Längsachse kombiniert". Er findet seine Ansicht durch Arbeiten von Volkmann, Knaggs und Iselin bestätigt.

Ganz ähnlich entwickelt sich ein Volvulus bei einem Fall, den Robert beschreibt. In die Zwerchfellöffnung hatte sich Netz hineingeschoben, dessen Teile mit dem unteren Zwerchfellrand verwuchsen; „von diesem Punctum fixum aus wurde allmählich auch der Magen unter Bildung eines partiellen Volvulus in den Schlitz gezerrt; nunmehr konnte es nur noch eine Frage der Zeit sein, bis der Magen, nachdem ihm so der bequeme Weg gezeigt war, ganz auswanderte und es schließlich unter dem Druck der von außen einwirkenden Gewalten zum totalen Volvulus und damit zum vollständigen Magenverschluß kam, an dem der Patient zugrunde gegangen ist".

Daraus, daß sich die schweren, lebenbedrohenden Faktoren oft erst lange Zeit nach dem Tage der Verwundung zeigen, sehen wir, wie wichtig es ist, die richtige Diagnose früh zu stellen, um durch vorgreifende Maßnahmen die verheerenden Spätfolgen eines Zwerchfellbruches zu verhüten. Seine Symptome sind leider gewöhnlich nicht typisch; wir unterscheiden thorakale und abdominale. Die ersteren äußern sich zu Beginn in Stichen und Schmerzen in der Brust, Bluthusten, Dyspnöe. Die abdominalen Symptome sind weniger ausgesprochen: Schmerzen im Oberbauch, Gefühl behinderter Nahrungsaufnahme, Magendrücken, Meteorismus, Stuhlgangbeschwerden; sie treten jedoch in den Vordergrund, sobald Incarceration und Ileus auftreten, dessen Erscheinungen wir hier nicht aufzuzählen brauchen. Ist ja katexochen der Prototyp des Ileus die eingeklemmte Hernie.

Von Untersuchungsmethoden muß zunächst die Palpation erwähnt werden. Die ganze Oberbauchgegend pflegt druckempfindlich zu sein, ist jedoch in der Regel frei von Muskelspannung. Perkutorisch ist nach Schloessmann ein gewisser tympanitischer Klopfschall in den untersten vorderen und seitlichen Abschnitten der linken Brustseite charakteristisch, der ja nach der Luftfülle der prolabierten Organe wechselt. „Es läßt sich infolgedessen eine gewisse Veränderlichkeit des tympa-

Digitized by Google
Original from UNIVERSITY OF CALIFORNIA
Generated for guest (Massachusetts Institute of Technology) on 2019-05-24 17:27 GMT / http://hdl.handle.net/2027/uc1.b3753216
Public Domain in the United States, Google-digitized / http://www.hathitrust.org/access_use#pd-us-google

nitischen Klopfschalls im untern linken Lungenfelde als diagnostisches Hilfsmittel für die chronischen Zwerchfellhernien bezeichnen. Das Atemgeräusch ist hier nicht selten metallisch, zuweilen ist das Plätscherphänomen nachweisbar." Oehlecker hält den Schulterschmerz, den auch Gerhardt bei einer Pleuritis diaphragmatica beobachtet hat, für ein verwertbares diagnostisches Zeichen; er führt ihn auf eine Erregung des Nervus phrenicus zurück. Orth fand dieses Fernsymptom bei seinen Fällen nicht deutlich vor und läßt es nur als „inkonstantes Zeichen" gelten. Durch die Perkussion wird auch eine Herzverdrängung, ein Pneumothorax, ein Empyem festgestellt werden können. Durch einen Magendarmvorfall in den Brustraum kann, wie Jehn und Naegeli berichten, ein Spannungspneumothorax vorgetäuscht werden. Punktion der Pleurahöhlen ergibt dann Klarheit; evtl. schon Auscultation und Perkussion bei Lagewechsel. Doch zur Frühdiagnose — und diese ist von ungeheurer Wichtigkeit! — bedürfen wir zweifellos eines Röntgenapparates. Bei Beobachtung des mit Citobarium vorbehandelten Patienten vor dem Schirm fällt uns der Schatten oberhalb des Diaphragmas auf, sofern Darmschlingen den Prolaps bilden. Liegt der Magen in der Lücke, so sehen wir die typische Gasblase darüber.

Wie mangelhaft trotz alledem die Diagnose der Zwerchfellbrüche ist, erhellt aus einer Zusammenstellung von 8 Fällen durch Robert; von diesen war nur ein einziger primär gedeutet, ein zweiter erst nach 9 Tagen richtig erkannt.

Es sei mir hier gestattet, einen bisher unveröffentlichten Fall aus Trier einzufügen, den ich Herrn Professor Göbell verdanke.

Reservist Pleuel, 23 Jahre alt, wird bei Châlons durch Granatsplitter und Schrapnellkugeln multipel verletzt. Nach Wundversorgung im dortigen Feldlazarett und Verbandwechsel in Sedan Einlieferung ins Kriegslazarett Trier am 29. IX. 1914.

Der Aufnahmebefund ergibt Schußverletzung am linken Schulterblatt, auf der linken 6. Rippe, am linken Oberarm unterhalb des Deltoideusansatzes und eine komplizierte Fraktur der Tibia.

Die Behandlung richtet sich darauf, Sequester aus der Schienbeinwunde zu entfernen; zahlreiche nekrotische Gewebsfetzen stoßen sich aus der stark eiternden Wunde ab. Jodoformdrainage.

In den nächsten Wochen keine wesentliche Änderung. Röntgenologisch wird im linken Oberschenkel ein Granatsplitter festgestellt. Am 22. XI. klagt Pat. über Schmerzen im Bauch. Er hat sich mehrfach übergeben, erhält Schleimdiät. Die Untersuchung des Bauches ergibt weder Anhaltspunkte für eine Erkrankung des Magens noch der übrigen Bauchorgane. Es scheint sich um eine „nervöse Störung" zu handeln.

Am 3. XII. treten abermals Magenbeschwerden auf, die durch Schleimdiät und Morphium bekämpft werden, da die erneute Untersuchung keine Anhaltspunkte für eine organische Erkrankung des Magens ergeben hat.

Am 6. XII. sind die Magenbeschwerden beseitigt. Die Tibiawunde, der man die Hauptsorgfalt zuwendet, eitert weniger stark; der nekrotische Knochen sitzt fest.

Digitized by Google
Original from UNIVERSITY OF CALIFORNIA
Generated for guest (Massachusetts Institute of Technology) on 2019-05-24 17:29 GMT / http://hdl.handle.net/2027/uc1.b3753216
Public Domain in the United States, Google-digitized / http://www.hathitrust.org/access_use#pd-us-google

Am 25. I. 1915 sind die Frakturenden durch Callus verbunden; später Entfernung eines großen, oberflächlichen Sequesters.

25. II. Mit Hilfe von Krücken geht Pat. mit einem gefensterten Gipsverband umher.

Am 12. III. erbricht er stark und klagt über Schmerzen in der Magengrube. Er hat beim Schlucken das Gefühl einer aus dem Magen aufsteigenden Kugel. Die Untersuchung ergibt keine Zeichen für ein organisches Leiden, dasselbe wird als „hysterisch" angesehen. Pat. erhält Morphiumtropfen und einen warmen Leibumschlag.

13. III. Zustand derselbe, Puls normal.

14. III. Pat. sieht sehr eingefallen aus, nicht cyanotisch. Der Puls ist klein, von normaler Frequenz.

14. III. Pat. erbricht, sowie er irgendwelche Flüssigkeit zu sich nimmt. Ohne daß irgendwelche Vorboten eintretenden Todes auftreten, richtet sich Pat. plötzlich auf, um tot auf sein Kissen zurückzufallen. Die Autopsie ergibt den sehr seltenen Befund einer eingeklemmten Hernia diaphragmatica spuria, bei welcher der ganze Magen, Colon transversum und descendens mit dem Netz in der Brusthöhle lagen. Der Magen war enorm aufgetrieben, reichte von der linken Clavicula bis zum Zwerchfell und war mit mehreren Litern Flüssigkeit angefüllt. Das Herz lag ganz nach rechts verdrängt. Die linke Lunge war total komprimiert. Es findet sich an der Innenseite des Halses der 8. Rippe ein etwa $^1/_2 : {}^1/_2 : 2$ cm großer Granatsplitter, die Rippe selbst ist intakt. Der Tod ist auf einen Druck des Magens auf das Herz zurückzuführen.

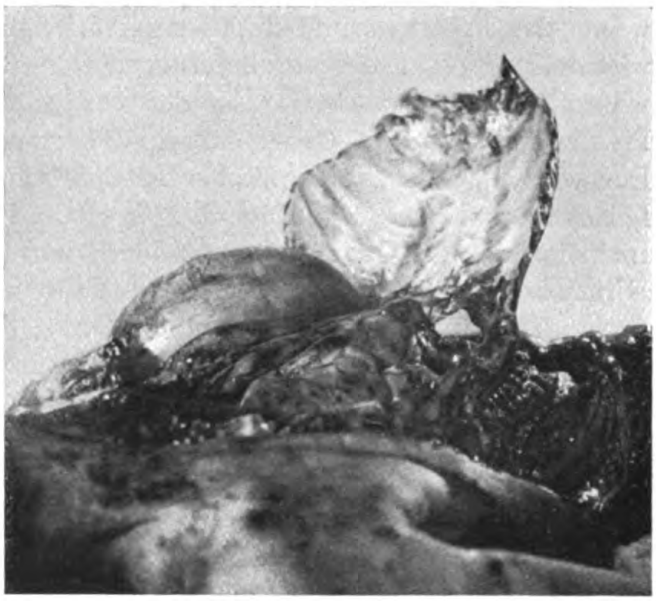

Abb. 1. Photographie zur Sektion Pleuel.

Epikrise: Dieser Fall stammt aus den ersten Monaten des letzten Krieges, als noch keine Erfahrungen auf diesem immerhin seltenen Gebiet von den Chirurgen gesammelt waren. Man hat eben gar nicht an die Möglichkeit einer Zwerchfellhernie gedacht. Wie hier die Tibiawunde, so sind auch sonst oft andere Verletzungen mit ihren Symptomen derart im Vordergrund gewesen, daß erst der Sektionsbefund die überraschende Tatsache eines Zwerchfelldefektes mit Prolaps ergab. Es ist anzunehmen, daß jener an der 8. Rippe ganz unerwartet angetroffene Granatsplitter aus einer nicht aufgefundenen Einschußöffnung gestammt und die Läsion des Zwerchfells verursacht hat.

Digitized by Google
Original from UNIVERSITY OF CALIFORNIA
Generated for guest (Massachusetts Institute of Technology) on 2019-05-24 17:27 GMT / http://hdl.handle.net/2027/uc1.b3753216
Public Domain in the United States, Google-digitized / http://www.hathitrust.org/access_use#pd-us-google

Einige Worte noch zur Spätdiagnose. Nobe beschreibt einen Fall mit Gewehrdurchschuß im September 1915 durch die linke Oberarmmuskulatur in den IV. linken Zwischenrippenraum. Geschoß im Herzbeutel. Im April 1916 traten Ileuserscheinungen auf. Durch Röntgen wurde eine Einklemmung des Querkolons in der Zwerchfellücke festgestellt. Patient wurde sofort operiert und ist geheilt.

Erwähnenswert ist ein Fall von Ranft, der letal endete. 10 Monate nach der Verwundung erkrankte sein Patient an linksseitiger Pleuritis exsudativa und Bronchitis beiderseits. Die Sektion ergab außerdem Atelektase der linken Lunge und Zwerchfellhernie infolge alter Schußverletzung. An die richtige Diagnose hatte man nicht gedacht.

Die Prognose fast aller Fälle mit Zwerchfelldefekt ist recht ungünstig wegen des Prolapses und der Komplikationen mit Verletzung lebenswichtiger Organe. Wie groß ferner die Peritonitisgefahr ist, werden wir später bei der Erörterung der Operationsmethoden sehen. Ein Pneumo-, Hämato-, Pyo-, ein Spannungspneumothorax sowie ein Empyem oder ein subphrenischer Absceß können in hohem Maße das Leben des Patienten bedrohen, das oft schon durch den Blutverlust, die Inanition und den Transport auf schlechten Wegen aufs äußerste angegriffen ist. Daß bei den allermeisten Zwerchfellhernien schließlich im Prolaps Ileuserscheinungen auftreten, verschlechtert ganz bedeutend die Prognose. Aber auch, wo bei kräftigen Individuen eine reine Zwerchfellverletzung vorliegt, ist die Prognose doch so gut wie infaust ohne Operation.

Wir sehen also, daß die Operation in jedem Falle indiziert ist; es fragt sich nur, auf welchem Wege wir das Diaphragma zu erreichen suchen. Bis zum Zeitpunkt des chirurgischen Eingriffes besteht die Therapie in absoluter Ruhe und strenger Diät, da eine noch nicht vorhandene Einklemmung durch ganz minimale Ursachen ausgelöst werden kann. Bezüglich der Art des Eingriffs sind die Anschauungen der Fachleute sehr geteilt, die einen sind für die Thorakotomie, die andern für die Laparotomie. Empfehlenswert ist, wenn man sich für die erste Methode entscheidet, die Anwendung der Chloroform-Äther-Narkose und des Druckdifferenzverfahrens nach Sauerbruch. Für die Thorakotomie hat sich 1893 von Frey ausgesprochen. Er meinte: „Die Methode, welche die Bauchorgane transdiaphragmatisch erreicht und den Abschluß der Brusthöhle gegen die Bauchhöhle durch Annähen der angefrischten Zwerchfellwunde erzielt, führt in ihrer Art genial und restlos zum Ziel." Ein transthorakales Eingehen ist fraglos indiziert, wenn die Art der Verletzung mit Notwendigkeit auf den Thorax hinweist, wenn z. B. große Gewebsschädigungen der Lunge und Brustwand vorliegen

Digitized by Google
Original from UNIVERSITY OF CALIFORNIA
Generated for guest (Massachusetts Institute of Technology) on 2019-05-24 17:27 GMT / http://hdl.handle.net/2027/uc1.b3753216
Public Domain in the United States, Google-digitized / http://www.hathitrust.org/access_use#pd-us-google

Für die Thorakotomie spricht auch, daß sich die seitlichen und vorderen Teile des Zwerchfells besser übersehen lassen als bei Freilegung vom Abdomen. Das ist durch Versuche an Leichen durch Harttung bewiesen.

Bychlik berichtet von zwei Fällen, die nach Thorakotomie glatt heilten:

„1. Granatverletzung. Einschuß in der hinteren Axillarlinie im IV. Intercostalraum rechts. Kein Ausschuß. Das Projektil drang durch die Lunge und das Diaphragma in die Leber. Cholothorax, der sich in einen Cholopyothorax verwandelte: hohe Temperatur, Ikterus, Kachexie. Nach Thorakotomie Heilung.

2. Granatsteckschuß-Einschuß links im VIII. Intercostalraum in der vorderen Axillarlinie. Es ragt ein Omentumzipfel heraus. Thorakotomie im VIII. Intercostalraum, Resektion des prolabierten Omentums, Reposition des Stumpfes in die Bauchhöhle, Erweiterung der Zwerchfellöffnung, Revision des Magens; aus der Bauchhöhle quillt nur etwas Blut hervor. Knopfnaht der Diaphragmawunde. Naht der Brustwand in zwei Etagen. Glatte Heilung."

Als der Hauptverfechter der Laparotomie kann man wohl Wieting-Pascha ansprechen, der in seinen Arbeiten für diese Methode überzeugende Gründe gebracht hat. Er hält wenigstens „mit Rücksicht auf die ausgedehnten Verwachsungen und Lageveränderungen im Abdomen ein ausschließlich thorakales Vorgehen für unangebracht" (v. Domarus und Salomon). Namentlich wenn die Diagnose eines Zwerchfellbruches noch nicht gesichert ist und sich nur die unbestimmten Ileussymptome zeigen, ist wohl die Laparotomie die Methode der Wahl. Harttung pflichtet Wieting bei, indem er die Übersichtlichkeit der Baucheingeweide von der Bauchschnittwunde aus hervorhebt. Auch sei die notwendige Darmresektion hier technisch einfacher, schneller und zuverlässiger auszuführen als vom Brustwandschnitt aus.

Großen Schwierigkeiten begegnet der Chirurg oft bei der Lösung der enormen Verwachsungen aller beteiligten Organe, die sich nach Borchard durch die primär spielenden, traumatisch-eitrigen Entzündungen der Pleura und des Bauchfells erklären lassen. Andererseits sind es gerade die Pleuraverwachsungen, die, wie Kroh betont, eine bedeutende Hilfe für einen günstigen Ausgang von Lungenschüssen, namentlich der mit offenem Pneumothorax verbundenen Brustschüsse, sein können. Auch im Abdomen erleichtern Adhäsionen oft dem Chirurgen die Arbeit. So ermöglichen sie ihm unter Umständen z. B. bei vorhandenem subphrenischen Abscеß, den Eingriff in einer Sitzung auszuführen, während sonst die Operation in zwei Sitzungen wegen der großen Infektionsgefahr, deretwegen ja auch jede Punktion kontraindiziert ist, unerläßlich ist. Auf Grund von Leichenversuchen kommt

Digitized by Google
Original from UNIVERSITY OF CALIFORNIA
Generated for guest (Massachusetts Institute of Technology) on 2019-05-24 17:27 GMT / http://hdl.handle.net/2027/uc1.b3753216
Public Domain in the United States, Google-digitized / http://www.hathitrust.org/access_use#pd-us-google

auch Anschütz zu dem Resultat, der günstigste Operationsweg, um ans Diaphragma heranzukommen, ist der vom Abdomen aus, wobei wir jedoch nicht vergessen dürfen, daß auch bei dieser Methode die Gefahr der Keimüberimpfung riesengroß ist, da wir oft damit rechnen müssen, daß das prolabierte und eingeklemmte Darmstück schon gangränös geworden ist.

Die Versorgung der Zwerchfellwunde selbst ist eine Cura posterior. Rehn befürwortet die möglichst durchgehende Verwendung der percutanen Phrenopexie an der Brustwand von der Bauchhöhle aus. Wunden im Centrum tendineum werden nach seinen Erfahrungen am besten durch Vernähung mit Leber oder Milz verschlossen. „Für die Deckung größerer Defekte ist die Fascie in Vorschlag gebracht. Sie wurde im Experiment durch Henscher, Ikomikoff und Smirnoff verwandt. Genannte Autoren beobachteten gute Heilung und funktionelle Erfolge; ein Teil der Tiere ging allerdings an Pneumonie zugrunde."

Über die Frage, welche Wege der Chirurg beim eingeklemmten Zwerchfellbruch einzuschlagen hat, schreibt Harttung unter Berücksichtigung fast sämtlicher bis dahin bekannter Operationsmethoden der incarcerierten Hernie des Diaphragmas und kommt zu dem Schluß, daß „es sicherlich unserm chirurgischen Denken entspricht, in einer Sitzung möglichst physiologische Verhältnisse herzustellen, daß jedoch das Verfahren, in mehreren Sitzungen vorzugehen, zweifellos rationeller ist, wobei die Entscheidung, ob Laparotomie oder Thorakotomie jeweils nach Lage des Falles getroffen werden muß".

Weil der Ileus dann im Vordergrund des Interesses steht, gilt gewöhnlich seiner Beseitigung der erste operative Eingriff, ein Anus praeternaturalis wird angelegt und das Abklingen der akuten, stürmischen Erscheinungen abgewartet, bevor man in weiteren Sitzungen die pathologischen Zustände aller beteiligten Organe und die des Zwerchfells beseitigt.

Und wie in der Praxis ein solches Abwägen nach den Symptomen und Eigenarten des Falles unbedingt erforderlich ist, bei richtiger Initiative dann aber auch restlos zum Ziele führt, beweist schlagend ein Fall mit Spätprolaps und Incarceration, den Herr Professor Göbell-Kiel in mehreren Sitzungen operiert hat.

Fall Jonas. 21 Jahre alt, Kaufmann. Aufgenommen im Anscharkrankenhaus Kiel (Direktor Professor Dr. Göbell) am 22. II. 1919; geheilt.

Am 28. III. 1918 Schrapnellverletzung linke Schulter. Nach der Verwundung Blutspucken; öfters Klagen über Magenbeschwerden. Wegen Absceßbildung Operation, Drainage. Fistelbildung unter der linken Achselhöhle, zeitweise geschlossen.

Aufnahmebefund am 22. II. 1919 im Anscharkrankenhaus Kiel:

Kleiner Pat. von gutem Ernährungszustand. Herz: ohne krankhaften Befund. Lunge: Klopfschall ohne Besonderheiten. Das Atemgeräusch links hinten unten abgeschwächt.

Digitized by Google
Original from UNIVERSITY OF CALIFORNIA
Generated for guest (Massachusetts Institute of Technology) on 2019-05-24 17:29 GMT / http://hdl.handle.net/2027/uc1.b3753216
Public Domain in the United States, Google-digitized / http://www.hathitrust.org/access_use#pd-us-google

An der Vorderseite des linken Oberarms 3 Querfinger breit unter Schulterhöhe eine einmarkstückgroße, runde Narbe, gut verschieblich, etwas druckempfindlich. Arm im Schultergelenk gut beweglich, Heben eingeschränkt, bis ungefähr 100° möglich. Am Unterrand der linken Achselhöhle eine kleine Fistelöffnung mit dünnflüssiger Sekretion; ein Fistelgang führt nach unten, die Sonde stößt in ungefähr 5 cm Tiefe auf rauhen Knochen. In der Lendengegend oberhalb der Crista iliaca geringe Druckempfindlichkeit, entspricht der Stelle, wo vor dem Röntgenschirm die Schrapnellkugel sichtbar.

Eine am 24. II. vor dem Röntgenschirm vorgenommene Untersuchung zeigt, daß die eingeführte Sonde auf die 5. Rippe führt. Nicht ganz handbreit über der Crista der Beckenschaufel sieht man eine Schrapnellkugel. Bei der sagittalen Durchleuchtung wird festgestellt, daß die Kugel beim Seitwärtsneigen des Pat. nach links auf den unteren Rand der 12. Rippe etwa 3 ccm weit wandert, woraus geschlossen wird, daß die Kugel extraperitoneal in der seitlichen Bauchwand unterhalb der 12. Rippe gelegen sein muß.

25. II. Operation in Chloroform-Äthernarkose: Sonde führt auf 5. Rippe, sie wird freigelegt, in ihr liegt oben eine für die Kleinfingerkuppe Platz gewährende Höhle. Oberhalb und unterhalb dieser Höhle Resektion eines Stückes von 4 cm Länge unter Schonung der Pleura. Exstirpation des Fistelganges. Vioformgazestreifen ins Rippenbett. Ableitung nach abwärts. Drain in den oberen Wundwinkel. Nach abermaliger Lokalisation Entfernung der Schrapnellkugel ohne Eröffnung des Peritoneums.

4. III. Nach anfänglicher Temperatursteigerung wird Pat. fieberfrei und kann, da aus der Drainage nur mäßige Absonderung kommt, am 7. III. 1919 in ambulante Behandlung entlassen werden.

Am 7. IV. 1919 erkrankte Pat. dann abends plötzlich mit heftigen Schmerzen im Leib, die rechts oben begannen. Durchfall anfangs, der bald aufhörte. Darauf heftiges Erbrechen, Verhaltung des Stuhlgangs. In den nächsten Tagen dauernd Erbrechen, kein Stuhlgang. Pat. wird, da der Schmerz auf der rechten Bauchseite lokalisiert ist, mit „Verdacht auf Gallensteine" ins Anscharkrankenhaus eingeliefert. 12. IV. Aufnahmebefund: Abdomen sehr stark aufgetrieben. Man sieht rechts das stark geblähte Kolon durch die Bauchdecken; es zieht schräg nach oben links. Leber in Kantenstellung. Kein freier Erguß. Kein Ikterus. Keine abnorme Druckempfindlichkeit in der Gallenblasengegend. Winde gehen auf Einlauf nicht ab. Pat. erbricht immerfort anfänglich Essen, dann Galle, zuletzt dunkelbräunliche übelriechende Massen. Links neben dem Herzen bis zur 4. Rippe tympanischer Schall. Diagnose: Ileus durch Einklemmung einer Kolonschlinge in einer durch Schrapnellschuß entstandenen Zwerchfellücke. Die Diagnose wird durch den sofort erhobenen Röntgenbefund erhärtet.

12. IV. Mediane Laparotomie im Epigastrium in Chloräthyl-Äther-Tropfnarkose. Prof. Göbell. Es stellt sich sofort kolossal geblähtes Querkolon ein. Auch der Dünndarm ist mächtig gefüllt. Es wird sofort ins untere Ileum ein Drain eingeführt und der Darm entleert. Dann wird die linke Zwerchfellkuppe von innen unten abgetastet. Man findet das Kolon in einer Zwerchfellücke verschwunden. Der Darm erscheint sehr brüchig, aber nicht brandig. Es wird deshalb von der Operation hier abgesehen. Der Dünndarm wird wieder geschlossen, mit Äther übergossen und mit Kochsalz abgespült und reponiert. Dann wird zur Anlegung eines Anus praeternaturalis das Colon transversum vor die Wunde vorgelagert, durch das Mesocolon zwei Drains durchgezogen, dann die Bauchwunde durch Catgutnähte geschlossen. Das Colon transversum wird dann vor der Wunde eröffnet. Bei der Ätherübergießung kontrahierte sich der Dünndarm sehr gut.

Pat. erhält Exzitantien.

Digitized by Google
Original from UNIVERSITY OF CALIFORNIA
Generated for guest (Massachusetts Institute of Technology) on 2019-05-24 17:27 GMT / http://hdl.handle.net/2027/uc1.b3753216
Public Domain in the United States, Google-digitized / http://www.hathitrust.org/access_use#pd-us-google

15. IV. Da sich durch den angelegten Anus praeter kein Stuhlgang entleert, der Darm noch sehr stark aufgetrieben ist, und Erbrechen erfolgt, wird an der linken Unterbauchseite eine Enterostomie in typischer Weise vorgenommen, indem ein Katheter in das Ileum eingenäht wird.

Pat. erhält dauernd weiter Exzitantien. Der Allgemeinzustand ist und bleibt leidlich gut. Abends erhöhte Temperatur.

Vom 2. V. ab nur noch Temperaturen zwischen 37° und 38° C. Am 12. V. wird der Katheter entfernt, am 17. V. an die Enterostomiewunde eine Spornklemme angelegt, darauf Erbrechen. Die Wunde ist am 24. V. fest geschlossen, die Spornklemme wird abgenommen. Am 30. V. steht Pat. auf. Untersuchungen am 21. und 23. VI. vor dem Röntgenschirm nach Wismutbreieinlauf ergaben zweifellos einen Prolaps von Baucheingeweiden durch die Zwerchfellücke.

24. VI. Als Operationsmethode wird die Thorakotomie in Chloräthyl-Äther-Tropfnarkose beschlossen, später Sauerstoff und Überdruck. Prof. Göbell.

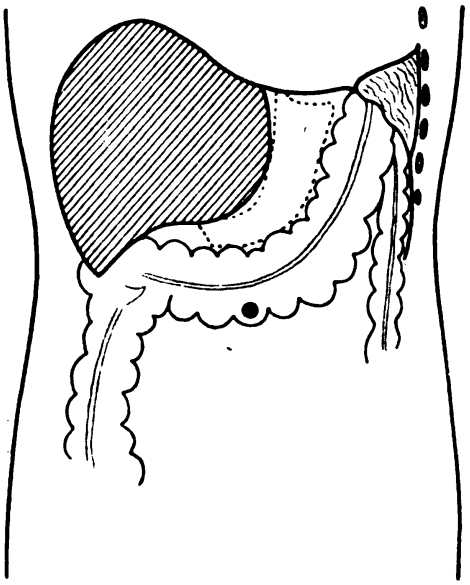

Abb. 2. Befund bei der Operation.

Zunächst wird vorn der Anus praeter desinfiziert und zum Schutz der Asepsis übernäht. Dann erfolgt ein linksseitiger Schrägschnitt über dem 8. Intercostalraum. Dieser wird durchtrennt und nach vorausgegangener Blutstillung die Pleura eröffnet. In der Pleura finden sich Adhäsionen, die vom linken unteren Lungenlappen nach dem Zwerchfell und der Pleura pericardii ziehen. In der Richtung des Schußkanals erscheint das Zwerchfell zeltartig an die 8. Rippe herangezogen, diese Fixierung ist ungefähr daumenbreit, sie kann, ohne daß Darm eröffnet wird, gelöst werden. Danach sinkt die zeltartige Erhebung und das Zwerchfell zurück, und man sieht in der Pleura diaphragmatica einen trapezförmigen Defekt von etwas über Daumennagelgröße. Man fühlt undeutlich an dieser Stelle im Zwerchfell eine Lücke, durch die man in die Bauchhöhle gelangt. Es ist also kein Zweifel über das Bestehen einer Hernia diaphragmatica spuria, weil man zunächst in der Pleura kein vorgefallenes Bauchorgan sieht, sondern eine Membran, welche die im Bruchsack gelegenen Intestina völlig abschließt. Es wird nun der Bruchsack eröffnet, es liegt in ihm eine Schlinge des Querkolons und Netz. Die Colon-transversum-Schlinge ist durch zahlreiche Adhäsionen befestigt. Diese werden nach Unterbindung durchtrennt; das Netz ist außen breit adhärent, ein Netzzipfel ist nach aufwärts geschlagen und bildet zusammen mit einer Pseudomembran den Bruchsack (s. Abb. 2). Die starken Netzadhäsionen am lateralen Rand weisen darauf hin, daß der Darm verletzt war, es wird deshalb sehr sorgfältig weiter präpariert. Zunächst findet sich am Kolon und Darm kein Loch, wohl aber im Netz eingedickter Eiter. Dieser wird excochleiert, die Partie gejodet und mit Seidenknopfnähten übernäht. Beim Vorziehen ist an einer Stelle der Darm in 3 cm Länge aufgegangen; die Stelle wird mit dreifacher Naht geschlossen. Die Wismutpartikelchen werden sorgfältig ausgetupft, und die ganze Gegend sorgfältig gejodet. Netz und Serosa weisen einen 3 cm langen, dicht am Mesenterialansatz gelegenen, blutenden Defekt

Digitized by Google
Original from UNIVERSITY OF CALIFORNIA
Generated for guest (Massachusetts Institute of Technology) on 2019-05-24 17:27 GMT / http://hdl.handle.net/2027/uc1.b3753216
Public Domain in the United States, Google-digitized / http://www.hathitrust.org/access_use#pd-us-google

auf. Es werden deshalb beide Darmschenkel in der ganzen Ausdehnung miteinander vernäht. Nachdem auch die letzten Adhäsionen durchtrennt und versorgt sind, kann der Darm versenkt werden; er wird versenkt ohne Rücksicht auf die spätere Wegsamkeit. Es ist deshalb sehr wahrscheinlich, daß später eine Anastomose zwischen zu- und abführendem Schenkel gemacht werden muß. Vuzinspülung der Pleura. Anfrischung der Ränder der Zwerchfellücke. Vernähung des Zwerchfellperitoneums mit fortlaufender Catgutnaht, der Zwerchfellücke mit 6 dicken Seidenknopfnähten. Blutstillung an der Lunge, Lochung der 8. und 9. Rippe mit dem Friedrichschen Rippenlocher, Vernähung der Rippen mit drei Seidenknopfnähten und der Muskulatur mit Catgutknopfnähten, so daß ein luftdichter Abschluß der Pleura erfolgt. Hautseidenknopfnähte. Verband.

25. VI. Nach der Operation heftige Schmerzen in der linken Seite und Schulter. Temperaturanstieg auf 38,7°, am 27. VI. abends auf 40°. Leidlicher Allgemeinzustand. Erbrechen.

Hohe Temperatur und Erbrechen halten bei leidlichem Allgemeinbefinden bis zum 8. VII. an. Dann Fieberabfall zur Norm und allmähliche Besserung des Körperzustandes, so daß Pat. am 31. VII. aufstehen darf. Die Operationswunde ist fast verheilt.

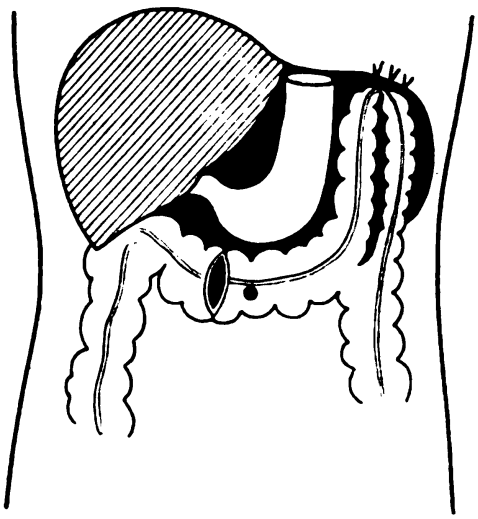

Abb. 3. Befund vor Verschluß des Anus praeternaturalis.

Pat. bleibt im Krankenhaus zur Beobachtung.

Am 20. VIII. Temperaturanstieg auf 38,7°, am 22. VIII. auf 39,8°.

Da Retentionen vermutet werden, wird in Chloräthyl-Äther-Narkose am 23. VIII. die Wunde der letzten Operation revidiert, erweitert. Es zeigt sich an der Rippenresektionsstelle eine Fistel mit kleiner Nekrose. Reichliche Eiterentleerung. Drain.

Temperatur fällt zur Norm. Anfangs reichliche Eiterabsonderung, die allmählich nachläßt. Am 30. IX. ist die Fistel geschlossen.

26. X. Fistel bleibt geschlossen. Der Darm prolabiert öfters; es gelingt, ihn zu reponieren.

Pat. ist inzwischen widerstandsfähig genug geworden, so daß in einer neuen Sitzung die Enteroanastomose gemacht werden kann:

1. XI. Operation in Lokalanästhesie, später Chloräthyl-Äther-Tropfnarkose und Billrothscher Mischung. Prof. Göbell.

Linksseitiger Kulissenschnitt unterhalb des Rippenbogens. Abklemmung des Colon descendens und der Appendices epiploicae. Die Flexura sigmoidea erscheint in der Wunde. Es wird zunächst die freie Tänie des Colon transversum mit der Ansatzstelle der Appendices epiploicae an der Flexura sigmoidea vernäht. Appendices werden schrittweise abgetragen. Dann erfolgt die Enteroanastomose zwischen zu- und abführendem Schenkel der vorher genannten, durch Naht verschlossenen Darmschlinge.

Pat. hat den Eingriff gut überstanden, steht am 17. XI. auf.

Stuhlentleerung aus dem Anus praeternaturalis, etwas Stuhl per rectum. Enteroanastomose funktioniert (s. Abb. 3).

25. XI. In Chloräthyl-Äther-Tropfnarkose Verschluß des Anus praeter, der

Digitized by Google
Original from UNIVERSITY OF CALIFORNIA
Generated for guest (Massachusetts Institute of Technology) on 2019-05-24 17:27 GMT / http://hdl.handle.net/2027/uc1.b3753216
Public Domain in the United States, Google-digitized / http://www.hathitrust.org/access_use#pd-us-google

nicht leicht gelingt, da sich überall Verwachsungen zwischen Kolon und Netz und Magen vorfinden, die gelöst werden müssen. Schließlich tritt Magen oben breit zutage, auch Leber und Gallenblase treten in Erscheinung. Naht des Peritoneums mit starken Catgutknopfnähten. An mehreren Stellen kleine Drains. Fettnaht. Hautnaht.

Pat. ist beschwerdefrei. Auf Einlauf und Abführmittel Stuhlgang per rectum. Wunde verheilt restlos.

Pat. wird am 11. XII. 1919 als geheilt entlassen.

Fassen wir das Charakteristische dieses Falles noch einmal kurz zusammen.

1. Vorgehen beim Ileus:

Der Darmverschluß bestand schon 5 Tage! Deshalb mußte alles Streben auf die erfolgreiche Behandlung des Ileus gerichtet sein. Daher nicht nur Anlegen eines Anus praeternat. am Colon transversum sondern auch Entleerung des Dünndarminhalts durch Einnähen eines dicken Gummirohrs. Verschluß durch Darmnaht. Begießen des Dünndarms mit Äther, erstens weil Äther der Peritonitis entgegenwirkt, außerdem zeigte sich auch hier wie in anderen Fällen die sehr große Beeinflussung der durch Überdehnung paralytischen Dünndarmwand. Es erfolgte sofort eine sichtbare Kontraktion, der Darm nahm um ein Drittel an Kaliber ab. Trotzdem stellte sich die Dünndarmpassage nicht wieder her, sondern es mußte

2. eine Enterostomie gemacht werden, die den gewünschten Erfolg brachte.

Erst nachdem Patient sich voll erholt hatte wurde

3. in einer weiteren Sitzung transpleural vorgegangen: Verschluß der Zwerchfellücke. Die Versorgung des offenbar angeschossen gewesenen Kolons brachte eine Stenosierung mit sich. Deshalb bestand die

4. nächste Operation in einer Enteroanastomose zwischen Colon transversum peripher vom Anus praeter und Colon descendens.

5. Endlich die fünfte Operation: Verschluß des Anus praeter am Colon transversum — und Heilung.

Zum Schluß bringe ich noch eine Statistik der in der unten aufgeführten Literatur genannten Fälle, soweit sie durch Schußverletzungen zustande gekommen sind. Nicht beachtet werden konnten hier diejenigen Fälle, die in der Literatur nur als seltener Röntgenbefund, Demonstration (Fall Weigel) usw. beschrieben sind, ferner auch alle die, welche anscheinend nicht weiter beobachtet wurden, bei denen es jedenfalls aus dem veröffentlichten Bericht nicht klar hervorging, ob die Patienten operiert wurden, ob sie genasen oder starben wie bei Fällen von Roehmdahl und Ehmann, von Freund und Schwaer, Peters und anderen.

Digitized by Google
Original from UNIVERSITY OF CALIFORNIA
Generated for guest (Massachusetts Institute of Technology) on 2019-05-24 17:27 GMT / http://hdl.handle.net/2027/uc1.b3753216
Public Domain in the United States, Google-digitized / http://www.hathitrust.org/access_use#pd-us-google

Statistik.

Lfd. Nr.	Autor	Operiert	Nicht operiert	Geheilt	Tot
1	Auvray	op.	—	—	tot
2	ders.	op.	—	—	tot
3	Bardenheuer (Neugebauer)	op.	—	—	tot
4	v. Bonin	op.	—	geh.	—
5	ders.	op.	—	geh.	—
6	Borszeki (Iselin)	op.	—	—	tot
7	Camerer und Volkmann	op.	—	—	tot
8	Döderlein	op.	—	geh.	—
9	v. Domarus und Salomon	op.	—	—	tot
10	Els	op.	—	geh.	—
11	ders.	op.	—	geh.	—
12	ders.	op.	—	geh.	—
13	Frohmann	op.	—	—	tot
14	Glontenay (Neugebauer)	op.	—	—	tot
15	Göbell	—	n. op.	—	tot
16	ders.	op.	—	geh.	—
17	Gruber	op.	—	—	tot
18	ders.	—	n. op.	—	tot
19	ders.	op.	—	—	tot
20	ders.	—	n. op.	—	tot
21	ders.	op.	—	—	tot
22	ders.	op.	—	—	tot
23	ders.	op.	—	—	tot
24	ders.	—	n. op.	—	tot
25	ders.	op.	—	—	tot
26	Harttung	op.	—	—	tot
27	Heidkamp	—	n. op.	—	tot
28	Heß	op.	—	geh.	—
29	Hoffmann	—	n. op.	—	tot
30	ders.	op.	—	—	tot
31	ders.	op.	—	—	tot
32	ders.	op.	—	geh.	—
33	ders.	op.	—	geh.	—
34	Jehn und Naegeli	—	n. op.	—	tot
35	dies.	—	n. op.	—	tot
36	dies.	—	n. op.	—	tot
37	Jenckel	op.	—	geh.	—
38	Kausch	op.	—	geh.	—
39	Latzel	op.	—	geh.	—
40	ders.	op.	—	—	tot
41	Leriche und Arcelin	op.	—	geh.	—
42	Lorisch	op.	—	geh.	—
43	Neugebauer	op.	—	—	tot
44	Nobe	op.	—	geh.	—
45	Oberndorfer	—	n. op.	—	tot
46	ders.	—	n. op.	—	tot
47	ders.	—	n. op.	—	tot
48	ders.	—	n. op.	—	tot
49	ders.	—	n. op.	—	tot

Digitized by Google
Original from UNIVERSITY OF CALIFORNIA
Generated on 2019-05-24 17:28 GMT / http://hdl.handle.net/2027/uc1.b3753216
Public Domain in the United States, Google-digitized / http://www.hathitrust.org/access_use#pd-us-google

Statistik (Fortsetzung).

Lfd. Nr.	Autor	Operiert	Nicht operiert	Geheilt	Tot
50	Operndorfer	—	n. op.	—	tot
51	ders.	—	n. op.	—	tot
52	Orth	op.	—	—	tot
53	ders.	op.		geh.	—
54	ders.	op.	—	geh.	—
55	ders.	—	n. op.	—	tot
56	Popp	—	n. op.	—	tot
57	ders.	—	n. op.	—	tot
58	Posner und Langer	op.	—	geh.	—
59	Ranft	—	n. op.	—	tot
60	Rehn und Cobet	op.	—	geh.	—
61	dies.	op.	—	—	tot
62	dies.	op.	—	geh.	—
63	dies.	op.	—	geh.	—
64	dies.	op.	—	—	tot
65	dies.	op.		geh.	—
66	Robert	op.	—	—	tot
67	ders.	op.	—	geh.	—
68	ders.	—	n. op.	geh.	—
69	ders.	op.	—	—	tot
70	ders.	op.	—	geh.	—
71	ders.	—	n. op.	—	tot
72	Rochs		n. op.	—	tot
73	ders.		n. op.	—	tot
74	ders.	—	n. op.	—	tot
75	ders.	—	n. op.	—	tot
76	ders.	—	n. op.	—	tot
77	ders.	—	n. op.	—	tot
78	ders.	—	n. op.	—	tot
79	Rychlik	op.	—	geh.	—
80	ders.	op.	—	geh.	—
81	ders.	op.	—	—	tot
82	Sauerbruch	op.	—	—	tot
83	Scheele	op.	—	—	tot
84	Schloeßmann	op.		geh.	—
85	ders.	op.	—	—	tot
86	J. E. Schmidt	op.		geh.	—
87	ders.	op.	—	geh.	—
88	ders.	op.		geh.	—
89	ders.	op.	—	geh.	—
90	Seifert	op.	—	geh.	—
91	ders.	op.	—	—	tot
92	Seydel (Neugebauer)	op.	—	geh.	—
93	Wieting-Pascha	op.	—	—	tot
94	ders.	op.	—	—	tot
95	ders.	op.	—	geh.	—
96	ders.	op.	—	—	tot
97	Zawadzki (Neugebauer)	op.	—	—	tot

68 operiert, 29 nicht operiert, 36 geheilt, 61 tot.

Digitized by Google
Original from UNIVERSITY OF CALIFORNIA
Generated for guest (Massachusetts Institute of Technology) on 2019-05-24 17:28 GMT / http://hdl.handle.net/2027/uc1.b3753216
Public Domain in the United States, Google-digitized / http://www.hathitrust.org/access_use#pd-us-google

Aus der Statistik ergibt sich, daß sämtliche nicht operierte Fälle ad exitum kamen, ausgenommen ein von Wieting einwandfrei beobachteter Patient, General R., dessen Krankengeschichte Robert veröffentlicht. Während unter Berücksichtigung sämtlicher Zwerchfellverletzungen Orth und Sauerbruch 30% Mortalität berechnen, Schloessmann bei 31 traumatischen Fällen 50% Sterblichkeit erhält, v. Frey von 33 Stichverletzten 23 unter Incarceration sterben sah und J. E. Schmidt bei Zwerchfellbrüchen mit Ileus eine Mortalität von 15% feststellt, komme ich, da ich nur die Schußverletzungen des Zwerchfells zusammenzähle, zu folgendem Ergebnis: Beobachtet 97 Fälle.

Nicht operiert 29, geheilt 1, gestorben 28
Operiert 68, geheilt 35, gestorben 33.

Es ergibt sich demnach bei den nicht operierten Fällen eine Mortalität von fast 100%, bei den operierten von fast 50%.

Wenn wir nun das Resümee dieser Betrachtungen ziehen, so sehen wir, daß der Frühdiagnose der Hauptwert beizumessen ist. Namentlich bei Einklemmung des Prolapses rächt sich jede Stunde des Abwartens; denn Ileus, Gangrän, Peritonitis und Pleuritis schweben wie das Damoklesschwert über dem Haupte des Patienten und führen bei Tatenlosigkeit des Arztes mit Naturnotwendigkeit den letalen Ausgang herbei. Hat man die Diagnose Zwerchfellbruch mit oder ohne Einklemmung sichergestellt, so wählt man die Operationsmethode nach der Eigenart des Falles. Immer sind mehrere Sitzungen nötig. Da es sich ferner herausgestellt hat, daß unechte Hernien bei infolge von Verwundungen und deren Folgen prädisponierten Zwerchfellen noch nach Jahren ganz plötzlich auftreten können, ist die Forderung, die Robert im Dezember 1918 aufstellt, noch heute gültig, eine genaue Nachuntersuchung aller durch Brust- oder Bauchschuß Verletzter größten Stils einzuleiten, die fraglos die beste Prophylaxe darstellt.

In einer neueren Arbeit gehen die Franzosen Leriche und Arcelin noch weiter. Sie verlangen, man solle bei Magen- und Darmstörungen unklarer Ätiologie bei Kriegsteilnehmern nach Anhaltspunkten für Brust- und Bauchverletzungen suchen. Röntgenbild ist erforderlich. „Auch die internen Fälle bedürfen chirurgischer Behandlung. Ihre Beseitigung ist weniger gefährlich als die akuten Einklemmungen und bedeutet eine Dauerheilung von den Beschwerden."

So sehen wir, daß es die Ärztewelt, durch die zahlreichen Veröffentlichungen aufmerksam gemacht, heutzutage nicht mehr vergißt, an eine Hernia diaphragmatica spuria zu denken, so daß die Kriegserfahrungen ohne Zweifel auch in diesem Punkte den Lebenden von großem Nutzen sind.

Literaturverzeichnis.

[1]) Anschütz, Über ausgedehnte Resektionen am Zwerchfell und ihren Verschluß. Verhandl. der Ges. f. Chirurg. 1912. — [2]) Aschoff, Falsche linksseitige

Digitized by Google
Original from UNIVERSITY OF CALIFORNIA
Generated for guest (Massachusetts Institute of Technology) on 2019-05-24 17:28 GMT / http://hdl.handle.net/2027/uc1.b3753216
Public Domain in the United States, Google-digitized / http://www.hathitrust.org/access_use#pd-us-google

Zwerchfellhernie bei einem französischen Verwundeten. Dtsch. med. Wochenschr. 1915, S. 152. — [3]) Benda, Drei Zwerchfellmagenbrüche. Dtsch. med. Wochenschrift 1917, S. 1519. — [4]) Benda, Fall von Eventratio diaphragmatica. Dtsch. med. Wochenschr. 1902. — [5]) v. Bonin, Über chronische Zwerchfellhernien nach Schußverletzungen. Bruns' Beitr. z. klin. Chirurg. **103**, H. 5, 724—748. 1916. — [6]) Borchard-Schmieden, Lehrbuch der Kriegschirurgie. — [7]) Burckhardt und Landois, Die Brustverletzungen im Kriege. Ergebn. d. Chirurg. u. Orthop. **10**. — [8]) Cahn, Traumatische falsche Zwerchfellhernie. Dtsch. med. Wochenschr. **51**, 1595. 1916. — [9]) Camerer und Volkmann, Transdiaphragmaler Eingeweidevorfall nach Brustschuß. Med. Klinik 1917, Nr. 11. — [10]) Davidsohn, Hernia diaphragmatica vera. Berl. klin. Wochenschr. 1917, Nr. 41. — [11]) v. Domarus und Salomon, Beitrag zur Kenntnis der Zwerchfellhernie nach Schußverletzung. Fortschr. a. d. Geb. d. Röntgenstr. **23**, H. 4. — [12]) Döderlein (Demonstr.), Dtsch. med. Wochenschr. **23**, 736. 1917. — [13]) Döring, Über Eventratio diaphragmatica. Dtsch. Arch. f. klin. Med. 1902. — [14]) Els, Beiträge zur Frage der Diagnose und Operation chronischer Zwerchfellhernien nach Schußverletzungen. Bruns' Beitr. z. klin. Chirurg. **114**, H. 1. — [15]) Falkenstein, Ein Beitrag zur Pathologie des Zwerchfells. Inaug.-Diss. Bonn 1904. — [16]) Freund und Schwaer, Zwerchfellhernie und Pyopneumothorax nach Lungenschuß. Münch. med. Wochenschr. 1916, Nr. 43. — [17]) v. Frey, Zur Kasuistik der Zwerchfellhernie. Wiener klin. Wochenschr. 1893, Nr. 9. — [18]) Frohmann, Zur Kenntnis der Hernia diaphragmatica nach Schußverletzung. Dtsch. med. Wochenschr. 1917, H. 18. — [19]) Glaser, Über Eventratio diaphragmatica. Dtsch. Arch. f. klin. Med. 1903. — [20]) Graser, Die Lehre von den Hernien. Handbuch f. prakt. Chirurg. **3**. — [21]) Gruber, Über die pathologische Anatomie von Zweihöhlenschüssen mit Zwerchfellverletzung. Mitt. a. d. Grenzgeb. d. Med. u. Chirurg. **32**, H. 1. 1920. — [22]) Hardi, Der Magen als Inhalt einer rechtsseitigen Zwerchfellhernie. Dtsch. Zeitschr. f. Chirurg. **79**. 1905. — [23]) Harttung, Beitrag zur Operation des gangränösen Zwerchfellbruches. Arch. f. klin. Chirurg. **113**, H. 4. 1920. — [24]) Hess, Demonstration eines Patienten mit traumatischer Zwerchfellhernie (Schußverletzung). Münch. med. Wochenschr. 1920, Nr. 1. — [25]) Hess, Über Schußverletzungen des Zwerchfells und chronische Zwerchfellhernien. Mitt. a. d. Grenzgeb. d. Med. u. Chirurg. **30**, H. 3. — [26]) Heidkamp, Eine ungewöhnliche Beobachtung bei einem Brust-Bauchschuß. Münch. med. Wochenschr. 1919, Nr. 1. — [27]) Hildebrand und Hess, Zur Differentialdiagnose zwischen Hernia diaphragmatica und Eventratio diaphragmatica. Münch. med. Wochenschr. 1905. — [28]) Hirsch, Zur klinischen Diagnose der Zwerchfellhernie. Münch. med. Wochenschr. 1900. — [29]) Hoffmann, Adolph, Über traumatische Zwerchfellhernien und ihre Incarceration. Bruns' Beitr. z. klin. Chirurg. **114**, H. 2. — [30]) Iselin, Die Heilung der Zwerchfellwunden. Bruns' Beitr. z klin. Chirurg. **102**, H. 3. 1916. — [31]) Iselin, Von den Zwerchfellverletzungen und ihren Folgen. Dtsch. Zeitschr. f. Chirurg. **88**. 1907. — [32]) Ischok, Über Eventratio diaphragmatica. Korrespondenzbl. f. Schweiz. Ärzte 1919, Nr. 39. — [33]) Jehn und Naegeli, Über traumatische Eventration des Magens in die linke Brusthöhle unter dem klinischen Bilde des Spannungsthorax. Münch. med. Wochenschr. 1918, Nr. 51. — [34]) Jenckel, Hernia diaphragmatica. Münch. med. Wochenschr. 1919, Nr. 12. — [35]) Kaiser, Mitteilungen aus den Hamburger Staatskrankenhäusern **1**, H. 3. — [36]) Kausch, Ein durch Laparotomie geheilter Fall von Zwerchfellmagenbruch. Dtsch. med. Wochenschr. 1917, Nr. 48. — [37]) Kloiber, Hochgradige Herzverlagerung bei doppelseitigem subphrenischen Gasabsceß. Fortschr. d. Med. 1918/19, Nr. 20. — [38]) Latzel, Zur klinischen Diagnose traumatischer Zwerchfellhernien und subphrenischer Gasabscesse. Med. Klinik 1919, Nr. 38. — [39]) Leichtenstern, Zur Diagnose der Hernia diaphragmatica. Berl. klin. Wochen-

Digitized by Google
Original from UNIVERSITY OF CALIFORNIA
Generated for guest (Massachusetts Institute of Technology) on 2019-05-24 17:28 GMT / http://hdl.handle.net/2027/uc1.b3753216
Public Domain in the United States, Google-digitized / http://www.hathitrust.org/access_use#pd-us-google

schrift 1874, Nr. 40. — [40]) Leriche et Arcelin, Hernie transdiaphragmatique de l'estomac. Soc. méd. des hôpitaux de Lyon. Lyon méd. **79**, Nr. 4. 1920. — [41]) Levy-Dorn, Über Zwerchfell. Dtsch. med. Wochenschr. 1901. — [42]) Llobet, Hernia diaphragmatica. Rev. de chirurg. **15**. 1895. — [43]) Lorisch, Demonstration eines Falles von traumatischer Zwerchfellhernie mit Prolaps des Magens in die linke Brusthöhle. Münch. med. Wochenschr. 1920, Nr. 20. — [44]) Neugebauer, Zur Chirurgie des Zwerchfells. Arch. f. klin. Chirurg. **73**. 1904. — [45]) Nobe, Zur Kasuistik der Zwerchfellschußverletzungen mit Ileus. 32. Kriegss. Mitt. a. d. Völkerkrieg 1914/16. Dtsch. Zeitschr. f. Chirurg. **137**, H. 5 u. 6. — [46]) Oberndorfer, Zwerchfellschüsse und Zwerchfellhernien. Münch. med. Wochenschr. 1918, Nr. 51. — [47]) Olow, Thoraxschuß mit Läsion von Lunge, Zwerchfell und Bauchorganen. Nord. med. Arch. **48**, Abt. 1. 1915. — [48]) Orth, Berl. klin. Wochenschrift 1872, H. 8. — [49]) Orth, Zur Behandlung der traumatischen Zwerchfellhernien. Münch. med. Wochenschr. 1920, Nr. 20, S. 588. — [50]) Orth, Die chronische traumatische Zwerchfellhernie und ihre chirurgische Bedeutung. Bruns' Beitr. z. klin. Chirurg. **120**, H. 1. — [51]) Orth und Sauerbruch, Traumatische Hernia diaphragmatica. Dtsch. med. Wochenschr. 1919, S. 535. — [52]) Peters, Beitrag zur Röntgendiagnose der Zwerchfellhernien. Fortschr. a. d. Geb. d. Röntgenstr. **24**, H. 3. — [53]) Popp, Erworbene Zwerchfellhernien. Dtsch. Zeitschr. f. Chirurg. 1872, H. 1. — [54]) Posner und Langer, Eingeklemmter Zwerchfellbruch nach geheiltem Brustbauchschuß. Berl. klin. Wochenschr. 1918, Nr. 12. — [55]) Ranft, Zwerchfellhernie als Folge eines Lungenschusses. Dtsch. med. Wochenschr. 1917, Nr. 22. — [56]) Rehn und Cobet, Ausgewählte Beiträge zu den Schußverletzungen des Thorax und deren Folgen. Arch. f. klin. Chirurg. **112**, H. 2. — [57]) Robert, Über Zwerchfellschußverletzung mit Vorfall von Baucheingeweiden in die Brusthöhle. Dtsch. Zeitschr. f. Chirurg. **147**, H. 5 u. 6. 1918. — [58]) Rochs, Zur Kenntnis der traumatischen Zwerchfellhernie nach Gewehrschußverletzung. Berl. klin. Wochenschr. 1907, Nr. 4. — [59]) Roemheld und Ehmann, Zwerchfellhernie nach Lungensteckschuß. Betrachtungen über Herzverdrängungen und Herzbeengungen. Med. Klin. 1917, Nr. 12. — [60]) Rychlik, Schußverletzungen des Zwerchfells. Časopis lékarův českých 1917, Nr. 24. — [61]) Sauerbruch, Röntgenbild einer großen Zwerchfellhernie. Münch. med. Wochenschr. 1920, Nr. 8. — [62]) Sauerbruch, Ausgänge der Brust- und Bauchschüsse. Bruns' Beitr. z. klin. Chirurg. **101**, H. 2. — [63]) Seifert, Eingeklemmte Zwerchfellhernie nach alter Schußverletzung. Münch. med. Wochenschr. 1918, Nr. 51. — [64]) Soresi, Diaphragmatica hernia. Ann. of surg. 1919, Nr. 3. — [65]) Scheele, Über einen Fall von eingeklemmter Zwerchfellhernie. Münch. med. Wochenschr. 1919, Nr. 52. — [66]) Schloessmann, Der chronische Zwerchfellbruch als typische Kriegsverletzungsfolge. Bruns' Beitr. z. klin. Chirurg. **113**, H. 5. — [67]) Schmidt, Joh. E., Über einige Zwerchfellschußverletzungen. Münch. med. Wochenschr. 1917, Nr. 2. — [68]) Schumacher, Die Chirurgie des Zwerchfells. Handbuch f. prakt. Chirurg. **3**. — [69]) Steckelmacher, Schußverletzungen des Zwerchfells. Dtsch. med. Wochenschrift 1915, H. 12. — [70]) Weigel (Demonstration), Münch. med. Wochenschr. 1916, H. 34. — [71]) Widemann, Berl. klin. Wochenschr. 1901. — [72]) Wieting-Pascha, Über Zwerchfellschußverletzungen mit Ileus. Dtsch. Zeitschr. f. Chirurg. **134**, Nr. 5—6. 1915. — [73]) Wieting-Pascha, Über die Hernia diaphragmatica, namentlich ihre chronische Form. Dtsch. Zeitschr. f. Chirurg. **82**, 315. — [74]) Wieting-Pascha, Zur Kasuistik der Zwerchfellhernien. Ein Fall von eingeklemmter Zwerchfellhernie. Dtsch. Zeitschr. f. Chirurg. **82**, 342/43. 1906. — [75]) Wullstein und Wilms, Lehrbuch der Chirurgie.

Digitized by Google
Original from UNIVERSITY OF CALIFORNIA
Generated on 2019-05-24 17:28 GMT / http://hdl.handle.net/2027/uc1.b3753216
Public Domain in the United States, Google-digitized / http://www.hathitrust.org/access_use#pd-us-google

Kleine Mitteilungen.

Über Diverticulitis des Dickdarms [1]).

Von
Dr. med. **Rachil Friedmann,** Riga.

(Eingegangen am 3. Oktober 1921.)

Am 24. I. 1921 abends verspürte die 61jährige Frau L. Schmerzen in der linken Unterbauchseite. Am 25. I. um 6 Uhr morgens erkrankte Pat. mit Erbrechen und sehr heftigen Schmerzen im Leibe. Gase und Stuhl gingen nicht ab. Da ein linksseitiger Leistenbruch seit mehreren Jahren bestand, vermutete der hinzugezogene Arzt eine Incarceration der Hernie oder Ileus infolge eines Tumors am Dickdarm. Nach hohem Klysma gingen jedoch Gase ab; Pat. erholte sich. Temp. 37,5°; Puls 100. Das Allgemeinbefinden besserte sich sogar so weit, daß die Kranke selbst die drei Treppen zur Klinik hinaufsteigen konnte.

Bei der Aufnahme in die Klinik um 1 Uhr mittags wurde folgender Befund erhoben: Abdomen mäßig aufgetrieben, unterhalb des Nabels tympanitischer Schall. In der linken Unterbauchseite starke Schmerzhaftigkeit beim Versuch einzudrücken. Die Hernie nicht schmerzhaft.

Diagnose: Ileus infolge eines Tumors des S-Romanum. Operation um $^1/_2$3 Uhr nachm. (Prof. Mintz.) Schnitt in der Mittellinie vom Nabel bis zur Symphyse. Ungefähr in der Mitte der Flexura sigmoidea an der Basis einer Appendix epiploica eine stecknadelkopfgroße Perforationsöffnung. In der Umgebung und nach unten, im kleinen Becken links, ebenso im Canalis lateralis dünnflüssiger Eiter (durchgebrochener Darmwandabsceß auf der Basis eines Graserschen Divertikels). Übernähung mit Appendices epiploicae. Laparotomiewunde genäht. Beiderseits Bratenrostschnitt zur Drainage.

Ich muß noch hinzufügen, daß beim Versuch, die Perforationsstelle zu sondieren, man mit der Sonde nicht tief ins Lumen eindringen kann, was ja, wie wir später sehen werden, durchaus durch den Bau des Divertikels sich erklären läßt.

Der weitere Verlauf war ein glatter; nur einmal am 14. Tage nach der Operation abends Temp. 37,8°. Am 17. Tag bekam Pat. eine croupöse Pneumonie, der sie am 23. Tag p. op. erlag.

Es handelt sich hier um eine akute Peritonitis infolge Pe foration eines Divertikels des S-Romanum, die 1898 und 1899 von Graser genau anatomisch untersucht und beschrieben worden sind.

Die Divertikel sind falsche oder inkomplette, d. h. ihre Wand besteht nur aus Mucosa und Submucosa nebst Peritoneum. Die Divertikel sitzen am Dickdarm, und zwar bevorzugen sie das S-Romanum. Sie sitzen an der dem Mesenterium entgegengesetzten freien Seite des Darmes, an den Kanten der lateralen Längstänie oder in dieser selbst. „Auf Längsschnitten sieht man, daß parallel dem Mesenterialansatz die Ringmuskulatur unterbrochen ist, die Längsmuskulatur stark verdünnt.

[1]) Vortrag, gehalten in der jüdischen ärztlichen Vereinigung zu Riga am 12. IV. 1921.

Digitized by Google
Original from UNIVERSITY OF CALIFORNIA
Generated on 2019-05-24 17:28 GMT / http://hdl.handle.net/2027/uc1.b3753216
Public Domain in the United States, Google-digitized / http://www.hathitrust.org/access_use#pd-us-google

An diesen Stellen dringt die Schleimhaut in die durch das Zurückweichen der Muskulatur entstandenen Lücken, so daß man schon makroskopisch den Eindruck einer herniösen Ausstülpung der Schleimhaut gewinnt. Mac Grath nennt deshalb auch diese Divertikel herniae mucosae. Mikroskopisch sitzen solche Ausstülpungen immer an den Durchtrittsstellen der Gefäße (an den Appendices epiploicae). Die Gefäße sind meist gestaut und erweitert. Die Venen treten aus der Submucosa in die Ringmuskulatur, verlaufen bisweilen eine Strecke zwischen Ring- und Längsmuskulatur, um erst am Rande einer Tänie den Längsschnitt zu durchbrechen und in das subseröse Gewebe auszutreten." Die Ausstülpungen der Schleimhaut folgen diesem Verlauf der Gefäße und sind deshalb von außen oder innen her nicht sondierbar.

Der Bau des Divertikels erfährt mit der Zeit Veränderungen; die tubulösen Darmdrüsen werden allmählich niedriger, die Abstände zwischen den Drüsenschläuchen größer, nachher verkümmert das Epithel.

Die Umstände, die das Entstehen dieser Divertikel begünstigen, sind:

1. Schon der Verlauf und Bau der normalen Muskulatur am Kolon, wodurch schwächere Stellen an den Rändern der Längstänien vorhanden sind.

2. Geringe Widerstandsfähigkeit des submukösen Bindegewebes, besonders, wie Sudsuki betont, bei Fettsüchtigen, die plötzlich abmagern.

3. Die physiologische Rolle des S-Romanum, welches immer Gase und Kot unter geringerem oder größerem Druck enthält, ist ätiologisch wichtig. Infolge chronischer Obstipation wird dieser Druck vergrößert. Man findet oft in den Ausstülpungen, die manchmal in die Appendices epiploicae münden, Scybala, die an die weichen Kotsteine im Proc. vermiformis erinnern. Die Divertikel können sehr zahlreich sein, so daß der Darm wie mit Trauben besetzt erscheint. Sie können sehr klein sein, haselnußgroß und noch kleiner, können aber auch bis zur Pflaumengröße heranreichen. Die Öffnung im Darm ist immer sehr eng

Die Veränderungen, die die Divertikel und ihre Umgebung erfahren, können akuter oder chronischer Natur sein. Zunächst kann die Wand des Divertikels sich so verändern, daß sie nur aus Serosa besteht; sie ist dann sehr wenig widerstandsfähig, die Bakterien können durch die Wand durchwandern und so eine Infektion der Umgebung, evtl. eine allgemeine Peritonitis verursachen, oder die Wand ulceriert, dann kann eine akute oder chronische Perforation mit nachfolgender akuter allgemeiner oder chronischer umschriebener Bauchfellentzündung entstehen.

Ist der Vorgang chronischer Natur, so entsteht, ganz analog der Perityphlitis, eine Durchwanderung der Bakterien durch die Divertikelwand; es entsteht ein Exsudat in der Umgebung der Flexur, eine Peri- bzw. Mesosigmoiditis, die zur Bildung einer chronischen entzündlichen Geschwulst führt. Meist als Ca. angesprochen und sogar bei der Operation für ein solches gehalten, wird es exstirpiert oder aber als inoperables dagelassen und ein künstlicher After angelegt. Erst die mikroskopische Untersuchung ergibt in den meisten Fällen die richtige Diagnose. Bei der Mesosigmoiditis bilden sich Stränge im Aufhängeband des Colon pelvinum, und es kann dann manchmal ein Volvulus entstehen.

Adhäsionen mit der Umgebung sind häufig. Je nach dem Umfang der Adhäsionen entsteht bei der Perforation eine allgemeine Peritonitis, ein lokalisierter Abceß oder eine submuköse Fistel. Verwachsungen mit Nachbarorganen, besonders mit der Blase, sind in mehreren Fällen gefunden worden, sogar Blasendarmfisteln, die nach Resektion des erkrankten Darmabschnittes heilten. Als eine seltene Folgeerscheinung der Diverticulitis fand man in drei Fällen (in der mir zugänglichen Literatur) metastatische Leberabscesse. So berichtet Kaufmann über einen mannskopfgroßen Abceß im rechten Leberlappen bei einem 54jährigen

Digitized by Google
Original from UNIVERSITY OF CALIFORNIA
Generated on 2019-05-24 17:28 GMT / http://hdl.handle.net/2027/uc1.b3753216
Public Domain in the United States, Google-digitized / http://www.hathitrust.org/access_use#pd-us-google

Arzt — die Ursache war eine Diverticulitis am S-Romanum. Die Diagnose und Symptomatologie der Diverticulitis ist in den letzten Jahren von den Amerikanern und Engländern genau studiert und beschrieben worden. Bei der Diskussion über die Diverticulitis des Dickdarms in der Royal Society in London im Jahre 1920 systematisierte Maxwell Telling die pathologisch-anatomischen und klinischen Folgeerscheinungen der Divertikelbildung am S-Romanum folgendermaßen:

A. Mechanische: 1. Konkrementbildung (Kotsteine). 2. Torsion. 3. Fremdkörpereinlagerung. 4. Perforation. B. Entzündliche: 1. Diverticulitis: a) gangränöse b) akute (Verlauf und Symptome wie bei akuter Appendicitis); c) subakute; d) chronische; e) latente. 2. Bakteriendurchwanderung ohne Perforation. 3. Peridiverticulitis (die häufigste Form). 4. Perforation mit Peritonitis. 5. Adhäsionen mit benachbarten Organen. 6. Chronische umschriebene Peritonitis. 7. Chronische Entzündung des Mesosigmoideum (als Folge dieser Veränderung kann Volvulus entstehen). 8. Metastatische Eiterung. 9. Sekundäre Ca.-Bildung (nach der letzten Zusammenstellung von George und Leander haben etwa 25,9% aller chronischen Fälle Aussicht auf diese Degeneration).

Klinisch müssen folgende Formen unterschieden werden: 1. Akute Entzündung. 2. Perforation. 3. Gangrän mit Abceßbildung entsprechend der Perityphlitis. 4. Entzündlicher Tumor (Peri-Mesosigmoiditis). 5. Verwachsungen mit Nachbarorganen (Durchbruch in dieselben). 6. Carcinomatöse Degeneration.

In der mir zugänglichen Literatur fand ich Berichte teilweise mit ausführlichen Auszügen aus den Krankengeschichten über 81 Fälle akuter Diverticulitis mit 14 Sektionsprotokollen. Von diesen 81 Fällen wurden sechs geheilt, die übrigen gingen alle an Peritonitis zugrunde außer einem, der am achten Tage nach der Operation einer Lungenembolie erlag.

Von den chronischen Fällen, deren in der Literatur bis jetzt über 200 zusammengestellt sind, fand ich 14 Fälle nach der Operation geheilt oder gebessert. In acht Fällen wurde die Diverticulitis zufällig bei der Sektion entdeckt.

Die Diagnose „Diverticulitis acuta" ist äußerst selten gestellt worden. So wurde in den oben erwähnten 81 Fällen akuter Diverticulitis nur einmal die Diagnose vermutungsweise gestellt und durch die Operation bestätigt. Das ist der Fall von Morley bei einem 50jährigen Mann, bei dem die Diagnose lautete: linksseitige Appendicitis oder Perforationsdiverticulitis. Telling sammelte 107 Fälle, davon 24 eigene, und nicht ein Mal ist die Diagnose vor der Operation gestellt worden.

Zusammenfassend sind die Symptome der akuten Diverticulitis folgende: Pat., meist Männer im Alter von 45—70 Jahren, erkranken plötzlich mit Leibschmerzen und Erbrechen. Das Fieber ist gewöhnlich nicht sehr hoch. Die Schmerzen sitzen immer im Unterschiede von der Appendicitis links. Oft treten Erscheinungen wie beim akuten Ileus auf, die Pat. kommen zur Operation — es wird ein künstlicher After angelegt — natürlich ohne Erfolg. Telling empfiehlt daher, immer bei der Perforationsperitonitis, deren Ursache unklar ist, das S-Romanum abzusuchen. Bei genauerem Nachforschen geben die Pat. gewöhnlich an, daß sie schon seit Jahren Stuhlbeschwerden hatten, wobei dem Stuhl mitunter Schleim beigemengt war, dagegen nie Blut.

Die Mortalität bei akuter Diverticulitis ist infolge der mangelhaften Kenntnis dieser Erkrankung, des Alters der Erkrankten und der Folgen der Diverticulitis sehr hoch. Von den 81 Fällen wurden nur sechs geheilt.

Was die chronische Diverticulitis betrifft, so ist die häufigste Form die Bildung eines entzündlichen Tumors (Pseudotumors). Die Pat. kommen mit Klagen über Obstipation, oder Diarrhöe abwechselnd mit Obstipation, über beständige Schmerzen in der linken Unterbauchseite. Man fühlt einen verschieden großen derben

Digitized by Google
Original from UNIVERSITY OF CALIFORNIA
Generated on 2019-05-24 17:28 GMT / http://hdl.handle.net/2027/uc1.b3753216
Public Domain in the United States, Google-digitized / http://www.hathitrust.org/access_use#pd-us-google

Tumor links über dem Lig. Pouparti. Der Tumor schwankt bei längerer Beobachtung des Pat. in seiner Größe. Im Stuhl gewöhnlich kein Blut, was sehr wichtig bei Unterscheidung von Ca. ist. Das Blut im Stuhl fehlt deshalb, weil bei der Diverticulitis der Prozeß sich nicht im Darmlumen oder in der Schleimhaut desselben abspielt, sondern in der Ausstülpung, die sozusagen getrennt vom Darm ihr Dasein weiterführt. Der entzündliche Tumor wird gewöhnlich für Ca. gehalten. Die Operation, meist aber erst die mikroskopische Untersuchung läßt die wahre entzündliche Natur der Geschwulst erkennen.

Die Differentialdiagnose gegenüber dem Ca. der Flexur kann dadurch gestellt werden, daß in der Anamnese kein Blut im Stuhl nachweisbar, die Pat. auch meist gut genährt sind und durch die Erkrankung wenig abnehmen. Es wurde zuerst von Lockhardt versucht, röntgenographisch die Diagnose zu stellen. Pat. bekam Bariumsulfat. Nach Entleerung des Darmes wurde die Aufnahme gemacht — es blieben am Darme Bariumklumpen, die den Divertikeln entsprachen. Außerdem gibt Lockhardt an, daß der Tumor nicht wie das Ca. die ganze Zirkumferenz des Darmes einnimmt, sondern als derber Knoten an der einen Seite des Darmes hängt.

Über die vervollkommnete Technik zur Diagnose durch Röntgenstrahlen der chronischen Diverticulitis verweise ich auf die Arbeit von George und Leander in The Americ. Journ. of roentgenol. 1920, Nr. 9 u. 10.

Mayo stellt auf Grund von 27 operierten Fällen folgende diagnostische Merkmale auf: Verstopfung, ausgesprochene Schmerzen links, kein Blut im Stuhl. De Quervain sagt: „Am ehesten denkt man an Diverticulitis, wenn unter entzündlichen Erscheinungen eine umschriebene, dem S-Romanum entsprechende Geschwulst auftritt, welche allmählich wieder zurückgeht, oder wenn bei älteren Leuten appendicitische Erscheinungen ihren Sitz links haben."

Da die veränderten Divertikel genau wie die Appendix Nachbarorgane mit in den entzündlichen Prozeß hineinziehen können, so entstehen Erkrankungen derselben. Am häufigsten leidet die Blase, in die die Divertikel sogar perforieren können. So berichtet Eisenberg über acht Fälle, in denen bei chronischer Diverticulitis die Blase in Mitleidenschaft gezogen war. Nach Exstirpation des Pseudotumors mit Eröffnung der Blase erfolgte Heilung. Einmal wurde auf dem Sektionstisch eine Blasen-Kolonfistel entdeckt (Waldvogel). In der Krankengeschichte fand man vor Jahren plötzlich eingesetzte Blasenbeschwerden.

Die Therapie der Diverticulitis kann nur eine operative sein. Bei akuter, wo meist schon Perforationsperitonitis vorhanden, wird man nach der kranken Stelle suchen und sie übernähen resp. das Divertikel exstirpieren. Bei chronischer Diverticulitis kommt die Resektion des erkrankten Darmteiles in Betracht.

Literaturverzeichnis.

[1]) Anschütz, Zentralbl. f. Chirurg. 1907, Nr. 34. — [2]) Ball, Clarence, Journ. of the Americ. med. assoc. **74**, Nr. 11. 1920. — [3]) Bauer, A., Sjönale Hygiea 1911. — [4]) Bayer, Zentralbl. f. Chirurg. 1900, Nr. 45. — [5]) Brewer, Journ. of the Americ. med. assoc. 1908, S. 15. — [6]) Borbat, Ref. Zentralbl. f. Chirurg. 1910, S. 28. — [7]) Bruce, Ann. of surg. May 1911. — [8]) Cameron and Rippmann, Guys hosp. rep. **44**, 373. — [9]) Chron, Brit. med. Journ. 1920. — [10]) Dahl, Hygiea Ref. **76**, Nr. 3. 1914. — [11]) Douglas, Ann. of surg. **58**, H. 3. 1913. — [12]) Eisenberg, Beitr. z. klin. Chirurg. **83**. 1913. — [13]) Fabris, Ref. Zentralbl. f. Chirurg. 1902, Nr. 38. — [14]) Forssner, Ref. Zentralbl. f. Chirurg. 1911. — [15]) Franke, Dtsch. med. Wochenschr. 1909, S. 3. — [16]) Francke, Prager med. Wochenschr. 1909, S. 3. — [17]) Giffin, Journ. of Americ. med. assoc. **52**, Nr. 11. 1912. — [18]) Georgi, Dtsch. Zeitschr. f. Chirurg. **67**. 1903. — [19]) George and

Digitized by Google
Original from UNIVERSITY OF CALIFORNIA
Generated on 2019-05-24 17:28 GMT / http://hdl.handle.net/2027/uc1.b3753216
Public Domain in the United States, Google-digitized / http://www.hathitrust.org/access_use#pd-us-google

Leander, Americ. journ. of roentgenol. 1920, Nr. 9, 10. — [20]) Graser, Zentralbl. f. Chirurg. 1898, Nr. 26. — [21]) Graser, Zentralbl. f. Chirurg. 1899. — [22]) Mc.Grath, Surg., gynecol. a. obstetr. **15**, H. 4. 1903. — [23]) Jellet, Jahresber. d. Ges. f. Chirurg. 1907, S. 939. — [24]) Kaufmann, Spez. Path. Anat. — [25]) Kohn, Berl. klin. Wochenschr. 1914, Nr. 20. — [26]) Kotte, Zentralbl. f. Chirurg. 1909, H. 15. — [27]) Keith, Brit. med. journ. 12. Febr. 1910. — [28]) Lockhardt-Mummey, Ref. Zentralbl. f. Chirurg. 8, H. 5. 1920. — [29]) Mayo, Ref. Zentralbl. f. Chirurg. 1908, Nr. 12. — [30]) Morley, Med. Chron. **58**, H. 6. 1914. — [31]) Moure et Desbouis, Presse méd. 1909, Nr. 1041. — [32]) Murray, Liverpool med. chirurg. journ. 1913, S. 33. — [33]) Mourgues, Thèse de Lyon 1913, Nr. 84. — [34]) Neupert, Arch. f. klin. Chirurg. 1908, S. 953. — [35]) Patel, Rev. de Chirurg. 1908, S. 47, Nr. 10, 12. — [36]) Patel, Lyon chirurg. **6**, 121. 1911. — [37]) Patry, Rev. méd. de la Suisse romande 1920, Nr. 7. — [38]) Payr, Zentralbl. f. Chirurg. 1902. — [39]) Patry, Zentralbl. f. Chirurg. 1913, Nr. 23. — [40]) Powers, Ann. of surg. July 1912. — [41]) de Quervain, Dtsch. Zeitschr. f. Chirurg. **128**, H. 1, 2. 1914. — [42]) Rowlands, Guys hosp. gaz. **34**, Nr. 830. 1920. — [43]) Reichel, Zentralbl. f. Chirurg. 1913, Nr. 23. — [44]) Simmonds, Münch. med. Wochenschr. 1911, Nr. 26. — [45]) Stanton, Boston med. a. surg. journ. 1913, S. 168. — [46]) v. Stubenrauch, Münch. med. Wochenschr. 1909, Nr. 36. — [47]) Sudsuki, Zangenbecks Arch. **61**, H. 3. 1900. — [48]) Tavernier, Rev. de chirurg. 1911, H. 9. — [49]) Telling, Lancet 29 Febr. 1908. — [50]) Telling, Lancet **198**, Nr. 2. 1920. — [51]) Telling, Ref. Zentralbl. f. Chirurg. 8, Nr. 6. 1920. — [52]) Telling, Brit. med. journ. 1908. — [53]) Turner, Lancet **198**, Nr. 3. 1920. — [54]) Waldvogel, Dtsch. med. Wochenschr. **28**, Jahrg. 32. — [55]) Wilson, Ann. of surg. Febr. 1911.

Digitized by Google
Original from UNIVERSITY OF CALIFORNIA
Generated on 2019-05-24 17:28 GMT / http://hdl.handle.net/2027/uc1.b3753216
Public Domain in the United States, Google-digitized / http://www.hathitrust.org/access_use#pd-us-google

IHREM HOCHVEREHRTEN LEHRER

HERRN GEHEIMRAT

PROFESSOR DR. PAYR

DIREKTOR DER CHIRURGISCHEN UNIVERSITÄTSKLINIK
ZU LEIPZIG

ZUM FÜNFZIGSTEN GEBURTSTAGE

IN STETER DANKBARKEIT

GEWIDMET

VON SEINEN SCHÜLERN

Digitized by Google
Original from UNIVERSITY OF CALIFORNIA
Generated on 2019-05-24 17:28 GMT / http://hdl.handle.net/2027/uc1.b3753216
Public Domain in the United States, Google-digitized / http://www.hathitrust.org/access_use#pd-us-google

Generated on 2019-05-24 17:29 GMT / http://hdl.handle.net/2027/uc1.b3753216
Public Domain in the United States, Google-digitized / http://www.hathitrust.org/access_use#pd-us-google

Digitized by Google

Original from
UNIVERSITY OF CALIFORNIA

Über Bauchschuß und Schock.

Von
Otto Kleinschmidt, Leipzig.

(Eingegangen am 1. November 1921.)

Die Beobachtungen und Erfahrungen des Südwestafrikanischen und des Russisch-Japanischen Krieges in bezug auf die Behandlung der Bauchschüsse waren von den meisten Chirurgen, die in den Balkankriegen tätig waren, bestätigt worden. Auf ihnen bauten sich die Regeln für die Behandlung der Bauchschüsse zu Beginn des Weltkrieges auf. Die Behandlung war im allgemeinen eine konservative und bei der ersten Zusammenkunft deutscher Militärärzte in Lodz im Januar 1915 erhob sich auch noch kein Widerspruch gegen dieses Verfahren, da die Erfolge leidlich erschienen, während man ganz allgemein mit dem operativen Verfahren schlechte Resultate erzielt hatte (Körte, Perthes, Pels-Leusden, Borchard). Man glaubte, mit etwa 30—50% Heilungen bei konservativer Behandlung rechnen zu dürfen. Die Besprechung der Bauchschußfrage auf der deutschen Kriegschirurgentagung in Brüssel im April 1915 ließ erkennen, daß sich (wohl z. T. mit dem Übergange des Bewegungskrieges in den Stellungskrieg) auch die Ansichten über die anzuwendende Behandlung gewandelt hatte. Nur noch wenige Chirurgen waren für absolute oder vorzugsweise konservative Behandlung (Friedrich L. Rehn), die Mehrzahl neigte bereits der operativen Behandlung zu und es wurde über recht gute Resultate berichtet (Schmieden 27,6%, Enderlen 30% Heilungen bei Magendarmverletzung, Sauerbruch 42,6% Heilungen, worunter 3 Leberschußverletzungen waren). Seit dieser Zeit hatte das operative Verfahren immer weiter an Boden gewonnen. Wie sich jetzt herausstellt, hat sich dieselbe Entwicklung auch bei unseren Feinden abgespielt (Wallace). Die Resultate der operativen Behandlung wurden allgemein mit fortschreitender Erfahrung zwar zahlenmäßig nicht wesentlich besser, als die angeführten Zahlen, aber es stellte sich heraus, daß die Zahlen der durch konservative Behandlung Geheilten viel zu hoch gegriffen waren. Die Ursachen für diesen Irrtum sind zunächst in fehlerhaften statistischen Zusammenstellungen zu suchen. Der erste, der darauf hingewiesen hatte, war Rotter. Die Statistiken berücksichtigen zu wenig die hohen Mortalitätsziffern der Bauchschüsse in den feindnäher gelegenen Sanitätsformationen. Rotter fand 90%

Digitized by Google
Original from UNIVERSITY OF CALIFORNIA
Generated on 2019-05-24 17:29 GMT / http://hdl.handle.net/2027/uc1.b3753216
Public Domain in the United States, Google-digitized / http://www.hathitrust.org/access_use#pd-us-google

Todesfälle auf dem Hauptverbandsplatze, 80% in den Feldlazaretten und 50—40% in den Etappenlazaretten. Abgesehen von diesem Fehler trennte man zu wenig zwischen Bauchwandschüssen, Bauchschüssen mit Verletzung nur der parenchymatösen Organe und Bauchschüssen mit Verletzung des Magendarmkanals. Bei den letzteren lernte man später noch die ausscheiden, bei denen es sich zwar um eine Darmverletzung handelte, die aber dadurch günstiger waren, daß sie entweder nur einen retroperitoneal gelegenen Darmabschnitt eröffnet hatten, oder daß eine einzelne Darmverletzung sich an die Bauchwandöffnung anlegte, so daß der Inhalt durch die Öffnung nach außen abfließen konnte.

Die Autoren, die alle diese Besonderheiten berücksichtigten, kamen zu ganz anderen Resultaten über die Aussichten der konservativen Behandlung. Kraske, Hänel, Gütig 100% Mortalität, Strauss 96%, Sauerbruch 94%, Szymanowicz 95%.

Die Heilungsziffern sind also sehr gering anzuschlagen und man sieht, daß 5—6% schon die höchsten Ziffern bedeuten. Wenn es wohl auch als sicher bewiesen gilt, daß es möglich ist, daß ein Geschoß die Bauchhöhle durchqueren kann, ohne den Darm zu verletzen, oder daß kleine Perforationen des Darmes zur Spontanheilung kommen können, so sind diese Ereignisse doch sicher außerordentlich selten. Eher können wir uns vorstellen, daß die bei jeder Magendarmverletzung drohende allgemeine Peritonitis durch frühzeitige Verklebung und lokalisierte Peritonitis mit folgender Absceßbildung zunächst nicht einzutreten braucht. Damit ist zwar fürs erste die Lebensgefahr beseitigt, aber oft genug führen sekundär Perforationen solcher Abscesse ins Peritoneum zu Tode oder bei Perforation nach außen drohen den Patienten die schweren Störungen einer Darmfistel, die bei hohem Sitz am Dünndarm oft dem Leben des Patienten durch Wasserverlust und Inanition ein Ende setzten, ohne daß wir immer imstande sind, operativ zu helfen.

Nachdem man erkannt hatte, wie traurig tatsächlich die Verhältnisse bei Bauchschüssen mit Magendarmverletzung bei konservativer Behandlung lagen, trat, wie gesagt, die operative Behandlung immer mehr in den Vordergrund. Da man schon aus der Friedenszeit wußte, daß der Zeitpunkt des Eingriffes nach der Verletzung für die Prognose sehr wichtig war, wurden die notwendigen Maßnahmen getroffen, die Bauchverletzten so schnell wie möglich in sichere, teilweise weit vorgeschobene und entsprechend eingerichtete Lazarette zu bringen, um sie baldmöglichst operieren zu können. Ich will auf die Heilungsstatistiken nicht näher eingehen. Sie schwanken im Durchschnitt zwischen 20 und 50%. Ihr absoluter Wert ist natürlicherweise verhältnismäßig gering, da die Auswahl der operierten Fälle von zu vielen

Digitized by Google
Original from UNIVERSITY OF CALIFORNIA
Generated for guest (Massachusetts Institute of Technology) on 2019-05-24 17:29 GMT / http://hdl.handle.net/2027/uc1.b3753216
Public Domain in the United States, Google-digitized / http://www.hathitrust.org/access_use#pd-us-google

Imponderabilien abhängig ist. Der Zufall, der dem einen Chirurgen mehr schwere Fälle zuführte als dem anderen, die Geschoßart, die Entfernung, aus der das Geschoß kam, die Nebenverletzungen und vor allem die sehr verschiedene Indikationsstellung der einzelnen Chirurgen sind da von ausschlaggebender Bedeutung. Es scheint zunächst auffällig, daß die Mortalität in den vorgeschobenen, besonders für Bauchschußverletzte eingerichteten Lazaretten oder Krankenhäusern, denen die Verwundeten schnellstens zugingen, nicht geringer, sondern eher höher ist (Lüken, Oberst) als in den weiter zurückliegenden. Das läßt sich aber ebenfalls aus der Verschiedenartigkeit des Materiales erklären. Die schweren Blutungen z. B., überhaupt die schweren Verletzungen, kamen eben eher in den vorgeschobenen Lazaretten noch zur Operation, während sie weitere Transporte entweder nicht lebend überstanden oder in einem Zustande ankamen, der eine Operation ausschloß (Oberst).

In verschiedenen Arbeiten sind Leitsätze aufgestellt über die Operation der Bauchschüsse im Feld: sie lassen sich etwa folgendermaßen zusammenfassen:

1. Gut eingerichteter und gut erreichbarer, gegen feindliches Feuer geschützter Operationsraum.

2. Möglichkeit, die Patienten einige Tage nach der Operation zu beobachten und zu behandeln.

3. Gut ausgebildete Chirurgen und Pflegepersonal, besonders auch für die Nachbehandlung.

4. Ausführung der Frühoperation nach Ablauf des Schocks.

5. Spätgrenze im allgemeinen 12 Stunden nach der Verwundung.

6. Der Allgemeinzustand muß einen größeren Eingriff zulassen.

7. Bei starken Blutungen in die Bauchhöhle ist sofort zu operieren (am besten in Lokalanästhesie und nach oder bei gleichzeitiger intravenöser Kochsalzinfusion. Das blutende Gefäß ist zuerst zu verschließen.

8. Bei Prolaps (auch Netz) ist baldigst zu operieren, da fast immer schwere Verletzungen von Bauchhöhlenorganen vorliegen.

9. Auf Nebenverletzungen muß in jedem Falle geachtet werden. (Niere, Ureter, Blase).

10. Anscheinend oberflächlich verlaufende Wunden sind genau zu revidieren.

11. Die Prognose der oberhalb des Nabels verlaufenden Durchschüsse ist günstiger, als die unterhalb desselben.

12. Die Brust-Bauchschüsse, Blasenschüsse haben im allgemeinen eine schlechte Prognose.

Betrachten wir die unter 1—3 angeführten Punkte als selbstverständliche Voraussetzung für die Behandlung der Bauchschüsse, so bleiben für die Stellung der Prognose noch folgende Punkte wichtig.

Digitized by Google
Original from UNIVERSITY OF CALIFORNIA
Generated on 2019-05-24 17:29 GMT / http://hdl.handle.net/2027/uc1.b3753216
Public Domain in the United States, Google-digitized / http://www.hathitrust.org/access_use#pd-us-google

Der operative Erfolg ist abhängig: 1. Von der nach dem Eintritt der Verwundung abgelaufenen Zeit. 2. Von der Art und Ausdehnung der Verletzungen. Dazu ist zu bemerken: Am meisten bedrohen das Leben die Verletzungen größerer Blutgefäße. Weniger gefährlich sind im Frühstadium die Verletzungen des Magendarmkanals, wobei zu berücksichtigen ist, daß der Füllungszustand und die Topographie des betr. Darmabschnittes eine wesentliche prognostische Bedeutung haben. Der leere Magendarmkanal und die oralwärts gelegenen Abschnitte bieten bei Verletzung günstigere operative Aussichten als der gefüllte oder die analwärts gelegenen Teile. Auf die Zahl der verletzten Darmschlingen kommt es weniger an. Die Prognose der Verletzungen der parenchymatösen Organe der Bauchhöhle ist im allgemeinen abhängig von der Größe der Wunde. Bauchschüsse mit Nebenverletzungen extraperitoneal gelegener Organe: Rückenmark, Brusthöhle (besonders doppelseitige), Ureter, Niere, Harnblase sind prognostisch ungünstiger als einfache.

Von großer Wichtigkeit ist für die operative Behandlung der Bauchschüsse die unter 4 aufgeführte Frage des Schocks. Es muß darauf hingewiesen werden, daß man unter dem Begriff Schock ganz verschiedene Zustände zusammenfaßt (Burckhardt), daß es aber zur Indikationsstellung zum operativen Eingriff sehr wesentlich darauf ankommt, die Fälle genau zu analysieren, um nicht in den Fehler zu verfallen, eine notwendige Operation unberechtigterweise hinauszuschieben oder ganz zu unterlassen.

Zunächst gilt es, die Ohnmacht und den Kollaps vom Schock abzugrenzen (Melchior, Ujlaki, Ganter, Thannhauser). Das ist im allgemeinen bei ausgesprochenen Fällen nicht schwer. Das Hauptunterscheidungsmerkmal ist die bei Ohnmacht und Kollaps eintretende Bewußtlosigkeit. Sie tritt bei der Ohnmacht bei manchen Menschen auf Grund plötzlicher psychischer Eindrücke oder Vorstellungen durch akute Hirnanämie ein und geht meist auf Tieflagern des Kopfes und Hautreize vorüber. Beim Kollaps liegt eine organisch bedingte Ursache der Hirnanämie und Bewußtlosigkeit von seiten des Gehirns oder der Zirkulationsorgane vor. Versagen der Herzkraft bei Herzmuskel- oder Herzklappenfehlern und starke Blutverluste sind die am häufigsten beobachteten Ursachen. Beide Zustände können sich besonders zu Beginn sehr ähnlich sehen, wenn die Ursache nicht bekannt und ein organischer Fehler nicht sofort festzustellen ist. Da ihre Behandlung aber nicht wesentlich verschieden ist, so ist das erst dann von ausschlaggebender Bedeutung, wenn der Zustand länger andauert. Bei bestehenden organischen Fehlern sind meist schon Störungen an den betr. Organen vorausgegangen. Die Prognose des Kollapses ist zweifellos ernster zu stellen. Der Zustand kann trotz aller angewandten

Digitized by Google
Original from UNIVERSITY OF CALIFORNIA
Generated for guest (Massachusetts Institute of Technology) on 2019-05-24 17:29 GMT / http://hdl.handle.net/2027/uc1.b3753216
Public Domain in the United States, Google-digitized / http://www.hathitrust.org/access_use#pd-us-google

Mittel zum Tode führen, besonders bei Blutungen, deren Quelle nicht sofort verschlossen werden kann. Beim Schock ist das Bewußtsein erhalten, wenn auch die Reizschwelle erheblich vermindert sein kann.

Nach Melchior besteht zwischen Kollaps und Schock neben anderem der Unterschied, daß der Kollaps plötzlich einsetzt, während der Schock infolge der zunehmenden kardiovasculären Paralyse allmählich zustande kommt. Thannhauser macht hauptsächlich auf die Unterschiede in der Herzaktion aufmerksam. Der Puls ist im Schock kräftig und kaum beschleunigt, im Kollaps weich und fliegend, der Blutdruck stark erniedrigt und die Temperatur unter normal.

Man unterscheidet heute einen psychisch, einen traumatisch und einen toxisch verursachten Schock. Zum traumatischen muß man wohl auch den operativen rechnen. Sehr häufig spielen die verschiedenen Ursachen in einander über, und eine exakte Trennung ist dann kaum möglich.

Der rein psychisch bedingte Schock wird wohl meist bei hochgradig nervösen oder psychopathisch veranlagten Menschen beobachtet. Er wird hervorgerufen durch Furcht und Schreck. Er kann aber alle unten beschriebenen Symptome des schweren Schocks aufweisen. Der Zustand geht allerdings meist schnell vorüber. Im Kriege zu Zeiten schwerer Kämpfe, bei schweren Unglücksfällen (Erdbeben, Eisenbahn- und Bergwerkskatastrophen) ist er häufiger beobachtet, auch bei Gesunden und kann sich zu Schreckneurosen steigern. Wichtiger noch ist der psychische Einfluß als Komponente des traumatischen Schocks bei Verletzungen und Verwundungen. Im Kriege und bei den obengenannten Gelegenheiten und besonders dann, wenn durch Ermüdung und mangelhafte Ernährung die allgemeine Widerstandsfähigkeit herabgesetzt ist, treten psychische Störungen auch bei bisher vollkommen gesunden Menschen im Falle einer Verwundung öfters hervor.

Erlenmayer sah als Truppenarzt Schock häufiger während der Anstrengungen und Erregungen des Bewegungskrieges, als im Stellungskriege mit seiner gleichmäßigen Gefühlslage. Er sah den Schock auch häufiger nach Minenverletzungen, als nach Gewehrschüssen, selbst wenn diese schwerer Natur waren. Die gewaltige Detonation der Minenexplosion wirkt psychisch viel heftiger, als die oft im ersten Augenblick gar nicht zum Bewußtsein kommende Gewehrschußverletzung. Er unterscheidet einen akuten und einen chronischen Schock. Der erstere ist ein durch ein rein psychisches Trauma bedingter Erschöpfungszustand. Das Trauma greift im Zentralnervensystem an und zwar besonders die Vasomotorenzentren. Der chronische Schock entwickelt sich aus dem oder neben dem akuten dadurch, daß zum psychischen Trauma bei Verwundungen noch der Wundschmerz kommt, der bei großer Heftigkeit zunächst erregend wirkt und eine Erschöpfung

Digitized by Google
Original from UNIVERSITY OF CALIFORNIA
Generated for guest (Massachusetts Institute of Technology) on 2019-05-24 17:29 GMT / http://hdl.handle.net/2027/uc1.b3753216
Public Domain in the United States, Google-digitized / http://www.hathitrust.org/access_use#pd-us-google

nicht aufkommen läßt. Diese tritt dann erst mit dem Nachlassen der Schmerzen ein. Daher ist dieser chronische Schock durch hohe Morphiumdosen zu bekämpfen, der akute durch Campher.

Der sog. Granatschock (Schulz und Meyer, Gaupp), d. h. Schockzustand infolge von Einschlagens einer Granate in der Nähe, ohne daß sich am Patienten äußere Verletzungen finden, soll hier nicht näher besprochen werden. Die Symptome sind, abgesehen von allgemeinen Schocksymptomen, die durch den psychischen Einfluß der Detonation hervorgerufen werden, mehr auf den Gehör- und Vestibularisapparat durch die Erschütterung zu beziehen. Das Trommelfell kann dabei verletzt oder auch intakt sein. Psychisch Belastete verhalten sich anders als Unbelastete (Schulz und Meyer). Auf die Befunde Uhlmanns, der bei solchen Patienten spezifisch organabbauende Sera fand, die auf Dysfunktion besonders des Splanchnicus und Nebennierensystems schließen ließen und diese Tatsache mit dem Schock in Verbindung brachte, will ich auch nur kurz hinweisen.

Die Symptome des traumatischen Schocks sind in vielen Arbeiten niedergelegt. Eine sehr ausführliche Schilderung des Zustandes findet sich bei Hermann Fischer. Er führt auch die beiden älteren, am befriedigendsten lautenden Definitionen von Savory und Jordan an. Der erstere bezeichnete den Schock als den „paralysierenden Einfluß einer plötzlichen und heftigen Nervenverletzung auf die Herztätigkeit", während Jordan darunter „einen Zustand des Organismus versteht, der sich durch das Darniederliegen aller Funktionen auszeichne und mit einer gewaltigen Einwirkung auf die Zentralorgane oder einen erheblichen Teil der peripherischen Ausbreitung des Nervensystems hervorgehe". Auf die neueren Definitionen und Erklärungsversuche kommen wir noch zurück.

In dem Fall Fischers handelte es sich um eine stumpfe Bauchverletzung. Die Symptome waren etwa folgende: Allgemeine Teilnahmslosigkeit. Gesichtsausdruck schlaff und verfallen. Augen tiefliegend, müde, glanzlos, von dunklen Ringen umgeben. Pupillen weit und träge reagierend. Blick starr und gleichgültig in die Ferne gerichtet. Haut und Schleimhäute marmorblaß, an Händen und Lippen etwas cyanotisch. Große Schweißperlen an Stirn und Brauen. Temperatur $1-1^1/_2°$ unter der Norm. Sensibilität überall herabgesetzt. Auf starken Schmerz wird der Mund verdrießlich verzogen und es erfolgen schwache Abwehrbewegungen. Die Extremitäten werden kaum spontan bewegt. Bei energischem Anrufen träge Bewegungen. Passiv bewegte Glieder fallen schlaff zurück. Die Sphincteren schließen. Urin spärlich und hochgestellt. Puls schwach fühlbar, irregulär, inäqual, frequent. Arterie schlecht gefüllt und gespannt. Bewußtsein ungetrübt. Träges Antworten auf Anrufen. Stimme rauh, schwach, gut artikuliert.

Digitized by Google
Original from UNIVERSITY OF CALIFORNIA
Generated for guest (Massachusetts Institute of Technology) on 2019-05-24 17:29 GMT / http://hdl.handle.net/2027/uc1.b3753216
Public Domain in the United States, Google-digitized / http://www.hathitrust.org/access_use#pd-us-google

Klagen über Kälte, Ohnmachtsgefühl, Kribbeln und Abgestorbensein der Glieder. Bei Augenschluß erfolgt Schwindelgefühl. Respiration unregelmäßig, abnorm langsam, tief, dann wieder flach und frequent. Manchmal Erbrechen, Aufstoßen, Übelkeit. Ähnlichkeit mit Cholerakranken.

Neben dieser sog. torpiden Form unterscheidet Fischer noch eine erethische, bei der Aufregungszustände im Vordergrunde stehen. Die beiden Formen können ineinander übergehen. Nach Gröningen ist die erethische Form entweder das Vorbereitungsstadium des Schocks oder das Reaktionsstadium nach dem Schock.

Nach Fischer muß für die Erklärung des Schocks, auf Grund des bekannten Goltzschen Experimentes (Klopfversuch), eine Reflexlähmung der Gefäßnerven durch traumatische Erschütterung unter Beifügung des Satzes „besonders des Splanchnicus" angenommen werden, da die allgemeine Kreislaufstörung infolge der Blutüberfüllung der Bauchhöhlenorgane durch Splanchnicuslähmung am besten erklärt werden könne. Fischer weist dann noch auf den von Brown-Séquard aufgestellten Begriff der Reflexlähmung als Paralyse (also Hemmung) motorischer Nerven infolge von Erkrankungen oder Verletzungen sensibler Nerven hin. Auch die Theorien von Romberg, Kussmaul u. a. werden erwähnt.

Mummery vertrat einen ähnlichen Standpunkt wie Fischer, indem er den chirurgischen Schock auf Erschöpfung der vasomotorischen Zentren zurückführt, die zu der charakteristischen Blutdrucksenkung Veranlassung geben.

Fischer führt unter den Einflüssen, die den Schock begünstigen, vier verschiedene Gruppen an:

1. Verletzung gewisser Körperteile (Thorax, Abdomen, Hoden in erster Linie).

2. Blutverlust bei der Verletzung.

3. Individualität des Verletzten (je schwächlicher, feinfühliger und sensibler der Mensch, desto leichter tritt Schock ein). Allgemeine auf den Körper und die Psyche wirkende Ursachen (Niederlagen, Anstrengungen, Entbehrungen) wirken schon bei geringfügigen Verletzungen.

4. Art der Verletzung. Je stumpfer der Winkel, je breiter die Fläche, je gebrochener die Kraft des einwirkenden Körpers, desto eher tritt Schock auf.

Ebenso kommen ausgedehnte Erfrierungen und Verbrennungen, Operationen, Taxis bei großen Hernien, Darmquetschung und Peritonitis in Betracht.

Die Ansicht, daß es sich beim Schock um Reflexlähmung von motorischen Nerven durch Reizung verletzter sensibler handelt, fand

Digitized by Google
Original from UNIVERSITY OF CALIFORNIA
Generated on 2019-05-24 17:29 GMT / http://hdl.handle.net/2027/uc1.b3753216
Public Domain in the United States, Google-digitized / http://www.hathitrust.org/access_use#pd-us-google

ziemlich allgemeine Anerkennung. Es treten also Fernwirkungen ein durch den Reiz reflexhemmender Fasern, die zur Hirnanämie führen und dadurch wird die Tätigkeit vieler Organe eingestellt.

Auch Charcot und Hitzig fassen nach Monakow den Schock als „durch den hemmenden Einfluß (also durch Reiz) der bei der Operation durchtrennten und durch akute pathologische Veränderungen in Reizzustand versetzten Nervenfasern resp. durch Reizung der Nachbarfasern, durch Zerfallsprodukte der sekundär degenerierten Fasern (Charcot) entstanden" auf.

Ebenso sieht Leyden in dem Schock eine Reflexlähmung, die durch den Reiz das Rückenmark entweder direkt trifft oder ihm durch einen verletzten peripheren Nerven zugeführt wird. Das Rückenmark soll durch diese Reize in einen Zustand der Erschöpfung kommen, an dem sich auch die Medulla oblongata beteiligt.

Gröningen hat sich in seiner großen Monographie über den Schock (s. dort ausführliche Literatur bis 1885 und Geschichte des Schocks) dieser Ansicht ebenfalls angeschlossen und er unterscheidet vier Stufen von Erregungen, die den sensiblen Nerven treffen können. Die erste wird subjektiv nicht empfunden, die zweite veranlaßt eine adäquate Empfindung, die dritte stört die Qualitätsempfindung, bedingt aber Schmerz und die vierte zerstört die Empfindung und ruft Schock hervor.

Auch Schieffer kommt durch seine Schrotschießversuche zu denselben Entstehungsursachen. Es gelang ihm durch Lumbalanästhesie bei Tieren den Ermüdungszustand des Rückenmarks abzuschwächen, „indem gewissermaßen vor dem Zentralorgan eine Scheidewand aufgerichtet wurde, welche die Wirkung der an der Peripherie stattfindenden Reizung verhinderte".

Monakow hält diese Erklärungsversuche nicht für befriedigend, da sie den Tatsachen nicht entsprächen. Er sieht die Ursache des Schocks nach Trauma in einer Störung des von ihm gefundenen Neuronenkomplexverbandes, der die motorische Bahn zusammensetzt, und dessen einzelne Glieder, von Jugend auf für eine bestimmte Tätigkeit aufeinander eingeübt, in Funktion treten. Tritt nun an irgendeiner Stelle eine Störung auf, so äußert sie sich zunächst in einer Störung des ganzen Systems, die dann aber allmählich durch andere bestehende Verbindungen des Neuronenkomplexes ganz oder oft unvollkommen wieder beseitigt wird. Monakow nennt diese Erscheinung Diaschisis. Er findet also die Erklärung des Schocks nicht in Reiz-, sondern Lähmungserscheinungen.

Die zuletzt geäußerten Ansichten beziehen sich wohl hauptsächlich auf Schockerscheinungen, die im Anschluß an Verletzungen des Gehirns, des Rückenmarks und der großen Nervenstämme auftreten.

Digitized by Google
Original from UNIVERSITY OF CALIFORNIA
Generated for guest (Massachusetts Institute of Technology) on 2019-05-24 17:29 GMT / http://hdl.handle.net/2027/uc1.b3753216
Public Domain in the United States, Google-digitized / http://www.hathitrust.org/access_use#pd-us-google

In neuester Zeit hat sich Rosenfeld dafür ausgesprochen, daß die Diaschisis bei Wirbelsäulenverletzungen und dem dabei auftretenden Schock wahrscheinlich zur Erklärung heranzuziehen ist. Nach seiner Ansicht kommt aber bei Verletzungen geringfügiger Art im Bereich des Halsmarkes eine reflektorisch bedingte Funktionsstörung in den nahegelegenen vasomotorischen Zentren in Betracht. Bei Verletzungen tiefer gelegener Abschnitte soll der Schock häufiger fehlen, was für die Richtigkeit der Annahme Rosenfelds spricht.

Nach Lewandowsky handelt es sich in den meisten Fällen, in denen wir von Schock sprechen, „nicht um eine Hemmung, nicht um eine Folge noch so starker Reizung einer Nervenbahn, nicht um einen noch so starken, aber seiner Art nach doch physiologisch präformierten Vorgang, sondern um eine molekulare Erschütterung des Zentralapparates (wie auch schon Billroth), die sich freilich wohl auch auf dem Wege der Leitungsbahnen fortpflanzt, aber mit einem physiologischen Vorgange wie die Hemmung wohl nichts mehr gemein hat, wenn auch das Resultat das gleiche ist: die Herabsetzung der Erregbarkeit".

Hemmung bedeutet nach Lewandowsky die Aufhebung oder Verminderung einer Erregung durch einen Reiz. Die Reize können von jeder sensiblen Körperstelle ihren Ausgang nehmen, brauchen aber keine besonderen Bahnen oder Zentren. Hemmungen kommen durch besondere Form der Reizung zustande (Lewandowsky).

Die Hemmung stellt einen physiologischen vorübergehenden Vorgang dar, während der Schock oder die Diaschisis Monakows lange Zeit andauern kann. Andere Autoren stellen die durch Reflexwirkung von der Verletzungsstelle ausgegangene Reizung bzw. Lähmung der Gefäße, die Gehirn und Medulla versorgen und deren Blutdruck stark sinkt, in den Vordergrund der Schockerscheinungen (Crile, Tixier, Cushing). Letzterer hat daher schon die neuerdings mehrfach empfohlene Anästhesierung der großen Nerven vor ihrer Durchschneidung geübt und gute Erfolge damit gehabt. Er weist auch bereits darauf hin, daß Schock nach großen Mammaamputationen viel seltener ist als nach solchen von Extremitäten; dabei werden keine großen Nerven durchschnitten und das Ausbleiben des Schocks spricht für seine Theorie. Crile empfiehlt zur Differentialdiagnose von Schock gegenüber Blutung die Hämoglobinbestimmung und Zählung der roten Blutkörperchen. Beide sind bei Blutung herabgesetzt, beim Schock sind die Zahlen unverändert. Das Krankheitsbild ist aber ein sehr ähnliches und Crile nennt Schock eine intravasculäre Hämorrhagie. Auf Gefäß- und Herzkrampf führt Boise nach Short den Schock zurück. Short weist aber darauf hin, daß das Herz auf Infusion von Kochsalzlösung meist gut reagiert. Seelig wendet sich ebenfalls gegen

Digitized by Google
Original from UNIVERSITY OF CALIFORNIA
Generated for guest (Massachusetts Institute of Technology) on 2019-05-24 17:29 GMT / http://hdl.handle.net/2027/uc1.b3753216
Public Domain in the United States, Google-digitized / http://www.hathitrust.org/access_use#pd-us-google

die Theorie von Boise, wonach der Herzkrampf durch die Reizung der Nervi accelerantes kommen soll, da trotz der Durchschneidung aller zuführenden Fasern Schock eintritt. Gegen die Auffassung Criles und Cushings wendet sich Malcolm, der bei Schock die Blutgefäße hochgradig kontrahiert fand, wodurch die Symptome, Blässe der Haut usw., besser zu erklären sind. Die Verengerung der Blutgefäße zeigt sich deutlich an der Schwierigkeit, im Schock eine intravenöse Kochsalzinfusion auszuführen. Die Therapie muß daher auch der von Crile empfohlenen entgegengesetzt sein. Also kein Adrenalin, sondern Strychnin und Wärme.

Auch Roger fand die Gefäße im Schock verengt und das Blut in den Venen kohlensäureärmer als normal. Auch die Menge der ausgeatmeten Kohlensäure fand Roger herabgesetzt. Man müsse daraus schließen, daß im Schock der Gaswechsel der Gewebe unter das normale Maß herabgesetzt und der Sauerstoff nicht genügend ausgenutzt wurde. Aus dem Kohlensäuremangel erklärt sich die Abnahme der Atmung und aus der Herabsetzung der Oxydationsprozesse das Sinken der Körpertemperatur. Die Reize wirken entweder direkt auf die Zentren durch deren Verletzung oder durch Vermittlung centripetaler Nerven (Sinnesnerven, Gefühlsnerven und Sympathicus). Da im Schock der Stoffaustausch zwischen Blut und Geweben darniederliegt, treten Gifte, in die Blutbahn gebracht, erst in Wirkung, wenn die Tiere sich erholen.

Auch in neuester Zeit haben sich, wie schon früher, Engländer und Amerikaner hauptsächlich um die Erklärung der Schockursachen bemüht. Eine Einigkeit der Ansichten ist aber nicht erzielt worden. Besonders Crile und Henderson haben mit ihren Schülern und Mitarbeitern durch experimentelle Untersuchungen und klinische Beobachtungen viel interessante Arbeit geleistet. Mit allen modernen physikalischen und chemischen Hilfsmethoden suchte man Klarheit zu schaffen. So konstruierte Henderson seine Akapnie und Crile seine kinetische Theorie. Henderson findet alle Schocksymptome erklärt durch die Kohlensäureverarmung (Akapnie, Mosso) des Blutes und den dadurch fehlenden Reiz für das Atemzentrum. Er lehnt die vasomotorische Theorie ab, da sie zu wenig die übrigen beim Schock auftretenden Störungen (Atmung, Muskeltonus, Peristaltik) berücksichtigt. Er findet die vasomotorische Tätigkeit nicht beeinflußt, weder ermüdet, noch gehemmt. Die Zirkulation ist beim chirurgischen Schock mit der bei Blutung zu vergleichen, während sie beim spinalen Schock, der auf Durchtrennung des Rückenmarks folgt, und den er scharf vom chirurgischen Schock trennt, gleich der ist wie sie bei Synkope (durch stumpfe Bauchverletzung, Klopfversuch) auftritt. An der Akapnie ist die abnorm vermehrte Atmung schuld, wie sie durch Schmerz, den Reiz zuführender Nerven, durch Arbeiten an den Bauch-

Digitized by Google
Original from UNIVERSITY OF CALIFORNIA
Generated on 2019-05-24 17:29 GMT / http://hdl.handle.net/2027/uc1.b3753216
Public Domain in the United States, Google-digitized / http://www.hathitrust.org/access_use#pd-us-google

eingeweiden und besonders während des Excitationsstadiums der Narkose eintreten kann. Tatsächlich trat bei den Experimenten Hendersons und Criles der Tod, bevor die Blutdrucksenkung so niedrig war, daß sie den Tod erklären konnte, zu Beginn der Narkose ein, durch Atemstillstand, während das Herz noch arbeitete. Auch für die Peristaltik ist ein gewisser Kohlensäuregehalt des Blutes notwendig. Bei der Berücksichtigung der Blutdruck- und Zirkulationsverhältnisse ist nach Henderson immer nur der arterielle geprüft worden. Dieser ist natürlich bei allen Arten von Schock schließlich niedrig. Es bestehen aber Unterschiede zwischen dem spinalen und chirurgischen Schock bzw. Blutung. Beim ersteren versagt das Vasomotorenzentrum, beim letzteren in erster Linie der Mechanismus des Venendrucks, während die Vasomotoren arbeiten, ja sogar zunächst ihre Tätigkeit vermehren. Der Venendruck ist aber abhängig vom Blutvolumen, während Henderson keine vasomotorische Kontrolle des Venensystems feststellen konnte. Der Schock entsteht durch eine Abnahme des Druckes in den Venen und daher durch die ungenügende Zufuhr von Blut in das rechte Herz. Darauf weisen auch die Versuche von Seelig und Lyon hin, die die peripheren Arterien im Schock einer Beobachtung unterzogen. Sie sind verengt, was ebenfalls gegen Vasomotorenlähmung spricht. Wie schon oben erwähnt, hat auch Malcolm gefunden, daß die Gefäße im Schock nicht erweitert und erschlafft sind, sondern verengt, daß aber trotzdem das Blutvolumen in den Arterien stark verringert ist, keine Stauung in den Venen stattfindet. Malcolm führt das auf eine sehr erhebliche Exsudation in die Gewebe und den Darm zurück. Daß die Vasomotoren nicht gelähmt sind, geht daraus hervor, daß man während des Schocks die Gefäße durch Nervenreizung noch beeinflussen kann.

Die Flüssigkeitstranssudation aus den Gefäßen hat auch Henderson bereits angenommen und als Ursache des verminderten Blutvolumens beschuldigt.

Die Theorie Hendersons ist nicht ohne Widerspruch geblieben. Short fand keine ausgesprochene Herabsetzung des Kohlensäuregehaltes des Blutes im Schock. Er nimmt als Ursache eine Oligämie durch vermehrte Exsudation von Serum in die Gewebe an. Die Ursache für die Exsudation liegt in einer primären Blutdrucksteigerung in den Capillaren. Ebenso wenden sich Janeway und Ewing gegen die Hendersonsche Theorie. Sie erzeugten zwar durch Einblasen in einen in die Luftröhre eingeführten Gummischlauch eine Hyperrespiration und schweren Schock, führen ihn aber auf die dabei eintretende Kompression der Lungencapillaren- und Venen zurück, so daß der Rückfluß zum Herzen gehindert war. Bei Hantierung an den Baucheingeweiden sank der Blutdruck sofort, auch wenn der Kohlen-

Digitized by Google
Original from UNIVERSITY OF CALIFORNIA
Generated for guest (Massachusetts Institute of Technology) on 2019-05-24 17:29 GMT / http://hdl.handle.net/2027/uc1.b3753216
Public Domain in the United States, Google-digitized / http://www.hathitrust.org/access_use#pd-us-google

säuregehalt des Blutes auf normaler Höhe gehalten wurde. Dieser Schock hat seine Ursache in der Lähmung des Splanchnicus mit folgender Verblutung wie bei Peritonitis: das Operationstrauma der Eingeweide ruft also eine periphere Splanchnicuslähmung hervor und damit geht die Gefäßnervenkontrolle verloren. Blutverluste spielen eine das Auftreten des Schocks unterstützende Rolle.

Auch Seelig, Thierney und Rodenbaugh traten gegen Hendersons Theorie hervor, nachdem sie festgestellt hatten, daß bei Versuchen durch Infusion von Natriumbicarbonatlösung in das Blut zum Ersatz der mangelnden Kohlensäure bei Schock nicht nur eine Blutdrucksteigerung, sondern auch eine starke Vertiefung der Atmung eintrat, daß dadurch der Schock noch verstärkt hätte werden müssen. wenn die Theorie Hendersons richtig wäre. Direkte Einleitung von Kohlensäure in das Blut brachte keine Blutdrucksteigerung hervor.

Die Crilesche Theorie erklärt den Schock durch Beteiligung des sog. kinetischen Systems, zu dem Gehirn, Leber, Schilddrüse, Nebennieren und Muskeln gehören. Die zu einem gewissen Zeitpunkte vorhandene potentielle Energie wird durch nervöse Reize gemindert und schließlich erschöpft. Der Ausdruck dieser Erschöpfung ist anatomisch nachweisbar an den Gehirnzellen, die zuerst Hyperchromie, dann Hypochromie zeigen.

Es handelt sich um die Nisslschen Granula der Purkinjeschen Kleinhirnzellen, die auf dauernde Reize hin verschwinden (zit. nach Seelig). Seelig weist aber bereits darauf hin, daß, selbst wenn bei Schock diese immer gleichen Veränderungen der Kleinhirnzellen gefunden wird, sie noch nicht als Ursache aufgefaßt werden müßten.

Crile baut auf seiner Theorie seine ganze Operationsmethode und Forderungen für Narkose mit gleichzeitiger Lokalanästhesie auf, um alle Reize auszuschalten und so jeden Schock zu vermeiden.

Für die bei Peritonitis vorliegenden Verhältnisse haben Buerger und Churchman noch einmal den Versuch unternommen, eine Einwirkung auf das Nervensystem festzustellen. Ihre Experimente, die in Exstirpation bzw. elektrischer Reizung der Coeliacalganglien bestanden, führten hinsichtlich der Schockerzeugung zu keinem Resultat, entgegen den Versuchen von Guinard und Tixier. Die Coeliacalganglien sind keine lebenswichtigen Organe. Bei durch Terpentin erzeugter Peritonitis durch mäßige und starke Dosen führte die elektrische Reizung der Ganglien jedoch zu Kollaps und Tod. Die Verfasser sind der Ansicht, daß die fortwährenden Reize, die von dem entzündeten Peritoneum ausgehen und durch den Sympathicus den Nervenzentren dauernd zugeführt werden, diese ermüden und daher die elektrische Reizung dieser ermüdeten Zentren den Schock herbeiführt. Die Peritonitis wäre dann als prädisponierendes Moment aufzufassen.

Digitized by Google
Original from UNIVERSITY OF CALIFORNIA
Generated on 2019-05-24 17:30 GMT / http://hdl.handle.net/2027/uc1.b3753216
Public Domain in the United States, Google-digitized / http://www.hathitrust.org/access_use#pd-us-google

In neuester Zeit sind die neuroparalytischen Theorien mehr in den Hintergrund getreten. Wie man erkannt hatte, daß der Kollaps bei der allgemeinen Peritonitis die Folge der bakteriellen Infektion ist, also sehr wahrscheinlich eine toxische Ursache vom Bauchfell aus hat, die auf die Medulla, und zwar in erster Linie das Gefäßnerven- und Atemzentrum lähmend wirkt (Heincke), so begann man auch für den Schock nach toxischen Ursachen zu suchen. Turck hat diese Ansicht schon 1897 ausgesprochen und später durch Experimente belegt. Bei einem Tiere wurde nach elastischer Abschnürung einer Extremität ein Gewebsstückchen aus dem abgeschnürten Teil excidiert, mit Kochsalzlösung zerrieben und dem Tiere subcutan injiziert. Das Tier zeigte keine krankhaften Erscheinungen. Nach 3 Stunden dauerndem Versuch wurde dasselbe Experiment wiederholt. Die mikroskopische Untersuchung des Stückchens zeigte schlechte Kernfärbung und Vakuolenbildung. Das in Kochsalzlösung zerriebene Stückchen wurde einem Hunde injiziert, führte unter Blutdrucksenkung und Temperaturabfall zum Tode des Tieres. Die Sektion ergab eine Stase im Splanchnicusgebiete unter starker Erhöhung der Viscosität des Blutes. Turck konnte denselben Zustand von Schock erzielen, wenn er nach Lösung der Abschnürung das betroffene Gewebe massierte und dadurch die Toxine in den Kreislauf brachte.

Bayliss, Dale, Delbet, Quénu, Mautner und Pick u. a. sehen die Ursache des Wundschocks, der mit und ohne primärem, durch nervöse Einflüsse bedingtem und bald vorübergehendem Schock auftreten kann, ebenfalls in toxischen Störungen der Zirkulation, die das Maß der für den geregelten Kreislauf nötigen Blutmengen herabsetzt, wodurch der Blutdruck sinkt. Nach ihrer Ansicht handelt es sich um zersetzte Eiweißstoffe, die von Dale u. a. als Histamine bezeichnet wurden. Nach Bayliss sind zwei Wirkungen zu unterscheiden. Zunächst tritt Erweiterung aller Capillaren mit Stase im Capillarsystem und dadurch Sauerstoffmangel und ungenügende Füllung von Herz und Arterien ein. Dann werden die Capillarwände für Kolloide durchlässig. Infolgedessen tritt Störung der osmotischen Verhältnisse ein. Die unter normalen Verhältnissen stattfindende Absorption von Gewebslymphe in die Capillaren fällt fort und auch dadurch wird die Blutmenge in der Gefäßbahn vermindert.

Quénu unterscheidet ebenfalls einen primären und sekundären Schock. Der primäre wird durch Nerveneinflüsse und die aus der Wunde stammenden Toxine bedingt und unterstützt durch Erschöpfung, Kälte, Blutverlust, Transport usw. Der Schock tritt nur bei schwerem Blutverlust und Bauchverletzungen mit Austritt von Darminhalt sofort auf, sonst meist erst nach mehreren Stunden, der sekundäre Schock kommt erst durch die Infektionswirkung hinzu.

Digitized by Google
Original from UNIVERSITY OF CALIFORNIA
Generated for guest (Massachusetts Institute of Technology) on 2019-05-24 17:30 GMT / http://hdl.handle.net/2027/uc1.b3753216
Public Domain in the United States, Google-digitized / http://www.hathitrust.org/access_use#pd-us-google

Experimentelle Untersuchungen, die sich allerdings mit der Frage der Wundinfektionsbehandlung beschäftigten und die von Brunner und später von Naegeli ausgeführt wurden, sprechen ebenfalls für die toxische Wirkung zertrümmerten Gewebes, und diese ist als Todesursache der Tiere anzusehen.

Während der Kriegsjahre ist auch auf das Nebennierensystem und dessen Erschöpfung beim Schock hingewiesen worden. Leider sind uns die Originalarbeiten nicht zugänglich gewesen. Crile hat wohl zuerst angenommen, daß durch die Störung der Adrenalin-Ausscheidung, die unter Kontrolle des Gehirns steht, eine Acidose des Organismus entstehen muß. Die Störung des Zentralnervensystems durch Chloroformnarkose und im Schock führt daher zu einer Acidose und die Säuren werden nicht, wie unter normalen Verhältnissen, durch das Adrenalin zerstört. Die Acidose führt aber zu schweren Störungen des ganzen Organismus.

Eine in einem Referat über Schock zitierte Arbeit von Corbett weist ebenfalls auf die Erschöpfung des Nebennierensystems im Schock hin. Wie sie begründet wird, kann ich nicht feststellen.

Diese Theorien sind trotz mancher bestechender Vergleichsmomente zwischen Nebennierenerschöpfung und Schock doch wohl kaum haltbar, da eines der Hauptsymptome des Schocks die Verengerung der Gefäße, und zwar der großen und der kleinen ist (Malcolm, Seelig und Lyon, Roger), während sie bei Adrenalinmangel des Blutes erschlafft und erweitert sein müßten. Wir müssen heute wohl mit großer Wahrscheinlichkeit annehmen, daß die Adrenalinwirkung auf die Vasoconstrictoren der Gefäßwände stattfindet und dabei der Blutdruck sehr erheblich gesteigert wird. Da im Schock der Blutdruck niedrig ist, was durch den Adrenalinmangel erklärt werden könnte, so müßte man für die Gefäßkontraktion direkte nervöse Wirkungen verantwortlich machen, die auf dem Wege des vegetativen Systemes hingeleitet oder durch die peripheren Gefäßzentren bedingt würden, da ja an den peripheren Gefäßen auch nach Abtrennung vom Zentralnervensystem ein Gefäßtonus wieder zustande kommt. Diese Erklärung ist ja für die Wirkung vieler Gifte notwendig. Von manchen Autoren, wie Henderson, ist ja auch eine Erschlaffung der Gefäße im Schock angenommen worden. Dann würden sich die Widersprüche leichter beseitigen lassen. Um die Nebennierenerschöpfung erklären zu können, müssen wir wohl immerhin eine nervöse Einwirkung annehmen (Splanchnicuslähmung) und damit kommen wir wieder in die Nähe der Erklärungsversuche Fischers. Cannon hat übrigens im Schock eine Vermehrung des Adrenalins im Blut gefunden (zit. nach Henderson). Henderson erwägt diese Entstehungsweise ebenfalls. Klarheit hat auch die Einsetzung dieser Theorien in der Schockfrage nicht gebracht.

Digitized by Google
Original from UNIVERSITY OF CALIFORNIA
Generated on 2019-05-24 17:29 GMT / http://hdl.handle.net/2027/uc1.b3753216
Public Domain in the United States, Google-digitized / http://www.hathitrust.org/access_use#pd-us-google

Auf die Erklärungsversuche des Schocks, durch Zell- und Fettembolie (Siegmund) will ich hier nicht näher eingehen, ebensowenig auf die Theorie Kohlhaas', der den Schock durch Luftembolie erklären will. Für besondere Fälle sind beide Möglichkeiten sicher gegeben, besonders wenn es sich um größere Weichteil- oder Knochenwunden handelt. Luftembolie ist allerdings wohl nur bei Wunden in der Nähe des Thorax und bei Verletzung großer Venen möglich. Gröningen hat sowohl Luft- als Fettembolie vom eigentlichen Schock scharf getrennt, was ja wohl auch berechtigt ist.

Kurz zusammengefaßt können wir heute sechs Theorien unterscheiden, die den Schock zu erklären versuchen. Wahrscheinlich wirken oft mehrere Ursachen bei der Entstehung zusammen, was ja auch von vielen Autoren angenommen wird.

Die einzelnen Theorien sind folgende:

1. Die psychische und psychovasomotorische Theorie.

Die Beeinflussung besonders des autonomen vegetativen Systems durch Schreck, Furcht, Schmerz und sehr heftige Sinneseindrücke ist nicht zu leugnen. Sie ist auch experimentell nachweisbar, kommt aber hauptsächlich bei psychopathisch veranlagten Menschen oder nach körperlichen Erschöpfungszuständen und seelischen Erregungen zum Ausdruck. Diese psychovasomotorischen Störungen können alle Zeichen schweren Schocks bieten, gehen aber meist schnell zurück, wenn die Ursachen beseitigt sind. Sie leiten aber auch oft den schweren traumatischen Schock ein, ohne daß sich eine scharfe Grenze zwischen den beiden Erscheinungsformen ziehen ließe.

2. Die Reiz- oder Hemmungstheorie.

Aus dem Gebiete der verletzten oder geschädigten sensiblen Nerven treffen Reize entweder die Reflexbahn oder das Gehirn oder Rückenmark und führen eine Reflexlähmung herbei, die sich als Schock äußert. Die reflexhemmenden Reize können entweder direkt zur Lähmung motorischer Nerven führen oder auf dem Umwege über die Medulla oblongata oder das autonome vegetative System zu Störungen, in erster Linie vasomotorischen Störungen, vielleicht auch der Nebennierensekretion Veranlassung geben, die wieder auf das nervöse oder zirkulatorische Zentralorgan wirken oder Störungen der Blutverteilung des Organismus herbeiführen.

3. Lähmungstheorie (Diaschisis).

Durch die Unterbrechung des Neuronenkomplexverbandes an irgendeiner Stelle tritt zunächst eine Störung des ganzen, in funktionellem Zusammenhange stehenden Systems auf.

Digitized by Google
Original from UNIVERSITY OF CALIFORNIA
Generated on 2019-05-24 17:29 GMT / http://hdl.handle.net/2027/uc1.b3753216
Public Domain in the United States, Google-digitized / http://www.hathitrust.org/access_use#pd-us-google

4. Erschöpfungstheorien.

Die aus dem Verletzungsgebiete dem Gehirn oder Rückenmark zugeführten Reize führen allmählich zur Erschöpfung dieser Organe, die sich in Lähmung der motorischen oder vasomotorischen Zentren äußern. Nach Crile soll sich dafür sogar in anatomischen Veränderungen gewisser Zellelemente ein Ausdruck finden. Eine neuere Theorie betrachtet die Erschöpfung des Nebennierensystems als Ursache des Schocks.

5. Die Akapnietheorie.

Henderson erklärt den Schock auf Grund von Kohlensäureverarmung des Blutes, wodurch das Atemzentrum erlahmt und auch die übrigen Symptome zu erklären sind.

Die Blutdrucksenkung ist die Folge des verminderten Blutvolumens und der ungenügenden Blutzufuhr in das rechte Herz.

Die Kohlensäureverarmung des Blutes kommt durch übermäßige Respiration infolge Schmerz, Narkose usw. zustande.

6. Die Toxintheorie.

Toxische Produkte aus Herden zertrümmerten Gewebes oder Infektionsherden werden resorbiert und führen durch Einfluß auf die Medulla oblongata oder das autonome vegetative System zu Erscheinungen, die alle Symptome des Schocks aufweisen. Die Störung ist bedingt durch Verminderung der Blutmenge, die wieder auf Exsudation bzw. verminderte Resorption durch die geschädigten Gefäßwände erklärt werden kann.

Wir haben es hier wohl mit einem Schock zu tun, der dem anaphylaktischen Schock nahesteht. Dieser kommt ebenfalls durch Resorption und parenteralen Abbau von Eiweißsubstanzen zustande. Die Spaltprodukte des Eiweißes wirken giftig auf den Organismus. Bakterielle Infektionen bilden eine der Ursachen für das Auftreten von solchen Anaphylotoxinen neben den speziellen Endotoxinen der betr. Bakterienart.

Überblicken wir noch einmal die große Zahl der verschiedenen Arbeiten und die Erklärungsversuche des Schocks, die darin niedergelegt sind, so bekommen wir auch heute noch kein klares Bild. Das kommt wohl hauptsächlich daher, daß zu viel verschiedene Krankheitsbilder unter dem Sammelnamen Schock (Burckhardt, Thannhauser) zusammengefaßt sind. Wir werden versuchen, aus dieser Masse das herauszuschälen, was greifbar ist, d. h. was eine eindeutige Erklärung gefunden hat.

Zunächst sollte man den Zustand, der auf eine ausgedehnte Blutung erfolgt, sei es nach außen oder in eine der großen Körperhöhlen, vollkommen abtrennen. Ist die Blutung nach außen erfolgt, so ist das

Digitized by Google
Original from UNIVERSITY OF CALIFORNIA
Generated on 2019-05-24 17:30 GMT / http://hdl.handle.net/2027/uc1.b3753216
Public Domain in the United States, Google-digitized / http://www.hathitrust.org/access_use#pd-us-google

nicht schwer. Schwierigkeiten treten erst dann ein, wenn der zweite Fall eingetreten ist, wobei besonders der Erguß in die Bauchhöhle sehr schwer nachzuweisen sein kann, wenn gleichzeitig Meteorismus besteht.

Die Diagnose innere Blutung in die Bauchhöhle, die z. B. bei bestehender Tubargravidität keine Schwierigkeiten macht, ist nach dem Vorausgang eines Traumas, sei es spitz oder stumpf oder durch Schußverletzung verursacht, deshalb so schwer, weil gerade bei diesen Verletzungen ein Schock gleichzeitig häufig auftritt. Besonders zu Anfang sind die beiden Zustände sehr schwer zu trennen, da sie klinisch dieselben Erscheinungen machen, äußerste Blässe, Kleinheit und Beschleunigung des Pulses, Kältegefühl, Störungen der Atmung, Verminderung der Harnmenge, Angstgefühl und große motorische Schwäche. Und doch ist gerade in solchen Fällen eine möglichst rasche Diagnose von großer Wichtigkeit, da die Blutung einen möglichst schnellen Eingriff erfordert, während der Schock einen solchen verbietet.

Wir glauben nun, daß man bei der Differentialdiagnose Blutung oder Schock im allgemeinen großen Wert auf die Anamnese legen muß. In Betracht kommen die näheren Umstände, unter denen die Verletzung zustande kam. Befand sich der Verletzte in körperlichem oder psychischem Erschöpfungszustande, wie er z. B. durch Krieg hervorgerufen wird oder ist die Verletzung während anderer aufregender Ereignisse (Eisenbahn-, Bergwerks-, Erdbebenkatastrophe) zustande gekommen, so scheint das Auftreten von Schock viel häufiger beobachtet zu werden, als wenn eine Verletzung unvorbereitet und plötzlich eintritt. Das wäre das psychische Moment, das noch dazu bei den einzelnen Menschen sehr verschieden großen Einfluß hat, der allerdings im Augenblick nicht ohne weiteres abzuschätzen ist. Neben dem psychischen Einfluß kommt die Art der Einwirkung der verletzenden Gewalt in Betracht. Stumpfe Verletzungen rufen im allgemeinen eher Schock hervor als spitze. Bei den letzteren begünstigen solche, die größere Nervenstämme schädigen, den Schock mehr, als selbst schwere Weichteil- und Knochenverletzungen. Auf die Unterscheidungsmerkmale von Schock und Kollaps, die Thannhauser, Melchior u. a. festgelegt haben, ist oben schon hingewiesen worden.

Glücklicherweise gelingt es nun in vielen Fällen, entweder aus der Anamnese (bei äußeren Verletzungen ist große Vorsicht in der Beurteilung am Platze, da vom Verletzten und auch von Laien, selbst vom Pflegepersonal, die Quantität des ergossenen Blutes immer überschätzt wird) oder aus dem Befunde, die Diagnose Blutung zu stellen. Der Sitz der Wunde, die Ausdehnung usw. geben Hinweise. Bei inneren Blutungen ist eine größere Blutmenge bei Lagewechsel (Payr) fast immer festzustellen. Schließlich ist noch darauf hinzuweisen, daß

Digitized by Google
Original from UNIVERSITY OF CALIFORNIA
Generated on 2019-05-24 17:30 GMT / http://hdl.handle.net/2027/uc1.b3753216
Public Domain in the United States, Google-digitized / http://www.hathitrust.org/access_use#pd-us-google

Hämoglobinbestimmung und besonders die Zählung der Erythrocyten, wie sie bereits von Crile gefordert wurde, den Ausschlag der Diagnose geben kann, da beim Schock ja keine Veränderungen dieser Zahlen eintreten, während sie bei Blutungen wesentlich vermindert sein können, allerdings wohl auch erst dann, wenn durch Flüssigkeitsersatz (Wasseraufnahme durch Trinken, Infusionen, Einläufe) das Blut verdünnt ist. Bei ausgedehnten Blutungen treten schließlich durch Sauerstoffmangel Cheyne-Stockessches Atmen und konvulsivische Zuckungen der Körpermuskulatur auf. Diese letzteren sind beim Schock nicht beobachtet und sichern die Diagnose absolut, allerdings in einem Zeitpunkt, in dem auch ein chirurgischer Eingriff keinen Nutzen mehr bringen kann, wenn es nicht gelingt, durch Bluttransfusion die Blutmenge und den Sauerstoffgehalt des Blutes wieder über das Maß zu heben, das zur Aufrechterhaltung von Kreislauf und Reizung des Atemzentrums notwendig ist.

Der zweite Zustand, den wir vom eigentlichen Schock abtrennen müssen, ist die durch Intoxikation hervorgerufene Störung des Organismus. Bestehen große Weichteilwunden, die durch gleichzeitige Gefäßverletzung gewisse Organabschnitte außer Ernährung gesetzt haben, so muß man mit der Resorption von den Histaminen nahestehenden Eiweißspaltprodukten rechnen, die eine stark blutdrucksenkende Wirkung durch Gefäßdilatationen ausüben. Ist eine solche Wunde, wie das die Regel ist, infiziert, so kommen noch die Toxine aus solchen Herden hinzu, um diese Wirkung zu verstärken. In solchen Fällen ist die Entfernung dieser das Leben gefährdenden Organteile sobald wie möglich ohne Rücksicht auf den Zustand unbedingt notwendig.

Ähnlich liegen die Dinge bei Verletzungen der Bauchhöhle mit Eröffnung des Magendarmkanals und folgender Peritonitis. Auch hier ist die Ursache des Kollapses eine Intoxikation, die zunächst zwar öfters eine Vagusreizung bewirkt (durch den Reiz des Peritoneums) mit Verlangsamung des Pulses, wodurch man sich über die Schwere des Zustandes nicht hinwegtäuschen lassen darf. Dann aber tritt unter Splanchnicuslähmung, wahrscheinlich von der Medulla her unter Erweiterung der Bauchhöhlengefäße starke Blutdrucksenkung ein. Ob das Nebennierensystem dabei beteiligt ist, was ja von manchen Seiten angenommen wird, da ja die Adrenalinsekretion unter Wirkung des Splanchnicus steht und der Adrenalinmangel viele Einzelheiten des Symptomenkomplexes erklären würde, ist noch nicht sichergestellt. Ein Einfluß besteht wohl sicher, es fragt sich nur, ob Ursache oder Wirkung. Vom Schock zu trennen sind nach unserer Ansicht noch alle Zustände, die mit der Narkose in irgendeinen Zusammenhang zu bringen sind. Schließlich ist bei allen schweren Knochen- und Weichteilverletzungen (besonders den stumpfen) an die Möglichkeit von Fett-

Digitized by Google
Original from UNIVERSITY OF CALIFORNIA
Generated on 2019-05-24 17:30 GMT / http://hdl.handle.net/2027/uc1.b3753216
Public Domain in the United States, Google-digitized / http://www.hathitrust.org/access_use#pd-us-google

embolien zu denken. (Gröndahl, Siegmund). Auch Luftembolie kann sehr ähnliche Erscheinungen verursachen, doch ist sie leichter zu diagnostizieren bzw. auszuschließen.

Es bleibt also verhältnismäßig wenig übrig und wir wollen versuchen, das genauer zu umschreiben. Trifft auf einen psychopathisch veranlagten oder durch schwere körperliche oder psychische Eindrücke nachteilig beeinflußten Organismus eine Gewalteinwirkung, die weder zu einer stärkeren Blutung Veranlassung gibt, noch mit stärkerer Gewebszertrümmerung einhergeht oder von Intoxikation oder Infektion gefolgt ist, bei der aber trotzdem Störungen eintreten, die sonst durch die eben genannten Ursachen begründet zu sein pflegen, so müssen wir die Diagnose auf Schock stellen. Der Schock kann dabei durch Reizung großer geschädigter oder durchtrennter Nervenstämme, also als Hemmung (Zolly, Leyden) oder als Diaschisis (Monakow aufgefaßt werden und es wird in solchen Fällen gelingen, am Orte des Traumas die Schädigung nachzuweisen. Wie weit die Erschöpfungstheorie Crills und die Akapnietheorie Hendersons in Frage kommen, läßt sich heute noch schwer sagen. Die letztere berücksichtigt jedenfalls zu einseitig die Verhältnisse der Atmung, die für ganz spezielle Fälle, z. B. bei der protrahierten Äthernarkose und heftigen Schmerzen eine Rolle spielen mögen. Ob die von Crile gefundenen Veränderungen im Gehirn Ursache oder Folge des Schocks sind, ist noch nicht erwiesen. Unsicher sind heute auch noch die Einflüsse des Nebennierensystems auf das Zustandekommen des Schocks. Sie müssen durch reflektorische Reizung bzw. Lähmung desselben entstanden aufgefaßt werden.

Was nun die speziellen Verhältnisse des Schocks bei Bauchschußverletzungen betrifft, so lehrt die Betrachtung unseres eigenen Materials (ca. 100 Fälle), daß, obwohl die Vorbedingungen durch oft schwere körperliche und psychische Eindrücke gegeben waren, wirklicher Schock nur recht selten beobachtet wurde. Es handelte sich bei sonst gesunden Menschen, wenn ähnliche Zustände vorlagen, vielmehr fast immer um Kollaps infolge von Blutung oder Peritonitis. Eine Verletzung großer Nervenstämme (Oberst, Verletzungen des retroperitonealen Raumes) ist auch kaum zu erwarten, wenn nicht Komplikationen bestehen (s. unten). Dagegen scheinen sehr ausgedehnte Verletzungen des parietalen Peritoneums durch Summierung von Reizen einen Schock auszulösen. Ebenso wäre bei Verletzung der Splanchnici oder der Nebennieren damit zu rechnen. Noch geringer sind die Zahlen von Beobachtungen an dem Materiale, über das wir heute berichten wollen. Hier fehlte auch die Vorbedingung des körperlichen und psychischen Einflusses, da die meisten Verletzten unbeteiligte Zuschauer der Kämpfe waren, die im März dieses Jahres im Verlauf

Digitized by Google
Original from UNIVERSITY OF CALIFORNIA
Generated on 2019-05-24 17:30 GMT / http://hdl.handle.net/2027/uc1.b3753216
Public Domain in the United States, Google-digitized / http://www.hathitrust.org/access_use#pd-us-google

der politischen Unruhen ausgefochten wurden. Im ganzen sind 26 Fälle zur Behandlung gekommen, von denen 22 operiert wurden. Die übrigen 4 waren bereits moribund, so daß von einem Eingriff abgesehen wurde. Sie starben auch innerhalb kurzer Zeit nach der Aufnahme. Von den übrigen 22 Patienten befanden sich 18 in einem mehr oder weniger kollabierten Zustande, der durch Blässe, Kältegefühl, kleinem beschleunigten Puls, Dyspnöe, Herabsetzung der Schmerzempfindlichkeit usw. zum Ausdruck kam. Da bei keinem dieser Patienten, die alle innerhalb der ersten 3 Stunden zur Operation kamen, eine Peritonitis angenommen werden konnte, so blieb die Differentialdiagnose Schock oder Blutung zur Erklärung des Zustandes zu stellen. Vier der Patienten zeigten gleichzeitige Verletzung von Bauch- und Brusthöhle. Das Krankheitsbild wird durch die gleichzeitige Eröffnung der Brust- und Bauchhöhle sehr viel schwerer, so daß ein Teil der Kollapssymptome darauf zurückzuführen ist. Es bestand in allen Fällen Pneumo- und Hämothorax. Diese Fälle können also außer Erörterung gelassen werden. Es muß nur bemerkt werden, daß es gelegentlich schwer ist, die Beteiligung der Brusthöhle ante operationem festzustellen, wenn ein Schuß die Oberbauchgegend getroffen hat, aber kein Pneumothorax nachweisbar ist und auch der Hämothorax nicht zustande kommt, dadurch, daß das Blut durch die Zwerchfellwunde in die Bauchhöhle abfließt. Besonders bei Steckschuß kann die Diagnose unter Umständen nicht gestellt werden. Auch die Röntgenuntersuchung kann hier im Stiche lassen. Wir haben einen solchen Fall beobachtet.

Von den übrigen 14 Fällen war der Kollaps bei 8 durch Verletzung größerer Gefäße bedingt, und zwar war einmal die Vena cava inf., einmal die Pfortader, zweimal die Art. oder Vena iliaca communis, dreimal die Art. mesenterica sup., einmal die V. colica. dextr. verletzt, und sie hatten zu schweren Blutungen in die Bauchhöhle geführt. Gefäßverletzungen sind sicher überhaupt in einem sehr großen Prozentsatz die Ursache des Kollapses in den ersten Stunden nach der Operation. Es ist nicht notwendig, daß immer ein großer Gefäßstamm verletzt ist. Es genügen, wie das in einem Falle beobachtet wurde, auch kleinere Mesenterialarterienäste, die bei der Operation noch spritzend gefunden werden. Dieselbe Beobachtung haben wir auch schon im Felde gemacht. In einem solchen Falle war ein isolierter Abschuß der Art. gastrica sinistra gefunden worden, der einen großen Erguß in die Bauchhöhle und schweren Kollaps verursacht hatte. Das Gefäß wurde bei der Operation noch blutend gefunden. Die Ursache der Verletzung war ein kleinster scharfer Granatsplitter, der eine kaum sichtbare Verletzung der Bauchwand hinterlassen hatte.

Digitized by Google
Original from UNIVERSITY OF CALIFORNIA
Generated on 2019-05-24 17:30 GMT / http://hdl.handle.net/2027/uc1.b3753216
Public Domain in the United States, Google-digitized / http://www.hathitrust.org/access_use#pd-us-google

Ebenfalls durch Blutung bedingt waren von den übrigbleibenden 6 Fällen mit Kollaps 4, und zwar durch Leberverletzung. Es handelte sich um solche Leberschüsse, die entweder einen großen Schußkanal mit Zertrümmerung von viel Lebergewebe hinterlassen hatten oder um Schüsse, die die Leber in dem einen oder dem anderen Durchmesser durchbohrt und zerteilt hatten. Von den 18 Kollapsfällen bleiben also nur 2 übrig, die nicht durch die Art der Verletzung ohne weiteres aufgeklärt werden konnten. In dem einen (15) war eine handflächengroße Bauchdeckenwunde vorhanden. Auch diese Patientin war sehr ausgeblutet und der Befund bei der Operation der Verlust des halben Magens mit Zerreißung der Art. gastrica und gastro-epiploica; Abschuß vom Colon transversum und mehrfache Verletzung des oberen Jejunums, sprach auch durchaus für diese Annahme. Beim letzten Falle (18), bei dem ein Blasenschuß schon ante operationem durch Katheterismus festgestellt werden konnte, obwohl der Einschuß ziemlich hoch und über der Symphyse seitlich saß, kann der Kollaps vielleicht auf die peritoneale Reizung zurückgeführt werden, die durch die Überschwemmung der Bauchhöhle mit Harn zustande gekommen war. Daß die Harnmenge beträchtlich war, geht aus dem Operationsbefunde hervor, da bei Eröffnung des Peritoneums reichlich Harn abfloß. Außerdem konnte nur bei stark gefüllter Blase nach Lage der Schußrichtung eine Verletzung derselben zustande kommen.

So konnte ein eigentlicher Schock, wie wir ihn oben definiert haben, in allen unseren 18 Fällen, in denen ein ähnlicher Zustand beobachtet wurde, ausgeschlossen werden. Für Bauchschüsse kann man jedenfalls nach unseren Erfahrungen die Behauptung aufstellen, daß man nicht mit der Operation zögern soll, wenn ein Kollapszustand besteht, da dieser im Frühstadium fast immer durch Blutung, im Spätstadium durch Peritonitis bedingt ist. In beiden Stadien sind jedenfalls die Gefahren, die dem Patienten drohen, größer, wenn der rechtzeitige Eingriff versäumt wird, als wenn tatsächlich einmal ein wirklicher Schock bestehen sollte. Man wird in zweifelhaften Fällen, wie ja überhaupt wenn möglich, Lokalanästhesie anwenden oder, wenn das nicht geht, mit Äthernarkose auszukommen suchen, da Chloroform auf alle Fälle schädlich wirkt. Oft genügt Lokalanästhesie mit gelegentlichem Chlor-Äthyl- oder Ätherrausch, so daß man gar nicht zu einer richtigen Narkose zu kommen braucht. Eine öfters unterbrochene Narkose soll nach Henderson eine Akapnie hervorrufen. Wir haben trotz vielfacher Anwendung der Methode, die von manchen Autoren (Läwen) empfohlen wird, niemals schädliche Wirkungen gesehen, wenn wir auch zugeben müssen, daß bei Chloroformgaben nach längerer Äthernarkose gelegentlich bei anderen Operationen plötzliche Asphyxien vorgekommen sind, die wohl im Sinne Hendersons erklärt werden

Digitized by Google
Original from UNIVERSITY OF CALIFORNIA
Generated on 2019-05-24 17:30 GMT / http://hdl.handle.net/2027/uc1.b3753216
Public Domain in the United States, Google-digitized / http://www.hathitrust.org/access_use#pd-us-google

müssen, daß nämlich das Atemzentrum infolge der Äthergaben gegenüber auch kleinen Chloroformmengen überempfindlich geworden ist, die sonst anstandslos vertragen werden.

Schließlich kann man in zweifelhaften Fällen auch von Hämoglobinbestimmung und Blutkörperchenzählung Gebrauch machen, wenn man auch dadurch, wie schon oben erwähnt, nicht immer zum Ziele kommen wird.

Besteht ein durch Blutung bedingter Kollaps, so läßt sich in manchen Fällen bereits ante operationem aus der Schußrichtung auf das in Betracht kommende Gefäß schließen und, da in solchen Fällen Schnelligkeit die erste Bedingung ist, den Operationsplan danach einrichten. In ganz schweren Fällen kann schon während der Operation eine intravenöse Kochsalzinfusion gemacht werden. Es empfiehlt sich in allen Fällen, das Blut aus der Bauchhöhle auszuschöpfen und zu sammeln für eine evtl. Rücktransfusion. Das geht natürlich nur bei isolierten Leberschußverletzungen oder den seltenen Gefäßschüssen ohne Darmverletzung. Man kann aber nicht immer sofort entscheiden, ob Darm eröffnet ist, und das Auffangen des Blutes macht weder Mühe, noch verlängert es den Eingriff. Das Eigenblut nach Thies intravenös während oder nach der Operation gegeben unter Zusatz von Natriumcitrat wirkt oft Wunder auch in Fällen von Blutungen, bei denen erfahrungsgemäß eine intravenöse Kochsalzinfusion nicht einmal den Anfangserfolg aufweisen kann. Die Methode gehört daher bei uns zu den Selbstverständlichkeiten. Auch Läwen und Kreuter haben das Verfahren bei Leberschuß angewendet und empfehlen es. Besser ist es wohl, das Blut nicht mit Kochsalzlösung zu verdünnen, die ja nach neueren Ansichten keineswegs physiologisch ist (Straub). Über das von Straub angegebene Normosal, das wir bisher nur in einigen verzweifelten Fällen anwenden konnten, liegen noch keine größeren Erfahrungen vor. In unserem Falle war der augenblickliche Erfolg sehr deutlich. Ein Dauererfolg war bei Lage der Verhältnisse nicht zu erwarten.

Das Blut wird direkt aus der Bauchhöhle mit sterilem Töpfchen in einen mit mehrfacher Gazelage bedeckten Irrigator gegossen und zu je 100 ccm Blut 10 ccm einer 2 proz. Natriumcitricumlösung zugesetzt. Der Irrigator steht während dieser Zeit im Wasserbad von 40° bis zur Benutzung. Sollte der Abfluß des Blutes einmal sehr langsam gehen, so kann man durch rhythmische Kompression des zuführenden Gummischlauches nachhelfen. Selbst Mengen von 100—200 ccm Blut üben oft eine ausgezeichnete, sofort bemerkbare Wirkung aus. Die Harnuntersuchung hat nur in ganz vereinzelten Fällen Hämoglobinurie ergeben. In Fällen von Darmverletzung darf man leider von der Methode keinen Gebrauch machen. Hier bliebe die Transfusion von

Digitized by Google
Original from UNIVERSITY OF CALIFORNIA
Generated on 2019-05-24 17:30 GMT / http://hdl.handle.net/2027/uc1.b3753216
Public Domain in the United States, Google-digitized / http://www.hathitrust.org/access_use#pd-us-google

fremdem Blute, über die wir in solchen Fällen noch keine eigenen Erfahrungen haben. In anderen Fällen hat sie uns auch schon gute Dienste getan.

Über den operativen Eingriff ist nichts Besonderes zu bemerken. Ist erst die Blutung gestillt, so hat man selbstverständlich die Pflicht, auch den ganzen Magendarmkanal abzusuchen, wenn nicht die Schußrichtung eine Verletzung desselben ausschließlich wie das bei Leberschüssen oft der Fall ist. Bestehen Zweifel, so ist nach unserer Ansicht das rasche Eventrieren des ganzen Dünndarmes und das Durchsehen vom oberen oder unteren Ende die schnellste, sicherste und schonendste Methode. Während der Dünndarm noch außerhalb der Bauchhöhle liegt, wird auch rasch der Dickdarm besichtigt. Evtl. Verletzungen werden sofort durch weich fassende Darmklemmen festgehalten und der Austritt von Inhalt dadurch verhindert. In einem Falle (Blasenschuß), in dem nur die Umschlagsfalte des Peritoneums auf die Blase verletzt zu sein schien, sind wir von der Regel der Eventration abgewichen und haben leider ein Loch an der Konvexität einer Dünndarmschlinge übersehen. Diese mußte sich zurückgezogen haben und auch bei der Verletzung leer gewesen sein, da bei der Operation die nächstliegenden Darmschlingen besichtigt wurden und weder Blut noch Kot oder auch nur eine leichteste Reizung des Peritoneums beobachtet werden konnte. Die Peritonitis trat bei diesem Patienten auch erst nach einigen Tagen auf, als Patient bereits wieder flüssige Nahrung zu sich genommen hatte. Außer in diesem Falle wurde noch eine größtenteils retroperitoneal gelegene Verletzung der Flexura coli dextra übersehen bei einem Leberschuß. Auch dieser Fall endete mit tödlicher Peritonitis.

Auf drei seltene Nebenverletzungen will ich noch hinweisen, da sie trotz Eventration nicht erkannt wurden. Glücklicherweise waren sie nur in einem Falle bedeutungsvoll, so daß sie den Tod des Patienten im Gefolge hatten. Bei einem Patienten (16) mit doppelter Verletzung des Colon descendens, der nach Übernährung der Darmlöcher zunächst keine Störung des Heilungsverlaufes aufwies, trat am 3. Tage eine schmerzhafte Schwellung der linken Bauchgegend auf. Da auch in diesem Falle der Harn Blutbeimengung gezeigt hatte, war bei der Operation auf eine Nierenverletzung geachtet worden. Die linke Niere lag auch in einem Hämatom geringen Grades, schien aber nicht erheblich verletzt. Das Retroperitoneum war in der Nierengegend auch nicht eröffnet. Es wurde daher ein Streifschuß des unteren Nierenpoles angenommen, da der Schuß, von oben nach unten gerichtet, evtl. diesen Pol getroffen haben konnte und dann tiefer das Colon descendens verletzt hatte. Der Harn blieb in den ersten Tagen blutfrei. Es entwickelte sich aber eine schwere extraperitoneal gelegene Phlegmone, an der Patient zugrunde ging. Die Obduktion klärte erst den wahren

Digitized by Google
Original from UNIVERSITY OF CALIFORNIA
Generated on 2019-05-24 17:30 GMT / http://hdl.handle.net/2027/uc1.b3753216
Public Domain in the United States, Google-digitized / http://www.hathitrust.org/access_use#pd-us-google

Sachverhalt auf: keine Peritonitis, dagegen extraperitoneale Phlegmone infolge Harninfiltration. Der Harn stammte aus dem völlig abgeschossenen Ureter. Die Infektion war wohl durch die gleichzeitige Dickdarmverletzung mit Kotaustritt bedingt.

Die beiden anderen Fälle waren kompliziert durch Verletzung von Nervenstämmen, und zwar handelte es sich in einem Falle um eine isolierte Verletzung des N. peronaeus (4), im anderen um eine solche des N. femoralis und obturatorius (11).

Ich konnte in keiner größeren Zusammenstellung Angaben über solche isolierten Verletzungen großer Nervenstämme finden. Beide Fälle verliefen übrigens, nebenbei bemerkt, ohne Schock und haben die Operation gut überstanden. In beiden Fällen bestand gleichzeitige Darmverletzung, sowie Blutung in die Bauchhöhle. Im ersten Falle mußte die verletzte Kuppe der Flexura sigmoidea übernäht und ein Dünndarmstück von ca. 20 cm reseziert werden. Im zweiten war ebenfalls Dünn- und Dickdarm verletzt, doch genügte Übernähung. Bei beiden wurde die Verletzung der Nerven erst nach einigen Tagen bemerkt.

Die Schußrichtung gestattet allein die Annahme einer Verletzung der Nerven nach Verlassen des Wirbelkanales und nach Bildung selbständiger isolierter Stämme im Retroperitoneum. Im ersten Falle betraf die Verletzung den N. ischiadicus, und zwar scheint hauptsächlich der N. peronaeus betroffen zu sein, der völlig gelähmt ist, während die vom N. ischiadicus versorgten Oberschenkelmuskeln sich erholt haben. Die Sensibilität ist ebenfalls zum Teil zurückgekehrt. An der Ferse hat sich ein schwerer tiefgreifender Decubitus gebildet. In der ersten Zeit bestand außerdem eine völlige Blasen- und Mastdarmlähmung, die nach etwa 4 Wochen vollkommen beseitigt war. Diese Beteiligung der Blase und des Mastdarmes läßt sich nur erklären durch Schädigung des im Sakralmark gelegenen Blasen- und Mastdarmzentrums. (Nach Edinger in S 4, nach Sahli in S 3—4, zit. nach Flatau) bei der Verletzung der aus den gleichen Segmenten stammenden Abschnitte des Plexus sacralis, die den N. ischiadicus zusammensetzen. Andererseits wäre auch an eine direkte Verletzung des Plexus hypogastricus zu denken, wenn sie auch nicht gerade sehr wahrscheinlich ist, da sich die Funktion wieder hergestellt hat. Eher ließe sich noch eine Verletzung der aus dem 2. bis 3. Sakralsegment entspringenden präganglionären Fasern (Eckhard, zit. nach Lewandowsky, Höber) den sog. N. erigens denken. Dann wäre das rasche Wiederkehren der Funktion dadurch erklärt, daß die aus den Lumbalsegmenten stammenden Teile der Blasennerven über das Ganglion mesentericum inferius und den unverletzten Plexus hypogastricus die Funktion wieder aufgenommen hätten.

Digitized by Google
Original from UNIVERSITY OF CALIFORNIA
Generated on 2019-05-24 17:30 GMT / http://hdl.handle.net/2027/uc1.b3753216
Public Domain in the United States, Google-digitized / http://www.hathitrust.org/access_use#pd-us-google

Im zweiten Falle bestand neben der Dünn- und Dickdarmverletzung eine sich ganz allmählich bessernde Lähmung des M. quadriceps und der Adduktoren. Da auch in diesem Falle, wie im ersten, das Rückenmark nach der Schußrichtung nicht beteiligt war, so muß eine zum mindesten teilweise Verletzung des aus den ersten 4 Lumbalsegmenten entspringenden N. femoralis und des aus dem 2. bis 4. Lumbalsegment entspringenden N. obturatorius angenommen werden, wenn man nicht an eine sog. Fernschädigung durch Erschütterung denken will, wozu ja keine Veranlassung gegeben ist. In der Höhe des Schußkanals kann eine gleichzeitige Verletzung der beiden Nerven eingetreten sein, da der Obturatorius im Psoas major vor dem hinter dem Psoas major verlaufenden N. femoralis abwärts zieht. Der linke Patellarreflex fehlte zuerst vollkommen und es bestand partielle Entartungsreaktion.

Wir haben es also in beiden Fällen mit isolierter Verletzung großer Nervenstämme zu tun. Trotzdem wurde, wie schon bemerkt, kein Schock beobachtet, was gegen die Annahme von Oberst spricht, daß bei Beteiligung der im Retroperitoneum gelegenen Nerven Schock zustandekommen soll.

Über die Leberschüsse ist im allgemeinen nichts Besonderes zu bemerken. Schwierigkeiten kann ihre Versorgung dann machen, wenn die Verletzung hoch oben im subphrenischen Raume sitzt. Da kann die Aufklappung des Rippenbogens nach Marwedel nötig werden wie in den Fällen 3 und 17. Gewöhnlich genügt die durchgreifende Naht mit starkem Catgut, evtl. mit parallel zur Wunde gelegte Stütznähte. In zwei Fällen haben wir uns durch Aufnähen von gestielten Netzlappen oder frei transplantierten Muskellappen (24, 25), die aus der Umgebung genommen wurden, geholfen, wie das Läwen empfohlen hat. Wir hatten auch nach früheren Erfahrungen im Felde den Eindruck, als ob gerade das Muskelgewebe sich zur Blutstillung mit Nahtsicherung besonders gut bewährte. In manchen Fällen bei starker Zertrümmerung von Lebergewebe muß man aber doch zur Tamponade, evtl. mit Mikulicz-Schleier greifen. Schwierigkeiten können bei stark zertrümmernden, unübersichtlichen Leberschüssen noch dadurch entstehen, daß man mitgerissene Fremdkörper (besonders Kleiderfetzen) nicht findet und dadurch die Gefahr einer Infektion nicht beseitigt werden kann. Solche Fälle dürfen daher nur mit breitester Tamponade behandelt werden. Wir haben einen solchen Fall leider dadurch verloren, daß wir diese Gefahr nicht gekannt, bzw. nicht berücksichtigt haben (24). Auf Mitverletzung der Gallenblase bzw. der tiefen Gallenwege und Pfortader ist schon öfters hingewiesen worden. Geht der Schußkanal in ihrer Nähe vorbei, so sind diese Gebilde einer genauen Untersuchung zu unterziehen (1 und 9).

Digitized by Google
Original from UNIVERSITY OF CALIFORNIA
Generated on 2019-05-24 17:30 GMT / http://hdl.handle.net/2027/uc1.b3753216
Public Domain in the United States, Google-digitized / http://www.hathitrust.org/access_use#pd-us-google

Tamponade haben wir bei Darmverletzungen möglichst vermieden und die Bauchhöhle vollkommen geschlossen. Ebenso sind wir von der früher geübten Spülungsbehandlung wieder abgekommen und haben uns mit trockener Reinigung begnügt und nur sichtbar beschmutzte Abschnitte durch mit heißer Kochsalzlösung getränkte Tupfer abgewaschen, um den Infektionsstoff nicht weiter zu verbreiten. Die Nachbehandlung wurde wie bei allen anderen Laparotomierten durchgeführt.

Bei Komplikation durch gleichzeitige Brusthöhlenverletzung wurden besonders Löcher im Zwerchfell exakt vernäht. Schwerere Lungenverletzung und Pneumothorax mit größerer äußerer Wunde sind nicht beobachtet worden, mit Ausnahme eines Falles, in dem das Zwerchfell in Ausdehnung von ca. 12 cm an seinem Ansatze rechts durch die Zertrümmerung der betr. Rippen abgeschossen war. Die Lunge schien auch hier unverletzt. Trotz Verschlusses des Pneumothorax, der die gestörte Atmung des Patienten wesentlich besserte, trat nach einigen Tagen unter schwerer Dypsnöe der Exitus ein. Spannungspneumothorax bestand nicht. Eine Pneumonie bildete wahrscheinlich die Todesursache. Die Obduktion konnte leider nicht ausgeführt werden.

Ich möchte nun zusammenfassend noch kurz über die Resultate der Bauchschußbehandlung unter so günstigen Verhältnissen, wie wir sie nur wünschen können, berichten. Alle die oben geforderten Punkte zur Operation waren in bester Weise erfüllt. Und trotzdem übertreffen die Resultate keineswegs diejenigen, die über die Bauchschußbehandlung im Felde veröffentlicht worden sind. Sie bleiben sogar im Gegenteil hinter diesen teilweise zurück. Das mag wohl daher kommen, daß, wie schon oben bemerkt, mehr Fälle einer Operation unterzogen worden sind, als das im Felde für gewöhnlich gewesen ist, abgesehen von den besonders zu dem Zweck vorgeschobenen Lazaretten. Eine Reihe der Patienten, die von uns noch operiert worden sind, hätten sicher einen längeren Transport im Felde nicht mehr überstanden, oder wären in einem Zustande angekommen, der einen Eingriff ausgeschlossen hätte. Hier in der Klinik hatten wir die Verpflichtung, auch diese Fälle, die, trotzdem sie schon 1—2 Stunden nach der Verwundung eingeliefert wurden, sich im schwersten Kollapszustande befanden, zu laparotomieren, um durch Stillung der Blutung das Leben zu retten, obwohl die Aussichten von vornherein sehr gering waren.

Es wurden im ganzen 26 Patienten mit Bauchschuß aufgenommen. Vier waren bereits moribund, so daß ein Eingriff nicht mehr in Frage kam.

Von den übrigen 22 operierten Patienten starben 14 = 63,6%. Davon handelte es sich bei vier um Brustbauchschüsse mit Hämo-

Digitized by Google
Original from UNIVERSITY OF CALIFORNIA
Generated on 2019-05-24 17:30 GMT / http://hdl.handle.net/2027/uc1.b3753216
Public Domain in the United States, Google-digitized / http://www.hathitrust.org/access_use#pd-us-google

pneumothorax, schwerer Leber-, bzw. Gallenblasen-, Milz- oder Magenverletzung mit starker intraabdomineller Blutung. Drei dieser Patienten sind gestorben an Verblutung aus der Milzwunde, Peritonitis und Pneumonie.

Fünf Patienten wiesen Leberschüsse ohne Magen- oder Darmverletzung auf. Von ihnen sind zwei ad exitum gekommen. Der eine war kompliziert durch Schußverletzung der Vena cava inferior und der rechten Niere und starb an Verblutung. Der zweite (24) ging an allgemeiner Peritonitis zugrunde, die von Tuchfetzen, die in der stark zerfetzten Leber liegengeblieben waren, ihren Ausgang genommen hatte. Geblutet hatte die Leberwunde nach Versorgung durch Naht unter Sicherung derselben mit frei transplantiertem Muskel nicht mehr. Bei einem sechsten Patienten mit Leberverletzung, scheinbar ohne Darmverletzung, deckte die Obduktion des an allgemeiner Peritonitis gestorbenen Patienten ein Loch in der hinteren Wand der Flexura hepatica auf. Die anderen drei Patienten wurden durch Lebernaht bzw. Tamponade der stark blutenden Wunden geheilt.

Bei elf operierten Patienten wurden Magen- und Darmverletzungen gefunden, von diesen starben sieben, also 63,6%.

Bei einem Patienten wurde, wie schon erwähnt, ein Loch im Darm übersehen. Er starb an akuter eitriger Peritonitis. Ein Patient ging an Verblutung aus der gleichzeitigen Leberwunde zugrunde.

Drei starben infolge der ausgedehnten Blutung aus Mesenterialgefäßen bzw. der Iliaca communis oder Vena colica dextr. trotz Stillung der Blutung bei ersteren und Kochsalzinfusion kurz nach der Operation.

Ein Patient kam infolge einer retroperitonealen Phlegmone durch Urininfiltration zum Exitus. Ein Patient erlag erst nach 14 Tagen einer Blutung aus einem frischen Ulcus duodeni, das die Art. pancreatico-duodenalis usuriert hatte.

Die übrigen vier Fälle sind zur Heilung gekommen, trotzdem sie alle mehrfache Darmverletzungen aufwiesen, die bei zweien Darmresektionen nötig machten. In einem Falle mußte sogar Dünn- und Dickdarm reseziert werden (7). Die Komplikationen, die bei zwei von diesen Fällen von seiten verletzter peripherer Nerven beobachtet wurden, habe ich oben schon erwähnt. Zu diesen Fällen kommen noch zwei, bei denen direkte Abschlüsse der V. iliaca communis bzw. der Art. hypogastrica gefunden wurden, ohne daß Darm verletzt war. Auch diese Patienten sind beide infolge des Blutverlustes gestorben.

Die Gesamtzahl der operierten Bauchschüsse, abgesehen von den Brustbauchschüssen und Gefäßschüssen, beträgt 16 mit neun Todesfällen, was einer Mortalität von 56,2% entspricht.

Digitized by Google
Original from UNIVERSITY OF CALIFORNIA
Generated on 2019-05-24 17:30 GMT / http://hdl.handle.net/2027/uc1.b3753216
Public Domain in the United States, Google-digitized / http://www.hathitrust.org/access_use#pd-us-google

Krankengeschichtsauszüge:

1. A., Hans, 12 Jahre.

Art der Operation: Laparotomie, Gallenblasen-Exstirpation.

Diagnose bei der Entlassung: Bauchschuß, Leber-Gallenblasenverletzung.

Aufnahme: 14. III. 1920.

Anamnese: Schußverletzung anläßlich der politischen Unruhen.

Status: Großer Junge in gutem Ernährungszustande, kräftig. Aussehen blaß, Puls beschleunigt, ziemlich schwach. Atmung ruhig. Abdomen mächtig gespannt.

Unterhalb der linken Mammilla rundliche erbsengroße Einschußöffnung mit schwärzlichen Rändern zwischen der 5. und 6. Rippe. Herzdämpfung nicht verändert, Töne rein. In der linken Pleurahöhle keine Dämpfung. Vorn neben der Herzdämpfung in etwa Handtellergröße tympanitischer Schall (Pneumothorax).

In Narkose Erweiterung der Einschußöffnung in sagittaler Richtung. Der Schuß geht in den linken Komplementärraum hinein. Unter zischendem Geräusch strömt Luft ein. Im Zwerchfell eine schlitzförmige Öffnung, die ins Abdomen führt. Darauf vorläufige Tamponade der Einschußöffnung bzw. ihrer Erweiterung und Laparotomie. Medianschnitt zwischen Nabel und Proc. xiph. Im Abdomen reichlich dunkelrotes, teilweise geronnenes Blut. Es wird auf den Medianschnitt ein Querschnitt durch den linken Rectus gesetzt. Im linken Leberlappen eine Schußrißwunde, die stark blutet. Naht derselben mit Catgut. Im Lig. hepatogastricum, nahe der kleinen Kurvatur eine blutig imbibierte Stelle: offenbar ist hier das Geschoß weiter gegangen. Am Magen findet sich keine Perforation. Die linke Zwerchfellhälfte flattert nach innen. Naht der Schußwunde daselbst. Das Geschoß wird nicht gefunden. Auf die Leberwunde wird zur Sicherheit noch ein Netzzipfel gelegt und derselbe mit einem Gazestreifen, der aus der Bauchwunde herausgeleitet wird, eingepreßt. Schluß der Bauchhöhle.

Excision der Einschußöffnung. Naht der Muskulatur über derselben. Hautnaht. Verband.

18. III. Temperatur beginnt zu fallen. Zunge reinigt sich. Pat. hat spontan Stuhl.

20. III. Seit gestern wieder starke Temperatursteigerung. Schmerzen in der Operationswunde. Wunde zeigt einige kleine gerötete Stellen, der liegende Tampon wird etwas gekürzt. Es entleert sich dabei eine succulente Flüssigkeit

22. III. Heute Fäden gezogen. Noch etwas entzündliche Reizung der Bauchwunde. Tampon wird weiter gekürzt. Die Flüssigkeit ist jetzt etwas eitrig geworden. Temperatur 38,0.

39. III. Aus der Operationswunde entleert sich gallige Flüssigkeit, jedoch Temp. normal. Pat. fühlt sich gut. Zunge nicht belegt. Die Bauchwunden heilen durch Granulationen zu.

Röntgenbild ergibt einen Steckschuß auf der rechten Seite zwischen der 9. und 10. Rippe.

8. IV. Unter dem rechten Rippenbogen fühlt man einen birnengroßen, plattenartigen Tumor, der Gallenblase entsprechend und dem Sitz der Druckschmerzhaftigkeit.

9. IV. Operation: Narkose. Hautschnitt durch die Gallen-Fistelöffnung, weiter in der Linea alba, über den Nabel quer nach rechts mit Durchtrennung des Rectus. Eröffnung der Bauchhöhle. Leber abwärts gedrängt, am Leberrand wölbt sich die prall gefüllte Gallenblase vor, welche stark vergrößert und dünnwandig ist. Verwachsungen werden gelöst und die tiefen Gallenwege präpariert, wobei sich zeigt, daß der D. cysticus und hepaticus in schwielige Narben eingebettet liegt, die den Abfluß der Galle verhindern. Subseröse Ausschälung und Exstirpation der Gallenblase. Bei dem Versuche, die tieferen Gallenwege zu präparieren,

Digitized by Google
Original from UNIVERSITY OF CALIFORNIA
Generated on 2019-05-24 17:30 GMT / http://hdl.handle.net/2027/uc1.b3753216
Public Domain in the United States, Google-digitized / http://www.hathitrust.org/access_use#pd-us-google

erfolgt eine starke Blutung, schwallartig aus sackartig erweiterten Blutgefäßen, die stark gestaut waren. Durch Umstechungen steht die Blutung, die mit Schiebern nicht beherrscht werden kann. Das Geschoß wird hinter dem rechten Leberlappen an der oberen Konvexität der Leber aufgefunden und entfernt. Tamponade des Gallenblasenbettes. Wundverschluß. Herausleiten des Tampons im unteren Wundwinkel. Gallenfistelöffnung bleibt bestehen. Steriler Verband.

Hosemannsche Kochsalzinfusion intravenös, da der Puls schlecht geworden war.

12. IV. Temp. abgefallen. Pat. hat sich gut erholt.

24. IV. Geheilt entlassen.

2. W., Fritz, 13 Jahre. Aufnahme 19. III. 1920.

Art der Operation: Milzexstirpation, Lungennaht, Naht des Zwerchfells. Brustwandnaht.

Diagnose bei der Entlassung: Brust-Bauchschuß, mit Zerreißung der Milz, der Lunge und der Zwerchfellkuppe. Empyem der linken Brusthöhle.

Anamnese: Am 19. III. 1920 nachmittags während der Straßenunruhen durch Schuß verletzt.

Status: Mittelgroßer Junge in leidlichem Ernährungszustande. Lippen cyanotisch. Atmung erschwert, frequent.

Über der linken Lunge deutliche Tympanie, Atemgeräusch nicht zu hören.

Rechte Lunge: Normale Verhältnisse. Herz o. B. Puls fast nicht zu fühlen, sehr klein, weich, stark beschleunigt. Abdomen gespannt und schmerzhaft.

Am Thorax befindet sich in der hinteren Axillarlinie etwa in Höhe der 10. Rippe an der Vorderseite ein zweimarkstückgroßer Einschuß mit zerfetzten Rändern, dem in drei Finger Entfernung nach hinten ein etwa kleinhandtellergroßer Ausschuß mit ebenfalls zerfetzten Rändern entspricht. Im Ausschuß ist die zerrissene Milz sichtbar. Am Einschuß ist Fettgewebe prolabiert. Aus Einschuß und Ausschuß pfeift bei der Atmung Luft heraus und hinein. Urin frei.

Operation in ungestörter Äthernarkose. Durch einen Hautschnitt werden Ein- und Ausschuß miteinander vereinigt. Die 9. Rippe wird reseciert. Im Pleuraraum die stark zurückgesunkene Lunge. In der linken Thoraxhälfte ist ebenfalls reichlich Blut zu sehen. Im Zwerchfell ein etwa 8 cm langer Riß, durch den die Milz zutage tritt. Die Milz ist stark zerrissen. Es gelingt nicht, sie durch die bestehende Öffnung herauszuluxieren, daher Resektion der 10. Rippe. Unterbindung der Milzgefäße im Lig. gastr. lien. Exstirpation der Milz. Magen unverletzt. Zwerchfellriß wird genäht und nun mit Überdruckapparat die Lunge aufgeblasen. Naht eines kleinen Lungenrisses. Die Blutung steht danach sofort. Unter Überdruck wird nun die Pleura und die Muskulatur über dem Pleurariß übernäht. Hautnaht. Steriler Verband.

Die sofortige Untersuchung nach der Operation ergibt pleuritisches Reiben, Ves.-Atmen auf der linken Seite, perkutorisch reinen Lungenschall. Coffein, Campher, Tetanus-Antitoxin.

20. III. Puls sehr klein, kaum zu fühlen. Intravenöse Kochsalzinfusion. Pat. ist äußerst unruhig. Schmerzen.

21. III. Pat. ist noch immer sehr bleich. Auch ist die Temp. gesteigert. Untersuchung der Lungen ergibt auf der linken Seite eine deutliche Dämpfung, dort abgeschwächtes Atmen und Bronchialatmen hörbar. Oberhalb der Dämpfungszone rechte Lunge intakt.

22. III. Früh unter zunehmender Atemnot und Herzschwäche Exitus.

Sektion ergibt: Linksseitiges Pleura-Empyem, linke Lunge ist kollabiert. In der Bauchhöhle eine lokale Peritonitis in der Milzgegend. Sonst in der Bauchhöhle etwas Blut. Allgemeine Mesenterialdrüsentuberkulose.

Digitized by Google
Original from UNIVERSITY OF CALIFORNIA
Generated for guest (Massachusetts Institute of Technology) on 2019-05-24 17:30 GMT / http://hdl.handle.net/2027/uc1.b3753216
Public Domain in the United States, Google-digitized / http://www.hathitrust.org/access_use#pd-us-google

3. Sch., Max, 19 Jahre. Aufnahme am 16. III. 1920.

Art der Operation: Laparotomie, Magennaht.

Diagnose bei der Entlassung: Bauch-Brustschuß.

Anamnese: Am 16. III. 1920 erlitt er Schußverletzungen an der Brust- und Magengegend. Er klagt über Luftmangel und Magenschmerzen.

Status: Einschuß auf der linken Seite etwa in Höhe der 8. oder 9. Rippe auf der rechten Seite, Ausschuß etwas quer und etwas mehr nach hinten. Eine Verletzung der Pleura ist nicht sicher nachzuweisen. Jedenfalls besteht keine stärkere Blutung, oder das Blut fließt in die Bauchhöhle.

Die Atmung ist stark beeinträchtigt und behindert. Da aber wahrscheinlich auch eine Bauchverletzung vorliegt, wird zunächst die Laparotomie vorgenommen, und zwar unter Aufklappung des linken Rippenbogens, da sich gleich nach der Eröffnung des Abdomens zeigt, daß der Magenausschuß sehr hoch an der kleinen Kurvatur, wahrscheinlich in der Höhe der Kardia sitzt. Das Loch in der vorderen Magenwand wird verschlossen. Dann wird der Rippenbogen aufgeklappt, und nun läßt sich der Magen so weit herunterziehen und übersehen, daß das Loch im Zwerchfell unter Überdruck verschlossen werden kann und dann läßt sich das Loch an der kleinen Kurvatur des Magens, das tatsächlich am Übergange in den Oesophagus seinen Sitz hat, gut und sicher nähen. Der Schußkanal geht dann weiter in die Leber, die aber nicht wesentlich verletzt ist. Die Leberwunde blutet nicht. Es wird deswegen die Bauchhöhle verschlossen.

16. III. Gegen Morgen tritt unter starker Herzschwäche der Exitus ein.

Die Sektion ergibt linksseitigen Hämo-Pneumothorax. Die Magennähte haben gehalten, jedoch besteht eine diffuse Peritonitis.

4. W., Hugo, 28 Jahre. Ulan. Aufnahme 19. III. 1920.

Art der Operation: Naht der Flexura sigmoidea und Resektion eines Dünndarmstückes.

Diagnose bei der Entlassung: Bauchschuß mit Verletzung des Dünndarmes, der Flexura sigmoidea und Schädigung des N. ischiadicus.

Anamnese: Heute nachmittag durch Gewehrschuß verwundet bei den Straßenkämpfen.

Status: Pat. ist außerordentlich blaß, fast pulslos.

Einschuß findet sich in der linken Hüfte einige Zentimeter oberhalb der Spina il. a. s., Ausschuß in der rechten Gesäßbacke.

Abdomen prall gespannt, weist deutlich Blutinhalt auf.

Nach Verabfolgung von Morphium und Campher alsbald Operation in ungestörter Narkose.

Äußerer Pararectalschnitt. Noch vor der Eröffnung des Peritoneums quillt Kot heraus. Bei Eröffnung des Peritoneums zeigt sich ein großes Loch im Dickdarme, und zwar handelt es sich anscheinend um die Kuppe der Flex. sigmoid. Doppelte Übernähung. Der Dünndarm ist an zwei Stellen perforiert, und zwar $^1/_2$ bis $^3/_4$ cm unterhalb der Flexura duod.-jejunalis. Deshalb typische Darmresektion in etwa 20 cm Ausdehnung mit Anlegung einer Seit-zu-Seit-Anastomose. Austupfen des Blutes. Im übrigen liegt anscheinend keine Darmverletzung vor. Etagennaht der Bauchdecken. Einführung eines Jodoformgazestreifens subfascial.

Der Ausschuß wird nur steril verbunden. Darmrohr, Lichtkasten. Subcutan Kochsalz. Tetanus-Antitoxin.

21. III. Nur geringe Temp.-Steigerung. Pulserhöhung bis 100. Pat. fühlt sich im allgemeinen wohl, muß aber katheterisiert werden.

Glycerinspritze und Lichtkasten.

Digitized by Google
Original from UNIVERSITY OF CALIFORNIA
Generated on 2019-05-24 17:31 GMT / http://hdl.handle.net/2027/uc1.b3753216
Public Domain in the United States, Google-digitized / http://www.hathitrust.org/access_use#pd-us-google

26. III. Die neurologische Untersuchung ergibt eine Parese im Gebiete des N. peronaeus mit fast vollständiger Anästhesie im Bereiche dieses Nerven. Wegen Gefahr der Spitzfußstellung Volkmannsche Schiene. Die Blasenlähmung ist aus dem Schuß nicht ganz erklärlich, anscheinend ist an den Austrittsstellen der Blasennerven durch den Schuß eine Schädigung eingetreten.

Pat. erhält Dauerkatheter und wird täglich zweimal mit Arg. nitr. gespült.

28. IV. Allgemeinbefinden ist gut. Pat. ist dauernd fieberfrei. Der Urin wird immer klarer. Eiweiß ist nur noch in Spuren. Das Bein wird täglich massiert und elektrisiert. Tagsüber bleibt die Schiene fort. Pat. fängt an aufzustehen.

22. V. Massage und Elektrisieren.

16. VIII. Pat., der bisher massiert und elektrisiert wurde, hat heute einen zum Schienenhülsenapparat passenden Schuh erhalten, in dem er leidlich gut läuft.

21. VIII. Entlassung. Falls in etwa 2—3 Monaten die Funktion des Ischiadicus weiter gestört sein sollte, kommt ein operativer Eingriff in Frage. W. soll sich in 3 Monaten wieder hier vorstellen.

5 H. Willy, 20 Jahre. Aufnahme 14. III. 1920.

Art der Operation: Probelaparotomie.

Diagnose bei der Entlassung: Bauchschuß. Abschuß der linken Vena iliaca comm.

Anamnese: Wurde bei einem Straßentumult verletzt und erlitt dabei einen Bauch- und Unterschenkelschuß.

Operation in Allgemeinnarkose. Probelaparotomie. Bauchorgane scheinen nicht verletzt. Wegen des schlechten Zustandes sofortiger Schluß der Bauchhöhle.

Trotz Kochsalzinfusion Exitus bald nach Beendigung der Operation.

Sektionsbefund ergibt, daß das Geschoß, das in die Bauchhöhle eingedrungen ist, die linke Vena iliaca durchschlagen hat. Die Arterie ist unverletzt. Das Geschoß ist weitergegangen, hat das Becken zertrümmert, das Hüftgelenk und den Schenkelhalskopf, sowie eine Fraktur an den Femurcondylen herbeigeführt. Eine Verletzung der inneren Organe hat nicht stattgefunden. Die Organe sind sehr wenig blutreich.

6. B., Eduard, 41 Jahre. Aufnahme 14. III. 1920.

Diagnose: Rippenbrüche (Schuß), Brust-Bauchwandschuß mit Eröffnung des Peritoneums und Freilegung der Oberfläche der Leber.

Anamnese: Am 20. III. 1920 erlitt Pat. durch Gewehrschuß Verletzung der Brust- und Bauchgegend. Pat. klagt über großen Luftmangel und Schmerzen beim Atmen.

Status: Älterer Mann in gutem Ernährungszustande. Blasses Aussehen, schwere Atmung.

Die rechte Brustseite bleibt hinter der linken wesentlich zurück. Ein Pneumothorax oder Hämothorax auf der rechten Seite ist nicht sicher nachzuweisen.

Es besteht auf der rechten Seite in der hinteren Axillarlinie ein Einschuß von Gewehrschußgröße und ein Ausschuß auf der Vorderseite, und es zeigt sich, daß die untersten Rippen zerstört sind. Der Ausschuß ist etwa 5 cm lang und breit klaffend.

Zunächst nur Wundverband.

Da am Nachmittag der Puls etwas schlechter geworden ist und die Atemnot zugenommen hat, wird in Lokalanästhesie eine Wundrevision gemacht. Die Wunde zerfetzt, die Wundränder werden umschnitten, die Rippensplitter be-

Digitized by Google
Original from UNIVERSITY OF CALIFORNIA
Generated on 2019-05-24 17:31 GMT / http://hdl.handle.net/2027/uc1.b3753216
Public Domain in the United States, Google-digitized / http://www.hathitrust.org/access_use#pd-us-google

seitigt. Dann zeigt sich, daß ein etwa 10 cm langer Schlitz in Pleura und Zwerchfell und Peritonealüberzug des Zwerchfells besteht, so daß Brust- und Bauchhöhle eröffnet sind. Aus der Pleura dringt ein Schwall dunklen Blutes. Unter dem Zwerchfell sieht aus dem Schlitz die unverletzte Leber hervor. Es wird eine Naht des Zwerchfells vorgenommen und zugleich die Pleura, die sich etwas retrahiert hat, verschlossen. Die Naht läßt sich, nachdem die Rippen etwas weiter entfernt sind, unter Mitfassen der Muskulatur gut ausführen. Auch die Hautwunde wird fast vollkommen verschlossen.

20. III. Leichte Temp.-Steigerung. Es besteht rechts immer noch ein Hämatopneumothorax, der die Atmung behindert. In den oberen Partien Knisterrasseln.

22. III. Fäden entfernt. Die Wunde sieht gut aus, ist aber etwas auseinandergewichen.

24. III. Seit heute blutiges pneumonisches Sputum. Auf dem rechten Oberlappen immer noch Knisterrasseln, Puls aber kräftig. Starke Atembeschwerden, die wohl auf den bestehenden Hämatopneumothorax zurückzuführen sind. Temp. normal.

26. III. Heute plötzlich Zeichen von starker Herzschwäche. Coffein und Campher. Es tritt trotzdem mittags ganz plötzlich der Exitus ein.

Sektion verweigert.

7. H., Arthur, 33 Jahre. Aufnahme: 14. III. 1920.

Art der Operation: Dünndarmresektion und Resektion vom Colon transversum.

Diagnose: Dünndarm- und Colon transversum-Schußverletzung.

Anamnese: Pat. erlitt am 14. III. durch Gewehrschuß eine schwere Bauchverletzung.

Status: Mittelgroßer, kräftiger Mann in mäßigem Ernährungszustande.

In der Gegend des Ileocoecums findet sich ein etwa daumennagelgroßes Loch in den Bauchdecken, und durch dieses Loch sind eine Reihe von Dünndarmschlingen gefallen.

Da erhebliche Verletzungen des Bauches zu erwarten sind, wird die sofortige Laparotomie ausgeführt. Nach Eröffnung des Peritoneums in der Mittellinie zeigt sich zunächst nur eine beträchtliche Menge Blut in der Bauchhöhle. Dann finden sich 2 Löcher in einer Dünndarmschlinge etwa 10 cm voneinander entfernt, außerdem findet sich ein etwa dreimarkstückgroßes Loch in dem Colon transversum und der oben genannten Dünndarmschlinge entsprechend im Mesenterium ein größeres Loch. Die Mesenterialgefäße dieses Abschnittes sind durchschossen und haben wahrscheinlich zur starken Blutung in der Bauchhöhle die Veranlassung gegeben. Es wird, da der entsprechende Dünndarmabschnitt scheinbar außer Ernährung gesetzt ist, da er dunkelblau aussieht, eine Resektion dieser Dünndarmschlinge vorgenommen und eine Seit-zu-Seit-Anastomose gemacht. Außerdem muß das Colon transversum, das ein sehr großes Loch aufweist, reseziert werden. Auch hier Seit-zu-Seit-Anastomose. Schluß der Bauchhöhle, nachdem noch einige Netzstücke reseziert worden sind, die von Kot beschmutzt sind.

16. III. Allgemeinbefinden leidlich, Abdomen aufgetrieben. Noch kein Stuhl und keine Winde. Zunge feucht. Puls kräftig, regelmäßig, etwas beschleunigt.

17. III. Allgemeinbefinden wesentlich besser. Pat. hat mehrere Male Stuhl entleert, fühlt sich wohl.

22. III. Fäden entfernt. Es findet sich in der Bauchdeckenwunde ein Abscess, der durch Auseinanderlösen der Verklebungen entleert wird.

19. VI. Stuhl weiter normal.

Pat. wird geheilt entlassen.

Digitized by Google
Original from UNIVERSITY OF CALIFORNIA
Generated for guest (Massachusetts Institute of Technology) on 2019-05-24 17:30 GMT / http://hdl.handle.net/2027/uc1.b3753216
Public Domain in the United States, Google-digitized / http://www.hathitrust.org/access_use#pd-us-google

8. E., Erich, 19 Jahre. Aufnahme: 19. III. 1920.

Operation: Laparotomie. Unterbindung der linken Art. hypogastrica. Anus praeternaturalis.

Diagnose: Rectum-Urethra-Durchschuß.

Anamnese: Pat. wurde bei den Straßenkämpfen verwundet (taubstumm).

Status: Pat. in ziemlich ausgeblutetem Zustande mit einer Einschußwunde, welche vor dem rechten Trochanter liegt, und einer Ausschußwunde, welche hinter dem linken Trochanter liegt. Die Bauchdecken sind schmerzhaft bei Betastung, jedoch ist kein Erguß nachzuweisen. Aus der Urethra entleert sich etwas blutiger Urin.

Die rectale Untersuchung ergibt blutigen Stuhl. Diagnose: Rectum-Urethra-Durchschuß.

In Narkose sofortige Laparotomie. Schnitt vom Nabel bis zur Symphyse. Die Bauchhöhle wird eröffnet. Es zeigt sich keine intraperitoneale Verletzung. Die Blase wird eröffnet. Auch hier keine Verletzung, jedoch gleich am Blasenhalse besteht eine Durchtrennung der Urethra. Außerdem ist das linke kleine Becken durch Bluterguß ausgefüllt. Austupfen desselben. Es zeigt sich ferner dabei, daß die Spina isch. sup. durch den Schuß frakturiert ist. Es blutet hier sehr stark aus der Tiefe, deshalb wird die linke Hypogastrica unterbunden. Dann wird von vorn her ein Katheter in die Blase eingeführt, was mit einigen Schwierigkeiten gelingt, da der Blasenhals schwer abzutasten ist. Anlegung einer suprapubischen Fistel. Verschluß der Bauchwunde, partieller Verschluß der Blasenwunde. Es wird ein Anus praeter angelegt. Bauchwunde zum Teil geschlossen.

Der Anus praeter wird gleich eröffnet. Wundverband. Pat. wird ins Bett gebracht. Der Puls ist schlecht. 1 Stunde später bekommt er eine ziemlich starke Nachblutung. Exitus.

Keine Sektion.

9. L., Robert, 71 Jahre. Aufnahme: 20. III. 1920.

Diagnose: Bauchschußverletzung. Durchschuß des Dünndarmmesenteriums. Verletzung der Pfortader.

Anamnese: Schußverletzung anläßlich der politischen Unruhen.

Status: Kräftig gebauter Mann, blaß, in sehr schwerkrankem Zustande. Puls kaum fühlbar.

Es findet sich eine Einschußöffnung in der linken Lendengegend seitlich, kleinlinsengroß. Etwas größere Ausschußöffnung in der Mamillarlinie unter dem rechten Rippenbogen mit Netzprolaps.

Abdomen aufgetrieben. Leberdämpfung verschwunden. Keine besondere Flankendämpfung.

Wegen des schweren Zustandes wird auf Laparotomie verzichtet.

1 Stunde später Exitus.

Sektion ergibt schwere Zerreißung des Dünndarmes an 2 Stellen; etwa 1 Liter Blut in der Bauchhöhle. Durchschuß des Dünndarmmesenteriums. Verletzung der Pfortader.

10. J., Karl, 54 Jahre. Aufnahme 14. III. 1920.

Diagnose: Bauchschuß mit Darmverletzung.

Anamnese: Pat. wurde heute durch Bauchschuß verwundet in der rechten Unterbauchgegend.

Status: In der rechten Unterbauchgegend 3—4 handbreite große Wunde, aus der Dünn- und Dickdarmschlingen in völlig zerfetztem Zustande vorragen.

Puls außerordentlich beschleunigt, klein, kaum zu fühlen. Pat. ist moribund, ein operativer Eingriff vollständig aussichtslos.

Digitized by Google
Original from UNIVERSITY OF CALIFORNIA
Generated on 2019-05-24 17:31 GMT / http://hdl.handle.net/2027/uc1.b3753216
Public Domain in the United States, Google-digitized / http://www.hathitrust.org/access_use#pd-us-google

Gazeverband. Abtransport nach der Station, woselbst Pat. nach wenigen Minuten zum Exitus kommt.

11. R., Karl, 28 Jahre. Aufnahme: 16. III. 1920.

Art der Operation: Übernähung eines Dünn- und Dickdarmloches.

Diagnose: Bauchschuß. Schußverletzung von Dünn- und Dickdarm. Schußverletzung des N. femoralis und obturatorius.

Anamnese: Pat. erlitt heute vormittag durch Revolverschuß eine Bauchverletzung.

Status: Mittelgroßer blasser Mann in leidlichem Ernährungszustande.

Lungen und Herz o. B.

In der linken Oberbauchgegend unterhalb des linken Rippenbogens ein etwa pfenniggroßer Einschuß. Ausschuß fehlt.

Da die Symptome einer Blutung in die Bauchhöhle und eine starke Bauchdeckenspannung, die auf Darmverletzung hinweist, und da ein Netzzipfel aus der Einschußwunde heraushängt, wird durch Schnitt parallel dem linken Rippenbogen die Bauchhöhle eröffnet. Es findet sich reichlich, zum Teil geronnenes Blut in der Bauchhöhle, und die Durchsuchung des Darmes in der linken Bauchseite ergibt zwei Löcher im Dünndarme, und zwar in einer mittleren Dünndarmschlinge und zwei im Colon descendens sowie ein größeres Hämatom im Mesocolon descendens. Verschluß der beiden Dünn- und Dickdarmlöcher durch quere Naht und Übernähung mit Lembertnähten. Schluß der Bauchhöhle. Heilverlauf ungestört.

23. III. Nähte entfernt. Wunde gut verheilt. Pat. kann seit einigen Tagen reichlich Stuhl und Winde entleeren.

6. IV. Wunde weiterhin reaktionslos, doch klagt Pat. seit einigen Tagen über die Unmöglichkeit, das linke Kniegelenk zu beugen, da ihm die Muskelkraft fehle. Fuß und Zehen können normal bewegt werden.

Röntgenbild ergibt einen Steckschuß, der in der Höhe der rechten Beckenschaufel liegt.

11. IV. Massage des Beines.

24. IV. Unter Massage hat die Beweglichkeit des Beines zugenommen. Pat. steht auf.

14. V. Es handelt sich hauptsächlich um Lähmung des N femoralis und obturatorius.

Sehr gebessert entlassen.

12. Th., Helmut, 9 Jahre. Aufnahme am 19. III. 1920.

Art der Operation: Laparotomie, Dünndarmresektion. Vorlagerung der Flexura sigmoidea.

Diagnose: Bauchschuß.

Anamnese: Schußverletzung anläßlich der politischen Unruhen.

Status: Mittelgroßer Junge in mäßigem Ernährungszustande. Lungen o. B.

Herz in normalen Grenzen, Töne rein, leise. Schlagfolge stark beschleunigt. Puls sehr klein, stark beschleunigt.

Unterhalb des Nabels haben die Bauchdecken einen ungefähr 5 cm langen Riß. Die Ränder des Risses sind schmierig und zerfetzt. Aus ihm kommt ein Dünndarmkonvolut prolabiert zum Vorscheine. Bauchdecken gespannt, bretthart. Am Gesäß auf der rechten Seite ein erbsengroßer Einschuß. Urin frei.

Operation in R.-Dr.-Narkose. Bauchschnitt in der Mittellinie. In der Bauchhöhle Kot und Blut in reichen Mengen. Es findet sich eine Dünndarmschlinge, die vielfach durchlöchert und zerrissen ist. Die Sigmaschlinge zeigt ebenfalls mehrere Zerreißungen, aus denen reichlich Kot hervorquillt. Längsriß im oberen Rectumabschnitt. Im Mesenterium des Dünndarmes ein stark spritzendes

Digitized by Google
Original from UNIVERSITY OF CALIFORNIA
Generated for guest (Massachusetts Institute of Technology) on 2019-05-24 17:30 GMT / http://hdl.handle.net/2027/uc1.b3753216
Public Domain in the United States, Google-digitized / http://www.hathitrust.org/access_use#pd-us-google

Mesenterialgefäß. Es wird nun die zerrissene Dünndarmschlinge in toto reseziert und eine Seit-zu-Seit-Anastomose angelegt. Die Dickdarmrisse werden genäht, die Bauchhöhle geschlossen und die Sigmaschlinge vorgelagert. Jodoformgazeverband. Steriler Verband.

Das Kind ist nach der Operation fast pulslos. Campher. Coffein. Subcutane Kochsalzinfusion. Es tritt nach einigen Stunden der Exitus ein, ohne daß der Junge wieder zum Bewußtsein gekommen ist.

13. P., Margarete, 9 Jahre. Aufnahme: 19. III. 1920.

Diagnose: Bauchschuß.

Anamnese: Pat. wurde am 19. III. 1920 nachmittags durch Infanterieschuß verwundet.

Status: Dem Alter entsprechend kräftiges Kind. Brustorgane o. B. Temp. normal. Puls 96, mittelkräftig.

In der Oberbauchgegend, etwa 3 Querfinger unterhalb des Schwertfortsatzes eine kalibergroße Einschußwunde. Leib etwas gespannt und druckempfindlich.

Operation in Narkose. 10 cm langer medianer Schnitt, am Schwertfortsatz beginnend. Eröffnung der Bauchhöhle. Es findet sich zunächst am vorderen Rande des linken Leberlappens eine etwa bohnengroße Streifschußverletzung, aus der es nicht blutet. Der Magen an seiner Vorderwand perforiert. An der Hinterwand an der entsprechenden Stelle ein erbsengroßer Einschuß gefunden. Ein- und Ausschuß werden mehrfach übernäht. Die Milz an ihrem vorderen Rande leicht gestreift, jedoch ohne schwere Blutung. Im linken Hypochondrium wird das Geschoß frei in der Bauchhöhle liegend gefunden und entfernt. Etagennaht der Bauchdecken.

23. III. Temp. abgefallen. Zunge nicht belegt. Leib weich. Pat. fühlt sich wohl.

26. III. Fäden entfernt. Bauchwunde etwas schmierig belegt, weicht etwas auseinander.

27. III. Heute starke Temp.-Steigerung. Bauchwunde weicht auseinander, und es entleert sich sehr viel kaffeesatzartiges, etwas übelriechendes Sekret. Daher am 28. III. Drain eingeführt. Es zeigt sich, daß eine Abscßhöhle besteht, die bis an die Bursa omentalis und das linke Subphrenicum heranreicht.

29. III. Unter sehr reichlicher Eitersekretion Temp.-Abfall.

1. IV. Seit vorgestern wieder Temp.-Steigerung. Befinden schlechter. Die rectale Untersuchung zeigt, daß der Douglas sehr druckempfindlich ist, doch kein Absceß. Im Stuhl, der sehr dünnflüssig ist, reichlich Blut.

2. IV. Heute starke Magenblutung. Gelatine. Atrophin und Eisstückchen.

Nachmittags 2 Uhr erneute starke Blutung. Bald darauf Exitus.

Sektion ergibt eine Peritonitis, links vom Subphrenicum herab bis an den Douglas reichend. Magennähte haben gehalten. Im Duodenum findet sich ein frisches Ulcus, in dessen Grunde die Gefäßstümpfe der Art. pancreatico-duod. offen vorliegen. Auf den Lungen leichte Bronchitis.

14. Gl., Thekla, 57 Jahre. Aufnahme: 18. III. 1920.

Art der Operation: Probelaparotomie.

Diagnose: Bauchschuß. Verblutung in der Bauchhöhle.

Anamnese: Pat. erlitt heute einen Bauchschuß.

Status: Alte Frau in mäßigem Ernährungszustande. Herz und Lungen o. B. Haut und Schleimhäute sehr blaß. Puls kaum zu fühlen.

Extremitäten kalt und bläulich, ebenso die Lippen. Das Abdomen ist aufgetrieben. Etwas unterhalb des Nabels eine etwa fingernagelgroße Öffnung in den Bauchdecken und daraus hervorquellend ein Netzzipfel. Ein Einschuß über der rechten Gesäßbacke.

Digitized by Google
Original from UNIVERSITY OF CALIFORNIA
Generated for guest (Massachusetts Institute of Technology) on 2019-05-24 17:30 GMT / http://hdl.handle.net/2027/uc1.b3753216
Public Domain in the United States, Google-digitized / http://www.hathitrust.org/access_use#pd-us-google

Es handelt sich wahrscheinlich um eine Blutung aus einem großen Gefäß in die Bauchhöhle.

Es wird deshalb in Lokalanästhesie eine rasche Eröffnung der Bauchhöhle vorgenommen, und es findet sich etwa $^1/_2$ Liter Blut in derselben. Außerdem ist das Abdomen an mehreren Stellen verletzt, eine Schlinge vollkommen abgeschossen. In dem Blute schwimmen einige Gewebsfetzen herum. Die Blutung stammt aus der durchschossenen Art. il. communis dextra. Da an einen Verschluß derselben nicht zu denken ist und der Puls immer schlechter wird, wird die Bauchhöhle rasch wieder verschlossen. Nach kurzer Zeit tritt der Exitus ein.

Keine Sektion.

15. H., Martha, 20 Jahre. Aufnahme: 15. III. 1920.

Art der Operation: Magennaht. Dünndarm- und Dickdarmresektion.

Diagnose: Bauchschuß. Magen-, Dünndarm- und Dickdarmverletzung.

Anamnese: Am 15. III. 1920 abends gegen 8 Uhr erlitt sie einen Bauchschuß.

Status: Junges Mädchen in gutem Ernährungszustande, blaß und ausgeblutet.

In der Nabelgegend besteht ein Loch von etwa Handtellergröße in den Bauchdecken, und aus diesem Loch quellen eine Reihe von Dünndarmschlingen hervor.

Puls sehr beschleunigt und klein.

Ein Ausschuß ist nicht zu sehen.

Sofortige Operation, die zum größten Teile in Lokalanästhesie ausgeführt wird. Nach Erweiterung der Bauchschußwunde in der Mittellinie nach oben und unten findet sich, daß der Magen zum größten Teile aufgerissen ist, so daß nur ein Teil der Hinterwand stehengeblieben ist. Ebenso ist das Colon transversum durch eine große Schußöffnung verletzt und der Anfangsteil des Jejunums einige Finger breit neben der Flexura duod.-jejunalis durch 3—4 Löcher durchbohrt. Im übrigen eine Reihe von großen Hämatomen im Netz, Lig. gastrocolicum und im kleinen Netz. Zunächst wird der Magen soweit als möglich isoliert und vernäht. Dann wird die Kolonschlinge isoliert und das zerschossene Stück, da eine Naht unmöglich ist, reseziert, die beiden Enden stumpf verschlossen. Dann wird der Anfangsteil des Jejunums, da ebenfalls mehrere Löcher bestehen, reseziert und End-zu-End vernäht. Zum Schlusse werden die beiden Stümpfe des Colon transversum Seit-zu-Seit anastomosiert. Verschluß der Bauchhöhle. Hosemannsche Infusion.

Der schwache Puls hebt sich danach wesentlich und die Pat. fühlt sich leidlich wohl.

16. III. Gegen Morgen wird der Puls schwächer und läßt sich auf Campher und subcutane Kochsalzinfusion auch nicht wieder wesentlich bessern. 10 Uhr vormittags Exitus.

Keine Sektion.

16. Schl., Albert, 27 Jahre. Aufnahme am 17. III. 1920.

Art der Operation: Vernähung von Löchern im Magen und Duodenum.

Diagnose: Bauchschuß. Teilweise Abschuß des linken Ureters.

Anamnese: Pat. wurde am 17. III. 1920 durch Gewehrschuß bei einem Straßentumult verwundet. Bauchschuß.

Status: Mittelgroßer, schwächlich gebauter Mann, der taubstumm ist.

Brustorgane gesund. Der mit Katheter entnommene Harn enthält Blut.

Der Ausschuß ist etwa in der Mittellinie unter dem Proc. xiph. Der Einschuß liegt nach hinten in der Nierengegend. Da die Verletzung nur die Oberbauchgegend links betroffen haben kann, so wird zunächst eine Eröffnung der Bauchhöhle

Digitized by Google
Original from UNIVERSITY OF CALIFORNIA
Generated for guest (Massachusetts Institute of Technology) on 2019-05-24 17:30 GMT / http://hdl.handle.net/2027/uc1.b3753216
Public Domain in the United States, Google-digitized / http://www.hathitrust.org/access_use#pd-us-google

durch einen Schnitt parallel dem linken Rippenbogen gemacht. Nach Eröffnung der Bauchhöhle zeigt sich der Magen doppelt verletzt und ebenso das Colon transversum ungefähr in der Gegend der Flexura coli sin. Die Löcher in den Organen sind nur etwa kalibergroß und können daher ohne weiteres übernäht werden. Schluß der Bauchhöhle.

19. III. Die Schmerzen sind gering. Gegen Mittag plötzlich Pulssteigerung bis 140 Schläge in der Minute. Die ganze linke Bauchhälfte ist stark schmerzhaft. Wundrevision ergibt eine leichte Bauchdecken-Phlegmone. Nachdem eine Reihe von Nähten geöffnet worden ist, zeigt sich, daß es nur ein beschränkter Prozeß ist, dagegen scheint sich eine schleichende Peritonitis der linken Bauchseite zu entwickeln, soweit aus dem äußeren Befunde zu schließen ist. Die Diagnose wird dadurch erschwert, daß Pat. eine doppelseitige Bronchitis und Bronchopneumonie beider Unterlappen hat. Die Bauchwunde ergibt nichts Besonderes, dagegen ist die Schmerzhaftigkeit in der Bauchhöhle weiter in die Gegend des absteigenden Dickdarmes nach oben gerückt. Hier fühlt sich auch der Bauch etwas straffer an. Zunge feucht. Winde gehen angeblich ab. Die Verständigung ist mit dem taubstummen Pat. sehr schwer.

21. III. Exitus unter zunehmender Herzschwäche.

Die Sektion ergibt, daß der linke Ureter angeschossen ist, und zwar ist er zu $^2/_3$ durchtrennt, daran anschließend eine retroperitoneale Urininfiltration an der linken Lumbalgegend bis herab in das kleine Becken. Am Abdomen haben die Nähte gehalten. Keine Peritonitis.

17. K., Hermann, 35 Jahre. Aufnahme am 18. III. 1920.

Art der Operation: Vorlagerung der Flexur. Übernähung von Dünndarmlöchern. Lebernaht.

Diagnose: Bauchschuß (Dickdarm, Dünndarm, Leber). Schädel-Streifschuß. Oberarmschuß.

Anamnese: Pat. wurde am 18. III. 1920 durch Schuß während der politischen Unruhen verletzt.

Status: Kräftig gebauter Mann in gutem Ernährungszustande. Lippen bleich, etwas cyanotisch. Herz und Lungen o. B. Puls klein, wenig beschleunigt, fadenförmig.

Am rechten Oberarme ein glatter Durchschuß etwa in der Mitte des Oberarms.

Am Kopfe, etwa über dem Bregma, ebenfalls ein Durchschuß. Die beiden Schußöffnungen sind etwa $1^1/_2$ cm voneinander entfernt. (Streifschuß.)

Am Stamme, etwa in der vorderen Axillarlinie, über der 10. Rippe ein Einschuß; im Rücken in der Lendengegend neben der Wirbelsäule ein etwas größerer Ausschuß.

Das Abdomen ist bretthart gespannt, äußerst druckempfindlich. Pat. erbricht stark. Der durch Katheterisieren erlangte Urin ist vollkommen klar, nicht blutig.

Operation. Schnitt auf der rechten Seite am Rippenbogen. Bei Eröffnung des Peritoneums fließt dunkles Blut, das mit Kot untermischt ist, heraus. Das Colon ascendens ist an der Flexura dextra vollkommen durchtrennt. Es wird durch 2 Darmklemmen abgeklemmt und vorgelagert. Am Colon transversum finden sich etwa handbreit von dieser Durchtrennung entfernt mehrere (4) kleine, erbsengroße Darmverletzungen, die zum Teil durch Tabaksbeutelnaht, zum Teil durch quere Darmnaht mehrschichtig übernäht werden. In der Längsachse verlaufende Zerreißung des rechten Leberlappens. Aufklappen des Rippenbogens. Nun gelingt es, die Leber durch tiefgreifende Catgutnähte zu nähen und die Blutung zum Stehen zu bringen. Bauchdeckennaht, in deren unterem Wundwinkel die zerschossene Flexura gleichsam als Flankenafter eingenäht wird. Sterile Verbände

Digitized by Google
Original from UNIVERSITY OF CALIFORNIA
Generated for guest (Massachusetts Institute of Technology) on 2019-05-24 17:30 GMT / http://hdl.handle.net/2027/uc1.b3753216
Public Domain in the United States, Google-digitized / http://www.hathitrust.org/access_use#pd-us-google

auf die beiden Bauchschüsse und die Bauchwunde, ebenso auf die Schußwunde am Oberarme.

In der Nacht tritt der Exitus ein.

Sektion verweigert.

18. D., Otto, 32 Jahre. Aufnahme am 14. III. 1920.

Art der Operation: Blasennaht, Peritonealnaht.

Diagnose: Blasenschuß mit Eröffnung des Peritoneums.

Anamnese: Pat. wurde am 14. III. 1920 durch Gewehrschuß an der rechten Unterleibsseite verwundet. Pat. klagt über Leibschmerzen, sieht sehr blaß aus und hat Schweißausbruch.

Status: Großer, mäßig genährter, mittelkräftiger Mann, Brustorgane o. B.

Bauchorgane: Etwas rechts von der Mittellinie und oberhalb der Symphyse befindet sich ein einem Infanteriegeschoß entsprechender Einschuß. Der Ausschuß ist ebenfalls rechts von der Mittellinie in dem Kreuzbeine etwa 10 cm von der Analöffnung entfernt. Es besteht starke Bauchdeckenspannung, Anzeichen einer intraabdominalen Blutung, außerdem besteht Blutung aus der Blase, wie durch Katheterisieren festgestellt wird.

Da der Verdacht einer Darmverletzung nicht von der Hand zu weisen ist, wird der Schußkanal verfolgt, und es zeigt sich, daß der Schuß gerade an der Umschlagfalte auf die Blase das Peritoneums eröffnet, die Blase doppelt durchbohrt und unterhalb des Douglasschen Raumes ohne Verletzung des Mastdarmes den Körper verlassen hat. In der Bauchhöhle reichlich blutiger Harn.

Eine Untersuchung des Darmes ergibt keine Verletzung desselben. Es wird deshalb das Peritoneum zunächst verschlossen. Naht der beiden Blasenlöcher.

16. III. Allgemeinzustand gut. Pat. klagt über Schmerzen. Temp. steigt an. Die Wunde sezerniert durch das Gummidrain noch etwas Blut und etwas eitriges Sekret. Es wird deshalb die Haut- und Fascienwunde wieder eröffnet, und es zeigt sich eine geringe eitrige Einschmelzung des subcutanen und subfascialen Gewebes. Die Wunde wird offen gelassen und tamponiert.

18. III. Pat. hat deutliche Zeichen einer schleichenden Peritonitis, besonders auf der rechten Seite Bauchdeckenspannung. Die Bauchdeckennaht wird gelöst, und es entleert sich anscheinend aus dem Darme kommender Stuhl. Es wird ein Drain eingelegt.

19. III. Nachts tritt plötzlich der Exitus ein.

Die Sektion ergibt einen Blasendurchschuß. Der Schußkanal im Beckenbindegewebe ist von einem großen vereiterten Hämatom ausgefüllt. In der Bauchhöhle befindet sich eine fäkulente Flüssigkeit. Der Dünndarm ist 60 cm oberhalb der Klappe durch einen kleinen Schuß verletzt. Das eingelegte Gummidrain liegt im Douglas.

19. W., Fritz, 18 Jahre. Aufnahme am 17. III. 1920.

Diagnose: Bauchschuß. Zerreißung der Art. und Vena mesenterica sup.

Anamnese: Pat. erlitt am 17. III. 1920 durch Gewehrschuß einen Bauchschuß.

Status: Moribunder junger Mann, vollkommen pulslos. Am Bauche eine Bauchdeckenwunde, aus der ein größeres Dünndarmkonvolut prolabiert ist.

Da Pat. in äußerst schlechtem Zustande ist, wird von einer Operation abgesehen. Tod tritt kurze Zeit nach der Aufnahme ein.

Sektion ergibt einen Bauchschuß. Ausgedehnte Dünndarmzerreißung (obere Dünndarmschlingen). Zerreißung der Art. und Vena mesenterica sup. In der freien Bauchhöhle viel Stuhl und Blut.

Digitized by Google
Original from UNIVERSITY OF CALIFORNIA
Generated on 2019-05-24 17:31 GMT / http://hdl.handle.net/2027/uc1.b3753216
Public Domain in the United States, Google-digitized / http://www.hathitrust.org/access_use#pd-us-google

20. T., Max, 19 Jahre. Aufnahme am 19. IV. 1920.

Diagnose:

Anamnese: Schußverletzung.

Laparotomie in der Medianlinie oberhalb des Nabels. Linker Leberlappen durchschossen. An der kleinen Kurvatur des Magens eine kleine Perforationsöffnung. Dieselbe wird doppelt übernäht. Schluß der Bauchwunde in 3 Etagen.

22. III. Immer noch gesteigerte Temperatur. Pat. hat starke Atemnot. Über beiden Lungen unten deutliche Dämpfung, Giemen und feuchte Rasselgeräusche. Das Sputum ist eitrig, nicht blutig.

27. III. Die Temp. fällt ab. Pat. fühlt sich wohl, aber es besteht immer noch eine starke Dämpfung über beiden Unterlappen, auch noch vereinzelte Rasselgeräusche.

Fäden entfernt. Wunde ist reaktionslos, jedoch sezerniert die Brustschußwunde neben der rechten Mamilla ziemlich stark.

Röntgenbild zeigt eine Schattenbildung mit Spiegel, die bis zur 9. linken Rippe hinaufreicht.

10. IV. Wegen zunehmender dyspnoischer Beschwerden und starkem Kräfteverfall Operation in vorsichtiger Tropfnarkose, nachdem am Rücken verschiedene Punktionen mit negativem Erfolge ausgeführt worden sind. Umschneidung der am rechten Sternalrande gelegenen, sezernierenden Einschußöffnung. Erweiterung und Sondierung, worauf bei Druck auf Rippen und Sternum sich seitlich dickflüssiger Eiter entleert. Der Schußkanal geht zwischen Rippenknorpelansatz und Sternum in die Tiefe. Freilegung der Abceßhöhle durch Resektion eines Rippenansatzes. Man kommt in eine birnengroße abgekapselte Höhle (paramediastinal), welche mit dickem Drainrohr drainiert wird. Teilweiser Wundverschluß. Verband.

12. IV. Besserung des Befindens, erleichterte Atmung. Reichlich schleimigeitrige Expektoration. Hustenreiz. Brustwickel. Temp. abends 39,0.

16. IV. Neue Punktion ergibt dasselbe Punktat wie am 7. IV., trüb-seröses Exsudat.

19. IV. Die Temp. fällt ab, Drain wird gekürzt.

28. IV. Die Dämpfung rechts hinten unten ist bedeutend zurückgegangen, nur noch 1 Querfinger breit. Allgemeinbefinden etwas gebessert. Die Sekretion aus dem Absceß ist äußerst gering geworden. Drain sehr kurz, hält kaum noch.

Sehr gebessert mit verheilten Wunden entlassen.

21. D., Walter, 29 Jahre. Aufnahme am 18. III. 1920.

Art der Operation: Lebernaht.

Diagnose: Leberschuß.

Anamnese: Schußverletzung anläßlich der politischen Unruhen. Durchschuß durch die rechte Oberbauchgegend.

Operation. Ein- und Ausschuß werden quer verbunden, Weichteile und Rippenknorpel durchtrennt. Peritoneum in Ausdehnung der Hautwunde eröffnet. Der rechte Leberlappen ist auf 10 cm Länge ausgepflügt. Ziemlich starke Blutung. Lebernaht. Da das Lebergewebe an einzelnen Stellen sehr blaß aussieht und die Möglichkeit des Abstoßens nekrotischer Leberfetzen besteht, wird rings um die Leberwunde tamponiert.

21. III. Es besteht noch leichte Darmlähmung, Sekretion aus der Wunde ziemlich stark eitrig.

26. III. Letzter Tampon entfernt.

30. III. Mäßige Blutung aus der Wunde, welche auf Tamponade steht.

10. IV. Sekretion läßt langsam nach. Pat. beginnt sich zu erholen. Es besteht

Digitized by Google
Original from UNIVERSITY OF CALIFORNIA
Generated for guest (Massachusetts Institute of Technology) on 2019-05-24 17:30 GMT / http://hdl.handle.net/2027/uc1.b3753216
Public Domain in the United States, Google-digitized / http://www.hathitrust.org/access_use#pd-us-google

noch auf der rechten Thoraxseite eine gut handtellergroße Dämpfung. Punktion ergibt blutig serösen Erguß.

29. IV. Temp. vollkommen normal. Sekretion läßt allmählich nach, es stoßen sich Fäden aus der Tiefe ab. Dämpfung auf der rechten Brustseite ist noch deutziemlich nachzuweisen.

Geheilt entlassen.

22. Pl., Paul, 20 Jahre. Aufnahme am 16. III. 1920.

Art der Operation: Laparotomie.

Diagnose: Leberschußverletzung.

Anamnese: Pat. wurde am 16. III. 1920 durch Infanterieschuß in der rechten Brustseite verwundet.

Status: Einschuß, erbsengroß, in der Mamillarlinie etwas oberhalb des Rippenbogens. Kein Ausschuß. Leib rechts stark gespannt, links weich. Keine Flankendämpfung.

Leberdämpfung etwas verkleinert.

Kein Erbrechen.

Operation. Schräger Schnitt am Rippenbogen. Nach Eröffnung des Abdomens zeigt sich, daß die Oberfläche der Leber am Rande zwei kleine Schrammen aufweist, welche nicht bluten.

Im Abdomen nur einzelne Blutcoagula. Im Netz kleine Hämatome. Auf dem Netz liegt der kleine Geschoßsplitter. Darm nicht verletzt. Schluß der Bauchdecken in Etagennähten.

20. III. Kein Erbrechen. Stuhl vorhanden. Leib weich.

23. III. Entfernung der Hautnähte. Wunde p. p. verheilt.

24. III. Pat. steht auf.

26. III. Aufstehen wird gut vertragen. Narbe fest. Stuhlgang vorhanden. Pat. wird heute zum Arzt entlassen.

23. M., Frieda, 27 Jahre. Aufnahme am 16. III. 1920.

Art der Operation: Naht des Ductus choledochus.

Diagnose: Bauchschuß.

Anamnese: Pat. wurde heute auf der Straße durch einen Schuß in den Bauch verletzt. Erbrechen, Bewußtlosigkeit; stärkerer Blutverlust trat angeblich nicht auf.

Status: Einschuß kurz unterhalb des Proc. ensiformis. Ausschuß rechte Seite der Beckenschaufel. Leib stark gespannt, Druckempfindlichkeit rechts. Flankendämpfung rechts.

Katheterurin blutig.

Operation in Äthernarkose. Bogenschnitt unter dem rechten Rippenbogen. Nach Eröffnung fließt reichlich Blut ab. Magen unverletzzt. Subperitoneales Hämatom in der Gegend des Duodenums und des Lig. hepato-duodenale. Ductus choledochus bis zur Hinterwand durchschossen. Niere läßt sich in einem großen Hämatom palpieren und man fühlt in der Gegend des Hilus einen queren Durchschuß. Duodenum und Flexura hepatica werden abgelöst und untersucht, ob eine retroperitoneale Verletzung vorhanden ist. Es wird keine gefunden. Ductus choledochus wird quer vernäht mit 6 Catgutnähten. Auf die Naht wird ein Netztampon gelegt und auf diesen Tampon und in die Gegend des retroperitonealen Hämatoms ein Gazetampon, der nach außen geleitet wird.

17. III. Pat., deren Puls schon am Vortage fadenförmig, leicht unterdrückbar war, starb trotz Campher unter den Erscheinungen der Herzschwäche.

Obduktionsbefund: Seitliche Schußwunde der Vena iliaca col. dextr. Schuß der rechten Niere.

Digitized by Google
Original from UNIVERSITY OF CALIFORNIA
Generated for guest (Massachusetts Institute of Technology) on 2019-05-24 17:30 GMT / http://hdl.handle.net/2027/uc1.b3753216
Public Domain in the United States, Google-digitized / http://www.hathitrust.org/access_use#pd-us-google

24. S., Emil, 18 Jahre. Aufnahme am 17. III. 1920.

Diagnose: Leberschuß.

Art der Operation: Lebernaht.

Anamnese: Schußverletzung anläßlich der politischen Unruhen.

Status: Kleiner, mittelkräftig gebauter Mann. Innere Organe o. B. Puls klein, frequent, fliegend. Pat. ist blaß und ausgeblutet.

Im Abdomen in der Höhe der vorderen Axillarlinie an der 10. Rippe ein kleiner, etwas länglicher Einschuß. Ausschuß ist nicht zu sehen. Die Bauchdecken sind gespannt, der Leib etwas eingezogen, druckempfindlich.

Im Urin kein Blut.

Operation in R.-Dr.-Narkose. Rechtsseitiger Pararectalschnitt, auf den ein Schnitt am Rippenbogen gesetzt wird. Bei Eröffnung der Bauchhöhle quillt viel Blut hervor, das in sterilen Schalen aufgefangen wird. Der rechte Leberlappen in querer Richtung stark zerfetzt und starke Blutung aus der Leber. Darm nicht verletzt. Die Leber wird mit durchgreifenden Nähten genäht und, da die Blutung nicht steht, ein Muskellappen aus dem Rectus daraufgenäht. Nun steht die Blutung vollkommen. Aus der Bauchhöhle wird alles Blut sorgfältig ausgetupft und in Natr.-citr.-Lösung aufgefangen. Schluß der Bauchdecken in Etagen. In den unteren hinteren Wundwinkel wird ein Jodoformgazestreifen eingelegt, der zwischen der Lebernahtwunde hinführt. Steriler Verband. Tetanus-Antitoxin.

Intravenöse Infusion von ca. 150 ccm Eigenblut in die Vena cubitalis.

18. III. Zunge leicht belegt, nicht trocken. Puls etwas beschleunigt.

19. III. Plötzlich starke Herzschwäche. Pat. ist sehr unruhig. Puls sehr klein, kaum zu fühlen. Daher um 3 Uhr intravenöse Kochsalzinfusion. Campher und Coffein. Puls bessert sich danach etwas, doch tritt in den Morgenstunden der Exitus ein.

Sektion ergibt eine Einreißung des oberen rechten Nierenpols. Die Leber ist stark zerrissen, in der Bauchhöhle jedoch wenig Blut. Die Lebernaht hat gut gehalten, doch findet sich oberhalb der Naht an der Leber eine Stelle, in der reichlich Tuchfetzen hineingepreßt sind. Außerdem besteht eine allgemeine diffuse Peritonitis. Das Geschoß wird nicht gefunden.

25. H., Helene, 27 Jahre. Aufnahme am 18. III. 1920.

Art der Operation: Lebernaht.

Diagnose: Bauchschuß (Leber, Dickdarm, rechte Niere). Peritonitis.

Anamnese: Pat. wurde anläßlich der politischen Unruhen am 18. III. 1920 von einer Kugel im rechten Hypochondrium verletzt.

Status: Mittelgroße, kräftig gebaute Pat. Haut und sichtbare Schleimhäute blaß. Puls leicht beschleunigt, jedoch regelmäßig und kräftig. Leichte Dyspnöe und Nasenflügelatmen.

Herz und Lungen o. B.

Einschuß an der vorderen Seite des rechten Rippenbogens, Ausschuß rechts seitlich. Beträchtliche Bauchdeckenspannung im Bereiche des ganzen rechten Hypochondriums. Starke Schmerzen daselbst.

Operation in gemischter Narkose. Längsschnitt parallel dem Rippenbogen, Ein- und Ausschuß verbindend. Nach Eröffnung des Peritoneums entleeren sich reichliche, zum Teil schon geronnene Blutmassen. Nach Auseinanderziehen der Wunde mit Bauchhaken sieht man eine ca. 10 cm lange, von hinten nach vorn ziehende und zum Teil die Leber in ihrer ganzen Dicke durchsetzende Aufpflügung des Organes. Vernähung des Wundbettes. Ein Stück Muskel wird auf das Wundbett aufgenäht.

Im übrigen Abdomen ist keine Verletzung. Bauchdeckennaht. Jodoformgazestreifen. Verband. Tetanus-Antitoxin.

Digitized by Google
Original from UNIVERSITY OF CALIFORNIA
Generated on 2019-05-24 17:31 GMT / http://hdl.handle.net/2027/uc1.b3753216
Public Domain in the United States, Google-digitized / http://www.hathitrust.org/access_use#pd-us-google

19. III. Da der Puls sehr schwach ist, intravenöse Kochsalzinfusion (Hosemann).

20. III. 1000 ccm intravenöse Kochsalzinfusion mit 8 Tropfen einer Adrenalinlösung 1 : 1000. Darauf bedeutende Besserung des Pulses.

23. III. Puls schlecht zu fühlen, beträchtliche Dyspnöe, Nasenflügelatmen, hallonierte Augen. Injektion von 1 ccm Adrenalin intravenös. Wegen der fehlenden Peristaltik Injektion von 10 ccm Hormonal intramuskulär.

Nachmittags plötzlicher Exitus unter den Erscheinungen der Herzschwäche.

Autopsie ergibt eine diffuse eitrige Peritonitis, ausgehend von einer kleinen Durchschußöffnung des Colon transversum an der Hinterseite desselben. Die rechte Niere ist quer durchschossen, die Schußwunde vollständig verklebt.

Literaturverzeichnis.

[1]) Bayliss, Journ. of the roy. army med. corps **34**, 64. 1920. — [2]) Bloodgood, Annals of surg. **58**, 721. 1913. — [3]) Boiss, New York med. journ. **99**, 983. 1914. — [4]) Borchard, Med. Klinik 1915, Nr. 12. — [5]) Brunner, Zentralbl. f. Chirurg. 1919, S. 477. — [6]) Brunner, Handbuch der Wundbehandlung, Stuttgart 1916. — [7]) Buerger u. Churchmann, Mitteil. a. d. Grenzgeb. **16**, 507. 1906. — [8]) Burckhardt u. Landriss, Beitr. z. klin. Chirurg., **60**, 104. 1916. — [9]) Burckhardt, Zentralbl. f. Chirurg. 1920, S. 1010. — [10]) Corbett, Presse med. 1915, 15. Sept., S. 257; Lancet **34**, 31. 1914; Rev. d. chirurg. **34**, 1. 1914; Lancet **185**, 7. 1913. — [11]) Crile, Annals of surg. 1915, Nr. 3; Amer. med. News Amer. journ. of obstetr. **68**, 309. 1913; V. H. **1**, 686. 1904. — [12]) Cushing, Annals of surg. 1902, Sept. — [13]) Dale, Brit. journ. of exp. pathol. **1**, 103. 1920. — [14]) Delbet, Paris chirurg. **6**, 288. 1914. — [15]) Enderlen, Beitr. z. klin. Chirurg. **96**, 525. 1915 u. **98**, 419. 1916. — [16]) Enderlen u. Sauerbruch, Med. Klinik 1915, Nr. 30. — [17]) Erlenmeyer, Münch. med. Wochenschr. 1916, S. 986. — [18]) Fehling, Beitr. z. klin. Chirurg. **98**, 351. 1916. — [19]) Fischer, Volkm. klin. Vortr. (Chirurgie N.V. 1870, S. 69). — [20]) Flörcken, Münch. med. Wochenschr. 1915, Nr. 7 u. Med. Klinik 1915, Nr. 2. — [21]) Frangenheim, Ergebn. d. Chirurg. u. Orthop. **11**, 1. 1919. — [22]) Friedrich, Beitr. z. klin. Chirurg. **96**, 522. 1915. — [23]) Ganter, Dtsch. med. Wochenschr. 1919, Nr. 3. — [24]) Gaupp, Münch. med. Wochenschr. 1917, Nr. 13. — [25]) Gröndahl, Dtsch. Zeitschr. f. Chirurg. **111**, 56. 1911. — [26]) Gröningen, Über den Schock. Wiesbaden 1885. — [27]) Gütig, Münch. med. Wochenschr. 1917, Nr. 64 u. Med. Klinik 1917, Nr. 16. — [28]) Guignard et Tixier, Semaine méd. 1897, S. 307. — [29]) Henderson, Berl. klin. Wochenschr. 1913, S. 1938 u. 1989. — [30]) Herhold, Zentralbl. f. Chirurg. 1919, S. 629. — [31]) Höber, Lehrbuch d. Physiologie. Berlin 1919. — [32]) Höber, Inaug.-Diss. Erlangen 1897. — [33]) Janeway and Ewing, Annals of surg. **59**, 158. 1904; Biochem. bull. **2**, 403. 1913. — [34]) Jordan, Brit. med. journ. 1867, Jan. 26, S. 73. — [35]) Körte, Zentralbl. f. Chirurg. 1915, S. 132 u. 355 u. Beitr. z. klin. Chirurg. **96**, 509. 1915. — [36]) Kohlhaas, Münch. med. Wochenschr. 1918, Nr. 9. — [37]) Kraske, Münch. med. Wochenschr. 1915, Nr. 22 u. 39 u. Beitr. z. klin. Chirurg. **96**, 525. 1915. — [38]) Kreuter, Münch. med. Wochenschr. 1916, Nr. 42; Zentralbl. f. Chirurg. 290 u. 765. — [39]) Laewen, Beitr. z. klin. Chirurg. **97**, 47. 1915; Münch. med. Wochenschr. 1915, Nr. 39.; Ergebn. d. Chirurg. u. Orthop. **10**, 611. 1918. — [40]) Lange, Beitr. z. klin. Chirurg. **97**, 312. 1915. — [41]) Lewandowsky, Handb. d. Neurologie, Berlin. — [42]) Leyden, Klinik d. Rückenmarkskrankheiten II. Berlin 1875. — [43]) Liek, Arch. f. klin. Chirurg. **107**, 509. 1916. — [44]) Lüken, Beitr. z. klin. Chirurg. **106**, 343. 1917. — [45]) Malcolm, Lancet **2**, 1304. 1913. — [46]) Mauthner u. Pick, Münch. med. Wochenschr. 1915, S. 1142; Dtsch. med. Wochenschr. 1919, Nr. 28. — [47]) Melchior,

Digitized by Google
Original from UNIVERSITY OF CALIFORNIA
Generated for guest (Massachusetts Institute of Technology) on 2019-05-24 17:30 GMT / http://hdl.handle.net/2027/uc1.b3753216
Public Domain in the United States, Google-digitized / http://www.hathitrust.org/access_use#pd-us-google

Berl. klin. Wochenschr. 1918, S. 1186. — [48]) Monakow, Gehirnpathologie (Nothnagels Handbuch) Wien 1905, S. 240. — [49]) Mummery, Lancet 1904, 18., 25. März, 1. April. — [50]) Naegeli, Zentralbl. f. Chirurg. 1919, S. 981. — [51]) Oberst, Münch. med. Wochenschr. 1916, Nr. 11 u. 48. — [52]) Payr, Münch. med. Wochenschr. 1914, S. 1825 u. Med. Klinik 1915, Nr. 46. — [53]) Perthes, Zentralbl. f. Chirurg. 1915, S. 132; Münch. med. Wochenschr. 1915, Nr. 13 u. 14. — [54]) Petsche, Münch. med. Wochenschr. 1917, Nr. 15. — [55]) Quénu, Rev. de chirurg. 37. année 1918, S. 204; Presse méd. 1918, H. 8. — [56]) Rehn, Zentralbl. f. Chirurg. 1915, S. 355; Beitr. z. klin. Chirurg. **96**, 526. 1915. — [57]) Roger, Arch. d. Physiol. **5**, V. S. 57 u. 576. 1893. — [58]) Rosenfeld, Beitr. z. klin. Chirurg. **101**, 372. 1916. — [59]) Rost, Med. Klinik 1915, Nr. 25. — [60]) Rotter, Chirurg. Klinik 1915, Nr. 1. Münch. med. Wochenschr. 1914, Nr. 49. — [61]) Sauerbruch, Beitr. z. klin. Chirurg. **96**, 526. 1915; Zentralbl. f. Chirurg. 1915, S. 357. — [62]) Schieffer, Dtsch. Zeitschr. f. Chirurg. **76**, 581. 1905. — [63]) Schmieden, Beitr. z. klin. Chirurg. **96**, 511. 1915; Zeitschr. f. ärztl. Fortbild. 1916, Nr. 15. — [64]) Schulz u. Mayer, Med. Klinik 1916, S. 230. — [65]) Seelig, Surg. gynecol. a. obstetr. **18**, 117. 1914. — [66]) Seelig u. Lyon, Journ. of the Americ. med. assoc. **52**, 45. 1909. — [67]) Seelig, Tierney and Rodenhaugh, Americ. journ. of the med. sciences **146**, 195. 1913. — [68]) Short, Lancet **186**, 731. 1904; Brit. journ. of surg. **1**, 114. 1913. — [69]) Siegmund, Münch. med. Wochenschr. 1918, S. 1076. — [70]) Straub, Münch. med. Wochenschr. 1920, S. 249. — [71]) Strauss, Med. Klinik, 1915, Nr. 25 u. 1916, Nr. 10. — [72]) Thannhauser, Münch. med. Wochenschr. 1916, S. 587. — [73]) Thies, Zentralbl. f. Gynäkolog. 1914, Nr. 34. — [74]) Turk, Amer. journ. of surg. Anesth. suppl. **34**, 6. 1920. — [75]) Uhlmann, Münch. med. Wochenschr. 1916, Nr. 18. — [76]) Wallace, Annals of surg. 1918, Dez. 656. — [77]) Wieting, Dtsch. med. Wochenschr. 1915, S. 981.

Digitized by Google
Original from UNIVERSITY OF CALIFORNIA
Generated on 2019-05-24 17:31 GMT / http://hdl.handle.net/2027/uc1.b3753216
Public Domain in the United States, Google-digitized / http://www.hathitrust.org/access_use#pd-us-google

Über Induratio penis plastica nebst einem Beitrag zu ihrer operativen Behandlung.

Von

Prof. Dr. Sonntag,

Oberarzt der Poliklinik der Chirurgischen Universitätsklinik zu Leipzig.

Mit 13 Textabbildungen.

(Eingegangen am 28. September 1921.)

Die Induratio penis plastica stellt ein seltenes und zugleich interessantes, auch spez. in der Frage der Behandlung noch nicht genügend geklärtes Krankheitsbild dar. Es erscheint daher gerechtfertigt, einen weiteren Beitrag zu diesem Leiden zu liefern an Hand der Literatur und an Hand einiger selbstbeobachteter, vor allem des folgenden operativ behandelten Falles, welcher kurz bereits vom Verfasser in der Freien Vereinigung der Chirurgen des Kgr. Sachsen vom 4. V. 1914 erwähnt ist.

1. Krankengeschichten.

Fall 1. v. P., 50jähr. Bergrat.

Vorgeschichte: Keine erbliche Belastung. Seit 15 Jahren verheiratet. Seit Jahren Witwer. Frau an Schwindsucht gestorben. Ein Sohn gesund. Leichte gichtische und rheumatische Beschwerden seit Jahren. Starker Alkohol- und Tabakgenuß. Geschlechtstätigkeit reichlich. Lues negiert. Dreimal Gonorrhöe (vor 30, 20 und 5 Jahren); nach der zweiten Erkrankung Harnröhrenverengerung im hinteren Teil, welche vor 5 Jahren durch Elektrolyse beseitigt wurde. Vor Jahren wurde der linke Nebenhoden entfernt, angeblich wegen Gonorrhöe. Kein Trauma. Seit 4 Jahren bemerkt Pat. am Glied dorsal eine strang- bis plattenartige Verdickung in zwei rosenkranzförmigen Leisten beiderseits neben der Mittellinie, welche allmählich in der Mitte zusammenflossen und sich vergrößerten; gleichzeitig wurde das Glied nach oben verkrümmt derart, daß die Einführung des Gliedes beim geschlechtlichen Verkehr beträchtlich erschwert wurde. Bald einsetzende Therapie mit Schwefelschlammbädern, Massage und Fibrolysininjektionen (100) ohne Erfolg.

Aufnahmebefund: Ernährungs- und Kräftezustand sowie Blutfüllung gut. Innere Organe ohne krankhaften Befund. Harn frei von Eiweiß und Zucker. Andeutung von Arteriosklerose. Keine Zeichen von Gicht, Arthritis deformans, Dupuytrenscher Fingercontractur, Syphilis u. dgl. Kein Harnröhrenausfluß. Prostata etwas vergrößert und druckempfindlich. Linker Nebenhoden fehlt (operativ entfernt). Urethroskopie o. B. 8 cm hinter der äußeren Harnröhrenmündung kommt man beim Bougieren auf eine leichte Stenose der Harnröhre. Am Penis dorsal (obenseits) in der Mittellinie nahe der Peniswurzel bis nahe zur Eichel besteht ein derber bis knorpelharter, fast bleistiftdicker, plattenartiger

Digitized by Google
Original from UNIVERSITY OF CALIFORNIA
Generated on 2019-05-24 17:31 GMT / http://hdl.handle.net/2027/uc1.b3753216
Public Domain in the United States, Google-digitized / http://www.hathitrust.org/access_use#pd-us-google

Strang von etwa 4 cm Länge, $^3/_4$ cm Breite und $^1/_2$ cm Dicke; der Strang verliert sich nach hinten und vorn unter allmählicher Zuspitzung; an beiden Seiten ist der Strang etwas verdickt (vgl. Abb. 3a u. b!). Haut darüber ist verschieblich. Schwellkörper sind anscheinend intakt, vor dem Strang aber anscheinend etwas weniger sich füllend. Bei der Erektion ist der Penis etwas (im Winkel von ca. 150°) nach oben konvex gekrümmt; drei Querfinger abwärts fühlt man deutlich den genannten länglich-runden Strang, davor die schwächer, dahinter die gut gefüllten Schwellkörper (vgl. Abb. 1 u. 2!). Röntgenbild läßt keinen Penisknochen erkennen. Keine Schmerzen. Immissio penis erschwert bis unmöglich. Ejaculation ungestört.

Abb. 1. Penis vor der Operation.

Abb. 2. Desgl. im Zustand teilweiser Erektion mit Abknickung des Penis nach oben.

1. Operation (in Allgemeinbetäubung): Hautlängsschnitt dorsal in der Mittellinie von der Penismitte bis über die Wurzel auf die Symphysengegend. Unter Schonung und Beiseiteziehen des Gefäßnervenstranges wird die fühlbare Schwiele freigelegt und vorsichtig von den dicht darunterliegenden, aber anscheinend intakten Schwellkörpern mit dem Messer abpräpariert. Blutstillung. Auf den entstandenen Defekt der Tunica albuginea der Schwellkörper wird ein von der Fascia lata des Oberschenkels von einem 15 cm langen Hautschnitt entnommener, 8 cm langer und 3 cm breiter Streifen Fascie nebst Fett aufgelegt und mit je acht Catgutnähten beiderseits und mit einigen auch oben und unten angenäht, um einen geeigneten, bei Erektion auch die nötige Spannung ermöglichenden Abschluß der Schwellkörper zu erzielen; zugleich wurde, um eine Ausdehnung bei der Erektion zu ermöglichen, der Fascienstreifen in Querfalten ge-

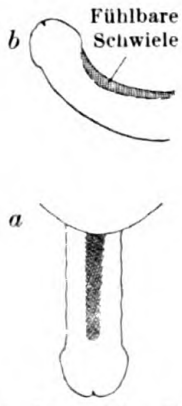

Abb. 3a und b. Skizze des klinischen Befundes: Fühlbare Schwiele auf dem Dorsum des Penis nahe der Wurzel; a) von oben, b) seitlich.

Digitized by Google
Original from UNIVERSITY OF CALIFORNIA
Generated on 2019-05-24 17:31 GMT / http://hdl.handle.net/2027/uc1.b3753216
Public Domain in the United States, Google-digitized / http://www.hathitrust.org/access_use#pd-us-google

legt, also „ziehharmonikaartig" gestaltet. Subcutannaht. Hautnaht. (Vgl. Abb. 9!)

Pathologisch-anatomischer Befund: Die Schwiele erwies sich bei der Operation als der Tunica albuginea angehörig und lag direkt auf den Schwellkörpern bis an dieselben und zum Teil etwas zwischen dieselben reichend und gleich unter dem Gefäßnervenstrang. (Vgl. Abb. 4!)

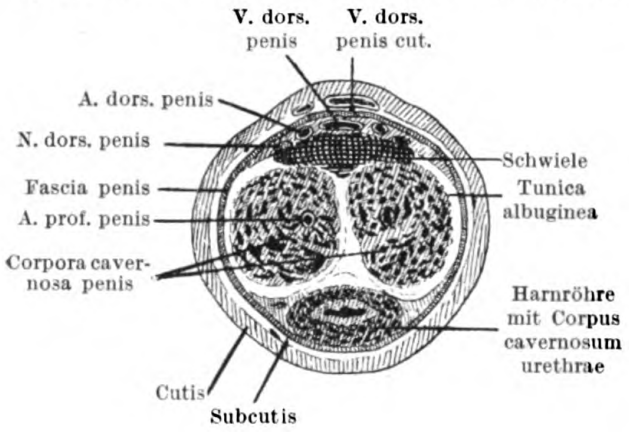

Abb. 4. Skizze des pathologisch-anatomischen Befundes: Querschnitt des Penis mit der Schwiele der Tunica albuginea unterhalb des Gefäßnervenstranges und oberhalb der Schwellkörper.

Die exstirpierte Schwiele war in frischem Zustand $4^1/_2$ cm lang, $^3/_4$ cm breit und $^1/_2$ cm dick, weißlichgrau und derb bis knorpelhart. (Vgl. Abb. 5!)

Knochen- oder Knorpelbildung war, ebenso wie im Querschnitt, auch im Röntgenbild des Präparats nicht erkennbar. (Vgl. Abb. 6!)

Die mikroskopische Untersuchung des mit Paraffin eingebetteten Präparats mit Hämatoxylin-Eosin- und mit van Gieson-Färbung ergab an Stelle der normaliter bindegewebigen, mit vielen feinen elastischen Fasern untermischten Albuginea (Stöhr) kernarmes und strukturloses Bindegewebe in dicken Balken mit spärlichen Gefäßen, deren Wand, speziell Intima, vielleicht etwas verdickt erschien; keinerlei Kalk-, Knorpel- oder Knochenbildung (vgl. Abb. 7!).

Bei Elasticafärbung fanden sich spärliche, scheinbar auseinandergedrängte elastische Fasern (vgl. Abb. 8!). An der Grenze zum Schwellkörpergewebe, welches an einzelnen Stellen mit der Schwiele fest verwachsen war und bei der Operation etwas mitgenommen wurde, erscheinen allmählich Bluträume, Muskelfasern und normales (an Kernen und elastischen Fasern reiches) Bindegewebe, welches in oben beschriebene Schwiele langsam übergeht.

Abb. 5. Exstirpierte Schwiele in natürlicher Größe.

Abb. 6. Exstirpierte Schwiele in natürlicher Größe im Röntgenbild.

Krankheitsverlauf: Wundverlauf war reaktionslos; jedoch entstand im oberen Teil der Wunde ein kleines Hämatom, welches unter leichtem Klaffen der Wunde ausheilte; Pat. wurde nach 2—3 Wochen mit gerader Stellung des Penis entlassen.

Digitized by Google
Original from UNIVERSITY OF CALIFORNIA
Generated on 2019-05-24 17:31 GMT / http://hdl.handle.net/2027/uc1.b3753216
Public Domain in the United States, Google-digitized / http://www.hathitrust.org/access_use#pd-us-google

In den nächsten Monaten stellte sich jedoch wieder eine gewisse Verkrümmung nebst Verkürzung des Gliedes bei der Erektion, und zwar an der Operations- speziell Hämatomstelle ein, welche trotz Bädern, Massage, Vorziehbewegungen und Fibrolysininjektionen sich nicht gab.

Nach 5 Monaten kam deshalb Pat. wieder zur Aufnahme, wobei sich entsprechend dem obengenannten Zustand eine ziemlich derbe Narbe an der Peniswurzel fand, welche einerseits mit der Haut, andererseits mit der Tiefe (Schwell-

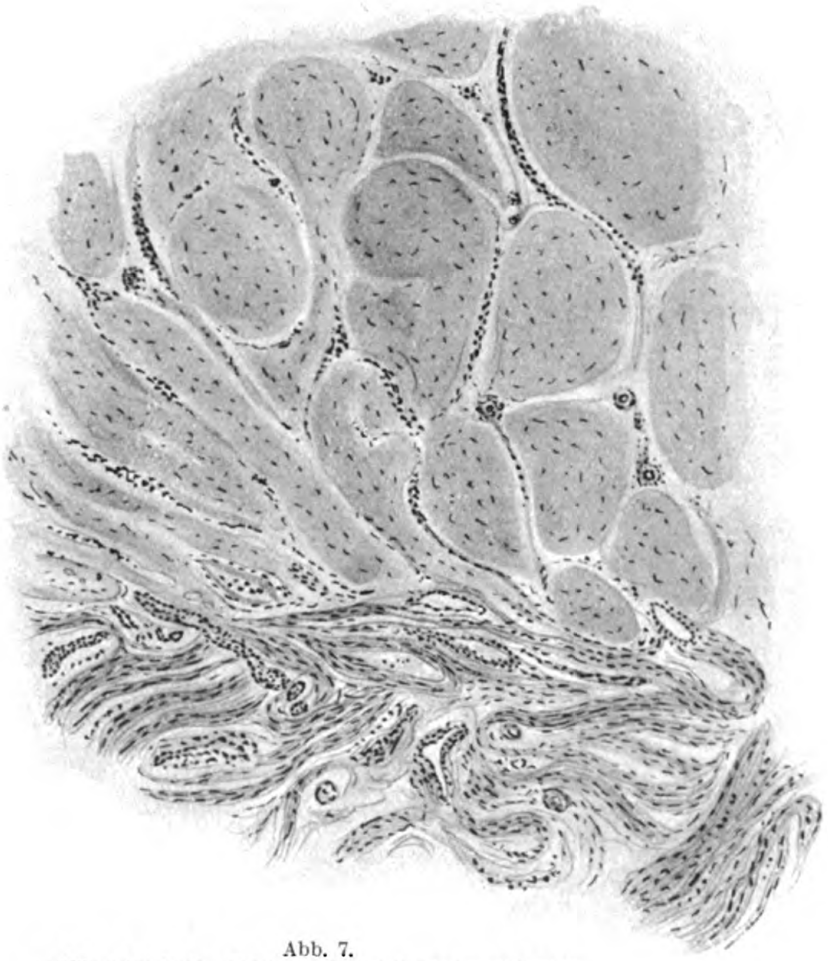

Abb. 7.
Mikroskopisches Präparat der exstirpierten Schwiele.

körper?) verwachsen zu sein und den Fascienflicken in ganzer Länge und Breite in sich zu begreifen schien. (Vgl. Abb. 10!)

Deshalb 2. Operation (in Allgemeinbetäubung): Hautschnitt am Penis dorsal von der Mitte des Schaftes über die Wurzel bis auf den Schamberg mit Umschneiden der adhärenten Hautnarbe; gründliche Exstirpation des in Narbengewebe eingebetteten und mit der Hautnarbe einer- und mit den Schwellkörpern andererseits fest verwachsenen Fascienflickens unter Schonung des Gefäßnervenstranges und der Schwellkörper; exakteste Blutstillung; Subcutannaht; Hautnaht (vgl. Abb. 11!).

Digitized by Google
Original from UNIVERSITY OF CALIFORNIA
Generated on 2019-05-24 17:31 GMT / http://hdl.handle.net/2027/uc1.b3753216
Public Domain in the United States, Google-digitized / http://www.hathitrust.org/access_use#pd-us-google

Zur Förderung der Hautverschieblichkeit wurde für die Nachbehandlung ein Streckverband am Penis angelegt (Heftpflasterschlinge, mit Kreuz- und Spiraltouren von Heftpflaster am Penis befestigt und vorn im Bereich der Glans von innen mit Heftpflaster beklebt; elastischer Zug durch Ring aus dünnstem Gummi-



Abb. 8. Mikroskopisches Präparat der exstirpierten Schwiele bei Elasticafärbung.

schlauch mit Ein- und Aushängevorrichtung; Gewicht von $^1/_4$ bis $^1/_2$ Pfd., über Rollen geleitet) (vgl. Abb. 12!).

Später Bäder und vorsichtige Massage. Heilungsverlauf der Wunde war ideal. (Vgl. Abb. 13!).

Schlußergebnis: Zunächst war das Resultat ein vorzügliches: Penis zeigte Erektion; und zwar in gerader Stellung, in welcher er auch vom beglückten Besitzer auf einer Beilage zum Krankenblatt gezeichnet ist. Mit der Zeit stellte sich jedoch wieder eine gewisse Krümmung ein,

Digitized by Google
Original from UNIVERSITY OF CALIFORNIA
Generated on 2019-05-24 17:31 GMT / http://hdl.handle.net/2027/uc1.b3753216
Public Domain in the United States, Google-digitized / http://www.hathitrust.org/access_use#pd-us-google

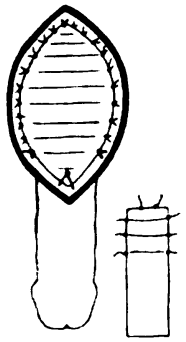

Abb. 9. Skizze zur 1. Operation: Aufnähen des quergefalteten Fascienstreifens auf dem nach der Narbenexstirpation entstandenen Albugineadefekt.

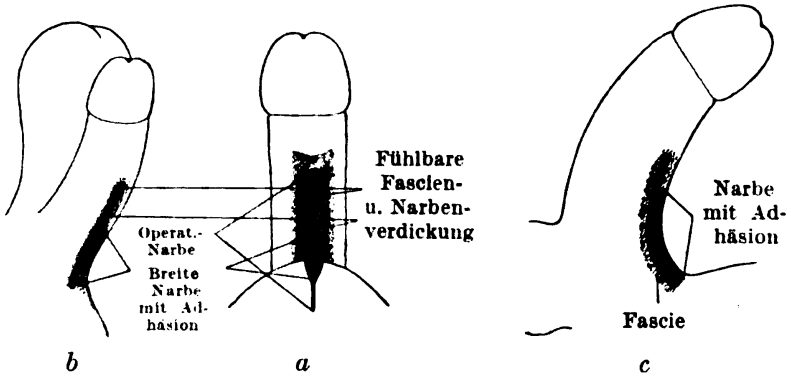

Abb. 10 a, b u. c. Skizze des klinischen Befundes vor der 2. Operation: Narbenfascienschwiele. a) von vorn, b) seitlich, c) bei Erektion.

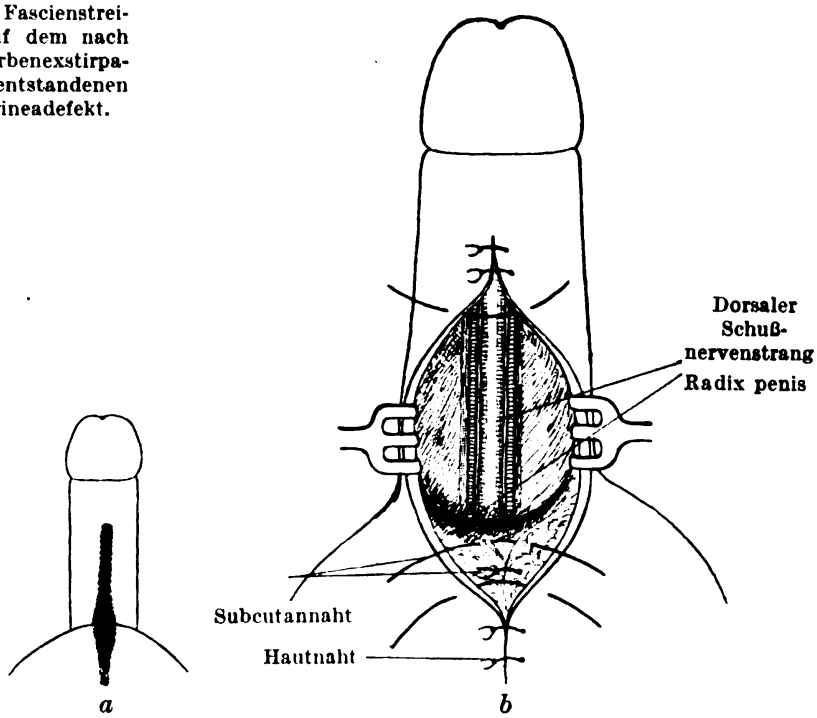

Abb. 11 a und b. Skizze der 2. Operation. a) Schnittführung mit elliptischer Umschneidung der adhärenten Hautnarbe, b) Subcutan- und Hautnaht.

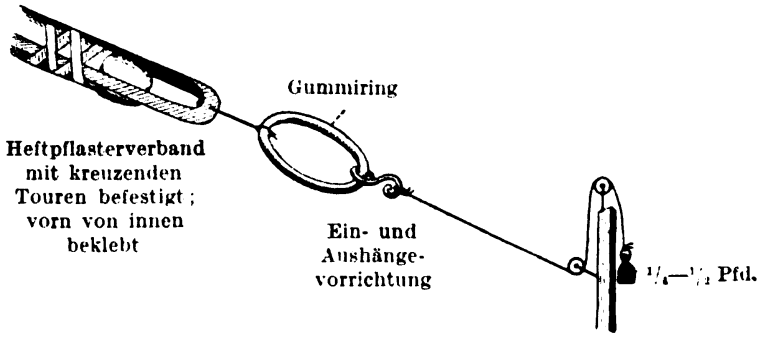

Abb. 12. Streckverband am Penis zur Nachbehandlung nach der Operation.

Digitized by Google
Original from UNIVERSITY OF CALIFORNIA
Generated on 2019-05-24 17:31 GMT / http://hdl.handle.net/2027/uc1.b3753216
Public Domain in the United States, Google-digitized / http://www.hathitrust.org/access_use#pd-us-google

wie aus brieflicher Mitteilung einige Monate später hervorging. Wie der Zustand schließlich geworden ist, war leider weder durch briefliche Anfrage noch durch persönliche Nachuntersuchung zu erfahren.

Außerdem kamen in der poliklinischen Sprechstunde einige Fälle zur Beobachtung; es sind dies aber nur ganz wenige, so daß auf mehrere Jahre oder auf zehntausend Kranke chirurgischer Ambulanz erst ein Fall von Induratio penis plastica kommt; folgender Fall konnte längere Zeit verfolgt werden:

Abb. 13. Penis mit der gut verheilten 2. Operationswunde.

Fall 2. R. Str., 41jähr. Drahtflechter.

Vorgeschichte: Keine erbliche Belastung. Frau und Kinder gesund. Seit 2 bis 3 Jahren rheumatische Beschwerden. Kein stärkerer Alkohol- oder Tabakgenuß. Keine Geschlechtskrankheiten. Kein Trauma. Seit 4 Jahren Schmerzen bei Erektion, Verhärtung und Verkrümmung des Gliedes und Schwierigkeit beim Einführen desselben.

Aufnahmebefund: Ernährungs- und Kräftezustand sowie Blutfüllung gut. Innere Organe ohne krankhaften Befund. Harn frei von Eiweiß und Zucker. Keine Zeichen von Arteriosklerose, Gicht, Arthritis deformans, Dupuytrenscher Fingercontractur, Lues oder dgl. Am Penis dorsal in der Mittellinie nahe der Peniswurzel harter, schwachbohnengroßer Strang unter der Haut und auf den Schwellkörpern. Röntgenbild läßt keinen Schatten erkennen. Schmerzen bei Erektion und beim Einführen des Gliedes sowie leichte Verkrümmung des Penis nach oben.

Krankheitsverlauf: Vor drei Jahren ca. 12 Fibrolysininjektionen; sonst keine Behandlung. In den letzten Jahren verloren sich die Schmerzen, dagegen blieb Verhärtung und Verkrümmung unverändert.

Jetziger Befund: Sonst wie bei der Aufnahme.

Anschließend an die selbstbeobachteten Fälle soll das in der chirurgischen Literatur der letzten Jahre nicht ausführlicher behandelte Krankheitsbild auf Grund der bisher mitgeteilten Fälle einer zusammenfassenden Besprechung unterzogen werden.

2. Benennung.

Die Benennung unseres Leidens ist gewöhnlich Induratio penis plastica, bisweilen auch fibröse Sklerose, Ganglion oder Nodus, für gewisse Fälle (s. u.) auch Os penis.

Digitized by Google
Original from UNIVERSITY OF CALIFORNIA
Generated on 2019-05-24 17:31 GMT / http://hdl.handle.net/2027/uc1.b3753216
Public Domain in the United States, Google-digitized / http://www.hathitrust.org/access_use#pd-us-google

3. Vorkommen.

Das Vorkommen der Induratio penis plastica muß als ein seltenes bezeichnet werden. Dies geht einesteils aus der vorliegenden Literatur hervor; allerdings muß bei ihr sowohl die chirurgische als auch besonders die dermatologische berücksichtigt werden, zumal erfahrungsgemäß die Mehrzahl der Patienten den Facharzt für Haut- und Geschlechtskrankheiten aufsucht; auch ist zu bedenken, daß wohl nur ein Teil der Fälle, vor allem der mit stärkeren Beschwerden und mit bemerkenswerten Einzelheiten, veröffentlicht ist. Anderenteils läßt die Angabe erfahrener Praktiker schließen, daß das Leiden selten ist; so sah Callomon 13 Fälle in 17 Jahren, Etienne 10 in 14 Jahren, Galewsky 20 in 12 Jahren usw.; die meisten Autoren berichten nur von 1 bis 5 Fällen.

4. Kasuistik.

In der Kasuistik wollen wir uns im wesentlichen auf die neueste Zeit beschränken. Zum ersten Male ist das Leiden beschrieben 1743 von Lapeyronie, dem Leibarzt Ludwigs XV. Im 19. Jahrhundert liegen im wesentlichen nur Mitteilungen aus der französischen Schule vor von De Kirby, Tuffier, Verneuil u. a. In der deutschen Literatur beginnt die Reihe zahlreicherer Arbeiten mit der von Posner 1899. Kurz vor dem Kriege brachten zur Verth u Scheele 1913 eine Zusammenstellung der bisher gefundenen Fälle, und zwar von insgesamt 243, darunter aber nur von 100 echten Fällen einschließlich 3 eigenen, während die übrigen Fälle ähnliche, aber wesensverschiedene Affektionen betrafen. Wir begnügen uns hier, um Wiederholungen zu vermeiden, im allgemeinen auf die genannte Arbeit zu verweisen und nur diejenigen alten und neuen Fälle kurz anzuführen, welche von jenen Autoren noch nicht berücksichtigt sind, wollen aber dabei ausdrücklich bemerken, daß nicht alle mit Sicherheit als echte Induratio penis plastica bezeichnet werden können, vielmehr z. T. nur der Vollständigkeit wegen angeführt sind, und daß die uns zugänglichen Quellen an Vollständigkeit und Klarheit manches zu wünschen übrig lassen, daß aber alle als unechte Fälle irgendwie erkennbaren nach Möglichkeit ausgeschieden sind.

Wir fanden noch folgende Angaben:

Róna (1886?): 1 Fall; 53jähr.; verschiedene knorpelharte Knochen in der Albuginea dorsal; Penis nach oben gekrümmt und nur unter gewissen Manipulationen einführbar; nach Coitus entstanden; keine Gonorrhöe; zugleich Rheuma und Dupuytrensche Contractur; Massage, Resorbentia und Elektrizität über 7 Monate erfolglos.

Hutchinson (1894): Verschiedene Fälle mit Verkrümmung des Penis nach oben, so daß Beischlaf unmöglich; dabei mehrmals Dupuytrensche Contractur; meist über 50 Jahre.

Ahern (1899): 3 Fälle; lokalisierte Verhärtung in der fibrösen Hülle der Schwellkörper mit Knickung des erigierten Penis und zum Teil mit Schlaffbleiben

Digitized by Google
Original from UNIVERSITY OF CALIFORNIA
Generated on 2019-05-24 17:31 GMT / http://hdl.handle.net/2027/uc1.b3753216
Public Domain in the United States, Google-digitized / http://www.hathitrust.org/access_use#pd-us-google

des vorderen Teiles, so daß Beischlaf erschwert oder unmöglich; vorgeschrittenes Alter; Gonorrhöe, aber keine Lues; Wachstum langsam; Therapie machtlos.

Buschke (1899): 4 Fälle; Röntgenbild negativ; einmal Bluterguß nach stürmischem Coitus, sonst nie Trauma, Gonorrhöe oder Lues; Jodkali, Massage, heiße Bäder und Breiumschläge erfolglos.

Crochane-Knoxville (1899): 1 Fall (?); innerhalb 8 Wochen dorsal von 3 cm hinter der Eichelfurche bis zur Peniswurzel $1^1/_2$ cm lange und 1 cm breite ovale Verhärtung in Albuginea und Septum; Unbehagen, aber kein Schmerz bei Erektion.

Lion (1899): 1 Fall; Lues negativ.

Decloux (1904): 1 Fall (?).

Wilson (1904): 3 Fälle von umschriebener, flacher, scharfrandiger, knorpeliger Verhärtung, und zwar einmal rechts und zweimal beiderseits; nur in einem Falle Schmerzen und Abknickung des erigierten Gliedes: 1 Fall mit Lues durch antiluchische Kur geheilt, 1 Fall mit Gonorrhöe durch Jodkali und Quecksilbersalbe gebessert und 1 Fall mit unbekannter Ursache unbeeinflußt; nie Gicht oder Diabetes.

Hauck (1905): 2 Fälle, vermutlich durch Trauma bei Coitus.

Hahn, Schaeffler, Oppler und Stein (1907): Je 1 oder mehrere Fälle.

Etienne (1906): 10 Fälle von fibröser Induration mit Deviation des erigierten Penis in 14 Jahren; meist betagte Leute; siebenmal Arthritis und dreimal Diabetes; wenig Neigung zu spontaner Rückbildung; Behandlung des Grundleidens ratsam, aber anscheinend erfolglos; Operation widerraten mit Rücksicht auf Narbenbildung.

Nobl (1909): 4 Fälle; 18 bis 45 Jahre; Therapie machtlos.

Grossmann (1909): 1 Fall von Cavernitis (?) mit Induration und Verkrümmung des Penis; häufig Tripper, zuletzt vor 2 Jahren; Heilung durch 75 Fibrolysininjektionen.

Lavenant u. Zislin (1911): 21 Fälle; einmal zugleich Dupuytrensche Contractur, nie Diabetes oder Gicht; neunmal Gonorrhöe, dreimal Syphilis, einmal Trauma; konservative Therapie, auch antiluetische, machtlos; bei Jugendlichen Excision empfohlen.

Sachs (1911): noch 1 Fall bei 21 Jahren.

Lier (1912): 1 Fall (?).

Girgolaff (1913): 1 Fall mit Penisknochen operiert.

Balban (1913): 1 Fall (?).

Krikortz (1913): 1 Fall.

Markus (1913): 2 Fälle mit erfolgloser Fibrolysinbehandlung.

Michem-Aspegren (1913): 1 Fall mit Diabetes.

Mobig (1913): 1 Fall mit Besserung durch Fibrolysin.

Gerster u. Mandelbaum (1913): 1 Fall von zunächst erbsengroßer, später über das ganze Dorsum des Penis reichender Verhärtung bei 49jähr. wohlbeleibtem und etwas arteriosklerotischem Restaurateur an einer Stelle, wo Teile eines Schnürleibs beim Sitzen auf das Glied gedrückt hatten; Abknickung des Penis mit Unmöglichkeit des Beischlafs; Operation ergab $3^1/_2$ cm lange, 1,7 cm breite und 2—3 mm dicke Verhärtung mit echtem Knochen; Besserung mit Wiederherstellung der Beischlafsmöglichkeit.

Dreyer (1913): 1 Fall; 37 Jahre; rechts und links fast bohnengroßer, harter Knoten nahe der Mittellinie; Verkrümmung und mangelhafte Füllung des vorderen Teiles bei Erektion, dadurch völlige Impotenz; keine Geschlechtskrankheit; heiße Sitzbäder, Leinsamenumschläge und Luftdusche sowie Fibrolysin erfolglos; durch Röntgenstrahlen völlige Heilung anatomisch und funktionell.

Digitized by Google
Original from UNIVERSITY OF CALIFORNIA
Generated on 2019-05-24 17:31 GMT / http://hdl.handle.net/2027/uc1.b3753216
Public Domain in the United States, Google-digitized / http://www.hathitrust.org/access_use#pd-us-google

Fusco (1913): 1 Fall von Induration dicht hinter der Glans bei 55 Jahren; vor 15 Jahren Lues; geheilt in 3 Monaten durch Quecksilber und Jod innerlich und lokal.

Corbineau (1913): 3—4 Fälle (?); Operation namentlich in Frühfällen empfohlen.

Wollenberg (1914): 3 Fälle von dorsaler Verhärtung; Schmerzen bei Erektion und Behinderung des Coitus; in einem Fall Schatten im Röntgenbild; bei Röntgenbestrahlung kein Erfolg, wohl aber etwas Besserung durch 30 Fibrolysininjektionen bei gleichzeitiger Massage über Metallbougie in 1 Fall, während die zwei anderen Fälle für Beurteilung noch zu kurz beobachtet sind.

Delcroix de Coster (1914): 1 Fall (?).

Montesano (1914): 1 Fall (?).

Palowski (1914): 1 Fall mit dickbohnengroßer, druckempfindlicher, ovoider, nach der Schwellkörperscheidewand gestielter Verhärtung dorsal nahe Peniswurzel und Verkrümmung des Penis nach oben bei 59jährigem neben chronischer Urethritis und Prostatitis und mehrfachen Harnröhrenstrikturen.

Waters u. Colston (1915): 3 Fälle mit Röntgenstrahlen erfolglos behandelt.

Delbanco (1916/17): 2 Fälle, und zwar:

1. 34jähr. Schutzmann ohne Geschlechtskrankheiten.

2. 39jähr. Soldat; keine Geschlechtskrankheiten; 2 cm lange und breite, daumennagelförmige Platte fingerbreit hinter dem Eichelkranz, gegen die Haut verschieblich, aber nicht gegen die Schwellkörper; zugleich Knickung bei Erektion und Coitusbehinderung; Operation, aber bald Rezidiv; palpatorisch, röntgenologisch und histologisch Knorpel.

Coenen (1918): 1 Fall; 53 Jahre; wegen Lungenschwindsucht vom Militär entlassen; gleichzeitig Dupuytrensche Contractur am linken Ring- und Kleinfinger; seit einem Jahr erst erbsen-, schließlich bohnengroße Verhärtung über den bis in großer Ausdehnung verdickten und verhärteten Schwellkörpern mit Verkrümmung des erigierten Penis.

Weiser (1917): 2 Fälle, und zwar:

1. Schmerzhafte Erektionen und Impotentia coeundi; durch Röntgenbestrahlung Beschwerden behoben, Potenz noch fraglich.

2. Schmerzhafte Erektionen; Behandlung steht noch aus.

Galwesky u. Weiser (1918): 12, also wohl 11 weitere Fälle Galewskys.

Callomon (1920): Zu den alten 6 noch weitere 7 Fälle.

Martenstein (1920/21): 5 Fälle, und zwar:

1. 38 Jahre; zugleich seit 2 Jahren Dupuytrensche Contractur am rechten Ringfinger und Keloid in der Leistengegend nach Granatsplitterstreifschuß; öfters rückfällige Gonorrhöe, zuletzt vor 1 Jahr und jetzt noch positiver Gonokokkenbefund; keine Gicht, Rheumatismus oder Lues; Wassermannsche Reaktion negativ; nahe Eichel in beiden Schwellkörpern kleinkirschgroße, rundliche, derbe Knoten und im vordersten Drittel dorsal diese brückenartig verbindende schmale, derbe Platte.

2. 48 Jahre; zugleich Narbe von vor 7—8 Jahren operierter Dupuytrenscher Contractur am rechten Kleinfinger; keine Gicht; vor vielen Jahren Gonorrhöe; dorsal derbe Platte an der Peniswurzel und dicht hinter der Eichel noch einige kleine Knötchen; Schmerzen bei Erektion; keine Formveränderung; nach Fibrolysin Schmerzen verschwunden, aber Verhärtung unverändert.

3. 53 Jahre; zugleich seit 20 Jahren Dupuytrensche Contractur am rechten Mittel- und linken Kleinfinger; keine Geschlechtskrankheiten oder Arthritis; dicht hinter der Eichel 2,5 cm lange und 1,5 cm breite, bis zur Peniswurzel reichende,

Digitized by Google
Original from UNIVERSITY OF CALIFORNIA
Generated on 2019-05-24 17:31 GMT / http://hdl.handle.net/2027/uc1.b3753216
Public Domain in the United States, Google-digitized / http://www.hathitrust.org/access_use#pd-us-google

nicht druckempfindliche Platte; seit 2 Monaten Spannungsschmerz bei Erektion, aber keine Verkrümmung.

4. 45 Jahre; zugleich seit 5 Jahren Dupuytrensche Contractur am linken Kleinfinger; vor 20 Jahren Gelenkrheumatismus; keine Gicht; mehrmals Tripper, zuletzt vor 16 Jahren; vor 26 Jahren Lues; Wassermannsche Reaktion negativ; seit 4 Jahren Spannungsschmerz bei Erektion und nicht druckempfindliche Verhärtung hinter der Eichel sowie Penisverkrümmung nach oben; Fibrolysininjektionen erfolglos; Verschlimmerung durch Ausdehnung der Verhärtung und Verkrümmung des Glieds.

5. 22 Jahre.

Dazu kommen noch unsere oben beschriebenen Fälle.

Zählen wir die genannten Fälle den von zur Verth u. Scheele gesammelten 100 hinzu, so kommen wir auf rund 200 echte Fälle von Induratio penis plastica.

5. Das Alter.

Was das Alter der Patienten angeht, so ist das höhere Lebensalter bevorzugt, und zwar am häufigsten angegeben das zwischen 40 und 60 Jahren, auch in unserem Falle das 50. Öfters wird wohl auch das noch höhere Alter befallen, wird sich aber naturgemäß wegen der durch Potenzerlahmung geringfügigeren Beschwerden seltener beim Arzt melden. Jedoch kommt das Leiden als echte Induratio penis plastica auch bisweilen, allerdings anscheinend selten, in früherem Alter, also in in den 20er und 30er Jahren vor, so im 29. (Echtermeyer), 28. (Delafosse, Guyon), 27. (Sachs), 26. (Tuffier), 25. (Callomon), 22. (Martenstein), 18. (Nobl). Galewsky, welcher mit 20 Fällen wohl die größte Erfahrung hat, sah nur ältere Männer zwischen 30 und 60 Jahren, nie jüngere unter 30, aber auch nur selten ältere über 60 Jahre und Callomon unter 13 Fällen stets Männer zwischen 40 und 60 Jahren, nur je 1 im 25., 36. und 62. Jahre. Zur Verth u. Scheele berechnen unter den von ihnen gesammelten 100 Fällen, abzüglich von 8 ohne Altersangaben, folgende Prozentzahlen:

3.	Dezennium	6,5
4.	„	9,7
5.	„	27,2
6.	„	38,1
7.	„	11,9
8. usf.	„	6,5

Es kommt also somit je $^1/_3$ der Fälle auf das 5. und auf das 6. Jahrzehnt und das restliche $^1/_3$ in allmählichem An- und Abstieg auf die Jahrzehnte davor und danach.

6. Symptomatik.

Das Krankheitsbild der Induratio penis plastica ist gekennzeichnet durch eine Reihe charakteristischer Symptome, bzw. Folgen.

Digitized by Google
Original from UNIVERSITY OF CALIFORNIA
Generated on 2019-05-24 17:31 GMT / http://hdl.handle.net/2027/uc1.b3753216
Public Domain in the United States, Google-digitized / http://www.hathitrust.org/access_use#pd-us-google

Das wichtigste Symptom ist die Verhärtung am Penis, welche in ihrer typischen Konsistenz, Form, Lokalisation und Tiefenlage pathognomonisch ist.

Die Konsistenz der Verhärtung ist derb bis knorpel- oder gar knochenhart.

Die Form ist knoten-, strang- oder plattenförmig. Dabei scheinen im allgemeinen die knotenförmigen Einlagerungen den Anfang und die strangförmigen die Fortsetzung und die plattenförmigen den Schluß zu bilden, ohne daß nach den bisher vorliegenden Angaben dieser Weg immer eingehalten zu werden scheint; Galewsky fand stets eine 2—3 markstückgroße ovale Platte. Bisweilen setzt sich die Affektion auf das Septum fort oder befällt dieses vielleicht auch isoliert. Öfters (Coenen, Dreyer, Sachs, Taylor, Wilson und unser 1. Fall u. a.) wird angegeben, daß sich die Verhärtungen in 2 Längsreihen zu beiden Seiten an der Mittellinie entwickeln und manchmal, daß sie dann schließlich in der Mittellinie zusammenfließen, auch hier anscheinend in der genannten Reihenfolge: Knoten, Stränge und Platte. Zur Verth u. Scheele bemerken über die Form der Verhärtung folgendes: Typisch sind Platten-, Sattel-, Rückenschild- oder Scheibenformen (40%); als Vorstufe mögen gelten die Knotenformen (10%), als weiterentwickelte Platten die Ring- bzw. Siegelringformen (4%), als auf das Septum fortgesetzte die Keil- oder Kielformen (7%), als isolierte Septumaffektionen die Stab- oder Strangformen (5%), als kombinierte Platten und Stränge die Hammer- oder Spatenformen (5%); in den übrigen Fällen (29%) fehlen Angaben.

Die Lokalisation ist bei der echten Induratio plastica stets dorsal, im übrigen im Beginn anscheinend meist an der Peniswurzel, seltener hinter der Eichel und am seltensten in der Schaftmitte; die Mitte wird wohl meist erst später affiziert; schließlich ist evtl. die ganze Länge des Penis befallenen; zur Verth u. Scheele fanden unter 100 Fällen als Ausgang bzw. Sitz angegeben: Wurzel 30 mal, Schaftmitte 8 mal, Eichelfurche 16 mal, ganzer Schaft 14 mal, Rücken im allgemeinen 16 mal, kein Vermerk 16 mal.

Die Tiefenlage der Verhärtung ist, wie bei dem pathologisch-anatomischen Befund genauer beschrieben wird, stets zwischen Haut und Schwellkörper. Die Haut ist über die Verhärtung gut verschieblich und völlig unverändert. Die Verhärtung selbst ist am Rücken des Penis wenig verschieblich, anscheinend auch nur in querer Richtung, läßt sich aber oft am Rand von der Unterlage abheben oder gar umgreifen und aufstellen. In vorgeschrittenen Fällen ist die Verhärtung mit den Schwellkörpern fest verwachsen. Bei der Erektion bleibt die Verhärtung sehr gut tastbar, wohingegen sie im Falle der Affektion der Schwellkörper selbst (sog. unechte Induration des Penis oder Induration der

Digitized by Google
Original from UNIVERSITY OF CALIFORNIA
Generated on 2019-05-24 17:31 GMT / http://hdl.handle.net/2027/uc1.b3753216
Public Domain in the United States, Google-digitized / http://www.hathitrust.org/access_use#pd-us-google

Schwellkörper) bei der Erektion verschwinden oder wenigstens zurücktreten kann.

Die in manchen, namentlich in vorgeschrittenen Fällen vorhandenen Kalk-, Knorpel- und Knochenplättchen sind meist fühlbar, vereinzelt auch — wie im Falle Lenhossek — sichtbar und oft im Röntgenbild erkennbar. In der neueren Zeit ist das Röntgenverfahren bei Induratio penis plastica häufiger angewandt worden. Zur Verth u. Scheele, welche auch ein Röntgenbild wiedergeben, fanden unter den von ihnen gesammelten 100 Fällen 17 mal Röntgenbefund erwähnt, und zwar 10mal negativ, 1 mal Knorpel- und 6mal Knochenschatten, von welchen drei durch mikroskopische Untersuchung bestätigt wurden. Positive Röntgenbefunde finden sich bei Brohl, Delbanco, Frangenheim, Hörz, Posner, Sachs, Smend, zur Verth u. Scheele, Wollenberg u. a. In den meisten Fällen scheint Schattenbildung im Röntgenbild mangels entspr. Kalk-, Knorpel- oder Knochenbildung zu fehlen; so fanden positiven Befund zur Verth u. Scheele in 1 von 3, Posner desgl., wir in keinem von unseren Fällen. Der Röntgenbefund kann auch trotz Vorhandenseins von Knorpel und Knochen negativ sein, wie im Falle Sachs, wo die mikroskopische Untersuchung der exstirpierten Schwiele Knorpel und Knochen ergab. Oder es ist die tatsächliche Größe bedeutender, als man nach dem Röntgenbild vermutet. Im übrigen ist die Schattenbildung im Röntgenbild in der Regel unregelmäßig-zackig mit Fortsätzen und mit Löchern (vgl. Frangenheim!) oder besteht aus mehreren isolierten Gebilden (vgl. zur Verth u. Scheele!); bei seitlichen Aufnahmen können Fortsätze in das Septum hinein sichtbar werden (vgl. Smend!).

Die beschriebene Verhärtung am Penis setzt in der Regel eine Reihe von typischen Folgeerscheinungen. In einer Anzahl von Fällen fehlen Beschwerden, wobei die Verhärtung meist zufällig vom Patienten oder vom Arzt entdeckt worden ist. In den meisten der in der Literatur beschriebenen Fälle bestehen aber Beschwerden derart, daß die Patienten sich genötigt sahen, deswegen den Arzt aufzusuchen. Die Verhärtung ist im schlaffen Zustand des Penis gewöhnlich nicht druckempfindlich und nur ausnahmsweise beim Betasten oder gar spontan empfindlich. Dagegen besteht bei der Erektion oft ein heftiger Schmerz, welcher als spannend beschrieben wird, und welcher nach Leisten, Lenden und Oberschenkel ausstrahlen kann; in einzelnen Fällen besteht kein Schmerz oder nur ein unbehagliches Gefühl; auch scheint der Schmerz in einigen (stationären oder zurückgehenden) Fällen mit der Zeit nachzulassen oder zu verschwinden.

Meist ist ferner der Penis geknickt, und zwar stets nach der Seite der Verhärtung, also dorsal: sog. „Strabismus penis“ oder „Chorda venerea“; auch dieses Symptom kann fehlen, und zwar

Digitized by Google
Original from UNIVERSITY OF CALIFORNIA
Generated on 2019-05-24 17:31 GMT / http://hdl.handle.net/2027/uc1.b3753216
Public Domain in the United States, Google-digitized / http://www.hathitrust.org/access_use#pd-us-google

auch trotz vorhandener Schmerzen (wie in 2 Fällen von Martenstein u. a.).

Öfters ist angegeben und vielleicht noch öfters bei genauer Untersuchung, wie auch in unserem Fall, erkennbar, daß der distal von der Verhärtung gelegene Teil des Penis bei der Erektion mangelhaft Blutversorgung und damit eine ungenügende Strammheit aufweist: sog. „Erection louche"; dieser Umstand erklärt sich mit einer durch die Verhärtung bedingten Kreislaufstörung und hat wohl dann statt, wenn die Schwiele die Ausdehnungsfähigkeit der Schwellkörper behindert.

Selten ist durch das Leiden die Ejaculation gestört derart, daß sie bei erigiertem Penis infolge Abknickung nicht möglich ist und erst mit Erschlaffen des Penis erfolgt; vielmehr ist in der Regel ausdrücklich vermerkt, daß die Ejaculation ungestört ist.

Dagegen verursachen die oben beschriebenen Folgen spez. Schmerz und Abknickung oft eine Impotentia coeundi, welche teils mechanisch, teils psychisch bedingt sein kann. Oft ist schon rein mechanisch die Einführung des Gliedes beim Beischlaf erschwert oder nur mit gewissen Manipulationen möglich oder ganz unmöglich. Bei längerem Bestehen des Leidens fehlen nicht Störungen des Seelenlebens im Sinne der Melancholie, welche schließlich zu Selbstmordgedanken führen können (vgl. Delaborde, Galewsky u. Hübener, Guyon, Tuffier, Waelsch u. a.).

Callomon sah in einem Fall profuse Blutungen beim Coitus, welche er infolge Schleimhautruptur in dem bei Erektion stark geknickten Penis erklärt.

7. Verlauf.

Der Verlauf des Leidens ist ein ausgesprochen chronischer. Die Krankheit beginnt schleichend. Zunächst fehlen lange Zeit Schmerzen und Störungen. Zum Arzt kommen die Patienten gewöhnlich erst, wenn sie einen größeren Knoten, und vor allem, wenn sie eine Verkrümmung des erigierten Penis bemerken, zumal wenn letztere die Einführung des Glieds erschwert oder verhindert. Das Wachstum der Verhärtung ist langsam. Gewöhnlich schreitet das Leiden allmählich fort. Es kann aber auch, und zwar anscheinend in jedem, auch im ausgebildeten Stadium von selbst stillstehn oder zurückgehn; solche stationären bzw. spontan gebesserten Fälle sind mehrfach, allerdings nicht häufig beschrieben, vgl. Callomon (2 Fälle), Echtermeyer, Oppler, Riedel, Finger bzw. Sachs, Schaeffer und unseren zweiten Fall! Dabei verlieren oder bessern sich die Schmerzen und die Funktion; dagegen bleibt meist die Verhärtung und mehr oder weniger auch die Verkrümmung; aber auch Verhärtung und Verkrümmung können schwinden. Callomon sah spontanen Rückgang 2 mal unter 13 Fällen,

Digitized by Google
Original from UNIVERSITY OF CALIFORNIA
Generated on 2019-05-24 17:31 GMT / http://hdl.handle.net/2027/uc1.b3753216
Public Domain in the United States, Google-digitized / http://www.hathitrust.org/access_use#pd-us-google

und zwar je 1 Fall nach 3 Monaten, und in einem 2. Fall von unnachgiebiger Induration mit profusen Blutungen beim Coitus (s. o.) nach 2 Jahren spontan Rückgang und nach weiteren 5 Jahren völlige Dauerheilung, wobei die $1^1/_2$ cm breite Verhärtung, Funktionsstörung, Verkrümmung, Schmerzen und Blutungen verschwunden waren.

8. Diagnose und Differentialdiagnose.

Die Diagnose der Indutario penis plastica ist für den Kundigen auf Grund des klinischen Befundes einer Verhärtung mit ihrer typischen Konsistenz, Form, Lokalisation und Tiefenlage leicht zu stellen; Vorgeschichte und Folgezustände ergänzen das Krankheitsbild.

Differentialdiagnostisch ist eine Gruppe von Erkrankungen des Penis abzutrennen, welche ebenfalls zu Verhärtungen und Verkrümmungen des Glieds führen können; Fälle solcher Art sind in der Literatur vielfach der Induratio penis plastica auf Grund der genannten Übereinstimmung beigesellt worden, aber von ihr durch erhebliche und wohl feststellbare Verschiedenheiten abzutrennen. Zu solchen „unechten" Fällen von Induratio penis plastica gehören vor allem Verhärtungen in den Schwellkörpern selbst: (sog. „Induratio corp. cav."); sie liegen nicht auf, sondern in den Schwellkörpern und sind in dieser Lage nachweisbar u. a. dadurch, daß sie bei der Erektion mehr oder weniger verschwinden. Derartige Verhärtungen der Schwellkörper finden sich bei folgenden Krankheiten:

1. Eitrige Entzündung (Cavernitis): direkt, (bei penetrierender Verletzung), fortgeleitet (bei infizierten Wunden, schankrösen und luetischen Geschwüren, Furunkeln, Abscessen, Phlegmonen, Erysipel) und metastatisch (bei Appendicitis, Tuberkulose und Carcinom der Blase, Sepsis, Typhus, Pocken usw.).
2. Marasmus senilis.
3. Arteriosklerose.
4. Gicht.
5. Diabetes (Harnbefund!).
6. Leukämie (Allgemeinzustand, Blutbild!).
7. Syphilis, und zwar seltener Primäreffekt, meist Gumma, (Wassermannsche Reaktion und Heilerfolg!).
8. Tuberkulose, und zwar spez. Konglomerattuberkel.
9. Gonorrhöe, und zwar meist spontan, gelegentlich auch bei Urethrotomia interna (Verhärtungen gehen hier von der Harnröhre aus, wo sie Strikturen machen, und befallen die Schwellkörper erst sekundär und zumeist nur den der Harnröhre, sitzen also in der Regel an der Unterseite und lassen das Dorsum frei, wenigstens zunächst!).
10. Verletzungen, Vorgeschichte und atypischer Sitz! Teils scharfe (bei Schnitt, Stich, Biß, Schuß usw.), teils vor allem stumpfe

Digitized by Google
Original from UNIVERSITY OF CALIFORNIA
Generated on 2019-05-24 17:31 GMT / http://hdl.handle.net/2027/uc1.b3753216
Public Domain in the United States, Google-digitized / http://www.hathitrust.org/access_use#pd-us-google

(sog. „Fraktur des Penis", namentlich im erigierten Zustand bei stürmischem Coitus, Stoß, Schlag Fall, Reiten, Knickung mit der Hand, Aufsetzen auf den Schoß usw.).

11. Geschwülste, und zwar Sarkome und Endotheliome, selten auch von der Haut ausgehende Carcinome.

Von den genannten Schwellkörperverhärtungen kommen praktisch vor allem Gumma, Gonorrhöe und Geschwulstbildung in Betracht, welche gelegentlich, wie aus der Literatur hervorgeht, mit der echten Induratio penis plastica verwechselt worden sind.

9. Pathologische Anatomie.

Zum Verständnis der pathologischen Anatomie ist eine kurze Übersicht über die normale Anatomie empfehlenswert; wir unterscheiden am Querschnitt des Penisschaftes (vgl. Abb. 4!) von außen nach innen folgende Schichten:

1. Cutis samt Tunica dartos und Subcutis.

2. Fascia penis (von der Cutis einerseits und von der Albuginea andererseits durch lockeres Gewebe geschieden).

3. Tunica albuginea.

4. Corpora cavernosa.

Während früher die Meinungen über den Begriff der Induratio penis geteilt waren, indem z. T. alle Verhärtungen im Bereich des Penis unter der genannten Bezeichnung geführt wurden, ist man mit fortschreitender Kenntnis zu einer auf Grund der Pathogenese und pathologischen Anatomie aufgebauten Klassifizierung der verschiedenen Affektionen gelangt und bezeichnet mit Induratio penis plastica nur solche Verhärtungen, welche zwischen Haut und Schwellkörpern gelegen sind, und bei welchen die Schwellkörper nicht selbst erkrankt sind, wenigstens nicht primär (vgl. Englisch u. a.).

Was nun diese „echten" Fälle von Induratio penis plastica betrifft, so ist die Frage, von welchem Gewebe die charakteristische Verhärtung ausgeht, wohl in dem Sinne zu beantworten, daß die Tunica albuginea bzw. in vorgeschrittenen Fällen evtl. auch Septum und benachbarte Teile der Schwellkörper den Ausgangspunkt für Verhärtung bzw. Knochenbildung darstellen. Zur Verth u. Scheele nehmen allerdings an, daß die Induration in der Fascia penis, welche nach Eberth an elastischen Fasern besonders reich ist, und zwar am meisten in dem ja auch befallenen Dorsum, liegt, und zwar auf Grund von Tastbefunden in Frühstadien der Erkrankung, bei welchen die Verhärtung von der Albuginea am Rand abhebbar war und sich u. a. gar aufstellen ließ, und auf Grund von Operationsbefunden, nach welchen die Verhärtung nur in wenigen Fällen bis in die Schwellkörper reichte, sonst sich aber

Digitized by Google
Original from UNIVERSITY OF CALIFORNIA
Generated on 2019-05-24 17:31 GMT / http://hdl.handle.net/2027/uc1.b3753216
Public Domain in the United States, Google-digitized / http://www.hathitrust.org/access_use#pd-us-google

von der Albuginea teils stumpf, teils scharf abpräpieren ließ. Uns scheinen diese Umstände auch wohl vereinbar mit der Annahme, daß die Verhärtung von der Albuginea ausgegangen ist; vor allem sprechen hierfür zahlreiche Tast- und Operationsbefunde; auch äußern sich in diesem Sinne die meisten Autoren, und zwar sowohl in kasuistischen Mitteilungen (auf Grund des Operations- und Sektionsbefundes z. B. Chestwood, Delbanco, Frangenheim, Galewsky u. Hübener, Huitfeldt, Naumann u. Göthlin, Sachs, wir u. a.) als auch in den Lehr- und Handbüchern (z. B. Albert, Emmert, Finger, Fischer, Garrè-Borchard, König, Podrazki, Rammstedt u. a.).

Mikroskopische Untersuchungen liegen, da die meisten Fälle konservativ behandelt sind, bisher nur wenige vor, und zwar teils nach Sektion, teils vor allem nach Operation.

Es fanden Leloir in einem Fall Verneuils fibröses Geflecht ähnlich Keloidgewebe, Stopczanski kollagenes Bindegewebe mit einzelnen mehr kompakten Streifen, elastisches Gewebe aus kurzen Fibrillen oder in kleinen Faserbünden, jedenfalls in verringertem Maße, kissenartige Verdickung der Gefäßintima (Sklerose der Dorsalarterie?) und kleine Knorpelinseln, Galewski u. Hübener gefäßarmes kollagenes Bindegewebe mit spärlichen Bindegewebezellen und ohne Kalk, Sachs chronische Bindegewebsverhärtung ohne Entzündung, Swinburne Bindegewebe mit Kalk, Chestwood fibröses Gewebe mit Kalkeinlagerung, Zellinfiltraten um die Gefäße usw., Robineau Verkalkung ähnlich wie bei Trachealknorpelringen, Tuffier und Claude jugendliches Bindegewebe mit feinen elastischen Fasern dazwischen und mit Knorpel, Duplouy Verknöcherung im Septum, Lenhossek Knorpel und Knochen, Hecker-Stromeyer Knochen und fibrösen Knorpel, Rey Knochen, Sachs Bindegewebsknorpel und Knochen ohne Entzündungserscheinungen, Naumann u. Göthlin Bindegewebe mit direkten Übergang in Knochen, Frangenheim von der inneren Schicht der Albuginea ausgehenden Knochen und Bindegewebe, Stopczanski kollagenes Bindegewebe und Knorpel, Huitfeldt Bindegewebe und Knochen mit unregelmäßigen Kalkinkrustationen, de Vreese Knorpel und Knochen, Smend Bindegewebe und darin eingelagert Knochenlamellen, Gerster u. Mandelbaum echten Knochen, Girgolaff echten Knochen, Cinquemani echten Knochen, zur Verth u. Scheele wirres Geflecht von Faserbündeln mit länglichen Kernen, in der Mitte elastische Fasern und in einer stecknadelkopfgroßen Insel verkalkte Grundsubstanz, wir gefäß- und kernarmes Bindegewebe in Form von dicken, strukturlosen Balken mit spärlichen Zügen kernreicheren Bindegewebes, dazu elastische Fasern verringert und anscheinend auseinandergedrängt.

Digitized by Google
Original from UNIVERSITY OF CALIFORNIA
Generated on 2019-05-24 17:31 GMT / http://hdl.handle.net/2027/uc1.b3753216
Public Domain in the United States, Google-digitized / http://www.hathitrust.org/access_use#pd-us-google

Nach diesen Befunden darf man wohl den in den meisten Fällen übereinstimmenden Befund als typisch ansehen, nämlich in der Albuginea lokalisiertes gefäß- und kernarmes Bindegewebe in Form von strukturlosen Balken, in welchen die elastischen Fasern verringert und anscheinend auseinandergedrängt sind. Das histologische Bild ähnelt dem des Keloids, mit welchem schon Tuffier und Leloir die Induratio penis plastica verglichen haben.

Eine besondere Besprechung verdienen die interessanten Befunde an Kalk, Knorpel und Knochen, welche in einer Reihe von Fällen beobachtet, von den obengenannten Autoren auch im Röntgenbild und im Operations- bzw. Sektionspräparat nachgewiesen worden sind. Bereits Demarquay 1877 erwähnt sie. Tuffier gibt ihr Vorkommen als möglich zu. Frangenheim (1907) hat mit einem eigenen 5 operierte, 6 sezierte und mehrere klinisch beobachtete Fälle von „Penisknochen" zusammengestellt. Unter Benutzung seiner Zusammenstellung konnten wir folgende Fälle auffinden:

1. operierte: Mac Chellan, Hecker-Stromeyer, Naumann u. Göthlin, Regnoli, Frangenheim-Lexer; dazu Girgolaff, Gerster u. Mandelbaum, Huitfeldt, Sachs, Cinquemani;

2. sezierte: Lenhossek, Rey, Robineau, Demarquay, Brohl, Chestwood;

3. klinische beobachtete: Duplouy, Siegmund, Velpeau, Kaufmann, Posner, Rozsay, Merle, Malgaigne, Petrequin; dazu Romme, Hörz, Sachs und wohl auch Tuffier und Claude (Enchondrom) und de Vreese (Osteom).

Damit kommen wir auf etwa 20 bis 30 Fälle von Penisknochen, und wir werden sein Vorkommen bei Induratio penis plastica, auf deren über 200 bisher bekannte Fälle wohl die meisten Fälle von Penisknochen entfallen, wohl zu über 10% berechnen dürfen. Es ist also die Bildung von Knochen und Knorpel bei Induratio penis plastica nicht selten, aber auch nicht sehr häufig. Anscheinend findet sie sich zumeist in vorgeschrittenen Fällen (Smend, zur Verth u. Scheele u. a.). Es gibt aber zweifellos echte Fälle von Induratio penis plastica, in welchen auch nach langem Bestand niemals Knochen und Knorpel auftritt (Verneuil, Galewsky u. Hübener u. a.). Andererseits ist, wie Frangenheim besonders betont, der Penisknochen nicht stets aufzufassen als Folge der Induratio penis plastica, findet sich vielmehr auch als Folge anderer Erkrankungen des Penis, spez. seiner Schwellkörper z. B. nach Trauma mit Bluterguß, Entzündung, Gonorrhöe, Lues (Gumma) usw. Die Entstehung des Penisknochens im allgemeinen wie bei der Induratio penis plastica im besonderen wird verschieden erklärt.

Digitized by Google
Original from UNIVERSITY OF CALIFORNIA
Generated on 2019-05-24 17:31 GMT / http://hdl.handle.net/2027/uc1.b3753216
Public Domain in the United States, Google-digitized / http://www.hathitrust.org/access_use#pd-us-google

Nach einigen Autoren (Merle, Posner, Neumark u. a.) handelt es sich stets oder doch wenigstens in den Fällen unbekannter Ursache (Sachs) um eine Mißbildung im Sinne einer Neigung des Penis zu Verknöcherungsvorgängen infolge atavistischen Rückschlags entsprechend dem Vorkommen des Penisknochens (Os priapi) bei vielen Tieren (z. B. Affen, Fledermäusen, Meerschweinchen, Hunden, Katzen, Bären, Fischottern, Robben, Walrossen usw.); demnach bestünde bei den betreffenden Patienten eine ererbte Disposition, und durch ein auslösendes Moment käme die Knochenbildung zum Ausbruch. Zur Verth u. Scheele lehnen auf Grund ihrer eigenen und auf Grund anderer Studien über den Penisknochen bei Tieren die Analogie der Induratio penis plastica mit ihm und die Erklärung durch Atavismus entschieden ab. Auch als eine einfache Alterserscheinung läßt sich die Knochenbildung mangels häufigeren Vorkommens bei Greisen nicht auffassen. Vielmehr besteht mit größter Wahrscheinlichkeit die von den meisten Autoren geteilte Auffassung zu Recht, daß es sich bei der Knochenbildung um Metaplasie d. h. Gewebsumbildung handelt, indem in gewissen, spez. älteren und vorgeschrittenen Fällen aus dem veränderten Bindegewebe der Induration Knochen hervorgeht, und zwar aus Blutergüssen infolge Traumen zumal bei abnormer Brüchigkeit arteriosklerotischer Gefäße analog der Knochenbildung bei Myositis ossificans („Reit-, Exerzierknochen" usw.), Laparotomienarben, Tracheopathia osteoplastica, Arthritis spez. Spondylitis deformans u. dgl. Nach zur Verth u. Scheele kommen für die Knochenbildung bei Induratio penis plastica in Betracht: Blutaustritte nach mehr oder weniger schweren Traumen, arteriosklerotische Ernährungsstörungen und wohl selten unmittelbare Umwandlung elastischer Elemente in Knochengewebe. Frangenheim, obige Erklärung des weiteren ausführend, bemerkt, daß der Penisknochen weder als atavistische noch als Altersbildung, sondern als Metaplasie aufzufassen sei, was als nicht besonders merkwürdig erscheinen könne, wenn man bedenke, daß es im menschlichen Körper kein Gewebe gibt, in welchem nicht gelegentlich, und zwar durchaus nicht immer in höherem Alter Knochenneubildung gefunden wird. In diesem Sinne ist, wie Girgolaff richtig sagt, zwischen Induration und Penisknochen kein prinzipieller, sondern nur ein gradueller Unterschied.

10. Pathogenese.

Die Pathogenese der Induratio penis plastica ist noch heute nicht geklärt. Über die Ursachen des Leidens sind von jeher zahlreiche Vermutungen ausgesprochen worden. Lapeyronie nahm gesteigerten Reiz durch sexuellen Abusus an. Ricord (100 Jahre später) beschuldigte 4 Ursachen:

Digitized by Google
Original from UNIVERSITY OF CALIFORNIA
Generated on 2019-05-24 17:31 GMT / http://hdl.handle.net/2027/uc1.b3753216
Public Domain in the United States, Google-digitized / http://www.hathitrust.org/access_use#pd-us-google

Geschlechtskrankheiten,
Entzündungen,
Traumen und
unbekannte Momente.

In der älteren und z. T. auch noch in der neueren Literatur führen einige Autoren die Verhärtungen des männlichen Gliedes ohne Unterschied auf Geschlechtskrankheiten, sei es auf Syphilis, sei es auf Gonorrhöe, zurück; doch läßt sich diese Annahme nicht aufrechterhalten. Mit der Zeit sind dann alle möglichen allgemeinen und lokalen Einflüsse verantwortlich gemacht worden, ein Beweis, daß die Ätiologie des Krankheitsbildes bisher noch dunkel geblieben ist. Bei der kritischen Sichtung dieser verschiedenen Annahmen ist es nötig, von vornherein alle „unechten" Fälle von Verhärtung des männlichen Gliedes von der eigentlichen Induratio penis plastica abzuscheiden. Wenn wir dies tun (vgl. Differentialdiagnose!) und uns auf die echten Fälle beschränken, so bleiben folgende ursächlichen Momente für die Berücksichtigung der Pathogenese übrig:

a) Allgemeine oder innere Momente:

1. Diabetes (Verneuil 3 von 4, Etienne 3 von 10, Tuffier 2; dagegen Callomon 1 von 13 und Lavenant u. Zislin 0 von 21).

2. Gicht (auch zugleich mit Dupuytrenscher Contractur Neumark, dagegen 4 mal nicht Martenstein; ferner de Kirby 4 von 4; dagegen Callomon 0 von 13 und Lavenant u. Zislin 0 von 21).

3. Rheumatismus bzw. Arthritis (Tuffier 15, Etienne 7 von 10).

4. Arteriosklerose bzw. Arterienveränderung.

5. Alkohol- oder Tabakabusus.

6. Syphilis: Abgesehen von Schwellkörperdestruktion durch Primäraffekt oder häufiger Gumma, welche „unechten" Fällen zugrunde liegen, spielt die Syphilis vielleicht auch bei den echten Fällen von Induratio penis plastica eine Rolle, und zwar durch Gefäßerkrankung infolge Toxinbildung, im übrigen vgl. Belege bei Therapie!

7. Gonorrhöe: Auch hier handelt es sich in der Regel um Schwellkörpererkrankung, also um „unechte" Induration; immerhin verdienen die echten Fälle von Martenstein, Pakowski, van der Poel, Wolsin und uns, bei welchen öfters wiederkehrende Gonorrhöe mit periurethralen Infiltraten, Strikturen, Prostatitis usw. vorliegt, Erwähnung.

b) Örtliche oder äußere Momente, und zwar Traumen, spez. quetschende. Die den Penis betreffenden Traumen lassen sich einteilen in:

Digitized by Google
Original from UNIVERSITY OF CALIFORNIA
Generated on 2019-05-24 17:31 GMT / http://hdl.handle.net/2027/uc1.b3753216
Public Domain in the United States, Google-digitized / http://www.hathitrust.org/access_use#pd-us-google

1. schwere einmalige Traumen mit Zerstörung von Penis-, spez. Schwellkörpergewebe, z. B. durch Stich, Schuß usw.; solche Fälle scheiden als unechte von vornherein aus;

2. leichte einmalige Traumen z. B. durch Quetschung oder Coitusverletzung (Hauck, Hecker, Naumann u. Göthlin, Rona, Smend, O'Zoux u. a.); Brohl nimmt auf Grund des häufigen Sitzes des Leidens an der Peniswurzel nahe der Symphyse als Ursache für die Entstehung die leichten Traumen an, welche das Gewebe beim Anstoßen des Penis gegen die Symphyse erleidet; auch der Druck der Blutleerbinden bei der Operation kann nach zur Verth u. Scheele vielleicht als Ursache eines Rezidivs verantwortlich zu machen sein;

3. leichte häufige Traumen z. B. durch sexuellen Abusus bzw. chronische Erektion (Lapeyronie, Tuffier, Nelaton, van der Poel, Rapin, Sachs u. a.). Die einmaligen oder häufigen leichten Traumen könnten wohl durch Bluterguß, welchem eine Verhärtung folgt, ursächlich wirken. Ob sie freilich tatsächlich in diesem Sinne wirken und als Ursache für die Induratio penis plastica angeschuldigt werden dürfen, erscheint recht fraglich, wenn man bedenkt, daß solchen Traumen doch sozusagen alle Männer ausgesetzt sind, und daß solche Traumen bei der Induratio penis plastica, ebenso wie bei vielen Geschwülsten, zwar vom Patienten als Ursache angegeben werden, obwohl das Leiden aller Wahrscheinlichkeit nach schon lange bestanden haben muß und vom Patienten erst bemerkt sein wird, nachdem das Trauma die Aufmerksamkeit darauf hingelenkt hat. Jedenfalls ist ein Trauma überhaupt nur in einer geringen Zahl von Fällen (nach zur Verth u. Scheele in 6%) angegeben. Für die übergroße Mehrzahl der Fälle kommt das Trauma also keinesfalls in Betracht. Aber auch für den kleinen Rest der Fälle muß die Rolle des Traumas für die Pathogenese der Induratio penis plastica nach dem Gesagten doch als sehr fraglich bezeichnet werden.

Eine Reihe von Autoren haben versucht, auf Grund des histologischen Befunds der Frage nach der Entstehung des Leidens näher zu kommen: Waelsch vermutet von den Gefäßen ausgehende Bindegewebsneubildung in Gestalt einer Phlebitis und Periphlebitis der V. dorsalis penis prof. und superfic. mit ihren Plexus retroglandularis und subpubicus und Girgolaff allgemein eine Gefäßerkrankung, und zwar häufig, freilich nicht immer eine luetische; da entsprechende Befunde in der Mehrzahl der Fälle fehlen, können diese Erklärungsversuche naturgemäß keinesfalls allgemein gelten. Tuffier kommt auf Grund seiner Untersuchungen an 2500 Leichen zu dem Schluß, daß eine physiologische Verdickung des Septums und der Albuginea bei alten Männern besteht und daß im Greisenpenis ein Schwund des elastischen Gewebes eintritt, indem eine Umwandlung des elastischen Gewebes in fibröses erfolgt; diese fibrösen Teile sind nun allen Verän-

Digitized by Google
Original from UNIVERSITY OF CALIFORNIA
Generated on 2019-05-24 17:31 GMT / http://hdl.handle.net/2027/uc1.b3753216
Public Domain in the United States, Google-digitized / http://www.hathitrust.org/access_use#pd-us-google

derungen des fibrösen Systems ausgesetzt; bei Induratio penis plastica sind die Knoten als Degenerationserscheinungen des Bindegewebes aufzufassen im Sinne besonderer Krankheitserscheinungen, wie man sie in Gelenken, Gelenkkapseln und Aponeurosen arthritischer Greise findet, indem bei Arthritis, Gicht und Diabetes offenbar eine besondere Neigung zu Degeneration des gesamten Gewebes besteht, wie man an den Tophi, Arthritis deformans und Contractur der Palmaraponeurose erkennen kann. Zur Verth u. Scheele bemerken, daß die Induratio penis plastica sich in einer Gewebsschicht des Penis entwickelt, welche besonders reich an elastischen Fasern ist, und vermuten, daß sie die Folge von Elasticaveränderungen in den Penishüllen sei in folgendem Sinne: Das elastische Gewebe, z. B. dasjenige in den Blutgefäßen, erleidet nach Aschoff in der absteigenden Periode des Lebens eine Veränderung durch senile Sklerose, indem es in seiner Elastizität Einbuße erleidet und dafür Bindegewebsbereicherung aufweist, welche aufzufassen ist als kompensatorischer Prozeß mit Bildung minderwertigen Ersatzmaterials bei Steigerung der Funktion — ein Prozeß, welcher bei übermäßiger Inanspruchnahme oder bei Schädigung durch gewisse Gifte (Nicotin, Alkohol u. dgl.) auch juvenil einsetzen kann. Für eine in diesem Sinne erklärte Elasticaveränderung in den Hüllen des Penis sollen sprechen: die Lage der Induration in der elasticareichen Fascia penis, analoge Umwandlungen elastischer Elemente in anderen Organen (Blutgefäßen, Trachea) und die Übereinstimmung des Alters, in welchem die Erscheinungen der Arteriosklerose auftreten mit dem Alter der an Induratio penis plastica Erkrankten. Als schädliche Momente für das elastische Gewebe sind anzusehen äußere Ursachen (leichte Traumen, Erregungen, chronische Erektionen) und innere Ursachen (Alter, Gicht, Diabetes, Arteriosklerose, alte Syphilis, chronische Gelenkerkrankungen, Gifte: Nicotin und Alkohol). Für die Knochenbildungen kommen ferner als wesentliche Bedingungen Blutaustritte nach mehr oder weniger schweren Traumen, arteriosklerotische Ernährungsstörungen sowie wohl als seltenster Befund unmittelbare Umwandlung elastischer Elemente in Knochengewebe in Betracht.

Zur Verth u. Scheele haben 1913 die ätiologische Angabe unter den von ihnen gesammelten 100 Fällen in folgender Tabelle zusammengestellt:

	vorhanden	fehlend
Gicht	13	26
Diabetes	12	44
Gelenkrheumatismus / Arthritismus	15	23
Arteriosklerose	15	5
Syphilis	13	47
Gonorrhöe	21	28
Trauma	6	23

Digitized by Google
Original from UNIVERSITY OF CALIFORNIA
Generated on 2019-05-24 17:31 GMT / http://hdl.handle.net/2027/uc1.b3753216
Public Domain in the United States, Google-digitized / http://www.hathitrust.org/access_use#pd-us-google

Fassen wir an Hand dieser Tabelle, welche auch durch die neuere Kasuistik keine wesentliche Verschiebung erleidet, und an Hand der obengenannten Ausführungen das über die Pathogenese Gültige zusammen, so kommen wir zu folgendem Ergebnis: Traumen sind nur in einer kleinen Zahl von Fällen angegeben und auch in diesen als nicht sicher verantwortlich zu bezeichnen. Die Zahl der an Syphilis und Gonorrhöe Leidenden ist in Hinblick auf die weite Verbreitung dieser Geschlechtskrankheiten zu gering, um als ursächliche Momente der Induratio penis plastica schwer zu wiegen; sie mögen hier und da mitspielen, die Gonorrhöe lokal und die Syphilis allgemein wirkend. Ähnlich wie letztere zu bewerten sind wohl auch gewisse Gifte (Alkohol und Nicotin) sowie die Arteriosklerose. Recht beachtenswert erscheinen die Angaben über Diabetes, Gicht und Arthritis; es liegt nahe, die Veränderungen bei Induratio penis plastica in Analogie zu setzen zu denen an Gelenken, Sehnenscheiden, Aponeurosen, Knochen usw. bei Gicht und Arthritis, spez. Arthritis deformans. Im übrigen kommen wir freilich in der Frage der Pathogenese zu einem negativen Schlußurteil und müssen bekennen, daß wir hinsichtlich der Ursache der Induratio penis plastica nach wie vor im dunkeln tappen bis auf einen gewissen Lichtschimmer, welcher ausgeht von der wahrscheinlich gültigen Lehre einer Disposition auf Grund bestimmter Konstitution.

In dieser Hinsicht auch bemerkenswert erscheint das mehrmals beobachtete gleichzeitige Vorkommen von Dupuytrenscher Contractur neben Induratio penis plastica. Dieses Vorkommnis ist bereits von den ältesten Autoren vermerkt worden, z. B. von Tuffier, Verneuil u. a. 1906 hat Neumark unter Beifügung eines eigenen Falles, in welchem auch Gicht vor Jahren bestanden hatte, 11 solcher Fälle zusammengestellt, von welchen aber zur Verth u. Scheele 3 als unechte nicht gelten lassen. Auch einen Fall von Hedges, welcher unter 10 Fällen von Dupuytrenscher Contractur 2 mal Induratio penis plastica sah, erkennen sie nicht an. Zur Verth u. Scheele fanden 1913 unter den 100 gesammelten Fällen von Induratio penis plastica 9 zugleich mit Dupuytrenscher Contractur, davon 5 zugleich auch mit Gicht; was die pathologisch-anatomischen Vorgänge betrifft, so sind sie der Ansicht, daß infolge der bisher wenig zahlreichen Untersuchungen von Induratio penis plastica, namentlich von solcher in Frühfällen, Vergleichsschlüsse über die Entstehung dieses Leidens und der Dupuytrenschen Contractur noch nicht angängig sind, und daß ein bemerkenswerter Unterschied zwischen den multiplen Knoten bei letzterer und zwischen den Platten bei ersterem besteht. Sie führen folgende Fälle kombinierter Erkrankung bis 1913 auf: de Kirby, Cameron, Poirier, Delaborde,

Digitized by Google
Original from UNIVERSITY OF CALIFORNIA
Generated on 2019-05-24 17:31 GMT / http://hdl.handle.net/2027/uc1.b3753216
Public Domain in the United States, Google-digitized / http://www.hathitrust.org/access_use#pd-us-google

Spaak, Foucard, Hedges, Neumark, ferner Smend. Dazu fanden wir noch folgende Fälle: Hutchinson (verschiedene), Róna, Sachs, Stein, Lavenant u. Zislin, Coenen und Martenstein (4 Fälle). Damit kommen wir in ungefährer Übereinstimmung mit dem von zur Verth u. Scheele berechneten Prozentsatz (9%) auf fast 10% kombinierter Erkrankung. Diese Zahl ist u. E. eine bemerkenswert hohe und muß um so schwerer ins Gewicht fallen, als es sich um zwei recht seltene Erkrankungen handelt. Was die hiernach anscheinend wenigstens öfters gemeinsam anzusehende Ursache beider Affektionen angeht, so dürfen wir wohl zwanglos die obengenannte Disposition auf Grund bestimmter Konstitution zugrunde legen. Coenen bezeichnet als vermutliche Ursache die fibroplastische Diathese oder rheumatisch-nervöse Konstitution (Neuroarthritismus). Martenstein, welcher in der Jadassohnschen Klinik neuerdings in verhältnismäßiger kurzer Zeit 4 Fälle kombinierter Erkrankung sah, glaubt, daß die Kombination beider Affektionen häufiger sei, als man bisher angenommen habe und auch wohl häufiger konstatiert werde, wenn man darauf achte, was bisher auch dadurch erschwert gewesen sei, daß beide Affektionen oft verschiedenen Fachärzten (Chirurgen und Dermatologen) zugeführt werden. Ein Zusammenhang zwischen Induratio penis plastica und Dupuytrenscher Contractur bzw. sklerosierender Fasciitis bestehe offenbar, aber die gemeinsame Ursache müsse noch als unbekannt gelten; als solche könne er entgegen Neumark die Gicht nicht ansehen auf Grund eigener klinischer Beobachtungen und histologischer Untersuchungen von Sachs u. a. Gicht vermißten übrigens bei ihren Fällen kombinierter Erkrankung auch Stein und Lavenant u. Zislin. Callomon möchte das gleichzeitige Vorkommen von Induratio penis plastica und Dupuytrenscher Contractur für nicht so häufig halten wie Martenstein; es sah bei seinen 10 Patienten mit Induratio penis plastica nie Dupuytrensche Contractur, fand im ganzen Jahrzehnt zwischen Neumark, Sachs und Stein einer- und Martenstein andererseits in der deutschen Literatur keinen weiteren Fall kombinierter Erkrankung erwähnt und bemerkt, daß die neueren Beobachter wie Lier, Galewsky, Delbanco, Großmann, Galewsky u. Weiser u. a. nicht das Vorkommen von Dupuytrenscher Contractur oder wie Lier — und hier möchten wir auch unsere 2 Fälle anführen — gar ausdrücklich das Fehlen letzterer erwähnen. Die Chirurgen weist er noch auf den praktisch beachtenswerten Umstand hin, daß Rückbildungsvorgänge, wie bei Induratio penis plastica, bei Dupuytrenscher Contractur anscheinend vermißt werden, und daß vielleicht bei letzterer auch gute Heilerfolge mit Röntgenbestrahlung sich erzielen lassen, wie solche bei ersterer ja berichtet sind.

Digitized by Google
Original from UNIVERSITY OF CALIFORNIA
Generated on 2019-05-24 17:31 GMT / http://hdl.handle.net/2027/uc1.b3753216
Public Domain in the United States, Google-digitized / http://www.hathitrust.org/access_use#pd-us-google

11. Prognose.

Die Prognose des Leidens ist — außer in den anscheinend ziemlich seltenen Fällen spontanen Stillstands oder Rückgangs — im allgemeinen quoad sanationem ungünstig. Denn in der Regel ist die Krankheit einmal chronisch-progressiv und außerdem hartnäckig, dabei allen therapeutischen Maßnahmen trotzend. Allerdings scheint in zahlreichen Fällen zu einer gewissen Zeit der Krankheitsprozeß haltzumachen. In einer Reihe von Fällen sind und bleiben wohl auch die Beschwerden so gering, daß eine Behandlung nicht aufgesucht wird oder nicht notwendig erscheint. In den meisten der bisher bekanntgegebenen Fälle haben aber die Patienten wegen der oben genannten Symptome bzw. Folgen dringend eine Behandlung verlangt.

12. Therapie.

Die Behandlung der Indûratio penis plastica stellt auch heute noch kein abgeschlossenes Gebiet dar. Wie bei allen schwer beeinflußbaren Krankheiten sind die empfohlenen Mittel zwar zahlreich, aber zugleich auch wenig erfolgreich.

Die Behandlung kann sein eine konservative oder eine operative.

Die konservative Behandlung zerfällt in eine allgemeine oder innere und in eine örtliche oder äußere.

Die allgemeine Behandlung basiert auf der Annahme der ätiologischen Bedeutung gewisser allgemeiner Erkrankungen, von welchen, wie bei der Pathogenese ausgeführt ist, vor allem Gicht, Arthritis und Diabetes, ferner Arteriosklerose, Tabak- und Alkoholabusus und Syphilis in Betracht kommen. In denjenigen Fällen, in welchen eine der genannten Krankheiten vorliegt, wird man jedenfalls eine entsprechende Allgemeinbehandlung einleiten. Freilich wird man sich hinsichtlich der Induratio penis plastica keinen allzu großen Erfolg versprechen dürfen, und zwar schon aus theoretischen Gründen nicht, da es sich um keine unmittelbare d. h. manifeste Teilerscheinung einer Allgemeinerkrankung handelt. In der praktischen Erfahrung hat sich dieser Satz bestätigt. Was insonderheit die Syphilis angeht, so scheint dieselbe öfters vorzuliegen ohne ursächlichen Zusammenhang mit der Induratio penis plastica; wenigstens erwies sich die antisyphilitische Behandlung in den Fällen Blaschko, Callomon, Lavenant u. Zislin (3 Fälle) und Nobl als wirkungslos hinsichtlich des Zustands am Penis. Andere Autoren, wie Fusco, Girgolaff und Wilson, empfehlen auf Grund günstiger Erfahrung, eine antiluetische Kur in jedem Fall zu versuchen, und Fusco will als Ursache für die Induration erworbene oder hereditäre Lues beschuldigen. Aber nach Callomon handelt es sich im Fall Fusco wohl offenbar um eine Fehldiagnose, indem hier ein luetischer Prozeß vorlag, welcher mit echter Induratio penis plastica nichts zu tun

Digitized by Google
Original from UNIVERSITY OF CALIFORNIA
Generated on 2019-05-24 17:31 GMT / http://hdl.handle.net/2027/uc1.b3753216
Public Domain in the United States, Google-digitized / http://www.hathitrust.org/access_use#pd-us-google

habe. Ebenso nimmt Callomon Fehldiagnose oder Spontanheilung im Falle Delcroix de Coster an, welcher durch Tuberkulinbehandlung innerhalb $3^1/_2$ Monaten eine Induration schwinden sah. Eine gewisse medikamentös-diätetische Allgemeinbehandlung wird man immerhin in allen Fällen von Induratio penis plastica versuchen, ausgehend von der wahrscheinlich gültigen Annahme, daß zu der Entstehung des Leidens eine Allgemeinveränderung disponiert; in diesem Sinne sind von alters her empfohlen: Jod, Schwefel, Arsen, Brom u. dgl., Trinkkuren mit Karlsbader-, Vichy- und dgl. Wasser und eine leichte spez. vegetabilische und Milchdiät.

Die lokale Behandlung erstrebt die Rückbildung der Penisverhärtung durch folgende Maßnahmen:

1. Bäder mit Schwefel, Schlamm, Radium u. dgl.

2. Wärme in Form von heißen Bädern, Sitzbädern, Prießnitz- oder Breiumschlägen (z. B. mit Leinsamen; wir möchten insbesondere auch zu einem Versuch mit dem sonst als sehr wirksam befundenen Senfmehl und mit Salzsäurepepsinlösung raten!), Fango- oder Schlammpackungen, Heißluft, Diathermie usw.

3. Massage.

4. Elektrisieren.

5. Resorbentia: Jod (Vasogen oder Salbe), Quecksilber (Pflaster oder Salbe), Ichthyol u. dgl.

Alle diese örtlichen Applikationen haben aber nach dem Urteil fast aller Autoren einen nennenswerten Heilerfolg bisher nicht zu verzeichnen gehabt.

Eine größere Bedeutung wird neuerdings dem Fibrolysin und vor allem den Röntgen- bzw. Radiumstrahlen beigemessen.

Was das Fibrolysin angeht, so wird über seine Heilwirkung bei Induratio penis plastica in ganz ähnlicher Weise geurteilt wie überhaupt bei den seinem Bereich zugezählten Affektionen: Einzelne Autoren haben den Eindruck einer günstigen oder gar heilenden Wirkung; aber die meisten sahen keinen Erfolg oder vermögen doch irgendeinen einwandfreien Beweis eines solchen nicht anzugeben. Bei der Induratio penis plastica ist die Beurteilung noch dadurch erschwert, daß hier spontaner Stillstand oder Rückgang beobachtet wird, und zwar in jedem Stadium der Erkrankung. Erfolge berichten: Waelsch bei 50 Fibrolysininjektionen in 8 Monaten Heilung, Großmann bei 75 Injektionen teils lokal in die Narbe, teils ins Gesäß Heilung bei Cavernitis nach häufigem Tripper, Hartmann beste Erfolge, Mobig Besserung, Wollenberg etwas Besserung bei 30 Injektionen neben Massage über Metallbougie, Martenstein Schmerzbeseitigung, aber keine Änderung der Verhärtung. Schließlich äußerte sich Tillmanns in einer Diskussionsbemerkung zu unserem Vortrage vom Jahre 1914 günstig. Dagegen

Digitized by Google
Original from UNIVERSITY OF CALIFORNIA
Generated on 2019-05-24 17:31 GMT / http://hdl.handle.net/2027/uc1.b3753216
Public Domain in the United States, Google-digitized / http://www.hathitrust.org/access_use#pd-us-google

sahen keine Erfolge: Callomon (in 1 Fall zwar geringe Erweichung und Verkleinerung nach 3 Wochen Kur mit Thiodine- [Thiosinaminäthyljodit]-pillen, aber in weiteren 2 Jahren auch Spontanrückgang; sonst mit Injektionen und Pflastermull keine Wirkung), Dreyer, Markus (2 Fälle), Martenstein, Neumark (mit Fibrolysininjektionen und Einreibungen von Thiosinamincampherlösung), Nobl, Sachs; auch im Lehrbuch von Garrè-Borchard wird das Versagen der Fibrolysininjektionen vermerkt; von unseren Fällen hatte der 1. nach 100 Fibrolysininjektionen gar keinen, der 2. nach etwa 12 keinen unmittelbaren Erfolg. Nach diesen Berichten ist eine deutliche Heilwirkung des Fibrolysins nicht erkennbar; immerhin erscheint ein Versuch mit dem Mittel in Form von 1 oder mehreren Injektionsserien empfehlenswert. Gleiches gilt wohl für das Cholin, über welches bisher allerdings keine Mitteilungen vorliegen. Schließlich wäre die sog. Proteinkörpertherapie in Form von Caseosan- u. dgl. Einspritzungen zu versuchen.

Mehr versprechend lauten die Berichte über die Strahlentherapie. Erstmalig hat auf Grund der Erfolge von Wickham u. Degrais bei Keloiden und störenden Narben durch Radium dasselbe Dreyer-Köln 1913 angewandt und in einem Falle, wo sonstige konservative Maßnahmen, auch Fibrolysininjektionen erfolglos waren, völlige Heilung in anatomischer und funktioneller Hinsicht erzielt (Wickhams Radiumfirnisapparat von 500 000 Aktivitäten zunächst 30 Stunden mit $^4/_{10}$ bis 1 mm Bleifilter, später nochmals 167 Stunden mit 2 mm Bleifilter). Bernasconi, welcher von 3 Fällen 2 mit Röntgenstrahlen behandelte, sah in dem einen Fall nach 18 Sitzungen völlige Heilung. Zur Verth u. Scheele (3 Fälle), Wollenberg (2 Fälle), Waters und Colston (3 Fälle) hatten keinen Erfolg, letztere selbst nicht bei energischer Röntgenbestrahlung (harte Röhre zu 10—12 Benoist in 46 Sitzungen mit Erythemdosen während 2 Monate). Hoffmann erwähnte, daß einige Erfolge mit der Strahlenbehandlung berichtet sind, daß er selbst aber nicht gleich gute sah. Besonders günstig sind die Berichte von Galewsky und Weiser über Röntgenbestrahlung: Von 12 Fällen wurden 6 geheilt, 4 gebessert und nur 1 nicht beeinflußt; Technik: lange Bestrahlung bis zu 3 Monaten in (durchschnittlich) zweiwöchigen Intervallen mit mittelharter bis harter Lilienfeldröhre bei 4 mm Aluminiumfilter etwa 10 Minuten zu bis 150 Fürstenaueinheiten; Erfolg: rasches Schwinden der Schmerzen bereits bei wenigen Bestrahlungen, zuletzt auch der Deviation des erigierten Penis, und zwar bei Jüngeren rascher und besser als bei Älteren. Callomon hatte — allerdings bei geringerer Dosis, Dauer und Häufigkeit der Bestrahlungen — nicht gleich regelmäßige und vollkommene Erfolge, sondern nur Besserungen, und diese nur in einem Teil der Fälle. Wie er bemerkt, ist die Strahlentherapie

Digitized by Google
Original from UNIVERSITY OF CALIFORNIA
Generated on 2019-05-24 17:31 GMT / http://hdl.handle.net/2027/uc1.b3753216
Public Domain in the United States, Google-digitized / http://www.hathitrust.org/access_use#pd-us-google

wohl nicht in allen Fällen wirksam, vielleicht bei gewissen nicht, spez. wohl nicht bei Knorpel- und Knochenbildung. Ob Röntgen- oder Radiumstrahlen vorzuziehen sind, ist z. Z. noch nicht entschieden. An dieser Stelle möchten wir nicht unterlassen, auch zu einem Versuch mit Radiumtrink- und -badekuren zu raten (Oberschlema usw.).

Überblicken wir die Erfolge der konservativen Therapie, so sind sie bis auf solche der Strahlenbehandlung und vielleicht auch solche der Fibrolysininjektionen fast vollkommen negativ. Dies ist auch das Urteil fast aller Autoren in den kasuistischen Mitteilungen (von Lapeyronie bis Callomon) und in den Lehr- und Handbüchern (von Emmert bis Garrè-Borchard), deren aller Namen an dieser Stelle zu wiederholen zu weit führen würde. Zur Verth u. Scheele fanden 1913 unter den 100 gesammelten Fällen im ganzen geheilt 13, davon konservativ nur 5, und zwar je 1 mit Karlsbaderkur (Finger), kohlenhydratfreier Kost, Vichywasser und Brom (Pousson), Arsen innerlich und als Bäder (Reliquet), Fangopackungen und Massage (Echtermeyer) und Fibrolysininjektionen (Waelsch). Von neueren Mitteilungen können wir nur die bei antisyphilitischer Kur sowie vor allem die bei Fibrolysin- und Strahlentherapie aufgezählten Erfolge hinzufügen (s. o.). Aber auch bei allen diesen wenigen mitgeteilten Heilungen und Besserungen, vor allem bei den erstgenannten kann man sich des Eindrucks nicht erwehren, daß der Erfolg wohl auch ohne das betr. Heilmittel eingetreten wäre), und daß es sich teils um Fehldiagnose (Syphilis und Tuberkulose usw.), teils um Spontanheilung gehandelt hat. Lediglich die Strahlen- und vielleicht auch die Fibrolysintherapie scheint in der konservativen Therapie einen Anspruch auf wirkliche Heilerfolge verdienen zu dürfen.

Die operative Behandlung der Induratio penis plastica besteht in der Radikaloperation unter gründlichster Exstirpation der schwielig verhärteten Masse bis in das Septum und bis auf die Schwellkörper, welche selbst möglichst geschont, aber u. a. scharf abpräpariert und mit Catgut übernäht werden müssen. Huitfeldt empfiehlt auch die Albuginea im Bereich der Induration mit zu entfernen, warnt aber vor Verletzung der Schwellkörper wegen störender Narbenbildung, ein Rat, den man in der Praxis kaum, jedenfalls nicht immer befolgen kann. Zur Verth u. Scheele fordern, den Rückenteil der Fascia penis, welche sie als Muttergewebe der Induration ansehen, in ganzer Länge mit fortzunehmen, auch wo er nicht erkrankt ist. Jedenfalls beweisen die klinischen Beobachtungen, daß ein ungenügendes Operieren, spez. ein oberflächliches Lospräparieren der Induration, leicht von Rezidiv gefolgt ist; daher ist sorgfältigste Radikalexstirpation Grunderfordernis des Dauererfolges. Der Gefäßnervenstrang kann und muß geschont werden. Zum Hautschnitt ist in den meisten Fällen ein Längsschnitt

Digitized by Google
Original from UNIVERSITY OF CALIFORNIA
Generated on 2019-05-24 17:31 GMT / http://hdl.handle.net/2027/uc1.b3753216
Public Domain in the United States, Google-digitized / http://www.hathitrust.org/access_use#pd-us-google

am Penisrücken gewählt. Derselbe muß in genügender Ausdehnung, evtl. über die ganze Ausdehnung des Gliedes geführt werden. Zur Verth u. Scheele bevorzugen wie andere Autoren den Längsschnitt, da nur von ihm aus eine gründliche Entfernung der Induration möglich sei. Whithacre empfiehlt einen halbmondförmigen Schnitt oberhalb der Peniswurzel an der Schamberghaut, in welchen der Penis hineingezogen wird; Vorteil dieser Schnittführung ist, daß Haut- und Tiefennarbe nicht zusammenfallen, so daß Verwachsungen zwischen Haut und Schwellkörper und damit Neigung zu Deformität und Funktionsstörung vermieden werden. Nachteil ist, daß die Übersicht und damit die Gründlichkeit der Operation erschwert werden kann. Wegen Gefahr der Nachblutung und damit störender Narbenbildung empfiehlt sich statt der örtlichen die Allgemeinbetäubung oder Lumbal- oder Lokalanästhesie. Blutleere durch federnde (Darm-) Klemmen oder durch Blutleerbinde erscheint weder notwendig noch ohne Nachteile. Galewsky u. Hübener und zur Verth u. Scheele beobachteten im Anschluß an die Anlegung der Blutleerbinde das Auftreten kleiner Knoten an der Stelle der Binde, welche jedoch bald zurückgingen; letztere Autoren glauben allerdings, daß vielleicht das Zurücklassen eines Fascienteils unter der Binde und nicht der Druck derselben die Ursache der Neuerkrankung ist, wohingegen erstere in dem Rückfall einen Beweis der traumatischen Pathogenese sehen. Jedenfalls erscheint sorgfältigste Blutstillung notwendig; lassen sich die Schwellkörper nicht ganz verschonen, so sind sie durch tiefe Catgutnähte und -umstechungen zu versorgen; vielleicht empfiehlt sich außerdem, während und am Schluß des Operierens die Anwendung des Koagulen Kocher-Fonio, welches sich auch sonst uns bewährte. Zum Schluß ist, spez. an der Peniswurzel, Subcutannaht und im übrigen exakte Hautnaht anzulegen. Der Verband sei ein leicht komprimierender. Wie in unserem Fall nach der zweiten Operation kann ein leichtwirkender Streckverband gute Dienste tun. Im übrigen empfehlen sich zur Förderung der Hautverschieblichkeit baldmöglichst, aber vorsichtig Bäder, Massage und Vorziehbewegungen. Die während der Wundheilung häufigeren Erektionen, welche schmerzhaft sind und zu Nachblutung oder Wunddehiszenz führen können, sind durch beruhigende Mittel (Opium und Brom, spez. Monobromcampher u. dgl.) zu bekämpfen.

Über die Indikation zur Operation sind die Meinungen der Autoren recht geteilt. Einzelne Autoren stehen der Operation direkt ablehnend gegenüber oder wollen sie doch nur im äußersten Fall angewandt wissen, wenn alle anderen Methoden versagt haben und wenn die Beschwerden unbedingt Abhilfe verlangen, und zwar einerseits der Möglichkeit der spontanen oder konservativen Besserung, andererseits der Gefahr des Rezidivs bei Blutung oder bei unvollkommener

Digitized by Google
Original from UNIVERSITY OF CALIFORNIA
Generated on 2019-05-24 17:31 GMT / http://hdl.handle.net/2027/uc1.b3753216
Public Domain in the United States, Google-digitized / http://www.hathitrust.org/access_use#pd-us-google

Narbenentfernung wegen, z. B. Bardeleben, Blaschko, Duplouy, Dreyer, Echtermeyer, Etienne, Fusco, Neumark, Sachs u. a. Wohl kein Autor steht auf dem Standpunkt prinzipieller Operation als Verfahren der Wahl. Die meisten anderen Autoren empfehlen die Operation, aber diese aus den obengenannten Gründen nicht absolut, sondern mehr oder weniger zurückhaltend in dem Sinne einer Auswahl der Fälle. Ein Versuch der konservativen Behandlung unter Abwarten von deren Heilerfolg und von spontanem Stillstand oder Rückgang wird dabei als ratsam bezeichnet. Ein operativer Eingriff ist nicht angezeigt bei schlechtem Allgemeinzustand oder bei Diabetes oder bei vorgeschrittenem Alter mit erloschener Libido oder bei fehlenden oder geringen Beschwerden oder bei Neigung zu Stillstand oder Rücktritt. Günstig für die Operation erscheinen nach zur Verth und Scheele die solitären und umschriebenen plattenförmigen Verhärtungen wegen der Möglichkeit schonender, evtl. stumpfer Entfernbarkeit, ungünstig die multiplen und verstreuten knotenförmigen oder die tief ins Septum sich fortsetzenden wegen Gefahr des Rezidivs (vgl. Fälle von Sachs, Hecker u. a.); auch empfehlen diese Autoren eine Frühoperation nicht ohne weiteres, glauben vielmehr, daß ein gewisses Höhestadium erreicht sein müsse, was aus Vorgeschichte, Krankheitsverlauf und Schrumpfungsprozeß mit Kalk-, Knorpel- und Knochenbildung erkannt werden dürfte, da man erst dann die krankhaft veränderten Gewebsteile deutlich von den gesunden unterscheiden und durch radikale Operation Rezidiv vermeiden könnte. Ganz besonders angezeigt erscheint, wie auch die Erfolge lehren, die Operation in den Fällen von Knochenbildung, da in solchen der Prozeß einen zeitlichen Abschluß und eine räumliche Beschränkung gefunden haben dürfte, und da gerade in diesen Fällen die konservativen Maßnahmen versagen. Jedenfalls sind alle Autoren in der Forderung einig, daß, wenn operiert wird, die Operation in der sorgfältigsten Gründlichkeit sowohl als Vorsicht ausgeführt werden muß, da sonst nur allzu leicht ein Rezidiv zu erwarten ist.

Im übrigen liegen über die operative Behandlung der Induratio penis plastica folgende Berichte und Äußerungen vor: Mit Erfolg haben operiert: Mac Chellan, Tuffier u. Claude, Winiwarter, Frangenheim bzw. Lexer, Huitfeldt, Smend, zur Verth u. Scheele bzw. Bier, Gerster u. Mandelbaum, Girgolaff, Posner bzw. Wilms, Riedel, Cinquemani. Der Erfolg der Operation ist nicht angegeben in den Fällen von Naumann u. Göthlin, de Vreese und Stopczanski. Hecker sah nach der Operation einen Rückfall, Delbanco in einem von Goldammer operierten Fall schnelles Rezidiv, Sachs bald nach der Operation Auftreten multipler, den Coitus verhindernder Knoten, Galewsky u. Hübener 3 Jahre nach der Operation an der dem Blutleerschlauch entsprechenden Stelle

Digitized by Google
Original from UNIVERSITY OF CALIFORNIA
Generated on 2019-05-24 17:31 GMT / http://hdl.handle.net/2027/uc1.b3753216
Public Domain in the United States, Google-digitized / http://www.hathitrust.org/access_use#pd-us-google

Auftreten einer Verhärtung. Whithacre erlebte bei 2 operierten Fällen Enttäuschungen: in dem einen Fall erfolgte gelegentlich von Erektionen Aufgehen der Nähte und anschließend Verwachsung zwischen Haut und Schwellkörper, so daß eine 2. Operation nötig wurde; in dem anderen Fall war die Verhärtung nicht ganz entfernt worden; gleichwohl empfiehlt er die Operation, und zwar des erstgenannten Mißstandes wegen einen queren Hautschnitt an der Bauchhaut (s. o.). Auch Waters u. Colston, welche mit Röntgenbestrahlung keinen Erfolg hatten, raten zur Operation. Lavenant u. Zislin halten die Operation bei Jugendlichen für angezeigt. Frangenheim bemerkt über die Operation beim Penisknochen: „Über den Wert oder Unwert der Operation fehlen die Erfahrungen; immerhin ist zu bedenken, daß Narben auftreten können, welche ebenso störend sind wie das beseitigte Leiden." Zur Verth u. Scheele bekennen sich als Anhänger der operativen Behandlung, welche ihnen bei vorsichtiger Indikationsstellung durchaus nicht so ungünstig zu sein scheine, wie einzelne Autoren angeben. Callomon befürwortet die Operation, aber (spez. in der 2. Mitteilung) mit Rücksicht auf die beobachteten Spontanheilungen und vor allem auf die Mißerfolge (Rezidive) mit der Einschränkung für einzelne Ausnahmefälle, wenn nämlich die Möglichkeit der völligen Ausrottung der Induration nach Sitz, Lage und Größe gegeben sei. Auch in den Lehr- und Handbüchern (Englisch, Emmert, Garrè u. Borchard, Rammstedt u. a.) wird die Operation empfohlen unter der oben vermerkten Auswahl der Fälle in dem Sinne, daß sie vor allem bei beschränkter Plattenbildung und bei jugendlichem Alter angezeigt ist. Diesen letztgenannten Autoren glauben auch wir uns anschließen zu sollen, indem wir die Operation in denjenigen Fällen anwenden, in welchen einerseits Aussicht auf völlige Entfernung der Induration und andererseits keine Aussicht auf spontane oder konservative Heilung besteht; für diesen Grundsatz sind unsere eigenen Fälle lehrreiche Beispiele: Der 2. Fall lehrt, daß es Fälle gibt, welche spontan oder konservativ geheilt werden, der 1., daß solche anderer Art vorkommen, daß aber bei Operation trotz sorgfältigsten Vorgehens Mißerfolge nicht erspart bleiben.

Vergleichen wir zum Schluß die Erfolge der konservativen und der operativen Therapie miteinander, so kommen wir zu folgendem Ergebnis: Zur Verth und Scheele fanden 1913 unter 100 gesammelten Fällen im ganzen geheilt 13, davon konservativ 5, und zwar 1 mit Fibrolysininjektionen und operativ von 14 Fällen 8 geheilt, 1 gebessert, 2 rückfällig und 3 fraglich. Zählen wir dieser Zusammenstellung die neu hinzugekommenen Fälle hinzu, so kommen wir auf folgende Zahlen: im ganzen geheilt 27, davon konservativ 14, und zwar 2 mit Fibrolysininjektionen und 8 mit Strahlentherapie, und

Digitized by Google
Original from UNIVERSITY OF CALIFORNIA
Generated on 2019-05-24 17:31 GMT / http://hdl.handle.net/2027/uc1.b3753216
Public Domain in the United States, Google-digitized / http://www.hathitrust.org/access_use#pd-us-google

operativ unter 22 Fällen 13 geheilt, 1 gebessert, 5 rückfällig und 3 fraglich. Das Verhältnis hat sich gegen früher also nicht wesentlich verschoben bis auf ein beträchtliches Mehr der konservativen Heilungen, welches wohl der Strahlentherapie zu verdanken ist. Bei der Beurteilung der Heilerfolge konservativer Maßnahmen ist dabei wohl zu berücksichtigen, daß nicht selten spontaner Stillstand oder Rückgang beobachtet wird; aus diesem Grunde ist hier eine verläßliche Berechnung des Prozentsatzes der Heilungen nur schwer möglich. Die Operation ergibt etwa 75% Heilung. Dabei muß bedacht werden einerseits, daß es sich bei den operierten Fällen wohl vorwiegend um vorgeschrittene handelt, andererseits, daß wohl manche als geheilt oder gebessert gemeldete Fälle nachträglich rezidiviert sind. Jedenfalls kommen wir für die operative Behandlung der Induratio penis plastica zu einem Heilergebnis, welches ihre Anwendung in geeigneten Fällen angezeigt erscheinen läßt.

Zusammenfassung.

Beschrieben sind 2 selbstbeobachtete Fälle von Induratio penis plastica. Der eine Fall ist spontan gebessert. Der andere Fall ist operiert, aber nicht geheilt; Befund, Operation und Präparat werden mit Abbildungen wiedergegeben.

Anschließend wird das Krankheitsbild der Induratio penis plastica auf Grund der bisher vorliegenden Literatur in zusammenfassender Darstellung gezeichnet:

Vorkommen muß als selten gelten; in der Literatur ließen sich rund 200 echte Fälle auffinden.

Das Alter der Patienten schwankt in der Regel zwischen 40 und 60 Jahren; jedoch sind auch ältere und selten auch jüngere Männer betroffen.

Typisches Symptom ist die Verhärtung am Penis dorsal zwischen Eichel und Wurzel in Knoten-, Strang- oder Plattenform, zwischen Haut und Schwellkörper gelegen und derb; bei Kalk-, Knorpel- und Knochenbildung kann auch Schattenbildung im Röntgenbild erkennbar sein.

Folgen des Krankheitsprozesses können sein bei Erektion Schmerzen und Abknickung, bisweilen auch unvollkommene Füllung des Glieds, dadurch Impotentia coeundi, selten auch Ejaculationsstörung, vereinzelt Blutungen bei Coitus.

Verlauf des Leidens ist im allgemeinen chronisch-progressiv; jedoch wird nicht ganz selten auch spontaner Stillstand oder Rückgang beobachtet.

Differentialdiagnose hat sonstige Verhärtung des Penis, spez. der Schwellkörper infolge Allgemeinerkrankungen, eitriger Entzündung,

Digitized by Google
Original from UNIVERSITY OF CALIFORNIA
Generated on 2019-05-24 17:31 GMT / http://hdl.handle.net/2027/uc1.b3753216
Public Domain in the United States, Google-digitized / http://www.hathitrust.org/access_use#pd-us-google

Gonorrhöe, Syphilis, Verletzung und Geschwulstbildung zu berücksichtigen.

Bei der pathologisch-anatomischen Untersuchung ergibt sich nach den bisherigen, allerdings wenigen Fällen, daß die Verhärtung von der Albuginea ausgeht; mikroskopisch findet sich gefäß- und kernarmes Bindegewebe in Form von strukturlosen Balken, in welchen die elastischen Fasern verringert und anscheinend auseinandergedrängt sind. In einer Anzahl von Fällen (etwa 10%) findet sich Kalk, Knorpel oder Knochen. Letzteres erklärt sich wohl durch Gewebsmetaplasie, wohingegen Atavismus oder Alterserscheinung unwahrscheinlich sind.

Die Pathogenese ist noch ungeklärt. Traumen kommen für die übergroße Mehrzahl der Fälle überhaupt nicht in Betracht, höchstens für einige, aber auch hier nicht mit Wahrscheinlichkeit oder Sicherheit. Eine Disposition auf Grund von bestimmter Konstitution mit Neigung zu Gicht, Arthritis und Diabetes, vielleicht auch Syphilis, Arteriosklerose, Tabak- und Alkoholvergiftung erscheint beachtenswert; die Verhärtung kann hier in Analogie gebracht werden zu gewissen Veränderungen an Gelenken, Sehnenscheiden, Aponeurosen, Knochen usw. bei den genannten Krankheitszuständen. Bemerkenswert ist auch das häufiger (in fast 10%) beobachtete Zusammentreffen der Induration mit Dupuytrenscher Contractur.

Prognose ist quoad sanationen ungünstig bis auf Ausnahmen spontanen Stillstands oder Rückgangs.

Therapie ist meist wenig erfolgreich. Zu versuchen ist eine medikamentös-diätetische Allgemeinbehandlung, und zwar mit Jod, lactovegetabilischer Kost und Trinkkur und eine lokale Behandlung mit Bädern, Wärme, Massage, Elektrizität und Resorbentien sowie Salzsäurepepsinumschlägen. Fibrolysininjektionen sind auch zu versuchen, aber anscheinend wenig aussichtsreich. Mehrversprechend ist die Strahlentherapie mittels Radium- oder Röntgenbestrahlung. In geeigneten Fällen, falls Aussicht auf spontane oder konservative Heilung fehlt und Aussicht auf völlige Entfernung der Verhärtung besteht, dagegen nicht bei schlechtem Allgemeinzustand, Diabetes, vorgeschrittenem Alter mit erloschener Libido oder fehlenden Beschwerden, ist die Operation angezeigt. Die Operation besteht in sorgfältigster Radikalentfernung der Verhärtung. Örtliche Betäubung und Blutleerschlauch sind nicht ratsam. Notwendig ist exakteste Blutstillung. Die Operation ergibt schätzungsweise etwa 75% Heilung.

Literaturverzeichnis.

Bezüglich der Literatur vor 1913 wird im allgemeinen auf zur Verth u. Scheele verwiesen; an sonstigen Arbeiten seien erwähnt:

Ahern, Plastische Verhärtung der Corpora cav. penis. Americ. journ. of

Digitized by Google
Original from UNIVERSITY OF CALIFORNIA
Generated on 2019-05-24 17:31 GMT / http://hdl.handle.net/2027/uc1.b3753216
Public Domain in the United States, Google-digitized / http://www.hathitrust.org/access_use#pd-us-google

derm. a. gen. urol. 1899. — Balban, Verhandl. d. Wien. dermatol. Ges., 4. VI. 1913; zit. Galewsky. — Bernasconi, Behandlung der plastischen Induration der Corpora cav. mit Radiotherapie. Rev. clin. d'urol. 1912; ref. Dermatol. Wochenschr. 1912 u. Monatshefte f. prakt. Dermatol. 1912, S. 534. — Blaschko, Diskussion zu Posner, van Buren und Keyes, Ganglion nach Trauma des erigierten Penis. Vierteljahrsschr. f. Dermatol. u. Syphilis 1874. — Buschke, Diskussion zu Posner. — Callomon, Induratio penis plastica. Med. Klinik Nr. 13, S. 504. 1910 und Berl. klin. Wochenschr. Nr. 46, S. 1092. 1920. — Cinquemani, Caso rarissimo di induratio penis plastica. Gazz. d. osp. e d. clin. 1913; ref. Zentralbl. f. d. ges. Chirurg. u. i. Grenzgeb. **3**, 731. 1913. — Coenen, Die Dupuytrensche Fingercontractur. Payr-Küttners Ergebn. d. Chirurg. u. Orthop. **10**, 1187. 1918. — Corbineau, Induration plastique des corps caverneux. Tours méd. 1913; ref. Zentralbl. f. d. ges. Chirurg. u. i. Grenzgeb. **3**, 492. 1913. — Crochane-Knoxville, Ein Fall von chronischer Entzündung und Induration der Corpora cavernosa. New York med. journ. 1899. — Decloux, Examen d'un ganglion pénien. Bull. et mém. de la soc. de chirurg. de Paris 1902. — Delbanco, Zur Kasuistik der plastischen Induration des Penis. Dermatol. Wochenschr. Nr. 25, S. 580. 1916. — Delbanco, Fall von plastischer Induration der Corpora cav. penis. Ärztl. Verein Hamburg, 27. III. 1917; ref. Münch. med. Wochenschr. Nr. 15, S. 494. 1917. — Delcroix de Coster, Über einen Fall von plastischer Induration der Corp. cav. Gaz. méd. de Paris 1914; ref. Arch. f. Dermatol. u. Syphilis, Orig. **117**. — Demarquey, Maladies chir. dis. du penis. Paris 1877. — Dreyer, Zur Therapie der Induratio penis plastica. Dtsch. med. Wochenschr. Nr. 39, S. 1884. 1913; Arch. f. Dermatol. u. Syphilis, Orig. **119** u. Verhandl. d. dtsch. dermatol. Ges., 11. Kongreß; ref. Arch. f. Dermatol. u. Syphilis **119**. — Etienne, Observations d'induration des corps caverneux. Ann. de la policlin. de Toulouse 1906; ref. Centralbl. f. Urol. 1907. — Fusco, Di un caso di guarigione completa di sclerosi cavernosa o „Induratio penis plastice". Policlinico, sez. prat. 1913; ref. Zentralbl. f. Chirurg. Nr. 14, S. 611. 1914. — Galewsky, Über Penisknochen. 63. Vers. d. Naturforsch. u. Ärzte Hamburg, Dermatol. Sektion; ref. Dermatol. Zentralbl. — Galewsky, Über die Heilung der plastischen Induration des Penis mit Radium. Dermatol. Wochenschr. Nr. 33, S. 779. 1916. — Galewsky und Hübener, Zur Behandlung der sog. plastischen Induration der Corpora cav. penis. Münch. med. Wochenschr. Nr. 32, S. 1332. 1902. — Galewsky und Weiser, Weitere Erfahrungen über die Heilung der plastischen Induration des Penis durch Röntgenbestrahlung. Dermatol. Wochenschr. Nr. 24, S. 575. 1918. — Gerster und Mandelbaum, On the formation of bone in the human penis. Ann. of surg. 1913; ref. Zentralbl. f. d. ges. Chirurg. u. i. Grenzgeb. **2**, 753. 1913. — Girgolaff, Das Os penis beim Menschen. Arb. a. d. chirurg. Klinik d. Prof. Oppel, St. Petersburg 1913; ref. Zentralbl. f. d. ges. Chirurg. u. i. Grenzgeb. **2**, 393. 1913. — Großmann, Erfolgreiche Behandlung einer plastischen Verhärtung des Penis mit Fibrolysin. Journ. des mal. cut. et syph. 1909; ref. Monatshefte f. prakt. Dermatol. 1910, S. 354. — Hahn, Plastische Induration des Penis. Breslauer dermatol. Vereinigung 1907; ref. Dermatol. Zentralbl. 1907. — Hartmann, Thiosinamin bzw. Fibrolysin und ihre therapeutische Anwendung. Bonn 1908. — Hauck, Indurativer Plaque am Penis. Berl. dermatol. Ges. 1905; ref. Dermatol. Wochenschr. 1905. — Hoffmann, Über die Bedeutung der Strahlenbehandlung in der Dermatologie. Strahlentherapie **7**, H. 16, S. 1. 1916. — Hutchinschon, Über Verkrümmungen des Penis. Ann. of surg. 1894. — Krikortz, Induratio penis plastica. Verhandl. d. dermatol. Ges. Stockholm, 13. III. 1913. (Dem.) — Lavenant et Zislin, L'induration plastique des corps cav. Ann. des malad. des org. gén.-urol. 1911. — Lier, Verhandl. d. Wien. dermatol. Ges. 30. X. 1912 (Dem.); ref. Arch. f. Dermatol. u. Syphilis **115**. — Lion, Diskussion

Digitized by Google
Original from UNIVERSITY OF CALIFORNIA
Generated on 2019-05-24 17:31 GMT / http://hdl.handle.net/2027/uc1.b3753216
Public Domain in the United States, Google-digitized / http://www.hathitrust.org/access_use#pd-us-google

zu Posner. — Martenstein, Induratio penis plastica und Dupuytrensche Contractur. Med. Klinik 1920, Nr. 8, S. 205; 1921, Nr. 2, S. 44. — Michem-Aspegren, Diskussion zu Krikortz. — Mobig, Diskussion zu Krikortz. — Montesano, Über die Behandlung der Sklerose des kavernösen Körpers des Penis. Giorn. ital. malatt. urol. e d. pelle, 31. V. 1914; ref. Dermatol. Zentralbl. 1915, S. 75. — Neumark, Plastische Induration des Penis und Dupuytrensche Contractur. Inaug.-Diss. Leipzig 1906 und Berl. klin. Wochenschr. 1906, Nr. 46, S. 1483. — Nobl, Induratio penis plastica. Wien. dermatol. Ges. 1906; ref. Dermatol. Wochenschr. 1906 u. 1909; Wien. klin. Wochenschr. 1909, Nr. 7. — Oberndorfer, Männliche Geschlechtsorgane in Lubarsch-Ostertag, Ergebn. d. allg. Pathol. u. pathol. Anat. **9**, I, 1117. 1903. — Oppler, Diskussion zu Hahn. — Pakowski, Un cas d'induration plastique des corps caverneux. Journ. d'urol. 1914; ref. Zentralbl. f. Chirurg. 1914, Nr. 27, S. 1153. — Riehl, Diskussion zu Nobl. — Romme, Os penis und partielle Ossifikation des Penis. Presse méd. 1907. — Róna, Ein Fall von Ganglion penis nach Trauma des erigierten Penis. — Sachs, Vier Fälle von sog. plastischer Induration der Corpora cav. penis nebst Berücksichtigung der übrigen im Corpus cav. penis vorkommenden Verhärtungen. Wien. klin. Wochenschr. 1901, Nr. 5. — Sachs, Beiträge zur Pathologie der Induratio penis plastica. Arch. f. Dermatol. u. Syphilis, Orig. **85**. 1907. (Neisser-Festschrift.) — Sachs, Induratio penis plastica in Finger-Jadassohns Handb. d. Geschlechtskrankheiten. Wien 1911. — Sachs, Röntgenbefunde bei plastischer Induration der Corpora cavernosa penis. 3. Kongreß d. dtsch. Ges. f. Urol.; Verhandl. d. dtsch. Ges. f. Urol. **3**, 471. 1911. — Sachs, Plastische Induration des rechten Corpus cav. penis. Wien. dermatol. Ges. 1911; ref. Wien. klin. Wochenschr. 1911, Nr. 12 u. 1912; ref. Dermatol. Zentralbl. 1912. — Schaeffer, Diskussion zu Hahn. — Sonntag, Beitrag zur Induratio penis plastica. Freie Vereinigung d. Chirurg. d. Kgr. Sachsen, 4. V. 1914; ref. Zentralbl. f. Chirurg. 1914, Nr. 38, S. 1501. — Stancanelli, ref. Monatshefte f. prakt. Dermatol. 1910, S. 321. — Stein, Diskussion zu Hahn und Induratio penis plastica und Dupuytrensche Contractur. Wien. klin. Wochenschr. 1909, Nr. 52, S. 1821. — Taylor, Déformations du penis dues à la syphilis, à la blénorrhagie et à d'autres causes. New York med. journ. 1907; Ann. de Dermatol. 1907. — Taylor, Fibroid sclerosis of the corpora cav. New York Acad. of med. Section of gen.-urol. dis.; Journ. of cut. and gen.-urol. dis. 1897; ref. Centralbl. von Oberländer 1897. — Waters und Colston, A report of the cases of fibrosclerosis of the penis treated by roentgenization without improvement. Surg., gynaecol. a. obstetr. 1915; ref. Zentralbl. f. Chirurg. 1915, Nr. 36, S. 664. — Weiser, Induratio penis plastica. Ges. f. Natur- u. Heilk. Dresden, 17. XI. 1917; ref. Münch. med. Wochenschr. 1918, Nr. 18, S. 492. — Wilson, Circumscribed fibrosis of the cavernous bodies of the penis. Buffalo med. journ. 1904; ref. Zentralbl. f. Chirurg. 1905, Nr. 2, S. 54. — Wollenberg, Induratio penis plastica. Ges. d. Charité-Ärzte, 5. III. 1914; ref. Berl. klin. Wochenschr. 1914, Nr. 18, S. 852. — Zislin, Les indurations plastiques des corps cav. Thèse de Paris 1911. Ann. des malad. des org. gén.-urol. 1911; ref. Dermatol. Wochenschr. 1911 u. Monatshefte f. prakt. Dermatol. 1912, S. 932.

Ferner die Lehr- und Handbücher der Chirurgie und Dermatologie (Albert, Bardeleben, Englisch, Emmert, Finger, Fischer, Garrè-Borchard, Kaufmann, König, Leser, Podrazki bzw. Pitha-Billroth, v. Bramann-Rammstedt, Rovsing bzw. Wullstein-Wilms, Tillmanns u. a.) und der pathologischen Anatomie (Birch-Hirschfeld, Kaufmann, Orth, Schmauss, Simmonds bzw. Aschoff, Ziegler u. a.).

Digitized by Google
Original from UNIVERSITY OF CALIFORNIA
Generated on 2019-05-24 17:31 GMT / http://hdl.handle.net/2027/uc1.b3753216
Public Domain in the United States, Google-digitized / http://www.hathitrust.org/access_use#pd-us-google

(Aus der Chirurgischen Universitätsklinik zu Leipzig [Direktor: Geheimrat Professor E. Payr].)

Erfahrungen und Erfolge nach blutiger Mobilisierung versteifter statisch belasteter Gelenke.

Von

Privatdozent Dr. **Joseph Hohlbaum,**
Oberarzt der Klinik.

(Eingegangen am 29. Oktober 1921.)

Die operative Mobilisierung versteifter Gelenke ist, besonders durch das reiche Kriegsmaterial ein immer häufiger geübter Eingriff geworden, scheint auch immer mehr an Anhängern zu gewinnen, und es beginnt die Frage akut zu werden, ob das Verfahren über das Stadium des Versuches hinausgediehen und zu einer Operation geworden ist, die ebenso wie andere chirurgische Eingriffe unter bestimmten Voraussetzungen ausgeführt werden soll oder nicht. Besonders umstritten ist diese Frage zur Zeit wohl nur mehr bei den statisch belasteten Gelenken. Daß man in der Wiederbeweglichmachung auch dieser Gelenke gute Resultate erzielen kann, haben schon die ersten bahnbrechenden Publikationen Murphys gezeigt, der zuerst die Idee Helferichs der Weichteilinterposition zwischen die neugeschaffenen Gelenke auch zur Mobilisierung versteifter Gelenke der unteren Extremität zu versuchen wagte. Es ist natürlich, daß die Ergebnisse dieser ersten Versuche manches zu wünschen übrig ließen, insbesondere hinsichtlich der Beweglichkeit. 1910 aber konnte Payr ein von ihm neugeschaffenes Kniegelenk demonstrieren, das in jeder Hinsicht, was Beweglichkeit, Standfestigkeit und Führungssicherheit anlangt, ein ideales Resultat darbot. Die späteren Erfahrungen, die unsere Klinik u. a. in der Arthroplastik machten, hat die Möglichkeit der Erreichung solcher idealer Resultate vielfach bestätigt. Ich erinnere nur an die wiederholten Mitteilungen und Demonstrationen von Payr, Bier, Lexer, v. Eiselsberg, Schmerz, Moskovicz, Schepelmann u. a. Damit ist aber die oben angezogene Frage nicht zu erledigen, denn es fehlt dem Verfahren auch nicht an Schattenseiten. Wiederversteifung, Herabsetzung oder Verlust der Standfestigkeit, Schlottergelenke, das Aufflackern einer latenten Infektion mit ihren lebensbedrohlichen Folgen sind ja die bekannten Gefahren. Sie sind es ja auch, die manchen in anderen

Digitized by Google
Original from UNIVERSITY OF CALIFORNIA
Generated on 2019-05-24 17:31 GMT / http://hdl.handle.net/2027/uc1.b3753216
Public Domain in the United States, Google-digitized / http://www.hathitrust.org/access_use#pd-us-google

Gebieten der Chirurgie durchaus nicht zaghaften Operateur und gewandten Techniker auch heute noch abhalten, die operative Gelenkmobilisierung zumal an der unteren Extremität auszuführen, gewiß gelegentlich veranlaßt durch den einen oder anderen anfänglichen Mißerfolg. Darum scheint auch, soweit die Literatur ein Urteil darüber gestattet, die Ausführung solcher Operationen zumindest in größerem Maßstabe nur auf eine verhältnismäßige kleine Anzahl von Kliniken und Krankenhäusern beschränkt zu sein, obwohl gewiß niemand die großen Nachteile verkennen wird, die ein versteiftes Gelenk seinem Träger verursacht, wie auch gewiß niemand ernstlich der Meinung sein dürfte, daß ein auch in guter Stellung versteiftes Gelenk für alle Zeiten für die Chirurgie ein Rührmichnichtan bedeuten wird. Die Frage kann nur die sein, ob wir heute schon so weit sind, daß man auf Grund der bisher gesammelten Erfahrungen die Wiederbeweglichmachung versteifter, statisch belasteter Gelenke als einen empfehlenswerten Eingriff betrachten kann. Um diese Frage nur einigermaßen entscheiden zu können, ist es nötig, die Mißerfolge an einem größeren Materiale in ihrer Häufigkeit, in ihren Ursachen und Fernwirkungen, aber auch das weitere Schicksal ursprünglich gelungener Fälle nach jahrelanger Beobachtung zur Beurteilung heranziehen zu können. Kurz, es ist nötig, einen lückenlosen, möglichst klaren Einblick in ein großes, reichhaltiges und lange Zeit beobachtetes Material zu gewinnen.

Um einen Beitrag zu dieser Frage zu liefern, habe ich im Auftrage meines Chefs, des Herrn Geheimrat Payr, unser gesamtes Gelenkmaterial an mobilisierten Gelenken der unteren Extremität an der Leipziger Klinik nachuntersucht. Durch persönliche Nachuntersuchung, teils auch durch einen Bericht der Patienten, an Hand eines übersandten Fragebogens konnte ich mich in der überwiegenden Mehrzahl der Fälle über die Tauglichkeit des neuen Gelenkes unterrichten. Nur über einige wenige Fälle, deren geänderter Aufenthaltsort bisher noch nicht aufgefunden wurde, konnte ich nichts in Erfahrung bringen. Die schriftlichen Mitteilungen der Patienten waren ausnahmslos so ausführlich, daß man sich eine klare Vorstellung von der Leistungsfähigkeit der Nearthrose machen konnte. Nicht unerwähnt soll bleiben, daß viele Patienten — trotzdem auf dem Fragebogen bereits vermerkt war, daß durch ihre Aussagen Rentenansprüche in keiner Weise berührt würden —, eine nochmalige Zusicherung nach dieser Richtung hin verlangten, bevor sie den Fragebogen beantworteten. Auch ein größerer Teil derer, die sich persönlich zur Nachuntersuchung vorstellten, gab erst nach ausdrücklicher Versicherung, daß diese Nachuntersuchung mit ihren Rentenansprüchen nichts zu tun habe, restlosen Aufschluß über die Gebrauchsfähigkeit ihres neuen Gelenkes. Es handelt sich dabei nur um Rentenempfänger nach

Digitized by Google
Original from UNIVERSITY OF CALIFORNIA
Generated on 2019-05-24 17:31 GMT / http://hdl.handle.net/2027/uc1.b3753216
Public Domain in the United States, Google-digitized / http://www.hathitrust.org/access_use#pd-us-google

Kriegsverletzungen. Herr Geheimrat Payr ist im allgemeinen seinem Grundsatz treu geblieben, keine Rentenempfänger der Friedenspraxis zu operieren, da diesen in der Regel der gute Wille zur Mitarbeit fehlt. Unser Material umfaßt aus der Zeit vom November 1911 bis Ende Juli 1921: 125 mobilisierte Kniegelenke, 20 Hüft- und 4 Sprunggelenke. In 40 Fällen von Kniegelenksankylosen handelte es sich um Quadriceps-Contracturen, meist mit gleichzeitiger Ankylose der Patella. Ein anderer Herr unserer Klinik hat diese Fälle nachuntersucht und berichtet darüber an anderer Stelle. Hier soll nur von den Resektionsfällen, also den totalen Arthroplastiken die Rede sein. Diese haben bei den Kniegelenken die ansehnliche Zahl von 85 erreicht. Die nachstehende Tabelle gibt einen Überblick über das Kniegelenksmaterial nach ätiologischen Gesichtspunkten geordnet und die dabei erzielten Erfolge. Einen großen Teil, fast die Hälfte des Materials, machen Schußverletzungen aus. Das Friedensmaterial läßt an Reichhaltigkeit der Ätiologie kaum etwas zu wünschen übrig.

Knieankylose (85).

Ursache der Ankylose	Zahl	Sehr gute Erfolge	Gute Erfolge	Ungen. Erfolge	Wiederversteifung	Schlottergelenk	Tod	Unbekannt	In Behandlung
Osteomyelitis . . .	1	—	—	1	—	—	—	—	—
Tuberkulose . . .	5	2	1	—	2	—	—	—	—
Rheumatismus . .	8	1	4	—	2	—	1	—	—
Eitrige Metastase .	9	—	4	3	2	—	—	—	—
Gonorrhöe	12	7	4	—	1	—	—	—	—
Verletzung	14	6	2	3	3	—	—	—	—
Gesamtzahl	49	16	15	7	10	—	1	—	—
In %		Erfolge: 77,5%			Mißerfolge: 22,5%				
Schußankylosen	36	9	8	8	6	1	—	3	1
In %	32	Erfolge: 78%			22%				

Die Art und Schwere des Materials wird aus der folgenden Darstellung zur Genüge hervorgehen. Die besonders ungünstigen Mobilisierungsverhältnisse der Schußankylosen sind ja zur Genüge bekannt. Besonders große Gefahr eines Aufflackerns einer latenten Infektion, ausgedehnte festsitzende Narben zumal an der Streckseite des Kniegelenkes, gleichzeitig bestehende ausgedehnte Muskelnarben und Zerstörung der Gelenkenden charakterisieren es. Unter diesen und auch unter den Friedensankylosen, speziell bei den nach Tuberkulose versteiften Gelenken finden sich einige, deren Streckapparat infolge Aufklappung oder Resektion ganz oder teilweise zerstört war. In einem Falle fehlte auch die Patella. Die Bildung eines neuen Streckapparates, eine zuverlässige Hautbedeckung des Gelenkes

Digitized by Google
Original from UNIVERSITY OF CALIFORNIA
Generated on 2019-05-24 17:31 GMT / http://hdl.handle.net/2027/uc1.b3753216
Public Domain in the United States, Google-digitized / http://www.hathitrust.org/access_use#pd-us-google

mußte gelegentlich der operativen Mobilisierung des Gelenkes verausgeschickt werden. Bei anderen wieder waren von anderer oder von unserer Seite ein oder gar zweimal vergebliche Mobilisierungsversuche vorausgegangen. Die Gelenke wurden zum zweiten oder dritten Male mobilisiert. Dies zur Charakteristik, daß vor Schwierigkeiten aller Art nicht zurückgeschreckt wurde. Die Indikationen wurden mit zunehmender Erfahrung immer weiter gesteckt und schließlich soweit als nur irgend denkbar gestellt.

Selbstverständliche Voraussetzung für jede Mobilisierung war, daß der Träger selbst sie wünschte, das Allgemeinbefinden keine Gegenindikationen aufwies, das Aufflackern latenter Keime nach Anstellung der hierzu an unserer Klinik üblichen Untersuchungen und Proben anscheinend nicht zu fürchten war und keine Lähmung der das Gelenk bewegenden Muskeln bestand. In technischen Schwierigkeiten, die der Lokalbefund der Mobilisierung entgegenstellte, wurde niemals eine Gegenanzeige erblickt. Bei multiplen Gelenkversteifungen an derselben oder an verschiedenen Extremitäten wurden gelegentlich zwei Gelenke mobilisiert, in einem Falle Hüft-, Knie- und Sprunggelenk einer unteren Extremität. Doppelseitige Mobilisierung großer Gelenke haben wir bisher nicht ausgeführt und halten sie nur nach lange genug zurückliegender und tadellos gelungener Mobilisierung des einen für erlaubt, resp. dann, wenn die Gebrauchssicherheit und Standfestigkeit des operierten Beines eine vollkommene ist.

Wir haben unter den erfolgreich mobilisierten Fällen „sehr gute", „gute" und „ungenügende" Erfolge unterschieden. Als „sehr gute" Erfolge haben wir jene zusammengefaßt, die aktiv mindestens bis zu einem Winkel von 100° beugen — die allermeisten dieser Fälle beugen bis zum rechten Winkel; es befinden sich auch einige unter diesen, die spitzwinklig bis zum Winkel von 75° beugen — und aktiv vollkommen strecken können bei sicherer Standfestigkeit und völlig schmerzloser oder nahezu schmerzloser Gebrauchsfähigkeit des Beines. Es sind das ideal gelungene, neue Gelenke, die nicht wesentlich hinter der Leistungsfähigkeit eines normalen Gelenkes zurückstehen. Was die uns besonders interessierende Standfestigkeit anlangt, so mußte ich diese, aus den oben erwähnten Gründen, zum Teil nach den Berichten der Patienten beurteilen, die aber sehr zuverlässig und gewiß nicht beschönigt sein dürften. Als sicher standfest wurden jene Fälle bezeichnet, die auf dem operierten Beine allein und sicher stehen können, und bei denen der Patient selbst die Überzeugung hat, daß er sich in dieser Beziehung ohne jeden Apparat auf sein Bein verlassen kann. Es genügt nicht, daß der Patient auf dem operierten Beine allein stehen kann. Das kann man auch in Fällen beobachten, bei denen von einer sicheren Standfestigkeit nicht die Rede sein kann. So können z. B.

Digitized by Google
Original from UNIVERSITY OF CALIFORNIA
Generated on 2019-05-24 17:31 GMT / http://hdl.handle.net/2027/uc1.b3753216
Public Domain in the United States, Google-digitized / http://www.hathitrust.org/access_use#pd-us-google

Patienten, bei denen zwischen aktiver und passiver Streckung des Kniegelenkes infolge Insuffizienz des Quadriceps ein sog. toter Winkel besteht, durch etwas vorgeneigten Oberkörper das Kniegelenk völlig strecken und auch auf dem operierten Bein allein stehen, aber nicht sicher. Sie können sich auch auf unebenem Boden und speziell im Momente der Gefahr beim Ausgleiten oder Abrutschen auf ihr Bein nicht unbedingt verlassen. Auch darüber, wie sich die Gelenke mit sicherer Standfestigkeit passiven seitlichen Wackelbewegungen gegenüber verhalten, kann ich nicht in allen Fällen etwas aussagen. Die Fälle, die ich persönlich nachuntersuchen konnte, erwiesen sich mit wenigen Ausnahmen solchen Wackelbewegungen gegenüber als fest. Daß aber Standfestigkeit und Festigkeit des Gelenkes gegenüber seitlichen Wackelbewegungen nicht immer dasselbe ist, ist ja bekannt, und ich konnte diese Beobachtung in einer Anzahl von Fällen von neuem machen. Es gibt Fälle, die passiv geringe seitliche Wackelbewegung in Streckstellung, zumal bei erschlaffter Muskulatur, zulassen, und trotzdem ist die Standfestigkeit des Beines eine sichere. Eine kräftige Muskulatur kann solche Gelenke völlig fixieren. Andererseits kann die Standfestigkeit eines Beines infolge Schwäche der Muskulatur zu wünschen übriglassen, obwohl das Gelenk gegen seitliche Bewegungen in Streckstellung völlig fest erscheint. Die Standfestigkeit und sichere Führung des neuen Gelenkes hängt naturgemäß im wesentlichen von der Funktionstüchtigkeit der Muskulatur ab.

Als „gute" Erfolge haben wir jene Fälle gekennzeichnet, die zwar das gleiche Bewegungsausmaß wie die oben genannten haben, bei denen aber die Gebrauchsfähigkeit des Gelenkes durch öfter auftretende gelegentlich auch erheblichere Schmerzen getrübt wird, oder deren Standfestigkeit infolge Schwäche der Muskulatur noch nicht ausreichend genug ist. Es sind das in der Mehrzahl erst kürzere Zeit zurückliegende Fälle, von denen sich ein größerer Teil nach weiterer Kräftigung der Muskulatur gewiß noch zu „sehr guten" Erfolgen entwickeln wird. Ferner finden sich unter diesen auch solche Gelenke, die nur ein aktives Bewegungsausmaß von weniger als 80, aber mindestens 60° haben bei voller Standfestigkeit und Gebrauchssicherheit der Extremität.

Unter „ungenügende" Erfolge wurden jene Fälle eingereiht, deren Bewegungsausmaß geringer ist als 60°, aber mindestens 30°. Ferner Patienten mit ausreichendem Bewegungsausmaß, aber ungenügender Streckfähigkeit (unter 170°) und endlich zwei Fälle mit einseitigem Wackelgelenk. Es sind dies zwei Kriegsverletzte. Das Kniegelenk des einen läßt eine stärkere seitliche Bewegung nach außen, das andere nach innen zu. Der eine der Patienten geht mit einem Tutor und ohne Stock, der andere ohne jeden Apparat, aber mit Stock. Die Gelenke weisen eine aktive Beugefähigkeit von 90° und nahezu vollständige

Digitized by Google
Original from UNIVERSITY OF CALIFORNIA
Generated on 2019-05-24 17:31 GMT / http://hdl.handle.net/2027/uc1.b3753216
Public Domain in the United States, Google-digitized / http://www.hathitrust.org/access_use#pd-us-google

Streckfähigkeit auf. Sie sollen beide noch durch Bildung eines inneren bzw. äußeren Seidenbandes nachkorrigiert werden.

Was die Schmerzen anlangt, so erscheint es zunächst als fraglich, ob diese überhaupt einen Gesichtspunkt für die Beurteilung der Resultate abgeben können. Denn wir wissen über die Ursachen dieser Schmerzen, über die Art, wie sie zustande kommen, welchen Einfluß zumal die Witterungseinflüsse, also wohl der Feuchtigkeitsgehalt und die elektrische Spannung der Luft als auslösende Ursachen haben, recht wenig. Nur so viel erscheint uns sicher, daß für die Schmerzen die weiterwirkenden ätiologischen Ursachen der Ankylose in erster Linie verantwortlich zu machen sind und daß die Schmerzen vorwiegend und hauptsächlich in den Weichteilen und nicht in dem neuen Gelenk ihren Sitz haben. Osteophytenbildung, von zurückbleibenden Periostresten ausgehend, können zweifellos schmerzhaft werden. Bei den Nearthrosen beobachtet man aber solche schmerzhafte Osteophytenbildung so gut wie nie. Man kann Gelenke sehen mit ganz wunderlich aussehenden unregelmäßigen Gelenkformen, mit tadelloser und völlig schmerzloser Funktion. Geringe Unregelmäßigkeiten der Gelenkkonturen sind bei den Nearthrosen die Regel. Auch der Charakter der Schmerzen, die ohne sichtbare Begründung bald völlig geschwunden sind, bald stärker in Erscheinung treten und besonders bei Witterungswechsel störend werden können, spricht dagegen, daß es sich um schmerzhafte Osteophytenbildung handeln könnte. Wenn also auch die Schmerzen im wesentlichen nicht ihre Ursache im neuen Gelenke haben und im wesentlichen unabhängig sind von dem technischen Gelingen der Arthroplastik, so beeinträchtigen sie doch den Erfolg. Denn für den Träger ist es gleichgültig, woher und aus welcher Ursache die Schmerzen kommen, für ihn besteht nur die Tatsache, daß sie vorher, bei ankylosiertem Knie, auch bei großen Marschleistungen nicht oder nur in weit geringerem Maße vorhanden waren. Die ganz andere Beanspruchung der Weichteile, des Bindegewebes und vor allem der Muskulatur bei beweglichem Gelenke wird die Ursache für die Unterschiede in der Schmerzhaftigkeit sein. Insofern hat das neugeschaffene Gelenk seinen gehörigen Anteil an den Beschwerden. Darum kann man auch in solchen Fällen bei sonst untadeliger Funktion des Gelenkes nicht von sehr gutem Erfolge sprechen, sobald die Schmerzen derart häufig und intensiv auftreten, daß sie die Gebrauchsfähigkeit des Beines stören. Gelegentlich auftretende geringe Schmerzen, die der Patient selbst als unbedeutend bezeichnet, und die ihn im Gebrauche der Extremität nicht beeinträchtigen, habe ich geglaubt, unberücksichtigt lassen zu dürfen. Bekanntlich wird von den Gegnern des Verfahrens gerade auch die Schmerzhaftigkeit neuer Gelenke besonders hervorgehoben. Hierzu wäre zu bemerken, daß die Schmerzen,

Digitized by Google
Original from UNIVERSITY OF CALIFORNIA
Generated on 2019-05-24 17:31 GMT / http://hdl.handle.net/2027/uc1.b3753216
Public Domain in the United States, Google-digitized / http://www.hathitrust.org/access_use#pd-us-google

wenn man von der Nachbehandlungsperiode zunächst absieht, auf die ich noch zu sprechen komme, im allgemeinen und in der weit überwiegenden Mehrzahl der Fälle doch sehr geringfügig sind und im Laufe der Zeit deutlich abnehmen und schließlich mehr oder weniger vollkommen zu verschwinden pflegen. Wir haben unter den längere Zeit zurückliegenden mobilisierten Kniegelenken eigentlich nur einen Fall, bei dem nach Aussage des Patienten eine stärkere Schmerzhaftigkeit besteht, die die Gebrauchsfähigkeit des Beines behindert.

Ein Kollege erlitt durch einen Granatsplitter eine komplizierte Fraktur des Tibiakopfes; es folgte eine schwere Eiterung, die auch das Kniegelenk ergriff, mit allgemein septischen Erscheinungen, in deren Verlauf es auch zu einer eitrigen Pleuritis kam, die eine Rippenresektion nötig machte. Nach wiederholten Sequestrotomien heilte die Fraktur mit knöcherner Ankylose des Kniegelenkes. 3 Monate nach völligem Schluß der letzten Fistelöffnung wurden in einer Voroperation die zahlreichen Narben an der Streckseite des Kniegelenkes excidiert, die Patella mobilisiert und durch eine Hautplastik für eine solide Hautbedeckung des Gelenkes Sorge getragen. 3 Monate später Gelenkmobilisierung. Der Pat. beugt jetzt 3 Jahre nach der Operation das Kniegelenk aktiv bis 90° und streckt es vollkommen. Das Gelenk ist gegen seitliche Wackelbewegung völlig fest. Die Muskulatur ist ziemlich kräftig. Das Gelenk an sich muß man als tadellos bezeichnen. Doch wird der Erfolg dadurch gestört, daß, zumal nach längerem Gehen, die Schmerzen im Gelenk sehr lebhaft werden, so daß er stets mit einem Stock geht. Mit steifem Kniegelenk konnte er stundenlang ohne Beschwerden umhergehen. Der Pat. ist im übrigen mit dem Erfolge selbst sehr zufrieden und hat die Absicht, sein gleichfalls versteiftes Sprunggelenk ebenfalls mobilisieren zu lassen.

Wir haben den Erfolg wegen dieser Schmerzhaftigkeit nicht als sehr guten bezeichnet. Ein Röntgenbild konnten wir von dem Patienten nicht erhalten. Als Ursachen für die in diesem Fall besonders lebhaften Schmerzen kommen wohl die gelenknahe infizierte Fraktur — die bekanntlich auch sonst häufig, lange nach der Abheilung, Schmerzen bei allen Bewegungen verursachen — und die schwere septische Schädigung der Muskulatur und des Bindegewebes in Betracht.

Als Versteifungen wurden totale Wiederversteifungen und Gelenke mit nur minimalem Bewegungsausmaß von 10—15°, als Schlottergelenke unbrauchbare, nach beiden Seiten wackelnde Gelenke aufgefaßt.

Nach diesen Gesichtspunkten habe ich unser Material nachgeprüft und, wie ich hervorheben möchte, sehr streng gesichtet. Lag uns doch daran, selbst ein objektives klares Bild darüber zu erhalten, was mit der blutigen Mobilisierung erreicht wurde und was nicht.

Von den 85 totalen Arthroplastiken des Kniegelenkes, die bis auf 10 Fälle Herr Geheimrat Payr selbst operiert hat, befindet sich einer gegenwärtig noch in Nachbehandlung und ist für eine Beurteilung noch nicht reif. Er weist gegenwärtig ein aktives Bewegungsmaß von 40° auf.

Digitized by Google
Original from UNIVERSITY OF CALIFORNIA
Generated on 2019-05-24 17:31 GMT / http://hdl.handle.net/2027/uc1.b3753216
Public Domain in the United States, Google-digitized / http://www.hathitrust.org/access_use#pd-us-google

Von vier Patienten haben wir noch keine Nachricht erhalten. Ihre gegenwärtige Adresse war noch nicht auffindbar. Unter diesen befindet sich nur noch einer, der, nach dem Abgangsbefund zu urteilen, kaum zu einem guten Resultat geführt haben dürfte infolge zu geringer Beweglichkeit, während die übrigen einen Abgangsbefund aufwiesen, der erfahrungsgemäß zu guten Hoffnungen berechtigt. Jedenfalls dürfen diese Fälle die Gesamtstatistik nicht ungünstig beeinflussen, um so weniger, als die hier angeführten Resultate eher und günstiger erscheinen, als sie in der Tat sind. Bei einer größeren Anzahl der hier als „gute" resp. „ungenügende" Erfolge angeführten Fälle liegt die Operation erst wenige Monate zurück. Das gegenwärtige Resultat dieser Fälle kann noch nicht als ein definitives bezeichet werden. Die Erfahrung lehrt, daß durch zunehmenden Gebrauch des Gelenkes und durch fortgesetzte Bewegungsübungen die Beweglichkeit des Gelenkes eine größere wird. Auch die Muskulatur, die ja für das Endergebnis in der Funktion des Gelenkes von so maßgebender Bedeutung ist, erholt sich in der Regel erst nach längerem Gebrauche der Nearthrose zur vollsten Leistungsfähigkeit. Es unterliegt deshalb kaum einem Zweifel, daß eine Anzahl dieser erst jüngere Zeit zurückliegenden Fälle sich noch zu „sehr guten", resp. „guten" Erfolgen entwickeln wird.

Wenn man die erzielten Erfolge je nach der Ätiologie der Anyklosen betrachtet — und diese Betrachtungsweise erscheint aus noch zu erwähnenden Gründen als eine sehr zweckmäßige — so haben wir bei den gonorrhoisch versteiften Kniegelenken weitaus die besten Resultate zu verzeichnen. Unter zwölf solcher Art ankylosierten und wiederbeweglich gemachten Gelenken sieben „sehr gute" und vier „gute" Erfolge. In einem Falle kam es infolge postoperativer Eiterung zur Reankylose. Zwei der als „gut" bezeichneten Fälle liegen kaum ein Jahr zurück. Das Gelenk kann aktiv bis 90° oder fast 90° gebeugt werden. Die Streckung ist noch nicht vollkommen (170°). Der Quadriceps ist noch schwach. Die beiden anderen Fälle liegen längere Zeit zurück. Ein Patient, der im Jahre 1913 operiert wurde, beugt aktiv bis zu einem Winkel von 110°, streckt vollkommen, ist täglich 8 bis 10 Stunden und auch länger unterwegs, geht sicher und ohne jede Beschwerden auf dem Beine und hat schon Lasten von 1 Zentner und mehr getragen, wobei sich das mobilisierte Kniegelenk als völlig verläßlich und standfest erwies. Der Mann ist über den Erfolg ganz außerordentlich glücklich. Es fehlen zu einem idealen Resultate nur einige Grade Beugung mehr. Der 4. Fall endlich betrifft einen Reisenden, der 1916 operiert wurde. Er muß ebenfalls täglich stundenlang umherlaufen, geht ohne Apparat und ohne zu hinken, beugt aktiv bis 90°, streckt etwas über 180°. Das Kniegelenk ist gegen seitliche Bewegung vollkommen fest. Dagegen hat es eine leichte Neigung zur

Digitized by Google
Original from UNIVERSITY OF CALIFORNIA
Generated on 2019-05-24 17:32 GMT / http://hdl.handle.net/2027/uc1.b3753216
Public Domain in the United States, Google-digitized / http://www.hathitrust.org/access_use#pd-us-google

Genurecurvatumstellung, insbesondere nach größerer Anstrengung, nach Ermüdung der Muskulatur.

Die ungünstigsten Resultate weisen die mobilisierten Kniegelenke auf, die nach vorausgegangener septischer Erkrankung pyämisch metastatisch vereitert und ankylosiert waren. Die primären Erkrankungen waren: Puerperal-Pyämie, Otitis media, Furunculose, Angina, Masern. Einmal kam es zu einer metastatischen Vereiterung des Kniegelenkes nach infiziertem Oberarmschußbruch mit Erysipel. Bei einem anderen Patienten trat eine metastatische Eiterung im linken Kniegelenk auf, nach auswärts ausgeführter Operation einer gleichseitigen incarcerierten Leistenhernie, der eine schwere Infektion gefolgt war. In keinem dieser Fälle wurde ein wirklich ideales Resultat erzielt. Die Resultate dieser Fälle sind vier gute, drei ungenügende Erfolge. Zweimal kam es zur Wiederversteifung. Bei zwei Patienten der ersten Gruppe liegt die Operation erst etwa 1 Jahr zurück, bei einer Patientin erst 4 Monate; sie beugen aktiv bis etwas über 120° resp. bis 100° und strecken vollkommen. Das Kniegelenk ist fest. Der 4. Fall betrifft eine Patientin, deren Kniegelenk nach Puerperalpyämie vereitert und ankylosiert war. Die Mobilisierung wurde vor 8 Jahren ausgeführt. Die Patientin geht täglich 6—8 Stunden auf ihrem Gut umher. Sie beugt aktiv bis 90° bei völliger aktiver Streckung. Ohne Stock hinkt die sehr fettleibige Patientin. Auch das Treppensteigen fällt ihr mit dem kranken Beine schwer, und sie ist nicht imstande, auf dem operierten Bein allein zu stehen. Sie hat bei diesem Versuche die Neigung, nach außen umzufallen. Diese Neigung, nach der kranken Seite hin zu fallen (beim Stand auf dem operierten Beine), beobachtet man in solchen Fällen von Muskelschwäche resp. Quadricepsschwäche besonders deutlich bei Patienten, die erst seit kurzer Zeit Gehübungen machen. Sie ist wohl darauf zurückzuführen, daß die Patienten den Oberkörper nach vorn und außen zu beugen bestrebt sind, um den Schwerpunkt des Körpers möglichst senkrecht über die aufrecht gestellte Extremität zu bringen, um solcher Art mit geringerer Muskelanstrengung auf dem Beine stehen zu können. Trotzdem die Patientin durch mehrere Jahre in sehr bekannter und hervorragender Massagebehandlung stand und selbst durch energische aktive Muskelanstrengung die Kräftigung der Muskulatur zu erzwingen hoffte, gelang das nicht. Eine ganz ähnliche Beobachtung machten wir bei zwei anderen Patienten, die nur zu einem ungenügenden Erfolge führten. In einem dieser Fälle war es im Anschluß an eine Otitis media zu einer septischen Allgemeinerkrankung und metastatischen Vereiterung des linken Kniegelenkes gekommen. Auch dieser Fall liegt fast 8 Jahre zurück, und auch hier gelang es trotz jahrelangen Bemühens nicht, den Quadriceps genügend zu kräftigen. Die Patientin beugt das Knie bis 90°,

Digitized by Google
Original from UNIVERSITY OF CALIFORNIA
Generated on 2019-05-24 17:32 GMT / http://hdl.handle.net/2027/uc1.b3753216
Public Domain in the United States, Google-digitized / http://www.hathitrust.org/access_use#pd-us-google

streckt nur bis etwa 155°. Passiv ist das Gelenk bis 180° zu strecken. Die Patientin kann mit dem operierten Beine allein stehen, tanzt sehr viel, ist eine gute Schwimmerin, geht ohne Stock und ohne Apparat, ohne zu hinken, aber es besteht beim Gehen auf unebenem Gelände eine deutliche Unsicherheit auf dem operierten Beine. Durch Raffung der Quadricepssehne ist die Streckfähigkeit zwar gebessert, sie war noch etwas geringer, aber eine ausreichende Streckung wurde auch damit nicht erzielt. Bei dem 2. Falle, der 4 Jahre zurückliegt, besteht ein aktives Bewegungsausmaß von 80°. Das Kniegelenk ist fest, völlig aktive Streckung vorhanden, aber trotz sorgfältiger Nachbehandlung besteht immer noch eine deutliche Quadricepsschwäche. — Wir haben hier drei Fälle, bei denen sich trotz sorgfältiger und jahrelanger Behandlung und Pflege die Muskulatur und trotz verhältnismäßig jugendlichen Alters der Patienten die Streckmuskulatur nicht völlig zu erholen imstande war. Sie demonstrieren deutlich den überragenden Anteil, den gerade der Zustand der Muskulatur am Erfolge hat. Die Beweglichkeit in beiden Gelenken ist tadellos und doch ist das gesamte Resultat kein ideales. Wir haben unter unserem gesamten übrigen Material keinen solchen Fall mehr beobachtet. Wir haben es hier offenbar mit einer schweren toxischen Schädigung der Muskulatur zu tun. Ich will, obwohl unser Material dazu verleiten könnte, nicht etwa allgemein den Schluß ziehen, daß pyämisch-metastatisch vereiterte und ankylosierte Kniegelenke wegen der schwer geschädigten Muskulatur, speziell der Quadricepsschwäche, für die blutige Mobilisierung besonders ungünstig sind. Dazu ist unser Material zu klein. Auch die Art und Virulenz der Infektion sowie die Konstitution des Patienten können in ihrer Vielartigkeit ein einheitliches Bild unmöglich aufkommen lassen. Dagegen scheint uns diese Beobachtung doch dafür zu sprechen, daß für das funktionelle Versagen der Muskulatur, für die nur schwere und langsame, ungenügende Erholung derselben nach erfolgter Gelenkmobilisierung toxische Schädigungen eine besonders wichtige Rolle spielen, eine Anschauung, die bekanntlich Bier seit längerer Zeit vertritt, und der wir beipflichten möchten. Immerhin scheinen unsere Erfahrungen dafür zu sprechen, daß in der Prognosestellung solcher Art versteifter Gelenke vor der Mobilisierung besondere Vorsicht am Platze ist. Noch eine andere Beobachtung können wir dafür anführen, eine wie große Bedeutung toxischen Schädigungen für die Funktion des Muskels zukommt. Bei einem Patienten wurde nach zweimaligen vergeblichen Mobilisierungsversuchen das Kniegelenk auf sein wiederholtes Drängen zum dritten Male mobilisiert. Etwa 8 Wochen nach Heilung der Operationswunde konnte der Patient das Kniegelenk fast bis zum rechten Winkel beugen und es aktiv fast vollkommen strecken. Da erkrankte er an einer Grippe. Eine eitrige Pleuritis trat

Digitized by Google
Original from UNIVERSITY OF CALIFORNIA
Generated on 2019-05-24 17:32 GMT / http://hdl.handle.net/2027/uc1.b3753216
Public Domain in the United States, Google-digitized / http://www.hathitrust.org/access_use#pd-us-google

auf mit schwer septischen Allgemeinerscheinungen, so daß wenig Hoffnung bestand, den Patienten am Leben zu erhalten. Das Kniegelenk selbst blieb intakt. Nach Rippenresektion kam es zur Ausheilung der Pleuritis, und nach 6wöchigem schweren Krankenlager konnte der Patient die ersten Bewegungsübungen wieder im Bett aufnehmen. Der Mann erholte sich rasch und setzte mit bewundernswerter Energie seine Bewegungsübungen fort. Doch blieb der Quadriceps nach dieser Erkrankung völlig schlaff. Auch gegenwärtig ist der Quadriceps trotz monatelanger fortgesetzter aktiver und passiver Bewegung und Massage und trotzdem der Allgemeinzustand des Patienten gegenwärtig ein sehr guter ist, zu einer aktiven Streckbewegung völlig unfähig. Das Gelenk zeigt eine aktive Beugung über 60° und ist passiv fast vollkommen zu strecken.

Nicht besonders günstig scheinen auch die Aussichten bei den rheumatisch versteiften Gelenken zu liegen. Auch bei dieser Erkrankung wird offenbar die Muskulatur schwer betroffen. Die Resultate dieser Gruppe sind: 1 sehr guter Erfolg, 4 gute Erfolge, 2 Wiederversteifungen und 1 Todesfall. Die gelungenen Fälle zeigen alle eine gute Beweglichkeit. Bei 3 Fällen aber besteht, trotzdem die Operation jahrelang zurückliegt, die Muskulatur lange Zeit gepflegt wurde, noch eine sehr deutliche Muskelschwäche, wenn sie auch nicht annähernd so schwer ist wie in den oben geschilderten Fällen. Zwei dieser Fälle waren allerdings von Haus aus wenig günstige Fälle. In dem einen handelte es sich um eine Frau mit sehr starker Adipositas mit einem Körpergewicht von 102 kg. Das Kniegelenk war 20 Jahre versteift. Im zweiten Falle um einen Kollegen, bei dem von anderer Seite das Kniegelenk mobilisiert worden war, mit dem unbefriedigenden Ergebnis, daß sich ein Schlottergelenk entwickelt hatte mit Genuvalgumstellung und habitueller Luxation der Patella bei jeder Beugung. Das Gelenk wurde neuerlich reseziert. Das Bein ist jetzt gerade. Die Neigung der Patella zu Luxation ist behoben. Es besteht ein Bewegungsausmaß von 95—100° bei völliger aktiver Streckung. Patient hinkt nur kaum merklich beim Gehen, ermüdet aber leicht und benützt deshalb häufig einen Stock.

Nicht selten wird der Erfolg auch gerade bei diesen Gelenken durch auftretende Schmerzen bei jedem Witterungswechsel in neuen und anderen Gelenken getrübt. In 2 Fällen kam es zur Wiederversteifung. In beiden Fällen trugen die Energielosigkeit und Indolenz des Patienten unverkennbar die Hauptschuld daran. Unter den rheumatisch versteiften Gelenken befindet sich auch der einzige Todesfall, den wir unter den Kniemobilisierungen überhaupt zu beklagen haben. Derselbe ist aber nicht dem Verfahren als solchem, sondern vielmehr einer mangelhaften Indikationsstellung des betr. Operateurs zur Last zu

Digitized by Google
Original from UNIVERSITY OF CALIFORNIA
Generated on 2019-05-24 17:32 GMT / http://hdl.handle.net/2027/uc1.b3753216
Public Domain in the United States, Google-digitized / http://www.hathitrust.org/access_use#pd-us-google

legen. Es handelt sich um ein Kind mit multiplen rheumatischen Gelenkversteifungen, das den Eingriff nur 24 Stunden überlebte und an akuter Herzschwäche zugrunde ging. Es war erst 4 Wochen vorher das rechte Ellbogengelenk mit gutem Erfolge mobilisiert worden; der Zeitraum bis zur zweiten Operation also viel zu kurz gewählt.

Ganz anders liegen die Verhältnisse bei der Tuberkulose. Hier ist die Hauptgefahr eines Mißlingens das neuerliche Aufflackern eines latenten tuberkulösen Herdes. Bleibt dies aus, und wird das Kniegelenk beweglich, so erholt sich auch die Muskulatur zur früheren vollen Höhe und Leistungsfähigkeit auch nach jahrelanger Ruhigstellung. Eines unserer schönsten neugeschaffenen Kniegelenke ist aus einem solchen nach Tuberkulose in frühem Kindesalter versteiften Gelenk hervorgegangen. Die knöcherne Ankylose in fast rechtwinkliger Beugestellung hatte über 6 Jahre bestanden. Die Operation liegt jetzt über 5 Jahre zurück. Das junge Mädchen läuft und springt mit der mobilisierten Extremität wie mit der gesunden. Es ist absolut kein Unterschied nachzuweisen. Die Jugend der Patientin ist hier wie in anderen Fällen gewiß mit von großer Bedeutung für den Erfolg gewesen. Doch ein anderer überaus bemerkenswerter Fall gehört hierher: Der Patient erkrankte im Alter von 6 Jahren an Tuberkulose des linken Kniegelenkes. Dreimal wurde operiert, und schließlich heilte nach Resektion mit Entfernung der Patella die Tuberkulose aus. Acht Jahre später wurde das Kniegelenk mobilisiert (Geheimrat Payr). In einer Voroperation wurde ein neuer Streckapparat gebildet, indem ein entsprechend langes Stück aus der Sehne des Peronaeus long. reseziert, als Schaltstück zwischen Quadricepssehne und Lig. patellae eingelegt und durch einen Fascienmantel verstärkt wurde. Drei Monate später Mobilisierung des Kniegelenkes. Die Operation liegt gegenwärtig über 7 Jahre zurück. Der Patient beugt das Kniegelenk aktiv bis 90°, streckt das Gelenk bis 170°. Er kann auf dem operierten Bein allein und sicher stehen. Das Gelenk ist völlig fest. Er wurde 1917 (3 Jahre nach der Operation) als Landsturmmann ausgebildet und in der Heimat als Wachtposten verwendet. Der Erfolg ist bei diesem anscheinend aussichtslosen Fall ein ganz überraschend guter geworden. Der 3. Fall liegt erst etwa 1 Jahr zurück. Die Patientin beugte das Gelenk aktiv bis 115° und streckte es völlig. Sie geht sicher auf dem operierten Beine und ohne Beschwerden. Bei weiterer Beugung bemerkt sie, daß der Knochen im Gelenk an etwas anstößt. Wir haben die Patientin persönlich nicht nachuntersuchen können, verfügen deshalb über kein Röntgenbild. Es ist wahrscheinlich, daß sich ein Knochensporn gebildet hat, der die weitere Bewegung hemmt. — In 2 Fällen wurde wegen neuerlichen Aufflackerns einer Tuberkulose ein schon sichtbar werden-

Digitized by Google
Original from UNIVERSITY OF CALIFORNIA
Generated on 2019-05-24 17:32 GMT / http://hdl.handle.net/2027/uc1.b3753216
Public Domain in the United States, Google-digitized / http://www.hathitrust.org/access_use#pd-us-google

der Erfolg vereitelt. Sie versteiften beide. In einem Falle wurde zur Ausheilung von anderer Seite neuerlich reseziert.

Es hat auch den Anschein, daß die Schädigung des Bindegewebes durch den tuberkulösen Prozeß eine geringere ist als durch die gewöhnlichen Eitererreger. Wir haben den Eindruck, daß die Entwicklung des Gelenkspaltes, resp. die Schleimbeutelbildung in diesen Fällen weniger durch vermehrte Bindegewebsproduktion und Bindegewebsverlötung bedroht wird, als es sonst der Fall ist.

Am häufigsten war eine vorausgegangene Verletzung die Ursache der Ankylose: Punktion eines traumatischen Ergusses mit nachfolgender Eiterung, komplizierte gelenknahe Frakturen mit Übergreifen einer Infektion auf das benachbarte Kniegelenk, Kniegelenksverletzungen mit folgender Infektion u. dgl. m. Es befinden sich auch zwei Kriegsverletzungen darunter. Bei beiden war es durch Absturz mit dem Flugzeug zu multiplen komplizierten Frakturen gekommen. Die Resultate bei dieser Gruppe der Ankylose sind sehr zufriedenstellende. Von 14 Patienten, über die wir unterrichtet sind, zeigen 6 ein „sehr gutes" Resultat, 2 ein „gutes". In 3 Fällen kam es nur zu einem ungenügenden Erfolge, 3 Gelenke versteiften neuerlich. Beide als „gute" Erfolge angeführte Fälle betreffen Patienten, deren Kniegelenk erst vor wenigen Monaten mobilisiert wurde. Zur Zeit ihres Berichtes waren die Patienten erst 3 resp. 4 Monate aus der Klinik entlassen. Sie beugten das Gelenk aktiv bis zum Winkel von 110° resp. 120° und strecken es aktiv völlig. Sie gehen noch mit einem Schienenhülsenapparate. Beide Gelenke sind gegen seitliche Bewegung völlig fest. Die Patienten teilen mit, daß sie deutliche Fortschritte in der Beweglichkeit und Gebrauchsfähigkeit des Beines merken. — Die „ungenügenden" Erfolge weisen ein Bewegungsausmaß von 45° auf bei völliger Streckfähigkeit. Die geringe Beweglichkeit des Gelenkes ist in einem Falle auf ein Erysipel zurückzuführen, das einige Wochen nach der Operation von einer kleinen Dehiscenz der Operationswunde ausgegangen war. In den beiden anderen Fällen liegt die Operation erst 5 resp. 6 Monate zurück. Wenn wir die Resultate des Friedensmaterials zusammenfassen, so ergeben sich bei 49 Fällen 16 „sehr gute", 15 „gute", 7 „ungenügende" Erfolge, 10 Wiederversteifungen, 1 Todesfall.

Die Wiederversteifungen wurden in 3 Fällen durch das Auftreten einer Infektion verursacht, in 2 anderen durch das neuerliche Aufflackern einer Tuberkulose. Nur in einem der erstgenannten Fälle ist das Aufflackern einer latenten Infektion mit großer Wahrscheinlichkeit anzunehmen, während in den 2 übrigen Fällen eine operative Infektion zum mindesten nicht auszuschließen ist. Die Gefahr einer latenten zur Eiterung führenden Infektion ist jedenfalls bei Berück-

Digitized by Google
Original from UNIVERSITY OF CALIFORNIA
Generated on 2019-05-24 17:32 GMT / http://hdl.handle.net/2027/uc1.b3753216
Public Domain in the United States, Google-digitized / http://www.hathitrust.org/access_use#pd-us-google

sichtigung der nötigen Kautelen für das Friedensmaterial gering. Dreimal war augenscheinlich Energielosigkeit und Gleichgültigkeit des Patienten die wesentliche Ursache des Mißerfolges. In den letzten beiden Fällen endlich kam es ohne äußere erkennbare Ursache zur Wiederversteifung. Toxische Schädigung des parartikulären Binde- und Fettgewebes, die dasselbe zur notwendigen Bildung von Gleitgewebe ungeeignet machen, wird die Ursache sein. Vor allem werden hier auch konstitutionelle Momente, die sich in vermehrter Bindegewebsproduktion auf toxische Reize und auf jedes gesetzte Trauma hin äußern (Payr) oft genug den Grund eines Mißerfolges abgeben.

Störende Deformitäten wie etwa die Entwicklung eines höhergradigen Genuvarum oder Genuvalgum haben sich in keinem Falle ausgebildet. Mit Ausnahme ganz weniger Fälle, die ein leichtes Genuvalgum aufweisen, sind die Extremitäten völlig gerade. Alle reankylosierten Fälle sind in Streckstellung versteift. In keinem Falle des Friedensmaterials hat sich ein Schlottergelenk entwickelt.

Nicht so ungünstig, wie es ursprünglich scheinen wollte, sind die Resultate bei den Schußverletzungen. Seit der letzten Zusammenstellung der Fälle für den Chirurgenkongreß sind noch eine Anzahl Berichte eingelaufen, die den großen Unterschied zwischen dem Friedens- und Kriegsmaterial wesentlich verringert haben. Ein anderer Fall, der damals infolge zu geringer Beweglichkeit als „ungenügender" Erfolg bezeichnet werden mußte, hat in den letzten Wochen derartige Fortschritte in der Beweglichkeit gemacht, daß man den Erfolg heute als „guten" bezeichnen muß, und es unterliegt meines Erachtens kaum einem Zweifel mehr, daß sich dieser Fall zu einem „sehr guten" Erfolg entwickeln wird. Er beugt heute aktiv fast bis zum rechten Winkel und streckt völlig. Man beobachtet eben gelegentlich, daß ein neugeschaffenes Gelenk monatelang, ja selbst ein Jahr nach der Operation trotz aller Bewegungsübung und Massage keine großen Fortschritte in der Beweglichkeit macht, und daß dann mit einem Male, wenn die Übungen energisch und ausdauernd fortgesetzt werden, die Beweglichkeit immer größer und ausgiebiger wird und sichtbar von Tag zu Tag zunimmt.

In unseren Fällen handelt es sich mit wenigen Ausnahmen um Granatsplitterverletzungen. Von 36 Fällen zeigen 9 ein „sehr gutes", 8 ein „gutes" Resultat, 8 Fälle führten nur zu einem „ungenügenden" Erfolge; sechsmal kam es zur Reankylose, einmal entwickelte sich ein Schlottergelenk. Von 3 Fällen haben wir nichts in Erfahrung bringen können; 1 befindet sich noch in Behandlung. Das Auftreten einer Infektion nach der Mobilisierungsoperation beherrscht in diesen Fällen

Digitized by Google
Original from UNIVERSITY OF CALIFORNIA
Generated on 2019-05-24 17:32 GMT / http://hdl.handle.net/2027/uc1.b3753216
Public Domain in the United States, Google-digitized / http://www.hathitrust.org/access_use#pd-us-google

ganz und gar die Prognose. Die Infektionsgefahr ist hier besonders groß. Einmal kommt es in diesen Fällen bekanntlich gern zum Aufflackern einer latenten Infektion von abgekapselten Keimen in den Knochen und Weichteilen, andererseits kann es auch sekundär gerade in diesen Fällen leicht zur Infektion dadurch kommen, daß die zum Teil in narbigem Gebiete liegende Operationswunde, sei es durch mangelnde Heilungstendenz bei Beginn der Bewegungsübungen oder primär durch kleine Randnekrosen, aufgeht. Bei den ausgedehnten Narben, die diese Fälle oft auf der Streckseite des Kniegelenkes aufweisen, läßt es sich nicht immer vermeiden, bei der Aufklappung des Kniegelenkes durch Narbengewebe hindurchzugehen. In einem Falle kam es zu einer ausgedehnten Hautnekrose an der Streckseite des mittels Textorschnittes aufgeklappten Kniegelenkes. Es war hier im Felde eine Aufklappung des Kniegelenkes mit beckenwärts konvexem Bogenschnitt und Durchtrennung der Quadricepssehne ausgeführt worden. In einer Voroperation wurde in die alte Narbe eingegangen und die Quadricepssehne rekonstruiert, 6 Wochen später wurde das Kniegelenk mobilisiert. Die Ernährung des Hautlappens durch die Operationsnarbe war völlig unzureichend, so daß nach Ausführung des Textorschen Bogenschnittes ein Zustand geschaffen war, der einer ovalären Hautumschneidung gleichzusetzen ist. Dank der sorgfältigen Subcutannaht blieb die Eiterung auf die Oberfläche beschränkt. Der Hautdefekt wurde später nach Thiersch epithelisiert, und der Fall führte noch zu einem guten Erfolge. Die Mißerfolge durch Versteifungen sind ausnahmsweise durch das Auftreten einer Infektion zustande gekommen. Auch die ungenügenden Erfolge sind zum großen Teile auf Infektionen zurückzuführen. In einem Falle kam es zu einer Ankylose in Beugestellung, so daß eine neuerliche Resektion zur Korrektur der Stellung notwendig war; die übrigen versteiften in guter Stellung. Wenn auch das Auftreten einer Eiterung nicht unbedingt zur Reankylose führen muß, ja es gelegentlich auch einmal vorkommt, daß postoperativ vereiterte Gelenke schließlich mit einer sehr guten Beweglichkeit ausheilen, so hinterlassen solche Eiterungen aber doch in der Regel eine deutliche Verminderung des Bewegungsausmaßes und stellen an die Willenskraft und Ausdauer des Patienten ganz besonders hohe Ansprüche. Das Aufflackern einer latenten Infektion ist gerade bei den Kriegsverletzungen durchaus nicht immer an die ersten Tage und Wochen nach der Operation gebunden. So beispielsweise kam es in einem Falle 6 Monate nach der Operation, nachdem der Patient schon lange mit gut beweglichem Gelenk umhergegangen war, zum Aufflackern einer recht heftigen Infektion, die die Beweglichkeit des Kniegelenkes erheblich und dauernd einschränkte.

Digitized by Google
Original from UNIVERSITY OF CALIFORNIA
Generated on 2019-05-24 17:32 GMT / http://hdl.handle.net/2027/uc1.b3753216
Public Domain in the United States, Google-digitized / http://www.hathitrust.org/access_use#pd-us-google

In 3 Fällen kam es trotz Eiterung noch zu einem guten Erfolg mit einem Bewegungsausmaß von 60—70°. Die 4 übrigen „guten Erfolge" weisen eine aktive Beugefähigkeit von 90° auf bei völliger Streckung, sind aber wegen noch ungenügender Kräftigung der Streckmuskulatur resp. Schmerzhaftigkeit gegenwärtig noch nicht als sehr gute Erfolge zu bezeichnen. Die „ungenügenden" Erfolge sind in 5 Fällen durch zu geringe Beweglichkeit (30—45°) verursacht. Langdauernde postoperative Eiterung hat in 3 dieser Fälle das geringe Bewegungsausmaß verschuldet. Zwei Fälle betreffen die obenerwähnten einseitigen Wackelgelenke. Das Schlottergelenk hat sich bei einem Patienten entwickelt, bei dem 14 Tage nach der Operation, nach Beginn der Beugebewegungen die Operationswunde, die zum Teil im alten Narbengebiete lag, wieder aufplatzte, so daß der mediale Femur- und Tibiacondyl frei zutage lagen. Eine sofort vorgenommene Hautplastik konnte das Auftreten einer schweren eitrigen Infektion nicht verhüten, die zur Abstoßung der Fascie und des größeren Teiles der Patellarsehne führte. Es kam nicht zur Versteifung, sondern zu einem Schlottergelenke. Der Patient berichtet, daß er nur an zwei Stöcken gehen könne. Wir haben ihm vorgeschlagen, durch Erzielung einer Reankylose den alten Zustand wieder herzustellen.

Es wäre hier die Frage zu erledigen, ob man nach einem mißglückten Mobilisierungsversuche weitere Versuche aufgeben soll, oder ob eine neue Operation sich empfiehlt, und welche Aussichten eine solche hat. Wir haben in 4 Fällen das Kniegelenk zweimal, in 2 Fällen dreimal mobilisiert. Zweimal glückte die zweite Mobilisierung. Ein gutes resp. sehr gutes Resultat wurde dabei erzielt. In den 2 übrigen Fällen führte auch der zweite Mobilisierungsversuch zu keinem Erfolge. Das neuerliche Auftreten einer schweren Infektion war in einem dieser Fälle die Ursache des Mißlingens. Ein Fall von dreimaliger Mobilisierung wurde bereits erwähnt, der zweite führte zu einem sehr guten Erfolge. Die Fälle zeigen jedenfalls, daß man nach einem Mißerfolge die Mobilisierungsversuche nicht aufzugeben braucht. Man wird sich naturgemäß nur auf ausdrücklichen Wunsch des Patienten dazu entschließen. Es kommt aber in der Tat gar nicht selten vor, daß Patienten, verlockt durch den glänzenden Erfolg, den sie bei ihren Kameraden sehen, nicht aufhören, zu einer neuen Operation zu drängen. Auch in diesen Fällen ist es notwendig, zumal wenn eine Infektion die Ursache der Reankylose war, genügend lange Zeit nach völliger Ausheilung des Infektes mit der Remobilisierung zu warten, und die von Payr angegebenen Proben auf latente Infektion sehr sorgfältig anzustellen; gelegentlich ist die neuerliche Verlötung der Patella auf ihrer Unterlage die Ursache der Beweglichkeitsbeschränkung. Neuerliche blutige

Digitized by Google
Original from UNIVERSITY OF CALIFORNIA
Generated on 2019-05-24 17:32 GMT / http://hdl.handle.net/2027/uc1.b3753216
Public Domain in the United States, Google-digitized / http://www.hathitrust.org/access_use#pd-us-google

Mobilisierung der Patella kann zu völligem Erfolge führen. Von sieben sekundären Patellamobilisierungen hatten wir fünfmal völligen Erfolg. In einem Falle war die Patella sekundär zweimal erfolglos mobilisiert worden. Zur Exstirpation der Patella, wie sie Payr zuerst bei derartigen Fällen ausführte, und wie sie Bier noch in solchen Fällen übt, haben wir uns in den letzten Jahren in keinem Falle entschließen können.

Der Quadriceps hat nicht nur die Aufgabe, das Kniegelenk zu strecken, sondern auch die starke drehende Komponente der Beuger um die sagittale Achse des Kniegelenkes im Zaume zu halten. Dazu ist das Vorhandensein der Patella in hohem Maße notwendig, und diese ihre Tätigkeit ist es wohl auch, die der menschlichen Patella ihre charakteristische Form gab. Nach Wegfall der Kreuzbänder und gänzlichem oder teilweisem Wegfall der Seitenbänder nach blutiger Mobilisierung und bei der oft lange andauernden Schwäche des Quadriceps halten wir das Vorhandensein der Patella zur Vermittlung des Muskelgleichgewichts für besonders wichtig, wenn auch zugegeben werden muß, daß sie in einer Anzahl von Fällen ohne Schaden von uns wie von Bier exstirpiert wurde.

Auch andere Mängel, die sich an den Nearthrosen zeigen, können sekundär abgestellt oder wenigstens wesentlich gebessert werden. So konnten seitliche Wackelbewegungen nach beiden oder nach einer Seite durch Bildung von Seitenbändern aus Fascienstreifen der Fascia lata oder Seidenzügeln völlig behoben werden. In einem Falle gelang das gleich gute Resultat durch Excision je eines elliptischen Stückes aus der neugebildeten fibrösen Gelenkkapsel an der Innen- und Außenseite des Kniegelenkes. Auch eine sekundäre Rekonstruktion des Streckapparates war in 3 Fällen notwendig. In dem einen Falle war es nach Aufklappung des Kniegelenkes nach Kirschner mit Falzbildung der Tuberositas tibiae zur Lösung des Knochenfalzes gekommen, die eine sekundäre Verschraubung derselben notwendig machte. Eine Eiterung folgte derselben, und das Lig. patellae und ein Teil des Knochenfalzes stießen sich ab. Das Gelenk versteifte nach Abheilung der Wunde. Nachdem nach entsprechend langer Zeit nach völliger Abheilung des Infektes ein neues Lig. pat. aus einer Peronaeussehne gebildet und die Patella selbst mobilisiert worden war, wurde in einer zweiten Sitzung das Gelenk zum zweiten Male mit völligem Erfolge mobilisiert. In 2 anderen Fällen riß das Lig. pat. bei vorsichtigen Beugebewegungen in Narkose, die zur Behebung der geringen Beweglichkeit versucht wurde, ein. Die sofort vorgenommene Naht der Patellarsehne und Verstärkung derselben mit einem Fascienstreifen führte in einem Falle noch zu einem guten Erfolge. Der zweite Fall versteifte.

Digitized by Google
Original from UNIVERSITY OF CALIFORNIA
Generated on 2019-05-24 17:32 GMT / http://hdl.handle.net/2027/uc1.b3753216
Public Domain in the United States, Google-digitized / http://www.hathitrust.org/access_use#pd-us-google

Voroperationen waren vorzugsweise bei Kriegsankylosen nötig. Sie bestanden in Lösung und Unterfütterung tiefsitzender Narben oder Excision derselben und Deckung des Hautdefektes aus der Umgebung oder Überpflanzung eines großen Hautlappens aus dem gesunden Bein. Öfters wurde der eigentlichen Mobilisierung auch am Friedensmaterial eine Patellarmobilisierung vorausgeschickt, zumal in solchen Fällen, bei denen die Streckmuskulatur sehr atrophisch war. Der Zweck der Patellarmobilisierung als Voroperation war, dem Quadriceps Gelegenheit zu aktiver Bewegung zu geben und seine Erholungsfähigkeit zu prüfen. Eine gelungene Patellarmobilisierung berechtigt aber nicht zu einer günstigen Prognosestellung in der Wiederbeweglichmachung des ganzen Gelenkes. In 4 Fällen mußte die Bildung oder Rekonstruktion eines Streckapparates der Gelenksmobilisierung vorausgeschickt werden. Zwei dieser Fälle wurden bereits erwähnt. In den 2 übrigen handelte es sich einmal ebenso wie in einem der erwähnten Fälle um eine Naht der durchtrennten Quadricepssehne, im anderen Falle um die Naht der durch Schuß frakturierten Patella. Ich möchte hier eine sehr zweckmäßige, von Payr neuerlich angegebene Methode zur Bildung eines neuen Streckapparates nicht unerwähnt lassen, die darin besteht, daß ein patellarwärts gestielter kräftiger Sehnenlappen aus der Quadricepssehne über die Patella nach abwärts geschlagen und an die Tub. tibiae befestigt wird.

Wie steht es nun mit der Leistungsfähigkeit gut gelungener Nearthrosen? besonders jener Fälle, bei denen das neue Gelenk seit vielen Jahren im Gebrauch steht? Von diesen haben wir nun bei der Nachuntersuchung überaus günstige Befunde erheben können resp. Berichte erhalten. Zusammenfassend ist darüber folgendes zu sagen: Schon durch viele Jahre im Gebrauch stehende Nearthrosen leiden nicht in ihrer Funktion, sondern im Gegenteil, die Funktion eines neuen Gelenkes wird um so besser und schmerzloser, je länger dasselbe im Gebrauch ist. Die Leistungsfähigkeit speziell der länger zurückliegenden mobilisierten Kniegelenke ist eine ausgezeichnete, oft genug geradezu erstaunliche, desgleichen ihre Standfestigkeit und Gebrauchssicherheit. Die Patienten geben an, daß sie nicht nur ohne zu hinken oder fast ohne zu hinken, gehen, sie können auch mit großer Sicherheit Treppen steigen, springen und Trab laufen, radfahren, große Touren in schwierigem Gelände machen u. dgl. m. Einige Patienten, deren Beruf sie zwingt, gelegentlich auch größere Lasten zu tragen, konnten einen Zentner und mehr auf ihren Schultern schleppen, ohne daß die Standfestigkeit des Kniegelenkes versagt hätte. Die meisten dieser Patienten müssen tagsüber viele Stunden, manche 8—10 Stunden und länger auf den Beinen sein. Zwei Patienten, die 1913 mobilisiert wurden, haben den Krieg mit-

Digitized by Google
Original from UNIVERSITY OF CALIFORNIA
Generated on 2019-05-24 17:32 GMT / http://hdl.handle.net/2027/uc1.b3753216
Public Domain in the United States, Google-digitized / http://www.hathitrust.org/access_use#pd-us-google

gemacht. Auch ein dritter, hier nicht angeführter, vor 11 Jahren operierter Fall machte den Krieg mit.

Neigung zu entzündlichen Ergüssen oder Schwellung des Gelenkes nach größeren Anstrengungen wurde in keinem der länger zurückliegenden Fälle angegeben. Die meisten Patienten führen an, daß nach größeren Anstrengungen die mobilisierte Extremität früher ermüdet als die gesunde. Andere erinnert ein dumpfes Gefühl daran, daß das Kniegelenk krank war. Auch eine Empfindlichkeit gegen Witterungswechsel wird von manchen angegeben, derart, daß zu dieser Zeit ein Reißen in dem Beine sich einstellt. Andere wieder haben auch nach großen Anstrengungen gar keine Beschwerden. Nach all diesen Eindrücken, die wir bei der Nachuntersuchung speziell der lange Zeit zurückliegenden Fälle gewonnen haben — es sind Patienten darunter, die ihre Nearthrose 7—11 Jahre im Gebrauch haben — muß man annehmen, daß später auftretende Störungen oder Schäden im neuen Gelenke, besonders was das Friedensmaterial anbelangt, nicht mehr zu befürchten sind. Etwas anders liegen die Verhältnisse bei den Schußankylosen. Hier besteht wenigstens lange Zeit hindurch immer noch die Möglichkeit, daß eine latente Infektion plötzlich zum Aufflammen kommt. Außer dem bereits erwähnten Falle, in dem es $^1/_2$ Jahr nach primär geheilter Mobilisierung zu einer Eiterung im Kniegelenke gekommen war, haben wir auch in einem zweiten Falle 2 Jahre nach der Mobilisierung nach einer anstrengenden Gebirgstour das Auftreten eines allerdings leichten und die Beweglichkeit nicht beschränkenden Infektes im Kniegelenk beobachten können. Besonders interessiert auch die Frage nach der evtl. Entstehung einer Arthritis deformans im neuen Gelenke. Wenn man jede Unregelmäßigkeit der Gelenkkonturen als Arthritis deformans bezeichnen will, dann leiden alle oder nahezu alle Nearthrosen an einer Arthritis deformans; doch ist diese Bezeichnung, wie ich glaube, für die Unregelmäßigkeiten der Gelenkkonturen der Nearthrosen nicht am Platze, auch wenn hier wie dort die gleichen mechanisch-traumatischen Ursachen für die Formverbildung verantwortlich zu machen sind und sich der Unterschied durch den Wegfall sensibler Endorgane im Knochen (Bier) und in der Synovialis (Payr) erklären läßt. Denn wir verbinden mit dem Begriff Arthritis deformans eine Reihe wichtiger und schwerwiegender Begleiterscheinungen, die bei den Nearthrosen völlig fehlen. So sehen wir bei vergleichenden Röntgenaufnahmen kein Fortschreiten des Prozesses. Die knöchernen Gelenkenden modellieren sich gegenseitig unter dem Einfluß der Funktion und nehmen frühzeitig gelegentlich allerdings von den normalen Gelenkformen sehr abweichende Gestalt an. Je nach dem Grade der bestehenden Knochenatrophie und der gelungenen operativen Gelenk-

Digitized by Google
Original from UNIVERSITY OF CALIFORNIA
Generated on 2019-05-24 17:32 GMT / http://hdl.handle.net/2027/uc1.b3753216
Public Domain in the United States, Google-digitized / http://www.hathitrust.org/access_use#pd-us-google

formenbildung wird die Verbildung der Gelenkenden durch gegenseitige Abschleifung beträchtlicher oder geringfügiger sein. Diese von der Norm abweichende Gestaltung der Gelenkpartner bleibt aber auch nach Jahren noch unverändert erhalten. Ursprünglich unscharfe, wolkige Unregelmäßigkeiten verringern sich an einzelnen Stellen, an anderen werden sie deutlicher. Immer aber weisen sie mit der Zeit eine deutliche Struktur und scharfe Konturen auf und bleiben stationär. Das wenn auch oft auf viele Jahre sich erstreckende, aber immer vorhandene allmähliche Fortschreiten des Prozesses, eine für die Arthritis deformans ganz charakteristische Erscheinung, fehlt. Desgleichen fehlt die Neigung zu entzündlichen Ergüssen, Kapselverdickung und zunehmende Beweglichkeitsbeschränkung.

Das also, was wir gemeiniglich unter Arthritis deformans verstehen, ist bei den Nearthrosen nicht zu fürchten. Zu dieser Auffassung halten wir uns auf Grund der Erfahrung berechtigt, daß neue Gelenke, die 10 Jahre und länger im Gebrauch stehen, alle bei diesem Leiden so gefürchteten Begleiterscheinungen vermissen lassen. Wie gesagt, lehrt die Erfahrung, daß gerade die lange im Gebrauch stehenden Gelenke funktionell die besten sind. Viele Nearthrosen knirschen und knarren bei Bewegung und zeigen mehr oder weniger deutlich unregelmäßige Gelenkkonturen, die als normale Reaktionen des Knochens auf die funktionelle Beanspruchung aufzufassen sind. Besonders bizarre Formen der Gelenkenden pflegen sich auch dann zu entwickeln, wenn das neue Gelenk nicht in der alten Gelenklinie gebildet wird, sondern etwas oberhalb dieser, so daß noch meist recht atrophische Knochenschalen aus den Femurcondylen auf dem Tibiakopfe verblieben sind. Daß die Gelenklinie zu tief angelegt wurde, kommt so gut wie nie vor. Es besteht bei den knöchernen Ankylosen eher die Neigung, den Gelenkspalt zu hoch anzunehmen, also die stark konvexe Ausladung der Femurcondylen nach abwärts zu unterschätzen. Mit zunehmender Erfahrung bleiben diese technischen Fehler mehr oder weniger ganz aus. Auch besonders krasse Verbildung der Gelenkkörper braucht die Funktion des Gelenkes in keiner Weise zu beeinträchtigen.

Was für Erfahrungen haben wir aus unserem Materiale für die Prognose und Indikationsstellung gewonnen? Der größte Feind des Erfolges ist, wie bekannt, das Auftreten einer latenten Infektion. Möglichst lange Zeit nach völliger Ausheilung der Primärinfektion abzuwarten, bevor man zur Mobilisierung schreitet — eine Zeit, die nicht unter einem Jahre sein soll, wenn man gelegentlich einmal auch ungestraft früher operieren kann, ist eines der verläßlichsten, wenn auch kein absolut zuverlässiges Mittel. Für Kriegsankylosen scheint uns auch die Wartezeit von einem Jahre noch zu kurz.

Digitized by Google
Original from UNIVERSITY OF CALIFORNIA
Generated on 2019-05-24 17:32 GMT / http://hdl.handle.net/2027/uc1.b3753216
Public Domain in the United States, Google-digitized / http://www.hathitrust.org/access_use#pd-us-google

Bei diesen dürfte es sich empfehlen, wenigstens 2 Jahre abzuwarten, bevor man an eine Mobilisierung denkt. Wir sind zu dieser Überzeugung durch Erfahrungen gekommen, die wir in jüngerer Zeit bei diesen Ankylosen gemacht haben. Wir versuchen seit den Feststellungen von Payr über diese Frage durch vergleichende Messungen der Hauttemperatur über dem kranken und gesunden Gelenke, nach Klopfen und Massage derselben Aufschluß darüber zu erhalten, ob eine latente Infektion zu befürchten ist oder nicht. Temperaturdifferenzen von 1—2° und mehr sind für uns ein Warnungszeichen. Wir haben nun bei Anwendung dieses Verfahrens die Beobachtung gemacht, daß auch nach einem Jahre nach fistelloser Heilung der Ankylose gelegentlich noch recht erhebliche Hauttemperaturdifferenzen vorhanden sein können, und haben solche Fälle zurückgestellt. Desgleichen konnten wir die Beobachtung machen, daß bei jüngeren Fällen, die alle schon 2 und mehr Jahre nach der Ausheilung erst zur Mobilisierung kamen, in keinem Falle es zum Aufflackern einer latenten Infektion gekommen ist, während in den früheren Jahren, insbesondere während und nach dem Kriege in Fällen, bei denen die völlige Ausheilung der ankylosierenden Eiterung erst 1 Jahr und gelegentlich nicht einmal so lange zurücklag, das Aufflackern von Infektionen sich besonders häufte. Es wäre auch daran zu denken, daß die zu dieser Zeit allenthalben durch die häufige Beschäftigung mit eitrigen Wunden und durch den Mangel an Gummihandschuhen etwas mangelhaft gewordene Asepsis die Schuld trage. Wir wollen diese Möglichkeit nicht ganz in Abrede stellen. Die Hauptursache der postoperativen Eiterungen ist bei Kriegsankylosen aber wohl zweifellos in dem Aufflackern einer latenten Infektion zu suchen, und wir sind der Meinung, daß neben der Art des Primärinfektes auch die verschieden lange Zeit nach der Abheilung desselben die Differenzen bedingt haben. Daß auch eine 2jährige Wartezeit nicht die Möglichkeit einer bestehenden latenten Infektion ausschließt, zeigen die bedauerlichen Erfahrungen Küttners. Verursachen Druck und Massage der parartikulären Weichteile Schmerzen, stellt Payr solche Fälle von der Mobilisierung zurück. Prophylaktisch haben wir ausgiebigen Gebrauch von aktiver und passiver Hyperämie gemacht. Auch Vuzineinspritzungen in die parartikulären Weichteile haben wir versucht sowie Chinin nach dem Vorschlage Hackenbruchs; es wurde in vielen Fällen mehrere Wochen vor der Operation gegeben (Chin. sulf. à 0,5). In jüngerer Zeit haben wir auch die Reizbestrahlung nach Fründt und das Agglutionationsverfahren von Loeser auf gewöhnliche Eitererrreger, Strepto- und Staphylokokken, zur rechtzeitigen Erkennung einer latenten Infektion angewandt. Unsere Erfahrungen darüber sind noch zu gering, um ein Urteil über diese Verfahren zu gestatten. Bei dem Agglutinationsverfahren fehlt

Digitized by Google
Original from UNIVERSITY OF CALIFORNIA
Generated on 2019-05-24 17:32 GMT / http://hdl.handle.net/2027/uc1.b3753216
Public Domain in the United States, Google-digitized / http://www.hathitrust.org/access_use#pd-us-google

noch jeder Anhaltspunkt darüber, welcher Agglutinationstiter als bedenklich aufzufassen ist, welcher nicht, und wo ungefähr die Grenze liegt. Bei der Häufigkeit von Staphylokokkeninfektionen wird eine Serumagglutination auf diese Bakterien wohl auch bei ganz gesunden Individuen zu erwarten sein. Wir haben bisher beobachtet, daß bei einer Agglutination von 1:50 eine Infektion nicht auftrat. Dagegen kam es in anderen Fällen bei einer Agglutination von 1:100 zu langdauernden Eiterungen.

Für das Friedensmaterial muß die Gefahr einer latenten Infektion bei genügend langer, also wenigstens einjähriger Wartezeit, als eine sehr geringe bezeichnet werden. Auch ohne Infektion versteifen manche Gelenke. Mangelnde Energie ist bisweilen die Schuld. Ein energischer fester Wille des Patienten, wieder zu einem beweglichen Gelenke zu kommen, ist eine unentbehrliche Voraussetzung für jeden operativen Mobilisierungsversuch. Auch die individuell sehr verschiedene Empfindsamkeit spielt eine große Rolle sowie die zweifellos auch verschiedene Schmerzhaftigkeit der Bewegungsübungen in der Nachbehandlungsperiode. Die ersten Wochen und Monate der Bewegungsübungen verursachen in der Mehrzahl der Fälle größere Schmerzen, nur in verhältnismäßig seltenen Fällen ist die Schmerzhaftigkeit eine auffallend geringe. Bei zunehmender Erfahrung der Technik und speziell in der Technik der Nachbehandlung ist es allerdings in den letzten Jahren gelungen, die Schmerzhaftigkeit der Nachbehandlungsperiode herabzusetzen.

Jedes neue Gelenk kommt etwa 5—6 Wochen nach der Mobilisierung in ein Stadium, das man als hyperplastisches bezeichnen kann (Payr). Das Gelenk schwillt stärker an, wird empfindlicher, das Bewegungsausmaß verringert sich. Die entzündlichen Vorgänge, die der Schleimbeutelbildung vorausgehen, sind verschieden groß, aber immer vorhanden und nur in wenigen Fällen kaum merklich ausgeprägt. Gerade in dieser Zeit entscheidet sich im wesentlichen das Schicksal der Nearthrose. Dieses Stadium, das meist einige Wochen lang andauert, stellt an die Energie des Patienten große Anforderungen. In dieser Zeit wollen manche an einem Erfolge überhaupt verzweifeln und bedauern ihren Entschluß zur Gelenkmobilisierung. Nach einigen Wochen tritt die Schwellung zurück, die Schmerzhaftigkeit wird geringer, die Beweglichkeit freier. So spielen sich die Vorgänge in der Mehrzahl der Fälle ab. In wenigen Fällen ist dieses Stadium nur auf einige Tage beschränkt, bei anderen wieder hält es Monate an. Der Zustand des parartikulären Bindegewebes, Art und Grad der toxischen Schädigung desselben und die oben erwähnten konstitutionellen Momente gestalten das Bild so variabel. Dieser in der Nachbehandlung so unentbehrliche energische Wille des Patienten ist bei Männern so

Digitized by Google
Original from UNIVERSITY OF CALIFORNIA
Generated on 2019-05-24 17:32 GMT / http://hdl.handle.net/2027/uc1.b3753216
Public Domain in the United States, Google-digitized / http://www.hathitrust.org/access_use#pd-us-google

gut wie immer vorhanden, Frauen lassen ihn — wenn auch durchaus nicht immer — so doch eher einmal vermissen. Wenn wir in unserem Friedensmateriale die Erfolge bei Männern und Frauen vergleichen, so bestehen doch einige Unterschiede. Unter den 49 Fällen befinden sich 27 Männer und 22 Frauen. Die Resultate bei den 27 Männern sind: 10 sehr gute, 7 gute, 6 ungenügende Erfolge, 4 Wiederversteifungen. Die Resultate bei den Frauen dagegen: 6 sehr gute, 8 gute, 1 ungenügender Erfolg, 6 Versteifungen und 1 Todesfall. Die Differenzen erklären sich allerdings nicht allein durch die verschiedene Energie und Ausdauer der Patienten, sondern, wie ich schon wiederholt hervorgehoben habe, durch die Art der Ankylosen. Unter den metastatisch und rheumatisch versteiften Gelenken, die unserer Erfahrung nach für Mobilisierungen im allgemeinen eine etwas ungünstigere Prognose abgeben, überwiegen bei weitem die Frauen. Daß mangelnde Energie augenscheinlich die Ursache einer neuerlichen Versteifung war, ist unter den männlichen Patienten nur einmal vorgekommen, und zwar bei einem 14jährigen Knaben, der einer Erziehungsanstalt entstammte und während der Nachbehandlung gar kein Interesse daran zeigte, daß das Kniegelenk wieder beweglich wurde. Unter den Frauen sind es zwei, die es in dem besonders schmerzhaften Stadium der Nachbehandlung an der nötigen Energie fehlen ließen. Im allgemeinen bringen jedenfalls Männer sowohl die Energie und vor allem die unentbehrlich notwendige Ausdauer in den Bewegungsübungen, die sich in manchen Fällen auf viele Monate bis zu einem Jahre und länger erstrecken müssen, eher auf als Frauen.

Die Entstehung eines Schlottergelenkes läßt sich mit großer Sicherheit bei sorgfältiger Technik und sparsamer Resektion vermeiden. Ein bei Extension zwischen den neugeschaffenen Gelenkenden klaffender Spalt von $1-1^1/_2$ cm ist auch für ein gutes Bewegungsausmaß ausreichend. Größer ist die Gefahr eines Schlottergelenkes bei ganz oder teilweise zerstörtem Streckapparat. Auch diese Gefahr ist für das Friedensmaterial gering. Die Entstehung eines Genu varum oder Genu valgum läßt sich bei gleichmäßiger Resektion der Gelenkenden verhüten, wenn ein solches bestanden hat, bei der Resektion ausgleichen. Für den Erfolg ist es unwesentlich, ob es sich um eine fibröse oder knöcherne Ankylose handelt. Unerläßlich ist für jede Mobilisierung eine zuverlässige Hautbedeckung, zumal an der Streckseite des Kniegelenkes, und wenn eine solche nicht vorhanden ist, muß sie geschaffen werden; ebenso unentbehrlich ist ein intakter Streckapparat oder die Wiederherstellung eines solchen vor der mobilisierenden Operation. Von größter Bedeutung für den Erfolg ist, wie erwähnt, der Zustand des subcutanen Fett- und parartikulären Bindegewebes und sowohl für die Entwicklung des Gelenkes wie für die spätere Funktion

Digitized by Google
Original from UNIVERSITY OF CALIFORNIA
Generated on 2019-05-24 17:32 GMT / http://hdl.handle.net/2027/uc1.b3753216
Public Domain in the United States, Google-digitized / http://www.hathitrust.org/access_use#pd-us-google

desselben der Zustand der Muskulatur insbesondere der Strecker, beim Kniegelenk der Quadriceps. Seine Anpassungs- und Funktionsfähigkeit vorher mit einiger Sicherheit abzuschätzen, ist kaum möglich. Infolge der bestehenden Ankylose hat sich der Muskel auf einen neuen 0-Punkt eingestellt. Seine contractilen Elemente haben durch die Ruhigstellung und durch Toxine Schaden genommen, und solcherart hat er viel von seiner Elastizität eingebüßt. Nach erfolgreicher Mobilisierung wird von ihm verlangt, daß er einmal der bei der Beugung notwendigen Dehnung ohne „innere" Reibung nachgibt, andererseits sich zur Streckung den neuen Massen entsprechend kontrahiert. Diese notwendige Anpassungsfähigkeit und die Erstarkung der Funktionstüchtigkeit des Quadriceps weisen erhebliche individuelle Unterschiede auf. Die Dauer der Ankylose ist nicht von ausschlaggebender Bedeutung. So haben wir bei Ankylosen, die 19, 16, 10 Jahre, kurz viele Jahre lang bestanden, ausgezeichnete Erfolge erzielen können und andererseits bei kaum 1 oder 2 Jahre lang bestandenen Versteifungen ganz unzureichende Erfolge gehabt. Auch Bier konnte in einem Falle nach 20 Jahre lang bestandener Ankylose des Kniegelenkes einen ausgezeichneten Mobilisierungserfolg erzielen. Wesentlicher als das Alter der Ankylose scheint das Alter des Patienten zu sein. Der älteste Patient, dem wir das Kniegelenk mobilisierten, war 55 Jahre alt. Der Fall liegt erst kurze Zeit zurück und läßt eine endgültige Beurteilung noch nicht zu. Bei 50, 46 resp. 42jährigen Patienten haben wir gute Erfolge erzielt, im allgemeinen aber macht man die Erfahrung, daß die Gelenkbildung und die Punktion derselben bei jugendlichen Individuen weit rascher fortschreitet. Art und Grad der toxischen Schädigung des Muskels sind für dessen spätere Funktion zweifellos von ganz außerordentlicher Bedeutung. Ätiologische Gesichtspunkte werden darum für die Prognosestellung noch am ehesten verwertbare Anhaltspunkte bieten. Ankylosen nach vorausgegangenen allgemeinen septischen Erkrankungen sind jedenfalls hinsichtlich der zu erwartenden Funktion des Quadriceps mit Vorsicht zu beurteilen. Die auffallenden zeitlichen und graduellen Unterschiede, die in der Erholungsfähigkeit der Beuger und Strecker bestehen, sind in den Ursachen noch nicht geklärt. So viel scheint aber sicher, daß die Strecker beim Kniegelenk, also der Quadriceps, gegen allgemein toxische Schädigungen viel empfindlicher sind als die Beuger. Desgleichen ist auch bei multiplen rheumatischen Versteifungen, ganz besonders aber in solchen Fällen, wo es noch in jüngerer Zeit zu gelegentlichen Attacken, wenn auch in anderen Gelenken, gekommen ist, große Vorsicht am Platze. Sie sind ungünstig für die Mobilisierung, und eine solche ist nur dann angezeigt, wenn die Wiedererlangung der Beweglichkeit eines Gelenkes für die Bewegungs-

Digitized by Google
Original from UNIVERSITY OF CALIFORNIA
Generated on 2019-05-24 17:32 GMT / http://hdl.handle.net/2027/uc1.b3753216
Public Domain in the United States, Google-digitized / http://www.hathitrust.org/access_use#pd-us-google

freiheit des Körpers oder Arbeitsleistung des Patienten von ausschlaggebender Bedeutung ist. Vorsicht möchten wir auch bei den tuberkulös versteiften Gelenken empfehlen. Man wird lange Zeit die Sorge nicht los, daß es nicht doch wieder zum Aufflackern eines auch der sorgfältigsten Röntgenkontrolle verborgen gebliebenen tuberkulösen Herdes kommt. Andererseits schädigt die Tuberkulose Bindegewebe und Muskulatur weniger und macht sie solcherart für die Mobilisierung weniger ungeeignet als die Infektion mit gewöhnlichen Eitererregern. Tuberkulininjektionen zu diagnostischen Zwecken soll man in allen solchen Fällen anwenden (Payr). Neben toxischen Schädigungen werden zweifellos auch konstitutionelle Momente durch angeborenen geringen Bestand an contractilen und elastischen Elementen (Payr) für die Erholungsfähigkeit der Muskulatur oft genug unerkannt eine maßgebende Rolle spielen.

Nearthrosen nach Ankylosen, die durch komplizierte gelenknahe Frakturen entstanden waren, sind besonders und lange Zeit schmerzempfindlich.

Bei Ankylose nach Gelenkfrakturen auch ohne vorangegangene Infektion ist es ratsam, längere Zeit mit der Mobilisierung abzuwarten, bis der durch das Trauma gereizte osteoplastische Trieb des Periostes sich beruhigt hat.

Für die Indikationsstellung von großer Bedeutung ist die Zeit, die es für gewöhnlich zur vollen Punktion der Nearthrose braucht. In der Mehrzahl der Fälle wird die volle Funktion speziell der Streckmuskulatur erst nach langer Zeit erreicht; häufig erst nach etwa 2 Jahren, wenn es auch Ausnahmen gibt, die bereits nach einem oder einem halben Jahre nicht nur eine tadellose Funktion ihres Gelenkes, sondern auch eine volle Gebrauchssicherheit des Beines aufweisen.

Und wie sich die Funktion einer Nearthrose erst allmählich und langsam zu ihrer vollen Höhe entwickelt, so geht auch der histologische Umbau des neuen Gelenkes langsam und anscheinend noch viel langsamer vor sich. Es konnten bisher jahrelang im Gebrauch gestandene, nach Helferichs Methode operativ geschaffene Nearthrosen beim Menschen, die ja allein geeignet sind, die lebhaft interessierende Frage der Knorpelregeneration zur Überkleidung der neuen Gelenkenden zu klären, mit Ausnahme von kleinen Stückchen, die gelegentlich einer neuerlichen Operation excidiert wurden, noch nicht histologisch untersucht werden. Nur in 1 Fall unserer Klinik war es bisher möglich. Die hochherzige Berufsauffassung des Toten, der wir die Möglichkeit, ein solches Gelenk zu untersuchen, verdanken, verdient es, den Fall auch hier hervorzuheben. Ein junger Kollege, dem Herr Geheimrat Payr das rechte Ellbogengelenk nach Schußfraktur mit gutem Erfolge mobilisiert hatte, starb 2 Jahre später an einer

Digitized by Google
Original from UNIVERSITY OF CALIFORNIA
Generated on 2019-05-24 17:32 GMT / http://hdl.handle.net/2027/uc1.b3753216
Public Domain in the United States, Google-digitized / http://www.hathitrust.org/access_use#pd-us-google

Grippe. Kurz vor seinem Tode verfügte er, daß das mobilisierte Ellbogengelenk aus seiner Leiche herausgeschnitten und Herrn Geheimrat Payr übersandt werde. Sudhoff hat die ihm übertragene Untersuchung bereits fertiggestellt, und das Ergebnis ist an anderer Stelle veröffentlicht. Es sei hier nur erwähnt, daß das Gelenk noch 2 Jahre nach der Operation sich mitten im Umbau befand. Sudhoff konnte feststellen, daß Osteoblasten vom Marke und vom Randperiost her in zahlreichen Zügen in die bindegewebige Überkleidung der Gelenkenden eindringen und unter dem Reize der Funktion Knorpelzellen produzieren. Wie der Prozeß seinen Abschluß findet, läßt sich auch aus diesem Gelenke nicht ersehen. Ob sich die Gelenkenden völlig knorpelig überziehen, ob mit Hyalin- oder Faserknorpel, läßt sich auch an diesem Falle nicht entscheiden. Die Untersuchung zahlreicher Fälle in verschiedenen Stadien ist dazu nötig. Jedenfalls ist es nach diesem Befunde nicht ausgeschlossen, daß auch nach Helferichs Methode nicht nur funktionell, sondern auch strukturell nahezu vollwertige, also mit Knorpel, wenn auch wahrscheinlich nur mit Faserknorpel überkleidete Gelenke neu erstehen können; nur scheint im Vergleiche zu den interpositionslosen Resektionsfällen der bindegewebige Überzug der Gelenkenden die Knorpelbildung zu verzögern. Ohne weiteres sind natürlich die am Ellbogengelenke gemachten Erfahrungen nicht auf das Kniegelenk zu übertragen. Fällt doch bei ersterem ein wesentlicher Reiz, die statische Belastung, fort. Auch wird die Knorpelregeneration je nach den lokalen Verhältnissen, sowohl wie nach den individuellen konstitutionellen Besonderheiten gewisse Differenzen aufweisen. Die zahlreichen Tierversuche (Payr, Sumita, Schmerz) können über die Frage der Knorpelregeneration beim Menschen, bei den wesentlich anderen Regenerationsverhältnissen bei diesem, keinen eindeutigen Aufschluß geben. Auch dürfte die Beobachtungszeit nach den oben erwähnten Erfahrungen noch zu kurz gewählt worden sein.

Die nur allmähliche Anpassung von Bindegewebe und Muskulatur an die neugeschaffenen Verhältnisse, die nur langsame Ausreifung des Gelenkes machen es verständlich, daß die Patienten erst nach längerer Zeit, die Mehrzahl wie gesagt erst nach etwa 2 Jahren, zum vollen Genuß des mobilisierten Gelenkes kommen. Diese lange Zeit, die es oft bis zur vollen Funktion des Gelenkes braucht, ist vom sozialen Gesichtspunkte mit der wundeste Punkt in der Frage der Wiederbeweglichmachung versteifter Gelenke. Es ist deshalb das Verfahren nicht zu empfehlen bei Leuten, die nicht in der Lage sind, durch einige Zeit nach der Operation auf ihr Kniegelenk Rücksicht zu nehmen, und deren Erwerb eine frühzeitige unbedingte Standfestigkeit des Beines zur Voraussetzung hat, also bei Schwerarbeitern, Kohlenschleppern, Pack-

Digitized by Google
Original from UNIVERSITY OF CALIFORNIA
Generated on 2019-05-24 17:32 GMT / http://hdl.handle.net/2027/uc1.b3753216
Public Domain in the United States, Google-digitized / http://www.hathitrust.org/access_use#pd-us-google

trägern u. dgl. Sehr empfehlenswert ist die Mobilisierung bei Individuen, die eine vorwiegend sitzende Beschäftigung haben, sowie bei solchen, deren Beruf sie wiederholt zwingt, in kniender Stellung zu arbeiten, also bei Schlossern, Chauffeuren, Gärtnern, Ofensetzern u. dgl. Schon seit langem gilt die einseitige Mobilisierung als indiziert bei doppelseitigen Ankylosen, und stets ist sie zu versuchen bei Korrektion eines in schlechter Stellung ankylosierten Gelenkes.

Noch einige Bemerkungen zur Nachbehandlung: Wir fixieren nach erfolgter Mobilisierung das Kniegelenk 2 Tage lang auf einer Schiene. Dann wird mit einer Extensionsmanschette in leichter Semiflexionsstellung extendiert. Ratsam ist es und ganz besonders in solchen Fällen, wo eine Beugeankylose bestand, durch einige Stunden des Tages oder die Nacht über in Streckstellung zu extendieren. Vierzehn Tage nach der Operation bei primärer Heilung der Wunde wird mit den Beugebewegungen begonnen. Die möglichst frühzeitige Aufnahme aktiver Bewegung ist von größtem Werte. Tägliche Massage unterstützt die Bewegungsübungen. Vor forcierten Beugebewegungen in Narkose warnen wir. Wir haben nur Schlechtes davon gesehen: Abreißen des Lig. patellae, Auseinandergehen der Operations- oder einer anderen auf der Streckseite des Kniegelenkes befindlichen Narbe, oder das Aufflackern einer latenten Infektion war die Folge. Gelegentlich ist die Unnachgiebigkeit des Quadriceps das Hindernis bei der Beugung. Plötzliche forcierte Beugebewegungen bedeuten für den ohnedies schwer geschädigten Muskel ein neuerliches gewiß nicht gleichgültiges Trauma. Die Beweglichkeitsbeschränkung, vorausgesetzt, daß die Patella nicht neuerlich ankylosierte und eine Remobilisierung verlangt, ist in den meisten Fällen eine vorübergehende Erscheinung. Die Gelenke reifen in der Mehrzahl der Fälle unter andauernder Fortsetzung der Bewegungsübung allmählich und langsam aus, und weder der Patient noch der Arzt darf zu früh die Geduld verlieren. 5—6 Wochen nach der Operation stehen die Patienten auf. Wir lassen von Fall zu Fall entscheidend zunächst einen Tutor tragen und raten dem Patienten an, ihn etwa $^1/_2$ Jahr lang zu benützen. Er soll den Zweck haben, dem Kniegelenk festen Halt zu geben und es zu zwingen, immer in bestimmter Richtung sich zu bewegen und solcherart die Bildung entsprechender neuer Gelenkbänder oder die Anpassung oder Verstärkung erhalten gebliebener an die neuen Verhältnisse zu begünstigen. Unbedingt empfehlenswert ist ein Schienenhülsenapparat in jenen Fällen, wo beide Gelenkbänder geopfert werden mußten und eine erhebliche Schwäche des Quadriceps besteht. Einen entlastenden Schienenhülsenapparat halten wir für empfehlenswert, wenn eine starke Atrophie der Knochen eine

Digitized by Google
Original from UNIVERSITY OF CALIFORNIA
Generated on 2019-05-24 17:32 GMT / http://hdl.handle.net/2027/uc1.b3753216
Public Domain in the United States, Google-digitized / http://www.hathitrust.org/access_use#pd-us-google

frühzeitige Belastung derselben unratsam erscheinen läßt (Payr). Alle entlastenden Schienenhülsenapparate sollen nicht zu lange, nicht länger als $^1/_2$ Jahr getragen werden, da durch diese die Erholung des Quadriceps verzögert wird. Dagegen kann das Tragen eines Tutors durch 1 oder 2 Jahre hindurch in den oben erwähnten Fällen sehr zweckmäßig sein. Unsere Patienten haben den Schienenhülsenapparat ganz verschieden lange getragen. Dabei ist durchaus nicht immer der Zustand des Kniegelenkes maßgebend gewesen, sondern in erster Linie die Vorsicht des Patienten. Einige unserer Patienten haben zwar den Schienenhülsenapparat erhalten, ihn aber nie getragen, ohne Schaden zu nehmen. Einige sind trotz unseres Abratens schon 3 Wochen nach der Operation ohne Apparat aufgestanden und haben die Klinik verlassen und sich bei der Nachuntersuchung mit tadellosen Gelenken vorgestellt. Ebenso ist es mit dem Tragen von einem Stock. Manche Patienten wollen den Stock, zumal wenn sie auf der Straße sind, nicht missen, obwohl das Gelenk völlig fest ist und sie selbst angeben, daß sie auf den Beinen festen Halt haben. Andere wieder legen ihn schon nach kurzer Zeit beiseite.

Die Dauer der Krankenhausbehandlung variiert naturgemäß, wenn auch nicht erheblich. In unkomplizierten Fällen ist eine Krankenhausbehandlung von etwa 6—8 Wochen nötig. Beträchtlich längere Zeit beansprucht die Nachbehandlung. Sie weist auch größere individuelle Differenzen auf. Aktive und passive Bewegungsübungen müssen stets noch mehrere Monate, $^1/_2$ ja 1 Jahr lang und länger fortgesetzt werden, bis das Gelenk ein genügendes definitives Bewegungsausmaß erreicht. Ist doch die Funktion für die Entwicklung und Ausreifung des neuen Gelenkes die unentbehrliche Voraussetzung. Je unzureichender die aktive Muskelfunktion ist, um so länger müssen wir die Ausbildung des neuen Gelenkes durch „passive" Funktion fördern.

Hüftankylosen 20.

Ursache der Ankylose	Zahl	Sehr guter Erfolg	Guter E.folg	Wiederversteifung	Tod	Unbekannt
Tuberkulose . . .	1	—	—	1	—	—
Rheumatismus . .	1	—	—	1	—	—
Gonorrhöe	1	1	—	—	—	—
Arthritis deformans	3	—	—	2	1	—
Trauma	2	1	1	—	—	—
Eitrige Metastase .	6	2	3	1	—	—
Schußankylosen . .	6	2	1	1	1 (Grippe)	1 {noch nicht reif z. Beurteilung
Gesamtzahl	20	6	5	6	2	1

Digitized by Google
Original from UNIVERSITY OF CALIFORNIA
Generated on 2019-05-24 17:32 GMT / http://hdl.handle.net/2027/uc1.b3753216
Public Domain in the United States, Google-digitized / http://www.hathitrust.org/access_use#pd-us-google

Was unsere Erfolge bei der Hüftgelenkmobilisierung anlangt, so verweise ich auf die nebenstehende Tabelle. Ich habe hierzu nur zu bemerken, daß ich als „sehr gute" Erfolge nur jene habe gelten lassen, die eine aktive Beugung bis zum rechten Winkel, völlige Streckung aufweisen, und die auf dem operierten Beine allein und sicher stehen können. Als „gute" Erfolge sind solche bezeichnet, die das gleiche oder auch ein etwas geringeres Bewegungsausmaß aufweisen, aber nicht auf dem operierten Beine ohne Unterstützung stehen können. Ganz ohne Hinken geht kein Patient. Vier Patienten hinken nur kaum merklich. Es ist dabei allerdings hervorzuheben, daß in mehreren Fällen durch eine gleichzeitig bestehende anderwärts verursachte Verkürzung des Beines oder durch ein gleichzeitig versteiftes Kniegelenk das Hinken zum Teil mit bedingt wird. Von den beiden Todesfällen starb ein Patient an einer Infektion im Anschluß an die Operation, der zweite einige Monate nach seiner Entlassung an einer Grippe. Die Erfahrungen, die wir bei der Mobilisierung des Hüftgelenkes machten, sind im allgemeinen die gleichen wie die beim Kniegelenk geschilderten. Wie beim Kniegelenk die Funktion des Quadriceps oft lange auf sich warten läßt, so sind es beim Hüftgelenk ebenfalls die Strecker, die Glutäen, die gewöhnlich lange Zeit zu ihrer Erholung brauchen. Von ihrer Funktionstüchtigkeit hängt es im wesentlichen ab, ob das Standbein gegen das Becken genügend fixiert werden kann. Die Schmerzhaftigkeit beim Gebrauche des neuen Gelenkes ist beim Hüftgelenk in der Regel eine geringere, resp. erlischt früher als beim Kniegelenk. Dagegen geben die Patienten des öfteren an, daß sie im gesunden Hüftgelenke nach längerem Gehen Schmerzen haben, und führen dieselben auf eine übermäßige Anstrengung des gesunden Gelenkes zurück. Die Kontrolle des bei den Übungen erreichten Bewegungsausmaßes verlangt beim Hüftgelenke besondere Sorgfalt. Eine vikariierende vermehrte Beweglichkeit der Wirbelsäule speziell bei jugendlichen Individuen gibt leicht zu Täuschungen Veranlassung (Payr). Die Bildung des neuen Gelenkes im alten Gelenkspalte, also die neue Kopf- und Pfannenbildung an normaler Stelle ist der parartikulären Gelenkbildung (Sattelgelenkbildung nach Payr) unbedingt vorzuziehen. Die Erzielung normaler Muskelfunktion ist bei Kopf- und Pfannenbildung an normaler Stelle sicherer gewährleistet. Unter den 20 Fällen wurde siebenmal ein Sattelgelenk nach Payr im Schenkelhalse gebildet; dreimal mit sehr gutem Erfolge. In 3 Fällen kam es zur Wiederversteifung. Ein Fall ist für die Beurteilung noch nicht reif. In allen übrigen Fällen wurde das neue Gelenk an normaler Stelle geformt. Die Wiederbeweglichmachung des Hüftgelenkes durch Sattelgelenkbildung im Schenkelhalse ist nur dann empfehlenswert, wenn die Synostose zwischen Femur und Becken sehr breit und die Gelenk-

Digitized by Google
Original from UNIVERSITY OF CALIFORNIA
Generated on 2019-05-24 17:32 GMT / http://hdl.handle.net/2027/uc1.b3753216
Public Domain in the United States, Google-digitized / http://www.hathitrust.org/access_use#pd-us-google

bildung an normaler Stelle besonders erschwert oder als ein zu großer Eingriff erscheint.

Die Fußgelenke zeigen alle fünf ein gutes Resultat, eine Dorsalflexion bis 80°, eine Streckung bis 110° sowie eine volle Festigkeit des Sprunggelenkes. Die Mobilisierung des Fußgelenkes gehört mit zu den einfachsten und am sichersten gelingenden Gelenkmobilisierungen überhaupt, eine Tatsache, die ja von den Resektionsfällen her schon bekannt ist. Man geht kaum zu weit, wenn man behauptet, daß die notwendig werdende Versteifung eines intakten Sprunggelenkes größere Schwierigkeiten bereiten kann als die Mobilisierung eines versteiften. Klapp hat darauf hingewiesen, daß bei knöcherner Ankylose nur des oberen Sprunggelenkes das untere Sprunggelenk und das Chopartsche Gelenk stets vikariierend eintraten, so daß eine Ankylose des oberen Sprunggelenkes ganz verschleiert wird und keine wesentliche Störung verursacht. Daß ein solches vikariierendes Eintreten der Nachbargelenke auch am Fuße vorkommen kann, ist von Haus aus zu erwarten. Leider ist dieses Verhalten der Nachbargelenke durchaus nicht immer vorhanden. Das Alter des Patienten dürfte dabei eine Rolle spielen. Bei den Kriegsverletzungen, die mit langdauernden Eiterungen einhergingen, verhindert unserer Erfahrung nach eine — wenn auch nicht immer am Röntgenbilde nachweisbare — gleichzeitige Mitbeteiligung (fibröse Ankylose) der Nachbargelenke ein solches vikariierendes Eintreten in der Regel. In allen unseren Fällen war ein solches vikariierendes Eintreten jedenfalls nicht vorhanden und die Behinderung in der Abwicklung des Fußes sehr störend.

Wir haben an alle Patienten die Frage gerichtet, ob sie den gegenwärtigen Zustand für einen Vorteil gegenüber dem früher bestandenen halten oder nicht. Mit Ausnahme der Patienten, deren Gelenk neuerlich versteift ist, und des Schlottergelenkfalles haben alle übrigen Patienten den gegenwärtigen Zustand als einen Vorteil bezeichnet, ja auch alle hier als „ungenügende" Erfolge angeführten Patienten halten den gegenwärtigen Zustand für eine Besserung gegenüber dem früheren und klagen nur über eine zu geringe Beweglichkeit. Die große Mehrzahl der Patienten hat sich über die durch die Mobilisierung erzeugten Vorteile in begeisterten Worten geäußert, und so halten wir uns auch nach kritisch durchgeführter Nachprüfung zu der Auffassung berechtigt, daß man unter den oben skizzierten Voraussetzungen mit gutem Gewissen dem Patienten die Mobilisierung seines auch in guter Stellung versteiften, statisch belasteten Gelenkes empfehlen kann.

Wir sind zweifellos noch lange nicht am Ende unserer Bestrebungen in der blutigen Mobilisierung versteifter Gelenke. Die Lösung besonders schwieriger Probleme steht noch aus. Sie sind nicht auf technischem

Digitized by Google
Original from UNIVERSITY OF CALIFORNIA
Generated on 2019-05-24 17:32 GMT / http://hdl.handle.net/2027/uc1.b3753216
Public Domain in the United States, Google-digitized / http://www.hathitrust.org/access_use#pd-us-google

Gebiet gelegen. Die technischen Fragen kann man mehr oder weniger als erledigt bezeichnen. Die Bestrebungen zum weiteren Ausbau der Methode werden nach zwei Richtungen hin sich bewegen müssen. Einmal dahin, die Möglichkeit zu schaffen, die Gelenkbildung, also die Schleimbeutelbildung sicherer und zuverlässiger zu gestalten und sie zu beschleunigen und zweitens Mittel und Wege zur raschen und sicheren Erholung und Kräftigung der Muskulatur, vor allem der Strecker, zu finden.

Angeregt durch seine klinischen Beobachtungen über die Schleimbeutelbildung hat Bier die Füllung des neuen Gelenkes mit Kochsalzlösung, Gelatine, Jodtinktur usw. zur Beschleunigung der Schleimbeutelentwicklung versucht. Wieweit sich dieses oder eine ähnliches Verfahren als zweckmäßig erweisen wird, ist heute noch nicht spruchreif. Für die Frage der Weiterentwicklung der blutigen Gelenkmobilisierung ist es, wie gesagt, von ebenso einschneidender Bedeutung, daß wir die Möglichkeit erhalten, die durch Ruhigstellung und Toxine schwer geschädigte Muskulatur rasch und sicher zu ihrer vollen Leistungsfähigkeit zurückzuführen.

Die sehr sorgfältig geführten und ausführlichen Krankengeschichten können aus Raummangel hier nur auszugsweise mitgeteilt werden.

Kniegelenksankylosen.

I. Nach Osteomyelitis.

1. G., H. 17 Jahre alt.

Osteomyelitis am rechten Oberschenkel September 1914. Trüb-seröse Exsudation im rechten Kniegelenke. 1915 ein Sequester entfernt, seitdem die Wunde vollkommen geschlossen. Kniegelenk in Beugestellung von 165° knöchern ankylosiert.

7. III. 1921. Operation: Textorschnitt. Frontale Spaltung des Lig. pat. Lösung der Patella. Aufbrechen des Gelenkes mit Meißel. Resektion. Überkleidung des Femur- und Tibiagelenkendes sowie der Hinterfläche der Patella mit freitransplantierter Fascie.

Verlauf: Wunden heilen p. p.

Entlassen 2. V. 1921.

Befund 10. X. 1921: Aktive Beugung bis 130°, Streckung 180°. 6 Wochen nach seiner Entlassung Osteomyelitis des rechten Oberarmes. Befindet sich deshalb gegenwärtig wieder an der Klinik. Kniegelenk intakt geblieben. Erfolg bisher ungenügend.

II. Nach Tuberkulose.

2. R., O. 24 Jahre alt.

Tuberkulose des rechten Kniegelenkes im Alter von 9 Jahren. 1903 Resektion des Kniegelenkes und Silberdrahtnaht. Knöcherne Ankylose nach Resektion. Patella vorhanden.

26. VI. 1912. Operation: Entfernung der Silberdrahtnähte. Patellarmobilisierung.

9. XI. 1912. Gelenkmobilisierung von 2 seitlichen Bogenschnitten. Schaffung eines neuen Gelenkspaltes mit dem Meißel. Überkleidung des Femurgelenkendes mit gestieltem Fascienlappen.

Digitized by Google
Original from UNIVERSITY OF CALIFORNIA
Generated on 2019-05-24 17:32 GMT / http://hdl.handle.net/2027/uc1.b3753216
Public Domain in the United States, Google-digitized / http://www.hathitrust.org/access_use#pd-us-google

10. I. 1913. Entlassen.

April 1913 neuerliches Auftreten einer Tuberkulose. Versteifung. Besuch von Leysin. Wiederversteifung.

3. H., K. 14 Jahre alt.

Tuberkulose des linken Kniegelenkes. Nach dreimaliger Operation und schließlicher Resektion mit Entfernung der Patella Ausheilung mit knöcherner Ankylose in Beugestellung von 120°.

26. I. 1914 Operation: Bildung eines neuen Streckapparates. Ein entsprechend langes Stück aus der Sehne des Peroneus long. wird an die Quadricepssehne befestigt und durch ein Loch der Tub. tib. in Schlingenform durchgezogen. Verstärkung der Sehne mit einem Fascienmantel.

Heilung p. p.

18. V. 1914. Mobilisierung mit 2 seitlichen Bogenschnitten. Schaffung eines neuen Gelenkspaltes mit dem Meißel. Gestielte Fascienumkleidung der Femurgelenkenden. Wunden heilen p. p.

Entlassen 3. VIII. 1914.

Befund März 1921: Wurde 1917 zum Militär eingezogen und als Wachtposten verwendet. Beugt aktiv bis 90°, Streckung bis 170°. Passive Streckung 180°. Geht ohne Stock und Apparat sehr sicher auf dem operierten Beine. Kann auf dem operierten Reine auch allein und sicher stehen, hinkt deutlich infolge starker Verkürzung des Beines. (Erfolg sehr gut.)

4. Br., M. 11 Jahre alt.

Versteifung des linken Kniegelenkes nach Tuberkulose im Alter von 5 Jahren. Knöcherne Ankylose in Beugestellung von 135°.

Operation 11. V. 1916: Lateraler Bogenschnitt. Aufklappung des Gelenkes mit Falzbildung aus dem Tibiskopfe nach Kirschner. Aufbrechen des Gelenkes mit Meißel. Resektion. Überkleidung des Femurgelenkendes mit Unterfütterung der Tibia mit freitransplantiertem Fettlappen. Deckung der Tibiagelenkfläche mit freitransplantiertem Fascienlappen. Heilung p. p.

Entlassen 12. VII. 1916.

Befund März 1921: Das junge Mädchen läuft und springt wie normal, beugt aktiv bis zum Winkel von 75°, streckt vollkommen. Gang absolut sicher. (Erfolg sehr gut.)

5. Qu., E. $8^1/_4$ Jahre alt.

Versteifung des linken Kniegelenkes nach Tuberkulose im Alter von $1^1/_2$ Jahren. Fibrös-knöcherne Ankylose des Kniegelenkes in Beugestellung von 135° mit Spitzfußstellung.

10. V. 1918. Mobilisierung. Med.-S.-Schnitt. Resektion. Freie Fascienüberkleidung sämtlicher Gelenkenden Wunden heilen p. p.

3 Monate später neuerliches Aufflackern einer Tuberkulose. Neuerliche Resektion mit Versteifung. Auswärts ausgeführt.

6. H., M. 30 Jahre alt.

Tuberkulose des rechten Kniegelenkes mit 16 Jahren, folgende Versteifung. Totale knöcherne Ankylose.

Operation 28. I. 1920: Textorschnitt. Z-förmige Durchtrennung des Lig. pat. Resektion. Fascienüberkleidung sämtlicher Gelenkflächen. Wunden heilen p. p. Später kleinerer Absceß an der Außenseite des Kniegelenkes. Patella ankylosiert neuerlich.

19. V. 1920. Patellarmobilisierung.

21. VII. 1920. Entlassen.

Digitized by Google
Original from UNIVERSITY OF CALIFORNIA
Generated on 2019-05-24 17:32 GMT / http://hdl.handle.net/2027/uc1.b3753216
Public Domain in the United States, Google-digitized / http://www.hathitrust.org/access_use#pd-us-google

Befund März 1921: Geht stundenlang im Haus umher, nach langem Gehen manchmal Schmerzen. Beugt aktiv bis etwa 115°, streckt vollkommen. Kniegelenk gegen seitliche Bewegung vollkommen fest. Geht sicher, ohne Stock. Macht noch täglich Übungen. Wunden alle glatt geheilt. (Erfolg gut.)

III. Nach Rheumatismus.

7. F., P. 25 Jahre alt.

Im Alter von $5^1/_2$ Jahren Versteifung beider Kniegelenke, des rechten Hand- und linken Schultergelenkes nach Polyarthritis rheumatica. Rechtes Kniegelenk in fast rechtwinkeliger Beugestellung ankylosiert, linkes in Streckstellung

20. X. 1911. Mob. Operation rechtes Kniegelenk: Resektion nach Freilegung der knöchernen Ankylose mit 2 seitlichen Bogenschnitten, Überkleidung des Femurgelenkendes mit gestielten Fascienlappen.

Verlauf gut.

11. IV. 1912. Entlassen. Wegen Neigung zur X-Beinstellung und leichter seitlicher Wackelbewegung nach außen wird am 24. X. 1913 aus Fascia lata mit Paraffinseidennähten ein neues inneres Seitenband gebildet. Erfolg gut.

Befund März 1921: Aktive Beugung 90°, Streckung 180°. Pat. geht stundenlang ohne Beschwerden, Muskulatur aber dauernd etwas schwach geblieben an beiden Beinen. Leichte X-Beinstellung. (Erfolg sehr gut.)

8. H., E. 17 Jahre alt.

Fibröse Ankylose des rechten Kniegelenkes nach Rheumatismus im Alter von 5 Jahren.

Operation 22. VII. 1913: Lateraler Bogenschnitt. Falzbildung nach Kirschner. Aufklappen des Gelenkes nach Durchtrennung der das ganze Gelenk erfüllenden schwieligen Massen. Resektion. Überkleidung des Femurgelenkendes mit gestieltem Fascienlappen.

Primäre Wundheilung. Pat. sträubt sich gegen jede aktive Bewegung im Gelenke, ist auch zu den Bewegungsübungen nicht zu bringen.

11. VIII. 1913. Entlassen. Wiederversteifung.

9. S., Ch. 9 Jahre alt.

Nach Polyarthritis rheumatica knöcherne Ankylose beider Kniegelenke in fast rechtwinkliger Beugestellung. Versteifung beider Ellbogen- und beider Handgelenke. Contractur in beiden Hüftgelenken.

27. VII. 1916. Mobilisierung des rechten Ellbogengelenkes mit gutem Erfolg. 18. VIII. Mobilisierung des rechten Kniegelenkes. Textorschnitt. Falzbildung nach Kirschner. Resektion. Umhüllung sämtlicher Gelenkenden mit freitransplantierter Fascie. Exitus am nächsten Tage an akuter Herzschwäche.

10. Br., F. 29 Jahre alt.

Knöcherne Ankylose des rechten Kniegelenkes nach Rheumatismus 1914. Februar 1916 wurde das Kniegelenk auswärts mobilisiert, mit dem Erfolge, daß ein immer zunehmendes Genu valgum sich ausbildete, die Patella lateral verlagert war und eine habituelle Luxation der Patella sich entwickelt hatte. Aktives Bewegungsausmaß 75°. Starke seitliche Wackelbewegung des Kniegelenkes.

29. IX. 1917. Neuerliche Operation: Freilegung des Gelenkes mit Med.-S-Schnitt. Femurresektion. Modellierung einer Patellarrinne. Umkleidung mit freitransplantierter Fascie.

Verlauf: Wunden heilen p. p.

Befund März 1921: Pat. beugt und streckt wie normal. Aktives Bewegungsausmaß über 100°. Das Bein ist gerade, es besteht keine Luxation der Patella mehr. Pat. geht meist mit einem Stock, hinkt nur wenig oder gar nicht. Nach langem Gehen mäßige Schmerzen im Gelenke. (Erfolg gut.)

Digitized by Google
Original from UNIVERSITY OF CALIFORNIA
Generated on 2019-05-24 17:32 GMT / http://hdl.handle.net/2027/uc1.b3753216
Public Domain in the United States, Google-digitized / http://www.hathitrust.org/access_use#pd-us-google

11. Th., A. 25 Jahre alt.

Rheumatismus und Angina vor 6 Jahren. Linkes Kniegelenk dabei erkrankt, seitdem steif. Totale knöcherne Ankylose des linken Kniegelenkes in Beugestellung von 138°. Sehr fettreiche Frau von 102 kg Körpergewicht.

6. XI. 1917. Operation: Textorschnitt. Frontale Spaltung der Patella. Resektion. Umkleidung des Femurgelenkendes mit freitransplantierter Fascie. Tibia mit gestieltem Fettlappen gedeckt, mit ebensolchem die Patella unterfüttert.

Verlauf: Durch längere Zeit sickert aus einem Stichkanal infolge eines größeren Hämatomes dunkles Blut ab. Sonst Wundverlauf ohne Störung. Wegen neuerlicher Verklebung der Patella 16. I. 1918 nochmals Mobilisierung der Kniescheibe und forcierte Beugebewegungen in Narkose. Dabei reißt das Lig. pat. quer durch. Naht desselben und Umhüllung mit Fascie.

3. IV. 1918. Entlassen.

Befund März 1921: Aktive Beugung 90°, Streckung 170°. Ist täglich von 8 Uhr früh auf den Beinen. Spontane Schmerzen bestehen nie. (Erfolg gut.)

12. K., E. 20 Jahre alt.

Totale knöcherne Ankylose des linken Kniegelenkes nach Rheumatismus in leichter Beugestellung.

14. II. 1919. Operation: Med.-S-Schnitt. Resektion. Umkleidung des Femur mit freitransplantierter Fascie. Fettüberkleidung der Tibia.

Glatte Wundheilung. Wegen neuerlichen Anwachsens der Patella am 23. VII. 1919 neuerliche Patellarmobilisierung. Unterfütterung mit gestieltem Fettlappen. Kein Erfolg.

12. XI. 1919. Daher nochmalige Patellarmobilisierung. Eiterung. Versteifung.

13. F., L. 55 Jahre alt.

Knöcherne Ankylose des linken Knie- und linken Handgelenkes nach Rheumatismus. Linkes Kniegelenk in Beugestellung von 135° ankylosiert.

25. II. 1921. Operation: Textorschnitt. Frontale Spaltung des Lig. pat. Resektion. Fascienüberkleidung der Femurgelenkenden und der Unterfläche der Patella.

Verlauf: Wunde heilt p. p.

Entlassen 16. IV. 1921.

Befund Juli 1921: Aktive Beugung bis fast 90°, Streckung vollkommen. Geht mehrere Stunden des Tages mit einem Stock. Pat. macht weiter fleißig Bewegungsübungen. (Erfolg bisher gut.)

14. Z., J. 27 Jahre alt.

Knöcherne Ankylose beider Kniegelenke in Beugestellung von 140°.

25. I. 1921. Operation: Med.-S-Schnitt. Durchtrennung der Ankylose des linken Kniegelenkes mit einigen Meißelschlägen. Geradestellung des Beines. Mobilisierung der Patella.

Wundverlauf ohne Störung. Nach knöcherner Ausheilung in Streckstellung 16. III. 1921. Mobilisierung des rechten Kniegelenkes: Textorschnitt. Frontale Spaltung des Lig. pat. Resektion. Überkleidung sämtlicher Gelenkflächen mit freitransplantierter Fascie.

Wundverlauf: Am Außenrande des Hautschnittes hat sich ein oberflächlicher Abscеß, aus dem sich einige Zeit lang Eiter entleert, entwickelt.

7. VII. 1921. Wegen neuerlicher Verklebung der Patella neuerliche Mobilisierung derselben. Unterfütterung mit freitransplantiertem Fascienlappen. Wundheilung p. p.

Befund Oktober 1921: Pat. beugt das Kniegelenk aktiv bis zum Winkel von 75°, Streckung 180°. (Bewegungsausmaß 105°.) Trägt noch einen Tutor. Kann täglich längere Zeit bereits gehen, auch Treppen steigen. Pat. wird zur weiteren Kräftigung der Muskulatur noch massiert. (Erfolg bisher gut.)

Digitized by Google
Original from UNIVERSITY OF CALIFORNIA
Generated on 2019-05-24 17:32 GMT / http://hdl.handle.net/2027/uc1.b3753216
Public Domain in the United States, Google-digitized / http://www.hathitrust.org/access_use#pd-us-google

IV. Nach metastatischer Vereiterung des Gelenkes.

15. v. H., E. 33 Jahre alt.

Nach fieberhaftem Wochenbett Vereiterung und Versteifung des rechten Kniegelenkes. Seit Ende 1912 ist das Knie steif. Totale knöcherne Ankylose.

Operation 16. I. 1913, mit doppelseitigem Bogenschnitt und Meißelresektion. Interposition eines gestielten Fascienlappens, der die neu geschaffenen Femurcondylen überkleidet und die Patella unterfüttert.

Wunde p. p. geheilt.

22. III. entlassen.

Befund März 1921: Pat. geht stundenlang des Tages ohne Schmerzen. Aktive Beugung bis fast 90°, Streckung 180°. Sie geht meist mit einem Stock, da sie auf dem operierten Beine zu wenig Halt hat. Beim Stehen auf dem operierten Beine allein fällt sie nach außen um. Kniegelenk gegen seitliche Bewegungen fest. Erfolg gut.

16. H. M., 16 Jahre alt.

Ankylose des linken Kniegelenkes nach metastatischer Vereiterung desselben im Anschluß an eine Otitis med. Totale knöcherne Ankylose, leichte X-Beinstellung.

19. V. 1914. Patellar-Mobilisierung.

20. X. 1914. Gelenkmobilisierung. Aufklappen des Gelenkes mit Textorschnitt mit Z-förmiger Durchtrennung des Lig. patellae. Resektion. Fascienumkleidung der neuen Tibiagelenkfläche mit frei transplantierter Fascie. Fettumhüllung des femoralen Gelenkendes.

Heilung p. p.

12. XII. 1914. Entlassen.

27. V. 1918. Bildung eines lat. Seitenbandes aus Fascia lata und Raffung des Lig. patellae.

Befund März 1921: Aktive Beugung bis 90°. Aktive Streckung bis 155°. Hat oft große Ausflüge gemacht, tanzt viel, schwimmt gut, geht ohne zu hinken, kann auf dem operierten Beine allein stehen, muß aber beim Gehen auf unebenem Boden vorsichtig sein, infolge Insuffizienz des Quadriceps. (Ungenügender Erfolg.)

17. v. Sk., Ph. 32 Jahre alt.

Eiterung des rechten Kniegelenkes nach Masern und teilweise Ankylose desselben. Fibröse Ankylose mit einem Bewegungsausmaß von 20°. Subluxation der Tibia. Patella verschieblich.

15. VI. 1917. Operation: Textorschnitt. Frontale Durchsägung der Patella. Knorpelüberzug schwer verändert, starke Verbildung der Gelenkkörper. Resektion. Überkleidung der Gelenkenden mit freitransplantierter Fascie.

Heilung p. p.

9. XII. Entlassen.

Befund Juli 1921: Pat. muß immer noch Bewegungsübungen ausführen, beugt aktiv bis 95° und streckt bis 180°. Ermüdet sehr rasch auf dem Beine, insbesondere beim Gehen ohne Schienenhülsenapparat. Über Nacht hat das Kniegelenk die Neigung, in starke Beugestellung zu geraten und macht morgens die Streckung stets einige Schwierigkeiten. Kniegelenk gegen Wackelbewegungen fest, Quadricepsschwäche. (Erfolg ungenügend.)

18. G., M. 27 Jahre alt.

Versteifung des rechten Kniegelenkes nach ausgedehnter Furunkulose des rechten Beines. Totale knöcherne Ankylose in Beugestellung von 140°. Multiple Narben am Oberschenkel.

Digitized by Google
Original from UNIVERSITY OF CALIFORNIA
Generated on 2019-05-24 17:32 GMT / http://hdl.handle.net/2027/uc1.b3753216
Public Domain in the United States, Google-digitized / http://www.hathitrust.org/access_use#pd-us-google

Operation 25. XI. 1918: Eröffnung des Gelenkspaltes nach medialem S-Schnitt mit dem Meißel, Resektion. Überkleidung des Femur- und Tibiagelenkendes und Unterfütterung der Patella mit freitransplantierter Fascie.

Wundheilung p. p.

3. II. 1919. Entlassen.

Befund April 1921: Pat. hat fast nicht mehr geübt. Das Kniegelenk zeigt nur eine ganz geringe Beweglichkeit von etwa 15° (Wiederversteifung).

19. B., E. 34 Jahre alt.

Metastatische Vereiterung des rechten Kniegelenkes nach Puerperalpyämie. Inzision, Drainage, Versteifung. Knöcherne Ankylose in Streckstellung. Leichtes Genu valgum. Fuß in Klumpfußstellung 140° plantarflektiert.

17. X. 1918. Sehnenplastik und Korrektion des Klumpfußes.

3. XII. 1918. Mobilisierung mit Med.-S-Schnitt. Resektion. Überkleidung einer neuen Gelenkfläche mit freitransplantierter Fascie.

Verlauf: Eiterung, Erysipel.

3. V. 1919. Entlassen.

Befund März 1921: Wiederversteifung in Streckstellung.

20. A., H. 25 Jahre alt.

Metastatische Vereiterung des linken Kniegelenkes nach Erysipel und Sepsis im Anschluß an eine Unterarmfraktur durch Granatsplitter. Fibröse Ankylose in Beugestellung von 160°.

15. I. 1920. Operation: Textorschnitt. Frontale Spaltung des Lig. patellae. Resektion. Überkleidung sämtlicher neugebildeter Gelenkflächen mit freitransplantierter Fascie.

Verlauf: Wunden heilen p. p. Durch Schienendruck Lähmung des Peroneus. Wegen Patellarverklebung neuerliche Mobilisierung der Patella.

11. V. 1920. Entlassen.

Befund April 1921: Aktive Beugung bis 120—110°. Aktive Streckung bis fast 180°. Merkt deutliche Besserung in der Gelenkbeweglichkeit. Peroneuslähmung hat sich zum größten Teile zurückgebildet. Kniegelenk ist fest. Geht mehrere Stunden des Tages über. Noch täglich aktive und passive Bewegungsübungen. Erfolg bisher gut.

21. F., D. 26 Jahre alt.

Metastatische Vereiterung des linken Kniegelenkes nach Eiterung im Anschluß an eine Operation einer inkarzerierten Leistenhernie.

Mai 1919. Auswärts eine blutige Mobilisierung bereits erfolglos versucht. Fibrös-knöcherne Ankylose in 160° Beugestellung. Zahlreiche Narben in der Umgebung und über dem Kniegelenke. Patella verschieblich.

30. VII. 1920. Operation: Textorschnitt. Frontale Spaltung des Lig. pat. Resektion. Überkleidung sämtlicher Gelenkflächen mit freitransplantierter Fascie.

Verlauf: Wunden heilen p. p.

15. X. Entlassen.

Befund März 1921: Geht stundenlang ohne Schmerzen, ermüdet aber rasch auf dem kranken Bein. Aktive Beugung bis etwa 110°, aktive Streckung 180°. Geht ohne zu hinken. Vor der Op. starke Beschwerden im Gelenke. (Guter Erfolg.)

22. Tr., B. 20 Jahre alt.

Vereiterung des rechten Kniegelenkes nach Angina. Incision, Drainage, Versteifung.

Fibröse, z. T. knöcherne Ankylose in Beugestellung von 120°.

Digitized by Google
Original from UNIVERSITY OF CALIFORNIA
Generated on 2019-05-24 17:32 GMT / http://hdl.handle.net/2027/uc1.b3753216
Public Domain in the United States, Google-digitized / http://www.hathitrust.org/access_use#pd-us-google

12. XII. 1919. Operation: Textorschnitt. Frontale Spaltung der Patella. Resektion. Alle Gelenkflächen werden mit freitransplantierter Fascie umkleidet.

Verlauf bis auf zwei kleine oberflächliche Fadenabscesse gut. Obere Drahtnaht der Patella muß entfernt werden.

2. III. 1920 Entlassen.

Befund März 1921: Aktive Beugung bis 150°, Streckung 180°. Hat absolut festen Halt auf dem Beine. Gelenk gegen Wackelbewegung völlig fest. Geht stundenlang ohne Stock und ohne Apparat ohne jegliche Schmerzen. (Erfolg ungenügend.)

23. M., M. 22 Jahre alt.

Vor 3 Jahren Puerpuralsepsis mit Vereiterung des rechten Kniegelenkes. Knöcherne Ankylose in Streckstellung.

Operation 6. V. 1921: Textorschnitt. Frontale Spaltung des Lig. pat. Losmeißelung der Patella. Aufbrechen des Gelenkes mit dem Meißel. Resektion. Fascienüberkleidnug aller neuen Gelenkflächen.

Primäre Wundheilung.

Befund Oktober 1921: Aktive Beugung fast 90°, Streckung vollkommen. Übt noch und wird massiert. Merkt deutliche Fortschritte in der Beweglichkeit. Muskulatur noch schwach. (Erfolg bisher gut.)

V. Nach Gonorrhöe.

24. K. B., 27 Jahre alt.

Gonorrhöe des rechten Kniegelenkes 1905. Totale fibröse Ankylose.

Operation 7. V. 1912: Lateraler Bogenschnitt nach Kocher. Pfalzbildung nach Kirschner. Scharfe Durchtrennung der fibrösen Verwachsungen. Resektion der Gelenkenden. Gestielter Fascienlappen überkleidet die neuen Femurcondylen Ein gestielter fibrös veränderter Fettlappen dient zur Unterführung der Patella

Verlauf: Bis auf eine kleine Nahtfistel heilt die Wunde p. p.

6. VIII. 1912. Entlassen.

Befund März 1921: Gehen und Stehen etwa 10 Stunden am Tage im Betriebe, ohne jede Schmerzen, ohne Stock, ohne Apparat. Hat ganz festen Halt auf den Beinen. Aktive Beugung bis 90°. Aktive Streckung 180°. Wurde 1917 als Landsturmmann beim Inf.-Reg. 22 mit der Waffe ausgebildet. (Erfolg sehr gut.)

25. H., J. 21 Jahre alt.

Fibröse Ankylose des rechten Kniegelenkes in Streckstellung nach Gonorrhöe.

20. II. 1913. Operation: Gelenkmobilisierung. Lateraler Bogenschnitt. Falzbildung nach Kirschner. Resektion. Überkleidung des Femurgelenkendes mit gestieltem Fascienlappen. Lockerung des Falzstückes.

5. V. 1913. Verschraubung des Falzstückes. Eiterung. Dauerbad-Behandlung. Neuerliche Versteifung des Kniegelenkes. Da das Lig. pat. fast völlig verknöchert ist, am

14. XI. operative Bildung eines neuen Lig. pat. durch transplantierte Peroneussehne, die mit einem Fascienmantel umhüllt wird. Mäßige Eiterung, Abstoßung eines Stückes Fascie. Allmähliche Wundheilung.

8. V. 1914. Neuerliche Mobilisierung von 2 seitlichen Bogenschnitten. Resektion. Fascienüberkleidung der Femurgelenkenden.

Heilung p. p.

15. VII. 1914. Entlassen.

Befund März 1921: Ist von früh bis abends auf den Beinen ohne Schmerzen, beugt aktiv bis 110°, Streckung vollkommen, hat schon 1 Zentner und mehr auf den Schultern getragen, ohne daß die Standfestigkeit des Beines versagt hätte. (Erfolg gut.)

Digitized by Google
Original from UNIVERSITY OF CALIFORNIA
Generated on 2019-05-24 17:32 GMT / http://hdl.handle.net/2027/uc1.b3753216
Public Domain in the United States, Google-digitized / http://www.hathitrust.org/access_use#pd-us-google

26. Gr., 22 Jahre alt (Leutnant).

Fibröse Ankylose des rechten Kniegelenkes nach Gonorrhöe.

Operation 15. X. 1913: Freilegung der Ankylose mit zwei seitlichen Bogenschnitten. Meißelresektion. Überkleidung der Femurcondylen mit einem gestielten Fascienlappen.

Verlauf: Wunden heilen p. p.

9. XII. 1913. Entlassen.

April 1914 wieder in die Armee eingetreten, hat den Krieg mitgemacht ohne Apparat. 25. VIII. 1914 verwundet. Schußfraktur der linken Tibia. Machte später den Krieg als Flugzeugführer mit. Aktive Beugung bis 90°, Streckung 180°. Geht stundenlang ohne Beschwerden, kann springen und Trab laufen. (Erfolg sehr gut.)

27. S., F. 25 Jahre alt.

Fibrös-knöcherne Ankylose des rechten Kniegelenkes nach Gonorrhöe.

Operation 27. IV. 1914: Freilegung der Ankylose mit lat. Bogenschnitt nach Kocher. Aufklappung der Ankylose nach Falzbildung nach Kirschner. Resektion Gestielte Fascienüberkleidung des femoralen Gelenkendes.

Wunden heilen p. p.

4. VIII. 1914. Entlassen.

Befund März 1921: Aktive Beugung des rechten Kniegelenkes bis etwa 100°, Streckung 180°. Geht ohne jedes Hinken stundenlang und ohne Schmerzen, hat ganz festen Halt auf dem operierten Beine. (Erfolg sehr gut.)

28. P., E. 26 Jahre alt.

Fibrös-knöcherne Ankylose des rechten Kniegelenkes nach Gonorrhöe in leichter Beugestellung.

2. V. 1916. Operation: Textorschnitt. Abschlagen eines Falzstückes mit der Tub. tib. Resektion. Fettüberkleidung des Femur, Fascienüberkleidung der Tibia.

Wunden heilen p. p.

10. IX. Entlassen.

Befund März 1921: Aktive Beugung bis 85°, Streckung 180°. (Aktives Bewegungsausmaß 95°.) Geht ohne Hinken stundenlang und ohne Beschwerden, steht fest allein auf dem operierten Beine und hat auf demselben im täglichen Gebrauche festen Halt, trotzdem eine leichte Wackelbeweglichkeit von 5—10° besteht. (Erfolg sehr gut.)

29. B., G. 28 Jahre alt.

Fibröse, z. T. knöcherne Ankylose des rechten Kniegelenkes nach Gonorrhöe 1914.

27. IX. 1916. Operation: Textorschnitt. Frontale Durchtrennung des Lig. pat. Resektion. Fettlappenüberkleidung des Femur, Fettunterfütterung der Patella. Fascienüberkleidung der Tibia.

Verlauf: 2 kleine Nahtdehiscenzen treten beim Pendeln auf, die zu einer leichten Eiterung führten. Patella verklebt wieder.

3. II. 1917. Neuerliche Patellar-Mobilisierung.

6. IV. 1917. Entlassen.

Befund März 1921: Aktive Beugung bis 90°, Streckung 180°. Geht ohne zu hinken täglich 10—12 Stunden. Sehr selten einmal leichte Schmerzen. Bei Ermüdung des Beines tritt leichte Genu recurvatum-Stellung ein. (Erfolg gut.)

30. Sch., B. 21 Jahre alt.

Fibröse Ankylose des linken Kniegelenkes nach Gonorrhöe in Beugestellung von 150°.

Digitized by Google
Original from UNIVERSITY OF CALIFORNIA
Generated on 2019-05-24 17:32 GMT / http://hdl.handle.net/2027/uc1.b3753216
Public Domain in the United States, Google-digitized / http://www.hathitrust.org/access_use#pd-us-google

6. VII. 1917. Operation: Med.-S-Schnitt. Frontale Durchtrennung des Lig. pat. Resektion. Überkleidung der Femurcondylen mit freitransplantierter Fascie, Fettunterfütterung der Patella.

Verlauf: Wunden heilen p. p. Patella wächst wiederum an. Daher 12. VIII. neuerliche Mobilisierung.

15. X. 1917. Entlassen.

Befund März 1921: Aktive Beugung bis 100°, Streckung 180°. Hat festen Halt auf den Beinen. Passiv keine Wackelbewegungen möglich. Geht seit 2 Jahren ohne Apparat und Stock, hat schon große Touren gemacht. Ein Hinken kaum merklich, wäre durch Erhöhung der Sohle gänzlich zu beseitigen. (Erfolg sehr gut.)

31. L., P. 28 Jahre alt.

Fibröse Ankylose des rechten Kniegelenkes nach Gonorrhöe des rechten Kniegelenkes in Beugestellung von 135°.

26. IV. 1918. Operation: Med.-S-Schnitt. Resektion. Femur- und Tibiagelenkenden werden mit freitransplantierter Fascie überkleidet. Patella mit freitransplantiertem Fettlappen unterfüttert.

Verlauf: Wunden heilen p. p.

29. VI. Entlassen.

Befund März 1921: Aktive Beugung etwas über 90°, Streckung 180°. Pat. geht täglich viele Stunden ohne Stock und Apparat, hat festen Halt auf dem Beine. Nach sehr großen Anstrengungen treten manchmal leichte Schmerzen im Gelenk auf, sonst keine Beschwerden. (Erfolg sehr gut.)

32. Bl., F. 20 Jahre alt.

Fibrös-knöcherne Ankylose des linken Kniegelenkes in Beugestellung von 145° nach Gonorrhöe.

Operation 5. IX. 1920: Textorschnitt. Frontale Spaltung der Patella. Resektion. Überkleidung der Femurcondylen und Unterfütterung der Patella mit freitransplantiertem Fettlappen.

Wunden p. p. geheilt.

18. XI. 1920. Entlassen.

Befund Januar 1921: Aktive Beugung bis 115°, aktive Streckung 180°. Pat. geht ohne Apparat. Gegen seitliche Wackelbewegung Gelenk vollständig fest. Steht allein und sicher auf dem operierten Beine. Merkt deutliche Fortschritte in der Beweglichkeit und Gebrauchssicherheit des Gelenkes. (Erfolg gut.)

33. G., J. 25 Jahre alt.

Fibrös-knöcherne Ankylose des linken Kniegelenkes nach Gonorrhöe. Geringe Verschieblichkeit der Patella.

14. I. 1920. Operation: Textorschnitt. Frontale Durchschneidung des Lig. pat. Resektion. Freitransplantierter Fascienlappen umhüllt die Femurcondylen und unterfüttert die Patella. Freitransplantierter Fettlappen überzieht den Tibiakopf.

Verlauf: Wunden heilen p. p.

7. III. 1920. Entlassen.

Befund März 1921: Geht täglich mehrere Stunden, hat festen Halt auf dem operierten Beine in Streckstellung, in Beugestellung noch unsicher. Hat auch schon achtstündige Touren gemacht. Hinkt beim Gehen noch deutlich. Aktive Beugung 90°, aktive Streckung 175°. (Erfolg gut.)

34. V., A. 35 Jahre alt.

Fibröse Ankylose des rechten Kniegelenkes nach Gonorrhöe.

15. V. 1920. Operation: Textorschnitt. Frontale Kniescheibenbandspaltung. Resektion. Fett-Fascienüberkleidung sämtlicher neuer Gelenkenden.

Digitized by Google
Original from UNIVERSITY OF CALIFORNIA
Generated on 2019-05-24 17:32 GMT / http://hdl.handle.net/2027/uc1.b3753216
Public Domain in the United States, Google-digitized / http://www.hathitrust.org/access_use#pd-us-google

Verlauf: Randnekrose am Hautlappen. Eiterung. Senkungsabsceß am Oberschenkel. Wunddiphtherie. Allmähliche Ausheilung. Versteifung.

35. L., L. 37 Jahre alt.

Fibröse Ankylose des rechten Kniegelenkes nach Gonorröhe in Beugestellung von 110°.

16. XII. 1920. Operation: Textorschnitt. Frontale Durchtrennung des Lig. pat. Resektion. Überkleidung der Femurcondylen und Unterfütterung der Patella mit freitransplantiertem Fascienlappen.

Verlauf: Wunden heilen p. p.

27. I. 1921. Entlassen.

Befund März 1921. Geht viele Stunden des Tages ohne Schwierigkeiten, hat ganz festen Halt auf dem Beine. Hat auch nach langem Gehen keine Schmerzen. Aktive Beugung bis 100°, Streckung 180°. Geht zur Vorsicht noch mit einem Stock, merkt selbst Besserung in der Beweglichkeit. (Erfolg sehr gut.)

VI. Nach Verletzungen.

36. Sch., P. 23 Jahre alt.

Verletzung des rechten Kniegelenkes 1904. Eiterung, Incision, Drainage. Versteifung. Fibröse Ankylose in Streckstellung.

6. IV. 1912. Operation: Lateraler Bogenschnitt nach Kocher. Aufbrechen des Gelenkes nach Falzbildung aus dem Tibiakopf nach Kirschner, mit scharfer Durchtrennung der fibrösen Verbindungen. Resektion, Überkleidung der Femurgelenkenden mit gestieltem Fascienlappen. Fettunterfütterung der Patella.

Verlauf: Wunde heilt p. p.

15. VII. 1912. Entlassen.

Befund April 1921: Aktive Beugung fast 90°, volle Streckung. Gelenk fest. Sichere und schmerzlose Gebrauchsfähigkeit. (Erfolg sehr gut.)

37. K., J. 29 Jahre alt.

Fibröse Ankylose des linken Kniegelenkes nach komplizierter Oberschenkelfraktur in Streckstellung von 170°.

Operation 30. I. 1913: Bogenschnitt an der Innenseite der Patella. Patella mit der Unterlage knöchern verlötet, wird mit dem Meißel durchtrennt. Meißelresektion des Femur. Interposition eines gestielten Fettlappens von der med. Seite des Oberschenkels.

Verlauf ohne Störung.

5. IV. 1913. Entlassen.

Befund März 1921: Aktive Beugung 90°, Streckung vollkommen. Geht stundenlang ohne Beschwerden. Kniegelenk gegen seitliche Bewegungen fest. (Erfolg sehr gut.)

38. D., S. 32 Jahre alt.

Schnittwunde am rechten Kniegelenke. Eiterung, Incision, Drainage, Versteifung. Knöcherne Ankylose in Beugestellung von 140°, zahlreiche Narben zu beiden Seiten des Kniegelenkes.

Operation 16. X. 1913: Längsschnitt zu beiden Seiten des Kniegelenkes. Ausmeißelung eines Gelenkspaltes. Überkleidung des femularen Gelenkendes mit einem gestielten Fascienlappen. Unterfütterung der Patella mit gestieltem Fettlappen. Wunden heilen p. p.

8. XII. 1913. Entlassen.

Befund 1914: Aktive Beugung bis 90°, vollkommene Streckung. Geht sicher und beschwerdefrei. Schmerzen nur nach starker Ermüdung. Befindet sich gegenwärtig im Auslande. (Erfolg sehr gut.)

Digitized by Google
Original from UNIVERSITY OF CALIFORNIA
Generated on 2019-05-24 17:32 GMT / http://hdl.handle.net/2027/uc1.b3753216
Public Domain in the United States, Google-digitized / http://www.hathitrust.org/access_use#pd-us-google

39. E., H. 36 Jahre alt.

Verletzung am rechten Kniegelenke 1912. Incision, Drainage. Fibröse Ankylose in geringer Beugestellung. Zahlreiche festhaftende Narben in der Umgebung des Kniegelenkes.

30. X. 1913 Operation: Excision eines infiltrierten festsitzenden Narbengewebes innen und unten von der Patella.

13. XI. Mobilisierung. Freilegung des Gelenkes mit zwei seitlichen Bogenschnitten. Schaffung eines neuen Gelenkspaltes mit Meißeln und Messern. Überkleidung des Femurgelenkendes mit gestieltem Fascienlappen. Unterfütterung der Patella mit freitransplantiertem Fettgewebe.

Verlauf: An der Außenseite der Kniescheibe hat sich ein kleiner Absceß gebildet.

9. III. 1914. Entlassen.

Nachuntersuchung September 1918: Aktive Beugung 90°, Streckung vollkommen. Keine seitliche Wackelbewegung im Kniegelenke möglich. Hat guten Halt auf den Beinen, geht täglich 10—12 Stunden treppauf und treppab ohne Stock und Apparat. (Erfolg sehr gut.)

40. R.. M. 22 Jahre alt.

Glasscherbenverletzung und Eiterung am rechten Kniegelenke. Incision. Versteifung. Rechtes Bein $5^1/_2$ cm verkürzt. Fibröse Ankylose in fast rechtwinkeliger Beugestellung.

28. II. 1914 Operation: Patellarmobilisierung.

22. IV. 1914. Gelenkmobilisierung. Freilegung des Gelenkes mit 2 seitlichen Bogenschnitten. Meißelresektion. Überkleidung des Femurendes mit einem gestielten Fascienlappen.

Verlauf: Heilung p. p.

Entlassen 2. VIII. 1914.

Befund März 1921: Wiederversteifung.

41. Pr., F. 29 Jahre alt.

März 1916 Sturz mit dem Flugzeuge. Komplizierte Ober- und Unterschenkelfraktur links mit 4 cm Verkürzung geheilt.

7. X. 1916. Gelenkmobilisierung. Aufklappung des Kniegelenkes mit Textorschnitt und Z-förmige Durchtrennung des Lig. patellae. Schaffung eines neuen Gelenkspaltes mit Messer und Meißel. Fett-Fascieninterposition.

Verlauf: Wunden heilen p. p.

Entlassen 21. XII. 1916.

Befund März 1921: Aktive Beugung bis 80°, Streckung 180°. Aktives Bewegungsausmaß 100°. Hat festen Halt auf dem operierten Beine, geht ohne Stock und Apparat, ohne Hinken, nur bei Witterungswechsel geringe Schmerzen. (Erfolg sehr gut.)

42. M., A. 15 Jahre alt.

Stichverletzung des rechten Kniegelenkes. Eiterung. Fibrös-ossale Ankylose in Streckstellung.

Operation 8. IX. 1916: Freilegung mit med. S-Schnitte. Resektion. Umkleidung der Gelenkflächen mit freitransplantierter Fascie.

Verlauf: Nach der Operation Auftreten einer langdauernden Eiterung, nach deren Ausheilung das Gelenk wieder versteifte.

43. Z., A. 16 Jahre alt.

Seröser Erguß des rechten Kniegelenkes nach Trauma (?). Punktion. Eiterung. Incision, Drainage, Versteifung. Totale knöcherne Ankylose des Kniegelenkes. Zwei seitliche Narben links und rechts der Patella.

Digitized by Google
Original from UNIVERSITY OF CALIFORNIA
Generated on 2019-05-24 17:32 GMT / http://hdl.handle.net/2027/uc1.b3753216
Public Domain in the United States, Google-digitized / http://www.hathitrust.org/access_use#pd-us-google

Operation 20. X. 1917: Med. S-Schnitt. Resektion. Umkleidung des Femur mit freitransplantiertem Fascienlappen. Deckung des Tibiagelenkendes mit gestieltem Fettlappen aus der Umgebung.

Verlauf: 2 Hautnahtdehiscenzen auf der Höhe des Gelenkspaltes, die zu einer längeren oberflächlichen Eiterung führen.

29. I. 1918. Entlassen.

Befund März 1921: Aktive Beugung bis über 90°, aktive Streckung 180°. Kniegelenk gegen seitliche Wackelbewegung vollständig fest. Pat. geht stundenlang auf dem Beine ohne Beschwerden umher, kann damit radfahren, kann auch mit dem operierten Beine allein auf einen Stuhl steigen. (Erfolg sehr gut.)

44. Sch., P. 38 Jahre alt.

Beim Holzspalten Verletzung des linken Kniegelenkes. Eiterung, Incision, Drainage, Versteifung. Fibröse Ankylose der Patella.

13. VI. 1918. Patellarmobilisierung. Wiederverwachsung der Patella.

15. IX. 1918. Neuerliche Mobilisierung der Patella. Patella bleibt beweglich. Beugung bis 115, Streckung bis 145°. Fibröse Ankylose des Kniegelenkes.

27. VII. 1919. Mobilisierung des Gelenkes. Lateraler Bogenschnitt, frontale Durchtrennung der Patella. Resektion.

Verlauf: Wunde heilt zunächst p. p., später von einer Nahtdehiscenz ausgehend ein Erysipel. Beweglichkeit nach Abheilung desselben erheblich verringert.

Befund März 1921: Aktive Beugung bis 140°, Streckung 170°, auch passiv nicht mehr. Bei Witterungswechsel unangenehme Schmerzen im Kniegelenke, die aber auch vor der Operation bestanden. Hat auf den operierten Beine noch keinen absolut verläßlichen Halt, geht ohne Apparat und Stock. (Erfolg ungenügend.)

45. B., H. 25 Jahre alt.

September 1917 Sturz mit dem Flugzeuge aus 5000 m Höhe. Komplizierte Oberschenkel- und Sprunggelenksfraktur. Fibröse Ankylose in Streckstellung. Strahlige Narbe auf der Vorderseite des Kniegelenkes. Nach Excision derselben und Hautplastik.

Am 28. I. 1920 Mobilisierung. Textorschnitt. Quere Durchtrennung des Lig. patellae. Resektion. Fascienumkleidung der Gelenkenden. Verstärkung des genähten Lig. pat. durch einen Fascienmantel.

Verlauf: Wunden heilen p. p. Wiederversteifung.

Neuerliche Mobilisierung Dezember 1920. Neuerdings ohne Erfolg. (Wiederversteifung.)

46. W., R. 21 Jahre alt.

Bluterguß im linken Kniegelenk nach Trauma. Punktion. Eiterung. Versteifung September 1918. Totale knöcherne Ankylose.

7. X. 1920. Operation: Textorschnitt. Frontale Durchtrennung des Lig. pat. Resektion. Umkleidung sämtlicher Gelenkflächen mit freitransplantierter Fascie. Wunden heilen p. p.

14. I. 1921. Entlassen.

Befund Mai 1921: Aktive Beugung bis 110°. Aktive Streckung vollkommen. Geht täglich mehrere Stunden, trägt noch einen Apparat. Nach längerem Gehen Ermüdung und geringe Schmerzen. Merkt deutlich zunehmende Besserung. (Erfolg gut.)

47. F., E. 42 Jahre alt.

Verletzung am linken Kniegelenk 1907. Absprengung eines Knorpelstückes. Operation. Eiterung, Versteifung. Knöcherne Ankylose des Kniegelenkes. Patella freibeweglich.

Digitized by Google
Original from UNIVERSITY OF CALIFORNIA
Generated on 2019-05-24 17:32 GMT / http://hdl.handle.net/2027/uc1.b3753216
Public Domain in the United States, Google-digitized / http://www.hathitrust.org/access_use#pd-us-google

Operation 14. III. 1921: Med. S-Schnitt, Z-förmige Durchtrennung des Lig. pat. Resektion. Überkleidung der Femur-Tibiagelenkfläche mit freitransplantierter Fascie.

Entlassen 4. VI. 1921.

Befund Juli 1921: Aktive Beugung bis 130°, Streckung 180°. Pat. bedarf noch weiterer Nachbehandlung. (Erfolg bisher ungenügend.)

48. M., E. 32 Jahre alt.

Operation am rechten Kniegelenk wegen Gelenkmaus. Eiterung. Versteifung. 1915 in einem Kriegslazarett. Knöcherne Ankylose des Kniegelenkes und der Patella.

5. II. 1921 Operation: Textorschnitt. Frontale Durchspaltung der Patella. Resektion. Fascienüberkleidung der Gelenkenden des Femur und der Tibia durch freitransplantierte Fascie.

Verlauf: Heilung p. p.

14. IV. 1921 Entlassen.

Befund Juli 1921: Aktive Beugung bis 140°, Streckung 180°. Kniegelenk gegen seitliche Wackelbewegung vollständig fest. Geht täglich 2—3 Stunden mit einem Stock gut und sicher. Pat. bedarf noch weiterer Nachbehandlung. (Erfolg bisher ungenügend.)

49. Schw., P. 27 Jahre alt.

Knöcherne Ankylose des linken Kniegelenkes nach supracondylärer Fraktur des Oberschenkels 1918.

18. VI. 1921. Operation. Textorschnitt. Frontale Durchspaltung des Lig. pat. Resektion. Überkleidung der Femur- und Tibiagelenkflächen mit freitransplantierter Fascie.

Verlauf: Stärkeres Hämatom, das sich an einer Nahtstelle entleert. Sonst Wundheilung ohne Störung.

18. VIII. 1921 Entlassen.

Befund September 1921: Aktive Beugung bis 120°, Streckung bis 180°. Kniegelenk gegen seitliche Wackelbewegung vollständig fest. Geht ohne Apparat, mit einem Stock. Übt weiter fleißig im Pendelapparat. (Erfolg bisher gut.)

VII. Schußankylosen des Kniegelenkes.

50. W., A. 32 Jahre alt.

Schrapnellverletzung des rechten Kniegelenkes Oktober 1914. Knöcherne Ankylose in Streckstellung. Im äußeren Condyl in der Höhe des oberen Patellarrandes steckt eine Schrapnellkugel. Kugel 1915 entfernt. Wegen Knochenfistel am Oberschenkel wird am 2. VIII. 1916 der Oberschenkelknochen aufgemeißelt, Knochenmulde mit Periost-Muskellappen gedeckt. Rasche Ausheilung.

14. III. 1917 Patellarmobilisierung. Wunden heilen p. p.

18. V. 1917. Gelenkmobilisierung: Textorschnitt. Z-förmige Durchtrennung des Lig. pat. Fascienüberkleidung der Gelenkenden des Femur und der Tibia.

14. IX. 1917. Entlassen.

Befund März 1921: Frühjahr 1919 aktives Bewegungsausmaß 90°. Juli 1919 Eiterung an der Ausschußwunde am Oberschenkelknochen ohne Beteiligung des Gelenkes. Neuerliche Sequestrotomie. Beugefähigkeit dadurch etwas vermindert. Pat. geht jetzt viele Stunden des Tages ohne Schmerzen, kann Bergtouren machen, Treppen steigen wie mit dem gesunden Bein, beugt aber nur bis etwa zum Winkel von 110°, streckt vollkommen. (Erfolg gut.)

Digitized by Google
Original from UNIVERSITY OF CALIFORNIA
Generated on 2019-05-24 17:32 GMT / http://hdl.handle.net/2027/uc1.b3753216
Public Domain in the United States, Google-digitized / http://www.hathitrust.org/access_use#pd-us-google

51. Z., E. 29 Jahre alt.

Gewehrschußverletzung des linken Kniegelenkes Oktober 1914. Drainage des Gelenkes mit querer Durchtrennung der Patella. Fingerbreite Patellarlücke, totale fibröse Ankylose des Kniegelenkes in Streckstellung.

6. 12. 1915 Operation: Patellarnaht. Fettunterfütterung. Wundheilung p. p. Patellar wieder angewachsen.

1. IX. 1916 Gelenkmobilisierung: Textorschnitt. Z-förmige Durchtrennung des Lig. pat. Resektion. Überkleidung des Femurendes mit freitransplantiertem Fett-Fascienlappen. In gleicher Weise wird die Patella unterfüttert.

Verlauf: Bis auf eine kleine Randnekrose an der med. Seite Heilung p. p.

16. IX. 1916. Erysipel. Eiterung des Gelenkes. Sehnenfetzen und Sequester aus der Patella stoßen sich ab. Wunden heilen aus.

17. I. 1917 Entlassen.

Befund März 1921: Totale Wiederversteifung.

52. K., F. W. 27 Jahre alt.

Granatsplitterverletzung des linken Kniegelenkes September 1916. Knöcherne Ankylose des Kniegelenkes in Streckstellung. An der Vorderseite des Kniegelenkes breiter, durch Thierschsche Transplantation gedeckter, vernarbter Hautdefekt.

14. X. 1917. Hautplastik.

29. VI. 1918. Mobilisierung: Lateraler Bogenschnitt nach Kocher. Frontaler Durchsägung der Patella. Resektion. Fascienüberkleidung sämtlicher Gelenkflächen.

Verlauf: Wunde heilt zunächst p. p.

19. VII. Eine alte Hautnarbe ist aufgebrochen. Hämatom entleert sich, später Eiter. Nach Vuzinspülung rasch Ausheilung.

13. III. 1919. Entlassen.

Befund März 1921: Aktives Bewegungsausmaß fast 90°. Geht mit einem Tutor stundenlang und ohne Schmerzen. Aktive Streckung 170°. Kniegelenk läßt seitliche Wackelbewegung nach innen zu (Erfolg ungenügend.)

53. Fr., H. 28 Jahre alt.

Granatsplittersteckschuß des rechten Kniegelenkes. 2. XI. 1916 Geschoß entfernt. Seit Mitte Juni 1917 fistellos abgeheilt. Knöcherne totale Ankylose in Beugestellung von 150°.

20. X. 1917. Operation: Textorschnitt. Frontale Spaltung des Lig. pat. Resektion. Femurüberkleidung mit freitransplantierten Fascienlappen. Patellarunterfläche und Tibiagelenkfläche werden mit gestielten Fettlappen aus der Umgebung gedeckt.

Verlauf: 14 Tage nach der Operation beim Verbandwechsel zeigt sich an der med. Seite des Kniegelenkes ein hühnereigroßer Hautdefekt. Med. Femur- und Tibiacondyl liegt zum Teil frei zutage. Hautwunde in der Ausdehnung von 6 cm auseinandergewichen. Keine Eiterung. Freie Fascienplastik. Darüber gestielter Hautlappen aus der Umgebung. Eiterung. Kniescheibenband und Fascien stoßen sich zum Teil ab. Erysipel. Allmähliche Ausheilung.

27. III. 1918. Entlassen.

Befund März 1921: Alle Operationswunden gut verheilt. Aktive Beugung bis 110°, Streckung 160°. Kniegelenk wackelt angeblich nach beiden Seiten, hat keinen Halt auf den Beinen, er kann nur mit Hilfe von 2 Stöcken gehen. (Schlottergelenk.)

54. H., R. 24 Jahre alt.

Granatsplitterverletzung des rechten Kniegelenkes September 1915. Eiterung. Incision, Drainage, Versteifung. Knöcherne Ankylose in leichter Beuge- und Genu-

Digitized by Google
Original from UNIVERSITY OF CALIFORNIA
Generated on 2019-05-24 17:33 GMT / http://hdl.handle.net/2027/uc1.b3753216
Public Domain in the United States, Google-digitized / http://www.hathitrust.org/access_use#pd-us-google

varum-Stellung. Quer oberhalb der Patella ist eine bogenförmige, beckenwärts konvexe Narbe sichtbar, die von der seinerzeitigen Aufklappung des Gelenkes, bei der auch die Quadricepssehne durchtrennt wurde, herrührt.

8. XI. 1916. Naht der Quadricepssehne. Patellarmobilisierung.

18. I. 1917. Gelenkmobilisierung: Textorschnitt. Frontale Durchtrennung des Lig. pat. Resektion. Fascienüberkleidung sämtlicher Gelenkenden.

Verlauf: Heilung der Wunden p. p.

16. IV. 1917. Entlassungsbefund: Aktive Beugung bis 120°, im Bonnet 10° mehr, aktive Streckung 160°, passiv 180°. Gegenwärtige Adresse des Pat. nicht auffindbar.

55. Sch., Fr. 46 Jahre alt.

Schrapnellsteckschuß Oktober 1914 am rechten Oberschenkel mit Vereiterung des Kniegelenkes. Knöcherne Ankylose in Streckstellung.

8. V. 1916. Patellarmobilisierung.

24. VI. 1916. Gelenkmobilisierung: Textorschnitt. Z-förmige Durchtrennung des Lig. pat. Resektion. Überkleidung sämtlicher Gelenkenden mit freitransplantierter Fascie.

Verlauf kompliziert durch mäßige oberflächliche Eiterung. Beweglichkeit des Gelenkes gut. Wegen stärkerer seitlicher Beweglichkeit

29. XI. 1917 nochmalige Operation: Aus der starken bindegewebigen Gelenkkapsel werden zu beiden Seiten ellipsoide Stücke excidiert. Gelenk wird dadurch fest, Beweglichkeit etwas geringer.

Befund Oktober 1921: Aktive Beugung bis 90°, Streckung 180°. Pat. geht ohne Beschwerden stundenlang am Tage, nur bei Witterungswechsel etwas Schmerzen im Kniegelenke. Hat auf dem operierten Beine festen Halt. Kniegelenk völlig fest. (Erfolg sehr gut.)

56. B., H. 26 Jahre alt.

Granatsplitterverletzung Mai 1915 des linken Kniegelenkes. Langdauernde Eiterung. Knöcherne Ankylose des linken Kniegelenkes in Beugestellung von 135°. Zahlreiche Narben in der Umgebung des Kniegelenkes.

28. VII. 1916. Operation: Textorschnitt. Z-förmige Durchtrennung des Lig. pat. Resektion. Fascienüberkleidung der Femur- und Tibiagelenkenden, Fettunterfütterung der Patella.

Verlauf: Wundheilung p. p. $^1/_2$ Jahr nach der Mobilisierung, nachdem Pat. schon mehr als 3 Monate umher gegangen war und eine aktive Beweglichkeit von 90° erreicht hatte, Abscedierung in den Weichteilen des Kniegelenkes, die die schon erreichte Beweglichkeit erheblich verringerte. Der Mann hat gegenwärtig ein aktives Bewegungsausmaß von 50° bei fast völliger aktiver Streckung, geht viel des Tages umher, ohne nennenswerte Beschwerden, nur bei Witterungswechsel deutliche Schmerzen. (Erfolg ungenügend.)

57. Tr., W. 24 Jahre alt.

Handgranatenverletzung des linken Kniegelenkes Oktober 1915. Eiterung. Breite Aufklappung des Gelenkes. Fibröse Ankylose in Streckstellung.

12. III. 1917. Operation: Med.-S-Schnitt. Abmeißelung der Tub. tib. Resektion. Fascienumkleidung sämtlicher Gelenkenden.

Verlauf: Wunde heilt p. p.

13. VIII. 1917. Entlassen.

Nachuntersuchung März 1921: Aktive Beugung bis 85°, Streckung bis fast 180°. Aktives Bewegungsausmaß 95°. 6 Monate nach der Operation hat sich ein leichtes Genu valgum ausgebildet, das Gelenk wackelt nach außen. Patella etwas nach außen verlagert. Geht deshalb immer mit Stock, ohne Stock nicht genügend festen Halt. Mit Stock kann Pat. stundenlang gehen. (Erfolg ungenügend.)

Digitized by Google
Original from UNIVERSITY OF CALIFORNIA
Generated on 2019-05-24 17:32 GMT / http://hdl.handle.net/2027/uc1.b3753216
Public Domain in the United States, Google-digitized / http://www.hathitrust.org/access_use#pd-us-google

58. Th., M. 26 Jahre alt.

Granatsplitterverletzung des rechten Kniegelenkes Frühjahr 1915. Knöcherne Ankylose.

22. I. 1918. Operation: Med. S-Schnitt. Resektion. Fascienüberkleidung sämtlicher Gelenkenden.

Aseptischer Verlauf. Nachbehandlung ungewöhnlich schmerzhaft. Pat. sehr nervös, Morphinist, übt wenig.

12. V. 1918. Entlassungsbefund: Aktive Beugung bis 120°, Streckung bis 140°. Geht bei der Entlassung mit 2 Stöcken ohne nennenswerte Beschwerden. Gegenwärtige Adresse nicht auffindbar.

59. B., H. 28 Jahre alt.

Granatsplitterverletzung des linken Kniegelenkes November 1916. Knöcherne Ankylose. Fuß in Spitzfußstellung von 105°.

7. II. 1918. Operation: Med.-S-Schnitt. Resektion. Fascienüberkleidung sämtlicher Gelenkenden.

Aseptischer Verlauf.

17. V. 1918. Entlassung.

Befund März 1921. Aktive Beugung etwas über 90°, Streckung 180°. Kniegelenk fest. Kann stundenlang des Tages fast ohne Beschwerden gehen. (Erfolg sehr gut.)

60. M., E. Dr. 38 Jahre alt.

Schußfraktur des rechten Unterschenkels mit Vereiterung des rechten Kniegelenkes. Eitrige Pleuritis. Lange Zeit bestehende Fisteln an der Frakturstelle. Vor 3 Monaten geschlossen. Knöcherne Ankylose in Beugestellung von 170°. Bein $2^1/_2$ cm verkürzt. Zahlreiche Narben in der Umgebung des Kniegelenkes. Ankylose des rechten Sprunggelenkes.

22. III. 1918. Patellarmobilisierung mit Hautplastik. Primäre Wundheilung.

22. VI. 1918. Gelenkmobilisierung: Med. S-Schnitt. Resektion. Knochen stark atrophisch. Fascienüberkleidung aller Gelenkenden. Wunden heilen p. p. Später ein kleiner Hautdefekt an der Innenseite des Gelenkes von Bohnengröße. Wegen starker Wackelbewegung des Kniegelenkes nach außen 10. X. Bildung eines inneren Seitenbandes aus Fascia lata.

15. III. 1919. Entlassen.

Befund März 1921: Aktive Beugung bis zum Winkel von 85°, Streckung 180°. Aktives Bewegungsausmaß 95°. Kniegelenk gegen seitliche Wackelbewegung ganz fest. Bei längerem Gehen und feuchter Witterung erheblichere Schmerzen. Geht deshalb immer mit einem Stock, hat festen Halt auf den Beinen. (Erfolg gut.)

61. M., W. 21 Jahre alt.

Handgranatenverletzung am rechten Kniegelenke. Langdauernde Eiterung, knöcherne Ankylose des rechten Kniegelenkes.

5. X. 1918. Operation: Med. S-Schnitt. Resektion. Fascienüberkleidung aller Gelenkenden. Wunden heilen p. p.

10. I. 1919. Wegen neuerlicher Verklebung der Patella nochmalige Patellarmobilisierung.

Entlassungsbefund 20. VI. 1919: Aktive Beugung bis zum Winkel von 120°. Streckung vollkommen.

Gegenwärtiger Befund unbekannt. Adresse nicht auffindbar.

62. K., P. 29 Jahre alt.

Totale knöcherne Ankylose des linken Kniegelenkes nach Granatsplitterverletzung.

Digitized by Google
Original from UNIVERSITY OF CALIFORNIA
Generated on 2019-05-24 17:32 GMT / http://hdl.handle.net/2027/uc1.b3753216
Public Domain in the United States, Google-digitized / http://www.hathitrust.org/access_use#pd-us-google

1. Operation 27. XI. 1918: Textorschnitt. Frontale Durchsägung der Patella. Resektion. Fascienüberkleidung sämtlicher Gelenkenden.

Verlauf: Eiterung, Versteifung.

2. Operation 16. XII. 1919: Neuerliche Mobilisierung. Frontale Spaltung des Lig. pat.

Verlauf: Geringe Eiterung. Wiederversteifung.

3. Operation 16. X. 1920: Textorschnitt. Z-förmige Durchtrennung des Lig. patellae, dasselbe muß wegen Verknöcherung zum großen Teile entfernt werden. Resektion. Fascienüberkleidung aller 3 Gelenkflächen.

Bildung eines neuen Lig. pat. mit Fascie.

Verlauf: 8 Wochen nach der Mobilisierung weist der Pat. bereits ein aktives Bewegungsausmaß von 80° bei vollkommener Streckfähigkeit auf. Er erkrankte an Grippe mit eitriger Pleuritis. Rippenresektion. Zustand bedenklich. Allmähliche Ausheilung. Durch fast 2 Monate mußten die Bewegungsübungen ausgesetzt werden.

Befund September 1921: Aktive Beugung bis zum Winkel von 120°, aktive Streckung 0, passiv ist das Gelenk bis 180° zu strecken. Große Quadricepsschwäche. (Erfolg ungenügend.)

63. G., K. 35 Jahre alt.

Granatsplittersteckschuß des rechten Kniegelenkes. Projektil entfernt. Knöcherne Ankylose des rechten Kniegelenkes.

2. XII. 1918. Operation: Gelenkmobilisierung: Textorschnitt. Frontale Spaltung der Patella. Resektion. Fascienüberkleidung der Femur- und Tibiagelenkfläche.

20. IV. 1919 Entlassen.

Befund März 1921: Aktive Beugung bis zum spitzen Winkel von 74°, Streckung 180°. Aktives Bewegungsausmaß 105°. Kniegelenk gegen seitliche Bewegung vollständig fest, Pat. geht sicher auf dem mobilisierten Beine. Geht ohne Hinken. Ein ganz ausgezeichnet funktionierendes Gelenk. (Erfolg sehr gut.)

64. K., R. 26 Jahre alt.

Granatsplittersteckschuß im linken Tibiakopf. Vereiterung mit folgender knöcherner Ankylose des linken Kniegelenkes.

3. II. 1919. Mobilisierung: Textorschnitt. Frontale Spaltung der Patella. Resektion. Fascienüberkleidung aller Gelenkenden.

Wundheilung p. p.

Entlassen 12. VIII. 1921.

Befund Januar 1921: Aktive Beugung bis 80°, Streckung 180°. Aktives Bewegungsausmaß 100°. Gelenk ganz fest. Hat große Touren bis 20 km ohne größere Schwierigkeiten gemacht. Hat auf dem operierten Beine festen Halt. (Erfolg sehr gut.)

65. Ri., M. 22 Jahre alt.

Schrapnellsteckschuß in das linke Kniegelenk. Eiterung. Versteifung. Knöcherne Ankylose in Streckstellung. Quadricepssehne s. Z. zur Aufklappung des Kniegelenkes mit beckenwärts konvexem Bogenschnitt quer durchtrennt.

23. III. 1919. Operation: Nahe der Quadricepssehne oberhalb der Patella Verstärkung des Fascienmantels. Patellarmobilisierung.

27. V. 1919. Gelenkmobilisierung: Textorschnitt. Frontale Durchsägung der Patella. Resektion. Fascienüberkleidung der Femur- und Tibiagelenkenden.

Verlauf: Ein großer Teil des Hautlappens ist nekrotisch geworden infolge schlechter Ernährung durch den früheren Querschnitt oberhalb der Patella. Bewegungsübungen dadurch sehr eingeschränkt. Nach Abstoßung des nekrotischen Lappens Transplantation nach Thiersch.

Digitized by Google
Original from UNIVERSITY OF CALIFORNIA
Generated on 2019-05-24 17:32 GMT / http://hdl.handle.net/2027/uc1.b3753216
Public Domain in the United States, Google-digitized / http://www.hathitrust.org/access_use#pd-us-google

Befund März 1921: Beugt aktiv bis zum Winkel von 120°, streckt bis 175°, auch passiv nicht weiter zu strecken. Hat absolut festen Halt auf dem Beine. Kann große Touren machen.

Juli 1921: Nach einer größeren Gebirgstour Aufflackern eines entzündlichen Prozesses im Kniegelenke. Punktion ergibt Eiter. Pregl-Lösung-Spülung. Rasche Abheilung. Beim Verlassen der Klinik weist das Kniegelenk die frühere Beweglichkeit wieder auf. (Erfolg gut.)

66. Kr., W. 25 Jahre alt.

Gewehrdurchschuß durch das rechte Kniegelenk mit folgender knöcherner Ankylose in Valgusstellung. Wegen ausgedehnter Narbenbildung Hautplastik.

1. VI. 1920 Operation: Textorschnitt. Frontale Spaltung des Lig. pat. Resektion. Fascienumhüllung sämtlicher Gelenkenden.

Verlauf: Geringe Eiterung aus einer aufgebrochenen alten Narbe. Allmähliche Wiederversteifung.

Befund März 1921: Versteifung in Beugestellung von 140°.

Juni 1921: Resektion. Versteifung des Gelenkes in minimaler Beugestellung.

67. L., H. 28 Jahre alt.

Granatsplitterverletzung des linken und rechten Kniegelenkes. Beiderseitige knöcherne Kniegelenksankylose.

18. VI. 1919. Operation: Mobilisierung des linken Kniegelenkes. Textorschnitt. Frontale Spaltung des Lig. pat. Resektion. Fascienumkleidung aller neuen Gelenkflächen.

Heilung p. p.

Befund März 1921: Aktives Bewegungsausmaß von 30° bei vollkommener Streckung. Geht sehr gut auf dem operierten Beine und schmerzlos. Hat festen Halt auf demselben. (Erfolg ungenügend.)

68. Sch., H. 27 Jahre alt.

Gewehrsteckschuß im linken Kniegelenk. 8 Stunden später Geschoß entfernt. Vuzineinspritzung. Naht. Wunde gut geheilt. Knie versteift. Fibröse Ankylose des linken Kniegelenkes in Beugestellung von 160°.

27. VI. 1919. Gelenkmobilisierung: Med. S-Schnitt. Exstirpation der Gelenkkapsel und Kreuzbänder. Neuformung des femularen Gelenkendes. Fascienüberkleidung.

Wunden heilen p. p.

Befund März 1921: Aktive Beugung 90°, Streckung 180°. Geht sehr gut und sicher auf dem Beine. Gelenk fest. Nur nach längerem Gehen und bei Witterungswechsel geringe Schmerzen. (Erfolg sehr gut.)

69. M., H. 32 Jahre alt.

Granatsplitterverletzung des rechten Kniegelenkes. Fibröse Ankylose.

28. I. 1919. Splitter entfernt. Danach primäre Heilung.

23. VII. 1919. Gelenkmobilisierung: Textorschnitt. Frontale Durchtrennung des Lig. pat. Resektion. Fascienüberkleidung der Femur- und Tibiagelenkfläche. Verlauf ungestört. Wegen stärkerer Genu-valgum-Stellung Ogstonsche Operation.

Entlassen Februar 1920.

Befund März 1921: Knie in Genu-valgum-Stell ungvon etwa 25°. Aktive Beugung bis 90°, Streckung bis 170°, auch passiv nicht mehr. Geht ohne Apparat, sicher und gut. Kann auf dem operierten Beine allein sicher stehen, trägt wegen des Genu valgum meist einen Tutor. (Erfolg gut.)

70. H., C. 27 Jahre alt.

Granatsplittersteckschuß im rechten Kniegelenke. Projektil entfernt. Totale knöcherne Ankylose.

Digitized by Google
Original from UNIVERSITY OF CALIFORNIA
Generated on 2019-05-24 17:32 GMT / http://hdl.handle.net/2027/uc1.b3753216
Public Domain in the United States, Google-digitized / http://www.hathitrust.org/access_use#pd-us-google

24. X. 1919. Gelenkmobilisierung: Textorschnitt. Frontale Spaltung des Lig. pat. Resektion. Fascienüberkleidung aller 3 Gelenkflächen.

Wundheilung ungestört.

Befund März 1921: Aktive Beugung bis 95°, Streckung 180°. Geht ohne zu hinken, ohne Stock und Apparat. Hat ganz sicheren Halt auf dem Beine. Passiv geringe seitliche Wackelbewegungen nach außen möglich. (Erfolg sehr gut.)

71. M., C. 21 Jahre alt.

Granatsplitterverletzung des rechten Kniegelenkes. Splitter entfernt. Knöcherne Ankylose in Streckstellung.

7. XI. 1919: Gelenkmobilisierung: Textorschnitt. Frontale Durchtrennung des Lig. pat. Resektion. Fascienüberkleidung aller 3 Gelenkflächen.

Verlauf zunächst ungestört. Wunden heilen p. p. Bei Bewegungsübungen reißt die Hautnaht in großer Ausdehnung wieder auf. Sekundäre Hautnaht. Keine Eiterung. Beweglichkeit gering. An der oberen Femurfläche hat sich ein Sporn gebildet. Wird 4. II. abgetragen.

Befund März 1921: Aktive Beugung bis 135°, Streckung bis 170°. Kniegelenk fest. Geht auf dem operierten Beine gut. (Erfolg ungenügend.)

72. W., C. 27 Jahre alt.

Granatsplitterverletzung des linken Kniegelenkes. Vorher auswärts zweimal vergeblich Kniegelenk zu mobilisieren versucht. Knöcherne Ankylose des Kniegelenkes in 160° Beugestellung. Spitzfußstellung von 135°.

8. XI. 1919. Operation: Textorschnitt. Frontale Durchsägung der Patella. Fascienüberkleidung aller Gelenkflächen. Primäre Wundheilung.

Befund 10. X. 1921: Aktive Beugung bis zum Winkel von 90°, Streckung 175°. Kniegelenk gegen seitliche Wackelbewegung absolut fest. Geht etwas hinkend wegen Spitzfuß, und so gut wie ohne Beschwerden. (Erfolg sehr gut.)

73. B., R. 28 Jahre alt.

Schrapnellverletzung des rechten Kniegelenkes. Knöcherne Ankylose in Streckstellung.

22. XII. 1919. Gelenkmobilisierung: Med. S-Schnitt. Resektion. Fascienüberkleidung sämtlicher Gelenkenden.

Wundverlauf zunächst ungestört. 4 Wochen post operat. forcierter Beugungsversuch in Narkose wegen zu geringer Beweglichkeit. Darauf Aufflackern einer Infektion. Langdauernde Eiterung. Erysipel. Versteifung.

74. Bl., A. 36 Jahre alt.

Fibröse Ankylose des rechten Kniegelenkes nach Granatsplitterverletzung.

27. III. 1920. Operation: Med. S-Schnitt. Fascienumkleidung der Femur- und Tibiagelenkfläche. Patellargelenkfläche gut erhalten. Heilung p. p.

18. VII. 1920 Entlassen.

Befund März 1921: Aktive Beugung bis zum Winkel von 95°, Streckung bis 180°. Gelenk gegen seitliche Wackelbewegung absolut fest. Geht auf dem operierton Beine sehr sicher. Muskulatur noch schwach. (Erfolg sehr gut.)

75. K., G. 23 Jahre alt.

Handgranatenverletzung des linken Kniegelenkes mit folgender knöcherner Ankylose.

22. III. 1920. Gelenkmobilisierung: Textorschnitt. Frontale Spaltung der Patella. Resektion. Fascienüberkleidung aller neuen Gelenkenden.

Verlauf durch mäßige Eiterung gestört.

Entlassen 23. IX. 1920.

Digitized by Google
Original from UNIVERSITY OF CALIFORNIA
Generated on 2019-05-24 17:32 GMT / http://hdl.handle.net/2027/uc1.b3753216
Public Domain in the United States, Google-digitized / http://www.hathitrust.org/access_use#pd-us-google

Befund März 1921: Aktive Beugung bis zum Winkel von 90°, Streckung 180°. Kniegelenk gegen seitliche Wackelbewegung fest. Pat. kann auf dem Bein nur wenige Stunden gehen, ermüdet rasch. Muskulatur noch schwach. (Erfolg gut.)

76. M., P. 23 Jahre alt.

Granatsplitterverletzung des linken Kniegelenkes. Knöcherne Ankylose.

14. IV. 1920. Gelenkmobilisierung: Textorschnitt. Frontale Spaltung des Lig. pat. Resektion. Fascienüberkleidung aller Gelenkflächen.

Verlauf: Eiterung. Erysipel. Neuerliche völlige Versteifung.

77. B., H. 21 Jahre alt.

Granatsplitterverletzung im linken Kniegelenke. Langdauernde Eiterung. Erysipel. Fibrös knöcherne Ankylose.

15. IV. 1920. Operation: Med. S-Schnitt. Frontale Spaltung der Patella. Resektion. Fascienüberkleidung des Femur- und Tibiagelenkendes.

Verlauf: wochenlange mäßige Eiterung. Dauerbadbehandlung.

20. X. 1920. Entlassen.

Befund März 1921: Das Kniegelenk weist eine aktive Beweglichkeit von 15° auf. Mäßige Schmerzen beim Gehen. (Wiederversteifung.)

78. St., W. 26 Jahre alt.

Granatsplitterverletzung beider Kniegelenke. Links fibröse, rechts knöcherne Ankylose der Kniegelenke.

11. VI. 1920. Mobilisierung des linken Kniegelenkes: Textorschnitt. Frontale Durchtrennung des Lig. pat. Resektion. Femur- und Tibiagelenkfläche werden mit Fascie überkleidet.

Wunden heilen p. p. Bei unvorsichtiger Beugebewegung reißt die Hautwunde 6 cm lang auf. Sofortige Naht. Heilung p. p.

20. IX. 1920. Entlassen.

Befund März 1921: Aktive Beugung bis 90°, Streckung bis 180°. Kniegelenk gegen seitliche Wackelbewegung absolut fest. Sehr schönes, tadellos funktionierendes Gelenk. Geht stundenlang des Tages ohne Beschwerden. Benutzt bei allem Treppensteigen nur das mobilisierte Bein, da das andere Kniegelenk steif ist. (Erfolg sehr gut.)

79. M., E. 24 Jahre alt.

Streifschuß am rechten Kniegelenk. Phlegmone am Oberschenkel. Mehrfache Incisionen. Knöcherne Ankylose im rechten Kniegelenke in Beugestellung von 170°.

28. VII. 1920: Gelenkmobilisierung: Textorschnitt. Frontale Spaltung des Lig. pat. Resektion. Fascienüberkleidung sämtlicher Gelenkflächen.

Heilung p. p. Pat. übt wenig.

Entlassen 30. IX. 1920.

Befund März 1921: Aktives Bewegungsausmaß 30° bei vollkommen aktiver Streckung. Kniegelenk gegen seitliche Bewegung fest. (Erfolg ungenügend.)

80. Sch., P. 32 Jahre alt.

Granatsplittersteckschuß des rechten Kniegelenkes. 3 Granatsplitter entfernt. Knöcherne Ankylose.

1. X. 1920. Operation: Med. S-Schnitt. Resektion. Fascienüberkleidung aller Gelenkflächen.

Heilung p. p.

22. XI. Entlassen.

Befund Juli 1921: Aktive Beugung bis fast 90°, Streckung 180°. Gelenk gegen seitliche Wackelbewegung absolut fest. Beim Gehen kaum ein Hinken zu bemerken. Pat. übt noch. (Erfolg bisher gut.)

Digitized by Google
Original from UNIVERSITY OF CALIFORNIA
Generated on 2019-05-24 17:32 GMT / http://hdl.handle.net/2027/uc1.b3753216
Public Domain in the United States, Google-digitized / http://www.hathitrust.org/access_use#pd-us-google

81. Str., K. 26 Jahre alt.

Infanteriesteckschuß im linken Kniegelenk. Mai 1918 auswärts blutig zu mobilisieren versucht mit folgender Eiterung und Wiederversteifung.

5. XII. 1920. Gelenkmobilisierung: Textorschnitt. Frontale Durchsägung der Patella. Resektion. An der Hinterseite des Tibiakopfes werden 2 Geschoßsplitter entfernt. Fascienüberkleidung aller drei Gelenkflächen.

Verlauf: Infektion, wochenlang Eiterung. Dauerbadbehandlung. Wiederversteifung.

82. H., A. 26 Jahre alt.

Granatsplitterverletzung am Oberschenkel. Vereiterung des linken Kniegelenkes. Knöcherne Ankylose in Streckstellung.

Operation 17. I. 1921: Textorschnitt. Frontale Durchtrennung des Lig. pat. Resektion. Überkleidung der Femur- und Tibiacondylen mit freitransplantierter Fascie.

Wundheilung ohne Störung. Entlassen 3. III. 1921.

Befund 8. X. 1921: Aktive Beweglichkeit 40—45° bei vollständiger Streckung. Muskulatur noch sehr schwach. Kann bisher nur ganz kurze Zeit auf dem operierten Beine gehen. Trägt Tutor. Befindet sich noch in weiterer Nachbehandlung. (Erfolg bisher ungenügend.)

83. v. M., F. 27 Jahre alt.

Schußverletzung des linken Kniegelenkes im Luftkampfe. Eiterung. Versteifung. Knöcherne Ankylose in Streckstellung.

27. I. 1921. Gelenkmobilisierung: Textorschnitt. Sagittale, Z-förmige Spaltung des Lig. pat. Resektion. Femur- und Tibiagelenkende werden mit freitransplantierter Fascie überzogen.

Wundheilung p. p. Langdauernde Beschwerden im Ischiadicusgebiet.

27. IV. 1921: Wegen neuerlicher Verklebung der Patella Durchtrennung einiger fibröser Verwachsungen und Excision schwieliger Narbenmassen zu beiden Seiten des Lig. pat. Beim Versuch, das Knie stärker zu beugen, reißt das Lig. pat. ein. Eiterung, Abstoßung eines Stückes der Fascie.

1. VI. 1921. Die immer noch bestehende Fistelöffnung wird freigelegt, die nekrotische Fascie exstirpiert, die ganze Wundhöhle mit dem scharfen Löffel ausgekratzt. Die Wunde granuliert allmählich zu. Da ein größerer Hautdefekt besteht, wird die ganze breite zugranulierte Narbe in toto exstirpiert und 18. VII. 1921 der Defekt durch eine Hautplastik aus der Wade des gesunden Beines gedeckt.

Pat. befindet sich noch in Nachbehandlung, wird neuerlich mobilisiert.

84. H., P. 24 Jahre alt.

Granatsplitterverletzung des linken Kniegelenkes. Knöcherne Ankylose des Gelenkes in Beugestellung von 155°.

4. III. 1921. Operation: Med. S-Schnitt. Aufklappung der Ankylose im ehemaligen Gelenkspalte mit breitem Meißel. Resektion. Überkleidung sämtlicher neuer Gelenkflächen mit freitransplantierter Fascie.

Heilung p. p.

Befund Oktober 1921: Aktive Begung bis zum Winkel von 100°, aktive Streckung 180°. Geht mit Stock, ohne Apparat schon viele Stunden des Tages. Kniegelenk gegen seitliche Wackelbewegungen fest. Wegen Muskelschwäche noch Unsicherheit auf den Beinen. Übt noch weiter, wird massiert. (Erfolg bisher gut.)

85. Gr., W. 22 Jahre alt.

Granatsplitterverletzung des rechten Kniegelenkes. Knöcherne Ankylose in Streckstellung.

Digitized by Google
Original from UNIVERSITY OF CALIFORNIA
Generated on 2019-05-24 17:33 GMT / http://hdl.handle.net/2027/uc1.b3753216
Public Domain in the United States, Google-digitized / http://www.hathitrust.org/access_use#pd-us-google

15. III. 1921. Gelenkmobilisierung: Textorschnitt. Frontale Spaltung des Lig. pat. Resektion. Überkleidung sämtlicher Gelenkflächen mit freitransplantierter Fascie. Wunden heilen p. p.

Entlassen 23. V. 1921.

Befund Oktober 1921: Aktive Beugung bis 90°, Streckung 180. Gelenk fest. Geht tagsüber mehrere Stunden fast ohne zu hinken. Muskulatur noch schwach. Befindet sich noch in Nachbehandlung. (Erfolg bisher gut.)

VIII. Hüftgelenkankylosen.

86. M., P. 28 Jahre alt.

Metastatische Vereiterung des linken Hüftgelenkes. Incision. Drainage. Versteifung. Ausheilung mit knöcherner Ankylose.

28. XI. 1913. Gelenkmobilisierung: Freilegung des Gelenkes mit vorderem Längsschnitt. Aufbrechen des Gelenkes im alten Gelenkspalte. Neuformung des Kopfes nach Luxation desselben. Ausräumung, Vertiefung der Pfanne und Auskleidung derselben mit freitransplantiertem Fascienlappen.

Wunden heilen p. p. Zunächst gute Beweglichkeit des Gelenkes. Nach einigen Monaten allmählich zunehmende Versteifung.

Befund März 1921: Hüftgelenk wieder versteift.

87. Fr., A. 35 Jahre alt.

Versteifung des linken Hüftgelenkes nach Polyarthritis rheumat. Linkes Hüftgelenk in Beuge- und Abductionsstellung von ca. 45° und stark außen-rotiert knöchern ankylosiert.

7. V. 1913. Gelenkmobilisierung: Vorderer Resektionsschnitt. Osteotomie des Schenkelhalses. Bildung eines Sattelgelenkes nach Payr. Interposition eines mit Subcutanfett bedeckten Lappens aus dem Musc. tensor fasc.

Wunden heilen p. p. Seit Herbst 1913 neuerlich knöcherne Verbindung der Pseudarthrose.

88. F., A. 27 Jahre alt.

Knöcherne Ankylose des linken Hüftgelenkes nach metastatischer Vereiterung desselben im Anschluß an eine schwere Streptokokkenphlegmone des Armes.

7. IX. 1913. Operation: Vorderer Resektionsschnitt. Sattelgelenkbildung des Schenkelhalses. Interposition eines gestielten Lappens aus dem M. tractus iliotibialis.

Wunden heilen p. p.

Befund März 1921: Pat. beugt aktiv bis 90°, streckt vollkommen. Kann auf dem operierten Beine allein und sicher stehen, hinkt kaum merklich und geht auf dem operierten Beine fast wie früher auf dem normalen. Keine Schmerzen beim Gehen. (Erfolg sehr gut.)

89. G., G. 49 Jahre alt.

Arthritis deformans des rechten Hüftgelenkes. Starke Schmerzen beim Gehen, zunehmende Bewegungshinderung. Aktive Beugungsfähigkeit 30°. Rotation und Abduction vollständig aufgehoben.

12. VII. 1914. Operation: Freilegung des Gelenkes durch einen, den Trochanter umkreisenden Bogenschnitt. Abmeißelung des Trochanters. Aufklappung des Knochenmuskellappens. Neuformung des Gelenkkopfes und Überziehen desselben mit freitransplantierten Fett-Fascienlappen.

Wunden heilen p. p.

Befund März 1921: Hüftgelenk knöchern ankylosiert. Beschwerdefrei.

Digitized by Google
Original from UNIVERSITY OF CALIFORNIA
Generated on 2019-05-24 17:33 GMT / http://hdl.handle.net/2027/uc1.b3753216
Public Domain in the United States, Google-digitized / http://www.hathitrust.org/access_use#pd-us-google

90. D., H. 26 Jahre alt.

Metastatische Vereiterung des rechten Hüftgelenkes nach schwer infizierter Oberarmschußfraktur durch Granatsplitter. Rechter Oberarm amputiert. Knöcherne Ankylose in leichter Adductionsstellung.

24. I. 1917. Operation: Freilegung des Gelenkes durch einen den Trochanter umkreisenden Bogenschnitt. Abmeißelung des Trochanters. Aufklappen des Trochanter-Muskellappens. Aufmeißelung des Gelenkes in den noch erkennbaren alten Gelenklinien. Luxation. Neuformung des Kopfes. Ausmeißelung und Vertiefung der Pfanne und Auskleidung derselben mit einem subcutanen Fettlappen.

Wunden heilen p. p.

Befund März 1921: Aktive Beugung 90°, Streckung vollkommen. Rotation bis ungefähr 45°. Steht auf dem operierten Beine allein und sicher, geht stundenlang des Tages ohne Beschwerden. Bei Witterungswechsel geringe Schmerzen im Gelenk. (Erfolg sehr gut.)

91. D., E. 41 Jahre alt.

Teilweise Versteifung der Wirbelsäule und beider Hüftgelenke. (Bechterew.)

26. VII. 1917. Gelenkmobilisierung: Mobilisierung des rechten Hüftgelenkes. Freilegung des Gelenkes mit dem Trochanter umkreisenden Bogenschnitt und Aufklappung des Trochanter-Muskellappens. Die den Schenkelhals bedeckende Periostschicht ist etwa $1^1/_2$ cm dick, weißlich, schwielig. Schenkelhals, Kopf und Pfanne zeigen warzige Wucherungen. Schenkelkopf zeigt sich nach Aufbrechen und Luxation des Gelenkes von derbem Granulationsgewebe bedeckt. Neuformung des Kopfes und der Pfanne, Vertiefung derselben und Überkleidung des Kopfes mit einem freitransplantierten Fascienlappen.

Heilung p. p.

Befund März 1921: Wiederversteifung.

92. F., H. 20 Jahre alt.

Beckenverletzung durch Granatsplitter. Tetanus. Knöcherne Ankylose des linken Hüftgelenkes in Beugestellung von 140°, etwas auswärts rotiert und abduziert, ähnlich der Stellung einer Luxation obturatoria. Schräge, den M. glut. max. und med. durchsetzende tiefe Narbe. Nach Tetanus-Antitoxin-Gabe Operation 12. V. 1917: Excision der tiefen Narbe und Vernähung der Muskelstücke des Glut. max. und med. Primäre Wundheilung.

27. IX. 1917. Gelenkmobilisierung: Trochanter-umkreisenden Bogenschnitt. Aufklappung des Trochanter-Muskellappens. Aufmeißelung der knöchernen Synostose. Luxation Neuformung des Kopfes und der Pfanne. Auskleidung derselben mit einem gestielten Fettlappen. Überkleidung des Kopfes mit freitransplantiertem Fascienlappen.

Primäre Wundheilung.

Befund März 1921: Wiederversteifung.

93. V., J. 42 Jahre alt.

Multiple Maschinengewehr- und Schrapnellkugelverletzung des linken Oberschenkels und linken Hüftgelenkes. Versteifung des linken Hüft-, Knie- und Sprunggelenkes. Breite köcherne Synostose des Femur mit dem Becken. Trochanter-Schenkelhals- und Pfannengegend in eine armdicke Knochenmasse verwandelt.

8. III. 1917. Kniegelenkmobilisierung (Quadricepscontractur mit Patellar-Ankylose) mit sehr gutem Erfolg.

27. XI. 1917. Hüftgelenkmobilisierung: Beckenwärts leicht konkaver den Trochanter umkreisenden Bogenschnitt. Abmeißelung des Trochanter und Aufklappung desselben mit dem dazu gehörigen Muskellappen. Bildung eines Sattelgelenkes im Schenkelhalse in der Nähe der ehemaligen Pfanne nach Payr. Interposition eines freitransplantierten Fascienlappens.

Digitized by Google
Original from UNIVERSITY OF CALIFORNIA
Generated on 2019-05-24 17:32 GMT / http://hdl.handle.net/2027/uc1.b3753216
Public Domain in the United States, Google-digitized / http://www.hathitrust.org/access_use#pd-us-google

Primäre Heilung.

Befund März 1921: Aktive Beugung 90°, Streckung vollkommen. Geht stundenlang des Tages ohne Beschwerden. Steht sicher und fest auf dem operierten Beine, hinkt kaum merklich. (Erfolg sehr gut.)

94. de P.. K. 24 Jahre alt.

Durch Gewehrschuß 1915 im linken Hüftgelenk verletzt. Langdauernde Eiterung. Versteifung. Röntgenbild zeigt Hüftgelenkspfanne gut erhalten, vollkommen leer, den Schenkelkopf pilzförmig verbreitert und oberhalb des oberen Pfannenrandes mit dem Becken knöchern ankylosiert.

15. XII. 1917. Operation: 15 cm langer Schnitt oberhalb des Trochanters, diesen nach unten umkreisend. Freilegung des Schenkelhalses nach Spaltung der narbig veränderten Muskulatur. Abmeißelung des Kopfes vom Becken. Neuformung und Verkleinerung des Schenkelkopfes. Befreiung der Pfanne von einigen Exostosen und Vertiefungen derselben. Umhüllung des Kopfes mit freitransplantiertem Fett-Fascienlappen.

Wunde heilt p. p.

Befund März 1921: Aktive Beugung 90°, geht gut und schmerzlos auf dem Beine, hat festen Halt auf demselben, hinkt aber erheblich. (Erfolg sehr gut.)

95. R., Fr. 33 Jahre alt.

Gonorrhöe des rechten Hüftgelenkes mit folgender Versteifung in Abductions- und Flexionsstellung; wurde auswärts in gute Stellung gebracht. Knöchern-fibröse Ankylose.

13. V. 1918. Mobilisierung: Bogenförmiger, den Trochanter umkreisender Schnitt. Aufbrechen des Gelenkes mit Messer und Meißel. Luxation. Neuformung des Kopfes und Überkleidung desselben mit freitransplantiertem Fascienlappen. Freimachen der Pfanne. Reposition. Heilung p. p.

Befund März 1921: Aktive Beugung 90°. Geht mehrere Stunden des Tages ohne Beschwerden, hinkt nur kaum merklich. Nur nach langem Gehen geringe Schmerzen. Beim Gehen mit dem Stock überhaupt kein Hinken. Pat. schreibt, wenn das Bein nicht um $2^1/_2$ cm kürzer wäre, könnte er glauben, er hätte sein normales Bein wieder. (Erfolg sehr gut.)

96. W., H. 20 Jahre alt.

Knöcherne Ankylose im linken Hüftgelenke nach beiderseitiger operativer Entfernung von Leistendrüsen.

18. VII. 1918. Operation: Trochanter-umkreisender Bogenschnitt. Aufklappen des Trochanter-Muskellappens. Breite knöcherne Synostose. Sattelgelenkbildung im stark verdickten Schenkelhalse nach P a y r und Interposition des freitransplantierten Fascienlappens.

Entlassen 11. IX. 1918. Wundverlauf kompliziert durch das Auftreten einer durch längeren Zeit Eiter absondernden Fistel.

Befund März 1921: Aktive Beugung bis fast 90°. Steht auf dem operierten Bein allein sicher, geht den ganzen Tag ohne Beschwerden. (Erfolg gut.)

97. W., R. 27 Jahre alt.

Vor 1 Jahre Luxation des rechten Hüftgelenkes mit folgender Versteifung. Heftige Schmerzen im Gelenk beim Gehen, kann nur $^1/_2$ Stunde mit 2 Stöcken gehen. Röntgenbild: Femurkopf gut erhalten. Pfannenrand wulstig verdickt. Vom oberen Pfannenrande geht ein fingergliedlanger Knochensporn in die Gegend des Trochanters.

23. XI. 1918. Operation: Trochanter-umkreisender Bogenschnitt. Aufklappen des Trochanter-Muskellappens. Mächtige Osteophytenbildung. Substituierende Hüftgelenkkapsel vorne und zum Teil auch hinten. Femurkopf in seiner Form

Digitized by Google
Original from UNIVERSITY OF CALIFORNIA
Generated on 2019-05-24 17:32 GMT / http://hdl.handle.net/2027/uc1.b3753216
Public Domain in the United States, Google-digitized / http://www.hathitrust.org/access_use#pd-us-google

verändert. Ein am abgerissenen Lig. teres hängendes Knochenstück aus dem Femurkopfe liegt zwischen Kopf und Pfanne interponiert. Kopfformen am Rande, der Knorpel ist gut erhalten. Pfannen von fibrösen Massen erfüllt. Reposition.

Befund März 1921: Aktive Beugung 70°, Streckung vollkommen. Hat guten Halt auf dem Beine. Geht nahezu ohne Schmerzen und ohne Apparat. (Erfolg gut.)

98. M., S. 35 Jahre alt.

Sturz von der Treppe. Danach Schmerzen im Hüftgelenk und zunehmende Versteifung desselben. Knöcherne Ankylose in leichter Adductions- und Auswärtsrotationsstellung. Mäßige Randwucherungen am oberen und unteren Pfannenrande.

6. II. 1919. Operation: Trochanter-umkreisender Bogenschnitt. Aufklappen des Trochanter-Muskellappens. Aufbrechen des Gelenkes mit Meißel. Neuformung des Kopfes. Vertiefung, Modellierung der Pfanne. Überkleidung des Kopfes mit freitransplantiertem Fascienlappen.

Wundheilung p. p.

Befund März 1921: Aktive Beugung nicht ganz 90°, Streckung vollkommen. Geht auf dem operierten Beine sehr gut und verläßlich. (Erfolg sehr gut.)

99. Oeh., W. 38 Jahre alt.

Granatschußverletzung des linken Hüftgelenkes und Oberschenkels. Knöcherne Ankylose des linken Hüftgelenkes in Streckstellung. Fibröse Ankylose des linken Kniegelenkes.

15. IV. 1919. Mobilisierung des Hüftgelenkes: Bogenförmiger, den Trochanter umkreisender Schnitt. Aufklappen des Trochantermuskellappens. Aufmeißelung des Gelenkes in der noch erkennbaren alten Gelenklinie. Luxation. Neuformung des Kopfes. Vertiefung und Verbreiterung der Pfanne. Überkleidung des Kopfes mit einem Fett-Fascienlappen.

Wunde p. p. geheilt.

Befund März 1921: Aktive Beugung bis 60°, passiv bis 90°. Streckung vollkommen. Kann mehrere Stunden des Tages ohne Beschwerden ohne Stock gehen. Bei Witterungswechsel etwas Schmerzen und raschere Ermüdung. Bei größeren Märschen gebraucht er immer einen Stock und hat nach größeren Anstrengungen leichte Schmerzen. (Erfolg gut.)

100. W., A. 48 Jahre alt.

Arthritis deformans des linken Hüftgelenkes. Starke Randwucherung am Kopfe und Deformierung des Kopfes.

10. III. 1919. Operation: Trochanter-umkreisender Bogenschnitt. Aufklappen des Trochanter-Muskellappens. Luxation und Neuformung des Kopfes. Überkleidung desselben mit einem Fett-Fascienlappen.

Verlauf: Infektion, Eiterung. 14 Tage post operat. Exitus.

101. U., H. 37 Jahre alt.

Gewehrschuß durch Becken und rechten Trochanter mit Verletzung des Rectums 1914. Das rechte Hüftgelenk ist durch eine kinderarmdicke Knochenspange, die vom Trochanter minor zum Becken in die Gegend des Foramen obsevator. obtur. zieht, völlig gesperrt. Gelenkformen auscheinend normal. Parartikuläre Ankylose. Knöcherne Ankylose des rechten Kniegelenkes in leichter Beugestellung.

Operation 23. I. 1920: Freilegung der Knochenspange durch den M. pectineus hindurch. Schrittweise Abmeißelung der Knochenspange. Hüftgelenk danach frei. Postoperativ Kollaps. Fettembolie. Wunden heilen primär nach Entleerung eines Hämatoms.

2 Monate nach seiner Entlassung an Grippe gestorben.

Digitized by Google
Original from UNIVERSITY OF CALIFORNIA
Generated on 2019-05-24 17:32 GMT / http://hdl.handle.net/2027/uc1.b3753216
Public Domain in the United States, Google-digitized / http://www.hathitrust.org/access_use#pd-us-google

102. W., R. 19 Jahre alt.

Metastatische Vereiterung des linken Hüftgelenkes nach Grippe. Knöcherne Ankylose in Beugestellung von 145°.

18. II. 1920. Operation: Trochanter-umkreisender Bogenschnitt. Aufklappen des Trochanter-Muskellappens. Aufbrechen des Gelenkes mit Meißel. Neuformung und Glättung des Femurkopfes. Überkleidung desselben mit freitransplantiertem Fascienlappen. Modellierung der Pfanne. Reposition.

Wundheilung ohne Störung.

Befund März 1921: Aktive Beugung bis fast 90°, Streckung vollkommen. Hat auf dem operierten Bein guten Halt, kann stundenlang ohne Beschwerden gehen. Gelegentlich etwas Schmerzen im gesunden Hüftgelenke. Er kann auch auf dem operierten Bein allein nicht zuverlässig stehen. Bei großen Touren benutzt er immer einen Stock. (Erfolg gut.)

103. W., K. 21 Jahre alt.

Metastatische Vereiterung des linken Hüftgelenkes nach Pneumonie Incision, Drainage, Versteifung. Fibröse Ankylose in Adduction in 20° Beugestellung.

26. II. 1920. Operation: Leicht nach vorn konvexer Bogenschnitt in der Trochantergegend. Abmeißelung des Trochanters and Aufklappen des Trochanter-Muskellappens. Von Schenkelhals zum Pfannenrande ziehen 5—6 kleinfingerdicke Knochenspangen, die abgemeißelt werden. Gelenkspalt wird mit dem Messer eröffnet, Kopf luxiert. Derselbe ist vergrößert, mißgestaltet. Neumodellierung des Kopfes. Ausräumen und Vertiefung der Pfanne. Fascienüberkleidung des neuen Gelenkkopfes. Fettumhüllung des Schenkelhalses.

Verlauf: Entlerrung eines größeren Hämatomes. Im übrigen Wundverlauf ungestört.

Befund März 1921: Aktive Beugung 90°, Streckung vollkommen. Ad- und Abduction 20°. Geht mit dem operierten Beine gut und sicher, Schmerzen gering. Kann auf dem operierten Beine nicht allein stehen. (Erfolg gut.)

104. Fr., H. 15 Jahre alt.

Tuberkulose des rechten Hüftgelenkes im Alter von 3 Jahren. Knöcherne Ankylose in Abductionsstellung.

Mobilisierung 17. VI. 1920: Leicht nach vorn bogenförmiger Schnitt vom Becken über die Trochantergegend. Abmeißelung des Trochanters und Aufklappen des Trochanter-Muskellappens. Bildung eines Sattelgelenkes in der Nähe des alten Gelenkspaltes. Interposition eines Fett-Fascienlappens.

Wunde p. p. geheilt.

Resultat: Wiederversteifung.

105. P., K. 32 Jahre alt.

Im Luftkampfe als Jagdflieger verwundet und abgestürzt Mai 1918. Steckschuß und Schußfraktur des rechten Schenkelhalses. Langdauernde Eiterung. Versteifung des rechten Hüftgelenkes in Beugestellung von 40°. Zahlreiche Narben hinter und unterhalb des Trochanters sowie an der Außenseite des Oberschenkels.

Operation 19. VI. 1920: Bogenförmiger, den Trochanter umkreisender Schnitt. Aufklappen des Trochanter-Muskellappens. Hals und Kopf stark verdickt, breit mit dem knöchernen Becken ankylosiert. Bildung eines Sattelgelenkes im Schenkelhalse in der Nähe des alten Gelenkes nach Payr. Interposition eines Fascienlappens.

Verlauf: Eiterung, Erysipel, Dauerbadbehandlung. Allmähliche Abheilung mit Bestehenbleiben einer alten absondernden Fistel hinter dem Trochanter. Sondierung der Fistel ergibt, daß dieselbe auf weitab vom Hüftgelenk in den Adductoren liegendes Gewehrprojektil führt.

Digitized by Google
Original from UNIVERSITY OF CALIFORNIA
Generated on 2019-05-24 17:32 GMT / http://hdl.handle.net/2027/uc1.b3753216
Public Domain in the United States, Google-digitized / http://www.hathitrust.org/access_use#pd-us-google

4. XI. 1920: Entfernung des Geschosses und Entfernung einiger Sequester mit dem scharfen Löffel. Fisteln schließen sich allmählich.

5. IV. 1921. Entlassung. Hüftgelenk zeigt ein Bewegungsausmaß von 30°, da Pat. erst seit kurzer Zeit passive und aktive Bewegungen ausführen kann, ist eine weiter zunehmende Beweglichkeit zu erwarten.

IX. Sprunggelenke.

106. S., W. 23 Jahre alt.

Querschlägerverletzung am linken Fußrücken Juli 1916. Langdauernde Eiterung. Ausheilung mit Versteifung und knöcherner Ankylose des rechten Sprunggelenkes in einem Winkel von 90° in Mittelstellung von Pro- und Supination. Über dem Fußrücken eine 10 cm breite lange, wulstige Narbe sichtbar, die am Knochen adhärent ist, und mit der die Strecksehnen zum Teil verwachsen sind. Röntgenbild: in der Mitte teilweise erhaltene Gelenklinie, an innerem und äußerem Knöchel bereits Ankylose.

20. IV. 1918. Operation: Querer Bogenschnitt über dem Fußrücken mit Durchtrennung der Strecksehnen und der Sehne des Tib. ant. Aufklappen des Gelenkes nach Durchtrennung der knöchernen Verwachsungen mit dem Meißel. Verkleinerung des Talus. Ausmeißelung der Malleolengabel. Überkleidung der unteren Tibiagelenkfläche mit freitransplantiertem Fascienlappen. Sorgfältige Exstirpation der schwieligen Kapsel an der Hinterseite. Reposition. Naht der Strecksehnen. Da die Insertion des Tib. ant. min. der Narbe vollständig aufgegangen ist, wird aus einem freitransplantiertem Fascienlappen ein kurzes Sehnenstück und eine breite Insertion an den Fußwurzeln gebildet.

Heilung p. p.

Befund März 1921: Aktive Bewegungsmöglichkeit 30°, Dorsalflexion bis 80, Streckung bis 110°. Sprunggelenk fest. Pat. geht stundenlang des Tages ohne Beschwerden. Abwicklung des Fußes sehr gut. Ist mit dem Resultat außerordentlich zufrieden.

107. W., E. 22 Jahre alt.

Propellerschlag gegen das rechte Sprunggelenk. Zertrümmerung der Fußwurzelknochen. Ausheilung mit Versteifung des Gelenkes in Spitzfußstellung. Wurde deshalb zweimal blutig operiert. Durchmeißelung des Knochens. Verlängerung der Achillessehne. Fußgelenk in Spitzfußstellung von 120° vollkommen versteift. Der Fuß steht dicht oberhalb der Knöchel in seitlicher Winkelbildung von 30° im Sinne eines O-Beines. Röntgenbild ergibt handbreit oberhalb der Knöchel eine schräge Durchmeißelung des Schienbeines. Gut verheilt. Beide Knöchel sind abgebrochen, der innere ist nach oben disloziert, der äußere mit der oberen Sprunggelenkspalte verwachsen. Letztere ist nur eben angedeutet und größtenteils durch Knochenverwachsungen aufgehoben. Fuß in starker Supinationsstellung.

Operation 3. V. 1919: Bogenförmiger Querschnitt auf dem Fußrücken mit Durchtrennung der Strecksehne. Sehne des Tib. ant. wird Z-förmig durchtrennt. Die abgebrochenen Knöchel werden freigelegt und entfernt. Aufmeißelung des Sprunggelenkspaltes und Meißelung einer flachen Mulde in den deformierten breiten Talus. Anlegung einer entsprechenden kugelförmigen Fläche an den Unterschenkelknochen mit Bogensäge. Interposition eines freitransplantierten Fascienlappens, beide neuen Gelenkflächen werden mit Fascie überkleidet. Sorgfältige Schnennaht, Hautnaht.

Primäre Wundheilung.

Befund März 1921: Pat. geht sehr gut und sicher auf dem Beine. Aktive Beugung 80°. Streckung etwas über 110°. Gelenk gegen seitliche Bewegung fest.

Digitized by Google
Original from UNIVERSITY OF CALIFORNIA
Generated on 2019-05-24 17:32 GMT / http://hdl.handle.net/2027/uc1.b3753216
Public Domain in the United States, Google-digitized / http://www.hathitrust.org/access_use#pd-us-google

108. P., O. 36 Jahre alt.

Im Alter von 8 Jahren Anschwellungen und heftige Schmerzen in allen Gelenken. Versteifung beider Schultergelenke, beider Ellbogen-, beider Handgelenke. Versteifung beider Hüft-, beider Knie- und beider Sprunggelenke.

Am 3. V. 1919 Mobilisierung des rechten Ellbogengelenkes mit geringem aber ausreichendem Erfolge.

20. XII. 1920. Mobilisierung des linken Sprunggelenkes: Längsschnitt auf der Tibiakante $3^1/_2$ cm oberhalb des ehemaligen Gelenkspaltes beginnend am lateralen Rande des M. tib. ant. bis auf den Fußrücken. Gefäßbündel, Sehne des Tib. ant., des Tensor hall. long. werden nach med. Seite, die lateralen Zehenstrecker nach der lateralen Seite luxiert. Es wird nun aus der Ankylose in der ehemaligen Gelenklinie nach Art eines rechtwinkeligen Torbogens eine $1^1/_2$ cm breite Bresche herausgemeißelt. Knochen sehr atrophisch. Zumeißelung der Malleolen und der Talusrolle. Reposition des Sehnen- und des Gefäß-Nervenbündels. Subcutannaht. Hautnaht. Drahtextension durch den Calcaneus.

Primäre Wundheilung.

Entlassen 9. II. 1921.

Befund März 1921: Aktives Bewegungsausmaß 30°. Pat. übt noch fleißig.

109. H., O. 40 Jahre alt.

Gewehrschußverletzung des rechten Sprunggelenkes und rechten Kniegelenkes. Langdauernde Eiterung. Kniegelenk in Streckstellung knöchern ankylosiert. Das rechte obere und untere Sprunggelenk sind ebenfalls vollkommen versteift. Fuß steht in Spitzfußstellung von 130°. Leichte Varusstellung. Sämtliche Zehen teilweise versteift. 2. bis 5. Zehe in mäßiger Flexionsstellung, aktiv nur wenig beweglich.

Operation 20. X. 1920. Vorderer Lappenschnitt vom Malleolus ext. zum int. Höhepunkt des Lappenschnittes etwa in Höhe des Lisfrancschen Gelenkes. Durchtrennung der Strecksehnen. Eindringen in das Talocruralgelenk nach Durchmeißelung einiger Knochenbrücken. An der hinteren Peripherie der Gelenkfläche des Talus ist ein breiter Knochensporn vorhanden. Entfernung des Knochensporns. Neuschaffung einer neuen Malleolengabel. Modellierung des Talus. Exstirpation schwieliger Kapselanteile an der Hinterwand. Interposition eines freitransplatierten Fascienlappens. Reposition. Naht der Strecksehnen. Hautnaht. Primäre Wundheilung.

Befund März 1921: Aktive Dorsalflexion knapp 80°. Plantarflexion etwas über 110°.

Digitized by Google
Original from UNIVERSITY OF CALIFORNIA
Generated on 2019-05-24 17:32 GMT / http://hdl.handle.net/2027/uc1.b3753216
Public Domain in the United States, Google-digitized / http://www.hathitrust.org/access_use#pd-us-google

(Aus der Chirurgischen Universitätsklinik zu Leipzig [Direktor: Geheimrat Prof. Dr. E. Payr].)

Der operative Verschluß des künstlichen Afters ohne Spornquetschung.

Von

Dr. E. Gehrels,
Assistent der Klinik.

(Eingegangen am 28. September 1921.)

Für den operativen Verschluß des Anus praeternaturalis, welcher am häufigsten bei der zweizeitigen Dickdarmresektion nach v. Miculicz als zweiter Akt des Verfahrens erforderlich wird, ist das 1813 von Dupuytren angegebene Verfahren der Spornbeseitigung mittels Enterotoms — meist mit dem verbesserten Instrument von v. Miculicz (Entotrib) ausgeführt — mit nachfolgendem Schluß der resultierenden Kotfistel noch immer das gebräuchlichste. Wir sind seit einigen Jahren fast gänzlich von diesem Verfahren abgekommen, wegen seiner Gefahren, seiner Langwierigkeit und der schlechten Erfolge. Entsprechend der anatomisch exakt präparierenden Methodik der Payrschen Schule haben wir das blinde Verfahren der Enterotomie aufgegeben und sind zu einem operativen Vorgehen übergegangen, welches gewissermaßen einen Mittelweg zwischen intraperitonealer Darmresektion und extraperitonealem Fistelschluß darstellt. Da nach unserer Meinung die Methode der Sporndurchquetschung sich sehr mit Unrecht des Rufes erfreut, die ungefährlichste zu sein — abgesehen von ihren übrigen schweren Nachteilen —, habe ich unser relativ großes Material revidiert, zumal wir früher auch die Spornquetsche verwandt haben und den Vergleich ziehen können zwischen der Afterschließung nach beiden Methoden mit und ohne Enterotomie. Zunächst sei ein Überblick über das Spornverfahren, seine Erfolge und Nachteile gegeben.

Die von Dupuytren angegebene Technik der Enterotomie ist im allgemeinen ziemlich unverändert bis in die heutige Zeit beibehalten worden. Kürzlich hat v. Hacker wieder die blutige Sporndurchtrennung empfohlen, die er in einem Fall ausführte, ein Verfahren, das vor der Erfindung der Spornschere bereits 1798 durch Schmalkalden angegeben wurde, aber auch den Nachteil und die Gefahr des Spornverfahrens hat, unter ungenügender Übersicht zu arbeiten.

Die der Spornbeseitigung als nächster Operationsakt folgende Fistelschließung weist bei den Anhängern der Spornquetschung eine

Digitized by Google
Original from UNIVERSITY OF CALIFORNIA
Generated on 2019-05-24 17:32 GMT / http://hdl.handle.net/2027/uc1.b3753216
Public Domain in the United States, Google-digitized / http://www.hathitrust.org/access_use#pd-us-google

gewisse Einstimmigkeit auf, insofern, als stets das Bestreben dahin geht, diesen Operationsakt ohne Eröffnung des freien Peritoneums durchzuführen. Die Quetschmethode hat auch nur in Verbindung mit extraperitoneal durchgeführtem Fistelverschluß überhaupt einen Sinn, da dies ihr einziger Vorteil wäre, daß sie die gefürchtete Peritonealeröffnung vermeidet. Die Kombination Sporndurchquetschung und intraperitoneale Fistelschließung entbehrt der Berechtigung, da, wie wir sehen werden, dann auf die Spornquetsche ohne weiteres verzichtet werden kann, dieselbe ganz überflüssig wird. Es differiert dann bei den Anhängern der Quetschmethode graduell die Anfrischung der Bauchwand.

Selbst das älteste und schlechteste Verfahren der sparsamen Anfrischung der Fistel, Naht des Darmes und Vereinigung des benachbarten Gewebes darüber mit evtl. Lappenplastik der Haut scheint noch sehr gebräuchlich zu sein. Es ist aber entschieden minderwertig, denn die unter ungenügender Übersicht angelegte Naht des Darmes liegt in diesem Falle stets unter Spannung. Keine noch so schöne Hautplastik kann den in der ungenügenden Mobilisation des Darmes liegenden Fehler der Methode ausgleichen. Die Erfolge sind auch dementsprechend schlecht. Die völlige Fistelbeseitigung wird häufig nicht erreicht, obwohl die Behandlung meistens sehr lange dauert.

Ein unbedingtes Erfordernis für die Fistelschließung ist zum mindesten die Beseitigung des gesamten Narbengewebes der Bauchdecken und präparatorische Darstellung der einzelnen Schichten, der Fascien usw., so daß überall normales Gewebe vorliegt. Auch dies genügt aber nicht, sondern damit eine Naht des Darmes ohne zu starke Spannung erreicht werden kann, müssen beide Darmschenkel genügend weit ausgelöst werden. Dann hängt es nur von der Ausdehnung der Verwachsungen ab, die wir nicht kennen, ob die freie Bauchhöhle eröffnet wird. Häufig und mit Recht geschieht dies, aber die Spornquetschmethode hat dann den einzigen Vorteil verloren, dem sie offenbar ihre Wertschätzung verdankt. Ein hierher gehöriges Verfahren haben wahrscheinlich viele Chirurgen angewandt. In letzter Zeit hat es Melchior wieder beschrieben, der die Spornquetschmethode warm empfiehlt:

> Beseitigung des Spornes durch Abquetschen evtl. schrittweise in kleinen Absätzen. Bei der Anlegung des Kunstafters wird durch entsprechende Nahtfixierung dafür gesorgt, daß eine regelrechte Doppelflinte entsteht. Für den Schluß der Fistel wird folgende Technik befolgt: Sparsame Anfrischung um die Fistel, Darmnaht, Sublimatisierung der Wunde, Erneuerung des aseptischen Apparates. Nunmehr weitgehende Anfrischung der Bauchwand, bis überall normales Gewebe vorliegt. Die freie Bauchhöhle wird hierbei meist nicht eröffnet, da in der Umgebung der Schlinge gewöhnlich ausgedehnte schleierartige Verwachsungen vorhanden sind. Dabei gleicht sich durch Zurücksinken der Schlinge die Abknickung derselben aus. Übernähung der Darmnaht. Etagennaht der Bauchdecken mit Beseitigung des Bruches, vollkommener Wundschluß bis auf 24stündige Drainage im unteren Wundwinkel.

Digitized by Google
Original from UNIVERSITY OF CALIFORNIA
Generated on 2019-05-24 17:32 GMT / http://hdl.handle.net/2027/uc1.b3753216
Public Domain in the United States, Google-digitized / http://www.hathitrust.org/access_use#pd-us-google

Zusammenstellung der Erfolge und Nachteile des Spornverfahrens.

Ich habe aus einer Anzahl von Arbeiten aus dem Gebiet der Dickdarmchirurgie die Resultate der Sporndurchquetschung zusammengestellt, da ich in der Literatur eine solche Zusammenstellung seit Hilgenreiner (1905) vermißte.

Aus der v. Miculiczschen Klinik findet man bei Anschütz 24 Fälle mit Vorlagerung behandelter Dickdarmcarcinome, bei denen die Spornquetsche angewandt wurde. Dieselbe wurde meistens 12 bis 20 Tage nach dem ersten Eingriff angelegt. Trotz aller Vorsichtsmaßregeln hat schon v. Miculicz einen Todesfall an Peritonitis erlebt, welcher der Methode zur Last zu legen ist. Eine Reihe von anderen Operateuren hatten nach einer Sammelstatistik von Anschütz unter insgesamt 70 Operierten 5 weitere Todesfälle an Peritonitis infolge der Sporndurchquetschung. Den Fistelschluß gelang es Anschütz fast immer ohne oder ohne breite Eröffnung des Peritoneums auszuführen. Die Erfolge hinsichtlich der Beseitigung der Kotfistel waren nach unserer Ansicht wenigstens dabei schlecht. Einmal behielt der Pat. seinen Kunstafter, viermal blieben Fisteln zurück. Die durchschnittliche Behandlungsdauer betrug 2 bis 3 Monate.

Sehr schlechte Erfahrungen mit der Methode hat Rotter zufolge den Angaben Petermanns gemacht. Achtzehnmal wurde die Spornquetsche angewandt. In 8 Fällen machte dieselbe in den ersten Tagen ziemlich heftige Beschwerden: Starke ziehende Schmerzen im Leib und Übelkeit, Aufstoßen und Erbrechen, in einem Fall hohes Fieber. Einmal setzte eine foudroyante tödliche Peritonitis ein, viermal verengte sich die Anastomose durch Narbenschrumpfung einige Zeit nach gelungenem Kotfistelschluß so, daß heftige Stenosenerscheinungen auftraten und einen nochmaligen Eingriff erforderten. Zwei von diesen Pat. wurden mit komplettem Ileus wieder eingeliefert. Auch Schmieden erwähnt, daß der mit der Spornquetsche zur Verheilung gebrachte künstliche After wieder aufbrechen kann durch sekundäres Eintreten einer Stenose. Bei dem letzten Akt der Operation, dem Fistelschluß, sucht Rotter, bevor der Darm geschlossen, mit der freien Bauchhöhle nicht in Berührung zu kommen. Dies scheint aber nicht immer zu gelingen. Rotter schreibt: „Der dritte Akt, die Schließung des Anus praeternaturalis bietet nicht weniger Gefahren und Schwierigkeiten, indem der plastische Verschluß nicht immer auf den ersten Versuch gelingt und wiederholt werden muß." — Wenn die Schenkel relativ kurz sind, wird man gezwungen, den Darm intraperitoneal auszulösen, was die Gefahr der peritonealen Infektion mit sich führen kann. 3 Fälle hat Rotter mit Fisteln entlassen. Die durchschnittliche Behandlungsdauer betrug $2^1/_2$ bis 3 Monate. Ein Pat. brauchte 6 Monate bis zur Heilung. „Die Geduld der Patienten und auch der Ärzte wird oft auf eine harte Probe gestellt." — Zwischen 1908 und 1913 ist Rotter von der zweizeitigen Vorlagerungsmethode zur einzeitigen Resektion übergegangen. Er hat nur noch dreimal das Spornverfahren angewandt, wiederum mit einem Exitus durch Peritonitis und einem Mißerfolge.

Körte hat ebenfalls die Spornquetsche benutzt und führt den letzten Akt der Operation, den Fistelschluß, mit Ablösen der Darmwand bis an das Peritoneum durch, welches nicht eröffnet werden soll, damit der ganze Eingriff extraperitoneal verläuft. Er hat einen Todesfall infolge der Spornquetsche gesehen. Die mühevolle und zeitraubende Methode scheint ihm geradezu das zweizeitige Verfahren der Dickdarmresektion verleidet zu haben.

Von Nachteilen der Methode berichten aus der von Eiselsbergschen Klinik noch Denk (ein Exitus durch Eröffnung einer hohen Dünndarmschlinge und Marasmus unter 5 behandelten Fällen, ein weiterer Mißerfolg), Schmidt (7 Fälle, einmal hohe Dünndarmschlinge eröffnet), Wette (unter 6 Fällen einmal Kotfistelschluß nicht gelungen) und Pendl. Welter beschreibt einen Fall, wo es auf dem

Digitized by Google
Original from UNIVERSITY OF CALIFORNIA
Generated on 2019-05-24 17:32 GMT / http://hdl.handle.net/2027/uc1.b3753216
Public Domain in the United States, Google-digitized / http://www.hathitrust.org/access_use#pd-us-google

Wege zwischen den beiden Darmschenkeln zu einer Infektion des retroperitonealen Gewebes kam und zu einer nachfolgenden tödlichen Arrosionsblutung aus der Arteria coeliaca. Kürzlich hat noch Majerus aus der Garreschen Klinik über die Dickdarmresektion berichtet. Unter sechs zweizeitigen Operationen gelang einmal der Anusschluß nicht, der Pat. wurde mit Pelotte entlassen.

Wir selbst haben in 9 Fällen die Spornquetsche mit folgendem extraperitonealen Fistelschluß angewandt. Ganz glatter Verlauf ohne schwere Nachteile und vollständige Beseitigung der Stuhlfistel wurde nur in 4 Fällen gesehen. Einmal bestand noch 6 Jahre nach der Operation eine bohnengroße Kotfistel. Einmal mußte die Quetsche wegen zu befürchtender Arrosionsblutung abgenommen werden. In den weiteren drei Fällen entstand einmal eine Dünndarmfistel, einmal erfolgte Exitus durch Arrosionsblutung, einmal entwickelte sich nach einem halben Jahr ein ileusartiger Zustand durch sekundäre Stenosierung, ohne daß ein Carcinomrezidiv bestand, so daß eine 2. Laparotomie erforderlich wurde.

Die angeführten Berichte, welche eine aufs Geratewohl getroffene Auswahl umfassen, zeigen einmal, daß das Verfahren der Sporndurchquetschung mit nachfolgendem, fast immer extraperitonealem Fistelschluß noch allgemein angewandt wird. Alle Autoren berichten von Gefahren und Nachteilen. Ich habe überhaupt fast keine einzige Arbeit gefunden, in der nicht von schweren Schädigungen die Rede ist. Fast jeder der Operateure hat eine Peritonitis oder tödliche Arrosionsblutung oder mindestens Eröffnung einer Dünndarmschlinge erlebt. Die Nachteile sind ferner: Die große Schmerzhaftigkeit beim Anlegen, in vielen Fällen von Erbrechen und sogar Kollaps begleitet, und die noch spät nach gelungenem Afterschluß drohende Gefahr der Wiederverengerung. Bei dem Versuch, den definitiven Fistelschluß ohne Eröffnung der freien Bauchhöhle durchzuführen, sind Mißerfolge nicht selten gewesen. Häufig blieben Fisteln zurück oder es bestand der Anus gar weiter. Häufig wurde auch offenbar trotz aller Vorsicht das Peritoneum doch eröffnet, womit der einzige evtl. Vorteil des Verfahrens, der den Kernpunkt desselben bildet, hinfällig wurde. Dazu kommt die lange Dauer der Behandlung, welche oft mit wiederholtem schmerzhaftem Anlegen der Klemme und mehrfachem erfolglosem Versuch der Fistelschließung sich über $^1/_4$ Jahr und bis zu einem halben Jahr erstreckt und Arzt und Patient vielleicht nicht zum geringsten die Methode verleidet. In manchen Fällen ist die Anwendung des Verfahrens überhaupt unmöglich: Bei stärkerer Divergenz der beiden Darmschenkel, bei Retraktion einer der Öffnungen und bei dickem Sporn. Besonders am abführenden Schenkel treten bekanntlich schon nach kurzer Zeit schwere Veränderungen ein; Atrophie, Verengerung, Retraktion. Zwar kann man den Gefahren der Enterotomie durch parallele Lagerung

Digitized by Google
Original from UNIVERSITY OF CALIFORNIA
Generated on 2019-05-24 17:32 GMT / http://hdl.handle.net/2027/uc1.b3753216
Public Domain in the United States, Google-digitized / http://www.hathitrust.org/access_use#pd-us-google

und Fixierung der beiden Schlingen bei der Anlegung des künstlichen Afters vorbeugen, ferner dadurch, daß man nicht Mesenterium, sondern Darmwand in den Sporn lagert, die Schmerzen herabsetzen. Offenbar haben alle erfahrenen Operateure solche Vorsichtsmaßregeln geübt. Aber es ist dies nicht immer in ausreichendem Maße möglich und trotz aller Vorsicht ist es, wie unsere Zusammenstellung zeigt, zu unerwünschten Zwischenfällen gekommen.

Die Mortalität der Sporndurchquetschung allein würde sich aus obiger Zusammenstellung (10 Todesfälle auf 142 Operierte) auf etwa 7% berechnen. Dazu kommen noch die Gefahren der Fistelschließung. Die Sterblichkeit wäre dann in neuer Zeit sogar noch größer als die 1905 von Hilgenreiner aus 125 Fällen errechnete von 4%. Die Erfolge des extraperitonealen Fistelschlusses zählt Hilgenreiner auf: 77% vollständiger Heilung, nämlich von 48 mit Erfolg enterotomierten Fällen wurden durch extraperitoneales Vorgehen 37 vollständig geheilt; 10 Mißerfolge, ein Todesfall. Die Mortalität beider Eingriffe, Enterotomie und extraperitonealer Fistelschluß, betrüge demnach nach Hilgenreiner 6%.

Unser Vorgehen ist, seitdem wir das Spornverfahren aufgegeben haben, folgendes: Nach der ersten Operation, die meistens in Vorlagerung bestanden hat, warten wir 4 bis 6 Wochen, um die Konsolidation der Adhäsionen zwischen Darm und Bauchwand zu ermöglichen, welche sich teilweise in dieser Zeit schon wieder zurückbilden und vor allem gefäßloser werden, da wir nicht gern im Stadium der frisch entzündeten, leicht blutenden Serosa operieren. Auch hält ja die Darmnaht in dem ödematösen sulzigen Gewebe nicht. Ferner ist die zuführende Darmschlinge unter Umständen hochgradig verändert, hypertrophisch oder überdehnt, so daß die Peristaltik daniederliegt. Die Vorbereitung des Patienten, Beseitigung eines evtl. vorhandenen Hautekzems, Darmentleerung usw. ist die allgemein übliche.

Bei der Operation legen wir den größten Wert auf genügende Mobilisierung der Vorderwand beider Darmschenkel, und zwar so weit, bis die Nahtvereinigung serosabekleideter Darmwände ohne jede Spannung erfolgen kann, denn die Vorderwand ist diejenige, welche gefährdet ist, welche unter dem Kotandrang nachgibt. Der erste Operationsakt nach Umschneidung des Afters in $^1/_2$ bis 1 cm Entfernung und Erweiterung des Hautschnittes besteht in der Excision des gesamten Narbengewebes mit exakter, präparatorischer Darstellung aller Schichten der Bauchwand, der oberflächlichen Fascie, der Muskulatur und der Fascia transversa. Besonders wichtig ist die Excision des meist kräftig entwickelten präperitonealen Narbengewebes, bis ringsum lockeres präperitoneales Gewebe vorliegt. Erst jetzt gehen wir an die Auslösung der beiden Darmschenkel aus dem parietalen Peritoneum, wobei man

Digitized by Google
Original from UNIVERSITY OF CALIFORNIA
Generated on 2019-05-24 17:32 GMT / http://hdl.handle.net/2027/uc1.b3753216
Public Domain in the United States, Google-digitized / http://www.hathitrust.org/access_use#pd-us-google

häufig die Bauchhöhle nicht zu eröffnen braucht. Man darf bei diesem Operationsakt nicht in den Fehler verfallen, sich von vornherein zu dicht an die Darmwand zu halten, solange noch Narbengewebe zwischen Peritoneum parietale und viscerale besteht, da man sonst Löcher macht, besonders leicht am atrophischen abführenden Schenkel. Meistens eröffnen wir aber wenigstens an einer Stelle die freie Bauchhöhle und scheuen dies durchaus nicht, sobald die genügende Mobilisierung der Darmwand es erfordert, zumal in der weiteren Umgebung sich meist schützende Adhäsionen finden. Wir stopfen die operierte Stelle sofort mit Jodoformgaze ab.

Wie beseitigen wir aber den Sporn? Wenn man die Mobilisierung des gesamten Narbengewebes vorgenommen hat, beobachtet man, daß die gelöste Darmschlinge von selbst zurücksinkt oder sich zurückdrängen läßt und der Sporn sich bereits ganz oder teilweise ausgleicht, denn der retrahierende Zug des Mesenteriums wirkt jetzt in dem Sinne, daß mit der zurücksinkenden Schlinge auch der Sporn beseitigt wird. Dies ist besonders deshalb der Fall, weil wir im Gegensatz zu den Anhängern der Quetschmethode bei der ersten Anlegung des Anus praeter die Herstellung eines langen Spornes durch parallele Fixierung unterlassen. Ist aber noch ein Sporn vorhanden oder auch nur die Gefahr der Stenose, so präparieren wir ein kurzes Stück zwischen den beiden Schenkeln in die Tiefe, wobei man in das Mesenterium gerät. Die freie Bauchhöhle brauchen wir dabei nicht zu eröffnen. Jetzt frischen wir die Hinterwand des Darmes an, und zwar etwas reichlicher als die Vorderwand. Dies genügt, um bei der folgenden zirkulären Darmnaht den Sporn restlos verschwinden zu lassen.

Zum Schluß folgt die Bauchdeckennaht bis auf eine kleine Lücke, aus der die in die eröffneten Teile der Bauchhöhle versenkten Jodoformgazestreifen herausgeleitet werden, und zwar so, daß sie der Darmnaht möglichst nicht unmittelbar anliegen. Dieselben bleiben also liegen und werden nach etwa 6 Tagen allmählich entfernt. Natürlich kann man auch in geeigneten Fällen die eröffnete Stelle des Peritoneums durch Annähung der parietalen Serosa an den Darm verschließen, also eine Extraperitonisierung der Nahtstelle vornehmen. Opium geben wir nach der Operation einige Tage hindurch, haben neuerdings dem Vorschlag von Pendl entsprechend auch gänzlich auf Darreichung stopfender Medikamente mit gutem Erfolge verzichtet. In der Mehrzahl der Fälle hält die Darmnaht primär, in einem kleinen Teil der Fälle entsteht eine Stuhlfistel, welche sich in kurzer Zeit schließt. Dies ist der gewöhnliche Verlauf. Auffallend ist, wie gut die Bauchwände bei diesem Eingriff zusammenheilen, trotzdem die Bauchdeckennaht in infiziertem Terrain erfolgt. Wir haben nur ganz ver-

Digitized by Google
Original from UNIVERSITY OF CALIFORNIA
Generated on 2019-05-24 17:32 GMT / http://hdl.handle.net/2027/uc1.b3753216
Public Domain in the United States, Google-digitized / http://www.hathitrust.org/access_use#pd-us-google

einzelt eine Reaktion mit stärkerer Infiltration und Abscedierung gesehen.

Unser Vorgehen erhebt durchaus nicht den Anspruch darauf, neu zu sein. Wahrscheinlich sind auch andere Chirurgen zu demselben Verfahren übergegangen. Aber weshalb führt in der Literatur die Spornquetschmethode noch fast die Alleinherrschaft? Unsere Methode möchte ich als ein „sparsames Resektionsverfahren" bezeichnen mit größtenteils extraperitonealem Vorgehen. Es steht gewissermaßen in der Mitte zwischen dem rein intraperitonealen und prinzipiell extraperitonealen Vorgehen. Der Darm bleibt dabei an der vorderen Bauchwand abhärent. Wir glauben nicht, daß dies erhebliche Nachteile hat. Dasselbe ist ja übrigens auch bei der Spornmethode der Fall. Technische Schwierigkeiten hat unser Verfahren nicht, für den, der gewöhnt ist, präparatorisch vorzugehen. Das Wesentliche ist, sich nicht von vornherein zu dicht an den Darm zu halten, sondern erst, wenn ringsum lockeres präperitoneales Fett vorliegt, nach Excision aller Narben an die Auslösung des Darmes heranzugehen. So vermeidet man sicher das Eröffnen der Darmwände im Narbengewebe, was dann stets weitere Eröffnung des Peritoneums zur Mobilisation erfordern würde.

Ein Fehler ist es, anzunehmen, daß bei Verzicht auf die Spornquetsche ein rein intraperitoneales Vorgehen nötig ist, wie es zum Beispiel kürzlich Kirchmayr für die Schließung des Anus praeter empfohlen hat. Wir lehnen es ab, die freie Bauchhöhle von vornherein zirkulär um den Anus zu eröffnen und intraperitoneale Darmresektion auszuführen. Wir sind im Gegenteil besorgt, die vorhandenen Adhäsionen um den Kunstafter herum nur soweit es für die Mobilisierung unbedingt nötig ist, zu lösen. Wir glauben, daß deshalb auch unsere Methode bedeutend ungefährlicher ist, als die intraperitoneale Darmresektion, die einen unnötig großen und gefährlichen Eingriff darstellt. Ich möchte nochmals betonen, daß wir die Bauchhöhle entweder überhaupt nicht oder nur an kleiner Stelle, evtl. auch 2 bis 3 mal, eröffnen und nur an der Vorderwand, nicht aber an der Rückwand des Darmes.

Diese Eröffnung des Peritoneums nehmen wir ohne besondere Vorsichtsmaßregeln vor, während die beiden Darmlumina frei zutage liegen. Es wird nur die Darmschleimhaut wiederholt mit Jodtinktur desinfiziert, wie bei allen Darmoperationen in der Payrschen Klinik. Fraglos wird dadurch, wie Frankenthal kürzlich nachgewiesen hat, die Infektiosität des Darmlumens bedeutend herabgesetzt. Wenn dann bei Eröffnung des Peritoneums an einer Stelle diese sofort mit Jodoformgaze abgestopft wird und die Bauchhöhle dadurch für den Rest der Operation geschützt ist, halten wir die Gefahr der operativen Peritonitis für äußerst gering. Wir haben solche auch nie gesehen. Wir

Digitized by Google
Original from UNIVERSITY OF CALIFORNIA
Generated on 2019-05-24 17:32 GMT / http://hdl.handle.net/2027/uc1.b3753216
Public Domain in the United States, Google-digitized / http://www.hathitrust.org/access_use#pd-us-google

scheuen bei guter Abstopfung auch nicht die Peritonealeröffnung neben einem während des Eingriffes freiliegenden doppelläufigen After.

Mehr zu fürchten wäre die Spätperitonitis durch das Aufgehen der Darmnaht. Diese Gefahr halten wir auch für unbedeutend. Denn die Naht der Hinterwand, der Mesenterialseite, welche sich ja stets ohne Spannung anlegen läßt, hält so gut wie stets. Es wird außerdem auf der Rückseite des Darmes fast nie die Bauchhöhle eröffnet. Beim Aufgehen der Vorderwand findet der Stuhl dagegen regelmäßig den Weg nach außen durch die offengelassene Lücke der Bauchwand. Die Peritonealhöhle ist inzwischen infolge des Liegenlassens der Tampons durch frischgebildete Adhäsionen abgeschlossen.

Ob man das Peritoneum überhaupt zu eröffnen braucht, kann sogar fraglich erscheinen; daß man auch ohne dies durch Mobilisierung im Bereich des Praeperitoneums und dabei ebenfalls ohne Sporndurchquetschung zum Ziele kommen kann, zeigt das von Kinscherf beschriebene originelle Verfahren.

Der Anus praeternaturalis wird rings umschnitten. Der Schnitt dringt sofort auf das Peritoneum vor, das nicht eröffnet wird. Das Bauchfell wird stumpf ringsum von seiner Unterlage abgelöst. Es resultiert ein tiefer Peritonealtrichter, an dessen Spitze der Anus praeternaturalis einmündet. Durch Abtragung des Hautrandes wird die Darmöffnung angefrischt und durch einige Knopfnähte verschlossen. Bei dem nachträglichen Wiederversenken des Peritonealtrichters kommt eine Stelle, wo die Trichterwände sich ohne Spannung aneinanderlegen. Hier werden sie durch eine fortlaufende Naht über der Darmnaht miteinander vereinigt. Naht der Fascie und Haut. Durch eine gelassene Lücke wird ein Jodoformgazestreifen in die Tiefe geführt. — Durch Ablösen des Darmes von der Bauchwand und sein Versenken in die Tiefe wird der spitze Winkel, den die beiden Darmrohre miteinander bilden, mehr oder weniger gestreckt. Der Sporn verschwindet so ganz oder zum größten Teil. Besteht daher der Anus praeternaturalis erst einige Monate und wurden nicht von vornherein beide Darmrohre pistolenlaufähnlich aneinandergelegt, so kann man den Darm ohne weiteres miteinander vereinigen. Die Beseitigung des Spornes erübrigt sich.

Selbst in schweren Fällen hat Kinscherf den Anus zum Verschluß gebracht. Meistens trat glatte Heilung ein, einige Male entstand eine Kotfistel, die sich von selbst wieder schloß.

Die Schließung des Anus praeter zeigt an den verschiedenen Dickdarmabschnitten keine wesentliche Differenz. Wo der Darm sich so weit mobilisieren ließ, daß eine Vorlagerung möglich war, da gelingt auch stets der Anusschluß. Eine Schwierigkeit, wie sie Anschütz schildert, daß nach Entfernung eines tiefsitzenden Sigmoidcarcinoms die Spornquetsche nicht angelegt werden konnte wegen des kurzen abführenden Schenkels und deshalb der Patient seinen Anus behielt, gibt es für uns nicht. Das ist auch ein Vorteil der Methode, daß sie in jedem Fall anwendbar ist.

Unser Material an ohne Spornquetsche behandelten doppelläufigen künstlichen Aftern umfaßt 26 Fälle, beteiligt sind daran sieben ver-

Digitized by Google
Original from UNIVERSITY OF CALIFORNIA
Generated on 2019-05-24 17:33 GMT / http://hdl.handle.net/2027/uc1.b3753216
Public Domain in the United States, Google-digitized / http://www.hathitrust.org/access_use#pd-us-google

schiedene Operateure. Das Grundleiden war 9 mal Sigmoidcarcinom, 3 mal Carcinom des Colon pelvinum, einmal gutartige Striktur des Mastdarmes, 3 mal sonstiges Dickdarmcarcinom, 7 mal Megasigma. In 15 Fällen wurde eine primäre Heilung der zirkulären Darmnaht erzielt. In drei weiteren Fällen entwickelte sich am Ende der ersten Woche nach der Operation eine kleine Stuhlfistel, welche für einige Tage bestand. Auch diese drei Patienten wurden innerhalb drei Wochen nach der Operation geheilt entlassen. In vier Fällen bestand eine Kotfistel längere Zeit hindurch, während die Hauptmasse des Stuhles per anum abging. In allen Fällen war aber längstens nach drei Monaten, ohne daß irgendeine Nachoperation erforderlich wurde, die Fistel geschlossen. Wenn bei unserer Methode Stuhlfisteln entstehen, so schließen sie sich eben meist in kurzer Zeit von selbst im Gegensatz zum Spornverfahren, da die gründliche Mobilisierung der Vorderwand viel günstigere Lageverhältnisse für die Spontanheilung schafft. Nur 2 mal wurde Nachoperation einer hirsekorngroßen Darmfistel erforderlich. Für diese Nachoperation empfehlen wir, sich nicht erst mit extraperitonealem Fistelschlußversuch aufzuhalten, sondern die extraperitoneale zirkuläre Auslösung der Vorderwand des Darmes um die Fistel herum vorzunehmen, die hier so gut wie ungefährlich ist und einen sicheren Erfolg verbürgt.

In 5 Fällen von unseren 25 wurde das Peritoneum nicht eröffnet. Von diesen Fällen gehört aber einer zu den nachoperierten, einer zu denen, die eine Zeit lang eine Fistel behielten. Drei Fälle heilten primär. In allen übrigen Fällen wurde das Bauchfell an umschriebener Stelle eröffnet. Peritoneale Reizerscheinungen, Druckempfindlichkeit, leichte Auftreibung des Abdomens wurden einmal gesehen, also circumscripte Peritonitis, die in einigen Tagen zurückging. Es handelte sich hier um eine Patientin, bei der Ascites bestand und sich postoperativ aus der Wunde entleerte. Diese Komplikation wurde noch in einem weiteren Fall gesehen, ohne daß irgendwelche Nachteile entstanden. Es beweist dies, wie gering die Gefahr der operativen Peritonitis bei diesem Verfahren ist. Nur zweimal entstand eine Bauchdeckenabscedierung.

Unsere Erfolge in bezug auf das Endziel, den Fistelschluß, darf man wohl als recht gut bezeichnen. In sämtlichen 25 Fällen wurde der Fistelschluß erreicht, und zwar durch einen einmaligen Eingriff, abgesehen von 2 Fällen mit minimaler Fistel, die eine Nachoperation erforderten. In der Mehrzahl war innerhalb von 14 Tagen der Patient entlassungsfähig. Diese Erfolge sind unvergleichlich besser, im Endresultat sicherer und vor allem rascher erreicht, als bei dem Spornverfahren. Bis vor 4 Monaten hatten wir im Verlauf von 8 Jahren, seitdem wir die Methode anwenden, keinen Todesfall zu verzeichnen. Dann haben wir aber

Digitized by Google
Original from UNIVERSITY OF CALIFORNIA
Generated on 2019-05-24 17:33 GMT / http://hdl.handle.net/2027/uc1.b3753216
Public Domain in the United States, Google-digitized / http://www.hathitrust.org/access_use#pd-us-google

auch einen Exitus an Peritonitis erlebt. In diesem Fall sei wegen seines besonderen Interesses die Krankengeschichte auszugsweise angeführt:

Anna P., 56 Jahre. Am 27. III. 1920 Laparotomie wegen Ileus. Es findet sich ein ringförmiges Carcinom am unteren Fußpunkt der Flexura sigmoidea. Vorlagerung.

Am 15. V. 1920 Verschluß des Anus praeter: Nach ausgiebiger Mobilisierung, namentlich des zuführenden Schenkels, und nachdem beide Schenkel ringsherum vom Peritoneum ausgelöst waren, doppelseitige zirkuläre Darmnaht. Ein Streifen an die Nahtstelle an der vorderen Zirkumferenz und einer auf die Operationsstelle. Bauchdeckenschichtnaht.

Am 17. V. 1920. Pat. klagt über zunehmende Schmerzen im Leib und über Übelkeit.

Am 18. V. 1920. Entfernung der Streifen am Abend. Temperatur 38,6°. Puls klein, beschleunigt. Allgemeine Druckempfindlichkeit des Leibes, Spannung, leichter Meteorismus.

Am 20. V. 1920. Exitus.

Am 22. V. 1920. Autopsie: Der Dünndarm sowie der ganze Dickdarm oberhalb der Nahtstelle stark gedehnt. Auf der Vorderseite der Verschlußnaht des Dickdarmes eine etwa bleistiftstarke Perforation, eine über daumenstarke auf der Rückseite nach der freien Bauchhöhle zu.

Unser einziger Todesfall betrifft einen Fall, wo ausnahmsweise die freie Bauchhöhle zirkulär eröffnet wurde, also auch auf der Rückseite, weil hier wegen der Kürze des zuführenden Schenkels die Mobilisierung sich ungewöhnlich schwer erreichen ließ. Exitus erfolgte durch Nahtinsuffizienz der Rückwand. Offenbar ist die Spannung der Darmnaht an der Rückwand zu groß gewesen. Die Lokalisation des primär entfernten Tumors, tiefer Sitz an der Grenze des Sigmoids gegen das Colon pelvinum erfordert besondere Vorsicht. Man kann in diesen Fällen den abführenden Schenkel nicht genügend mobilisieren und muß den zuführenden Darmteil um so ausgiebiger herunterziehen. In einem solchen Falle würde die Spornquetschmethode wegen der Retraktion und Divergenz des abführenden Schenkels erst recht versagen.

Es ist fast auffallend, daß wir unter 26 derartigen Eingriffen nicht einen Todesfall durch Herz- und Lungenkomplikationen erlebt haben. Der Eingriff ist eben kein großer und gewiß wesentlich kleiner als die intraperitoneale Darmresektion. Auch haben wir ihn stets unter Lokalanästhesie durchführen können, was bei dieser nicht möglich wäre.

Die Zahl von 26 operierten Fällen mit einem Todesfall genügt immerhin, um die relative Ungefährlichkeit der Methode zu erweisen. Jedenfalls ist die Spornquetschmethode allein nach obiger Zusammenstellung eher gefährlicher, zu der dann noch die Gefahren des folgenden Fistelschlusses hinzukommen. Unser Vorgehen vermeidet sämtliche übrigen Nachteile des Spornverfahrens, die lange Dauer, die Schmerzhaftigkeit, die Stenosengefahr.

Wir kommen zu dem Schluß, daß die Sporndurchquetschung aufzugeben ist, so wie die meisten anderen Methoden, die im Blinden

Digitized by Google
Original from UNIVERSITY OF CALIFORNIA
Generated on 2019-05-24 17:33 GMT / http://hdl.handle.net/2027/uc1.b3753216
Public Domain in the United States, Google-digitized / http://www.hathitrust.org/access_use#pd-us-google

arbeiten, von der modernen Chirurgie verlassen wurden. Die Spornbeseitigung ist überhaupt der nebensächliche Teil der Kunstafterschließung, denn damit ist noch das wenigste getan und dafür ist das Verfahren zu gefährlich. Das Wesentliche ist immer der Eingriff an der Vorderwand. Auch wir hätten vielleicht öfter als geschehen ohne Eröffnung der Bauchhöhle auskommen können. Will man aber mit einiger Sicherheit und in kurzer Zeit den Fistelschluß erreichen, so wird man oft nicht umhin können, an umschriebener Stelle das Peritoneum zu eröffnen, mit oder ohne Spornverfahren.

Literaturverzeichnis.

Anschütz, Beiträge zur Klinik des Dickdarmkrebses. Mitt. a. d. Grenzgeb. d. Med. u. Chirurg. 1907, 3. Suppl.-Bd. — Denk, Die Radikaloperation des Dickdarmcarcinoms. Arch. f. klin. Chirurg. **89**. 1909. — von Hacker, Verschluß des Anus praeternaturalis. Zentralbl. f. Chirurg. 1920, Nr. 35. — Hilgenreiner und Lieblein, Die Geschwüre und die erworbenen Fisteln des Magendarmkanals. Dtsch. Zeitschr. f. Chirurg. Lief. 46c. — Hilgenreiner, Die erworbenen Fisteln des Magendarmkanals. Zentralbl. f. d. Grenzgeb. d. Med. u. Chirurg. **15**, H. 5. — Kinscherf, Verschluß des Anus praeternaturalis. Zentralbl. f. Chirurg. 1920, Nr. 7. — Kirchmayr, Zur Technik des Verschlusses eines Anus praeternaturalis. Zentralbl. f. Chirurg. 1918, Nr. 39. — Körte, Die chirurgische Behandlung der malignen Dickdarmgeschwülste. Arch. f. klin. Chirurg. **102**. 1913. — Majerus, Zur Diagnose und Chirurgie des Dickdarmcarcinoms. Bruns Beitr. z. klin. Chirurg. **118**. 1920. — Melchior, Zur Technik des Verschlusses eines Anus praeternaturalis. Zentralbl. f. Chirurg. 1919, Nr. 10. — Noetzel, Zur Operation des Anus praeternaturalis und zur Naht des Dickdarms nach Resektion. Zentralbl. f. Chirurg. 1919, Nr. 30. — Petermann, Erfahrungen und Erfolge bei der operativen Behandlung des Dickdarmkrebses. Arch. f. klin. Chir. **86**. 1908. — Pendl: Arch. f. klin. Chir. **114**, 1920. — Rotter: Zur chirurgischen Behandlung der Coloncarcinome. Arch. f. klin. Chirurg. **102**. 1913. — Schmidt, E., Über Dickdarmgeschwülste. Bruns' Beitr. z. klin. Chirurg. **74**. 1911. — Welter, A., Zur Chirurgie der malignen Dickdarmgeschwülste. Bruns' Beitr. z. klin. Chirurg. **92**. 1914. — Wette, Über Diagnose und Behandlung des Dickdarmcarcinoms sowie über einige Fälle von Cöcaltuberkulose. Arch. f. klin. Chirurg. **91**.

Digitized by Google
Original from UNIVERSITY OF CALIFORNIA
Generated on 2019-05-24 17:33 GMT / http://hdl.handle.net/2027/uc1.b3753216
Public Domain in the United States, Google-digitized / http://www.hathitrust.org/access_use#pd-us-google

(Aus der Chirurgischen Universitätsklinik zu Leipzig [Direktor: Geh. Medizinalrat Prof. Dr. E. Payr].)

Unsere Erfahrungen und experimentellen Untersuchungen bei Wunddiphtherie.

Von

Dr. **Ludwig Frankenthal,**

Assistent der Klinik.

(Eingegangen am 28. September 1921.)

Aus den 90er Jahren und dem ersten Jahrzehnt unseres Jahrhunderts liegen sehr sorgfältige Arbeiten über einzelne gut beobachtete und exakt durchuntersuchte Fälle von Haut- bzw. Wunddiphtherie vor (Brunner, Neisser, Zaufal, Abel, v. Marschalkó, Schottmüller, Eug. Fraenkel, Labbé und Demarque, Gerloczy, Bolton, Alan Slater und Holm, Schuch, Tuteur, Davson, Eddowes, Hare u. a.). In einem gewissen Gegensatz zu diesen meist von bakteriologischer und pathologisch-anatomischer, seltener von klinischer Seite aus publizierten im großen und ganzen recht seltenen Einzelfällen stehen die seit Kriegsende besonders gehäuft auftretenden, in den beiden letzten Jahren von dazu mehr oder weniger berufener Seite zusammengestellten zahlreichen Fälle sog. Wunddiphtherie.

Zuerst, als ein epidemieartiges Auftreten der Diphtherieinfektion auf Wunden jeder Herkunft bekannt geworden war, hatte es den Anschein, als ob wir es wirklich mit einer überaus gefährlichen über ganz Deutschland sich verbreitenden Seuche, die in vielem dem alten Hospitalbrand zu gleichen schien und von manchem wohl dafür gehalten wurde, zu tun hätten. Die alarmierendsten Nachrichten über eine rapid um sich greifende Wunddiphtherie-Epidemie kamen aus der Kieler Klinik (von Anschütz), ferner aus den Magdeburg-Sudenburgschen Anstalten (von Weinert). Die sowohl in Kiel (von Kisskalt) wie in Magdeburg (von Nieter) sehr exakt durchgeführten bakteriologischen Untersuchungen sowie die Virulenzprüfungsversuche für eine große Zahl der Stämme (die von Hetsch und Schlossberger im Georg-Speyer-Haus in Frankfurt durchgeführt worden waren) hatten ergeben, daß es sich in der Tat für Kiel und Magdeburg um eine ausgedehnte Endemie handelte, die durch den echten virulenten Löfflerschen Bacillus hervorgerufen worden war. Kurze Zeit schon nach der Veröffentlichung von Weinert und Anschütz wurde sowohl von chirurgischer Seite (Kehl),

Digitized by Google
Original from UNIVERSITY OF CALIFORNIA
Generated on 2019-05-24 17:33 GMT / http://hdl.handle.net/2027/uc1.b3753216
Public Domain in the United States, Google-digitized / http://www.hathitrust.org/access_use#pd-us-google

wie von maßgebenden Bakteriologen (Praußnitz) darauf hingewiesen, daß wir es bei vielen klinisch als Wunddiphtherie anzusprechenden Erkrankungen gar nicht mit dem echten Löfflerschen Bacillus, sondern häufig mit avirulenten Diphtheriebacillen, Pseudodiphtherie- und Xerosebacillen sowie den von Praußnitz als Paradiphthiebacillen bezeichneten Bakterien, also zum Teil gar keinen pathogenen Mikroorganismen im eigentlichen Sinne, sondern zum Teil mit Saprophyten zu tun haben. Der Warnungsruf, den Anschütz und Weinert mit Recht in die medizinische Welt hinausgeschickt hatten, wurde durch diese Mitteilungen in seiner Wirkung wieder erheblich abgeschwächt.

Geheimrat Payr hat sofort nach dem ersten Bekanntwerden der Diphtherieepidemie an anderen Orten, auch in unserer Klinik, der Frage der Wunddiphtherie sein besonderes Augenmerk zugewandt und seit $1^1/_2$ Jahren prinzipiell nicht nur jede verdächtige Wunde, sondern jede Wunde mit schlechter Heilungstendenz bakteriologisch untersuchen lassen. Auch wir haben eine kleine Endemie von Wunddiphtherie durchgemacht, haben aber bisher mit der Mitteilung unserer Erfahrungen absichtlich zurückgehalten, um dieselben einerseits an einem größeren Material zu erhärten und andererseits die von vielen Seiten herrührenden, sich oft widersprechenden Erfahrungstatsachen an unserem Materiale bzw. am Tierversuche durchzuprüfen.

Wir konnten deshalb die Untersuchungen in großzügiger — ich möchte fast sagen — für heutige Verhältnisse luxuriöser Weise durchführen, weil wir ein eigenes, mit allem Komfort eingerichtetes bakteriologisches Laboratorium besitzen, und weil wir vor allem unsere Nährböden selbst herstellen und auch noch auf einen gewissen Reichtum an Versuchstieren stolz sein können. Wir haben zu unseren Untersuchungen manchen Tag 30—40 Löfflersche Röhrchen verbraucht, oft ebensoviel Agarplatten und Traubenzuckerbouillon. Es ist klar, daß man mit solchen immerhin recht viel Zeit in Anspruch nehmenden und kostspieligen Untersuchungen ein hygienisches Institut nicht belästigen kann.

Ich möchte schon jetzt betonen, daß wir unserer Wunddiphtherieendemie (wenn wir überhaupt von einer solchen sprechen) innerhalb weniger Wochen Herr wurden. In dieser Zeit aber (Februar 1920) haben wir alle infizierten Wunden überhaupt systematisch abgeimpft, später nur alle Wunden mit schlechter Heilungstendenz, vor allem auch alle Arten von Fisteln und die für die Transplantation nach Thiersch bestimmten Granulationsflächen.

Für die Abimpfung haben sich uns die mit Wattebäuschchen umwickelten Holzstäbchen am besten bewährt, wie sie auch für die Rachenabstriche überall verwendet werden. Das Wundsekret haben wir fast nie frisch untersucht. Wir sind immer so vorgegangen, daß wir dasselbe auf Löfflersche Blutserumröhrchen in erster Linie oder auf Agar in zweiter Linie aufstrichen. Die Kulturen blieben 12 bis 16 bis 20 Stunden im Brutschrank. Sahen wir die nicht ganz stecknadelkopfgroßen, knopfartig vorspringenden, meist weiß oder weißlichgelb erscheinenden Kolonien, die an der Oberfläche einen leicht feuchten Glanz hatten, und ging

Digitized by Google
Original from UNIVERSITY OF CALIFORNIA
Generated on 2019-05-24 17:33 GMT / http://hdl.handle.net/2027/uc1.b3753216
Public Domain in the United States, Google-digitized / http://www.hathitrust.org/access_use#pd-us-google

auch von der Kultur noch der bekannte eigenartig süßliche Geruch aus, den man auch im Rachen oft riecht, so war das immerhin schon ein wichtiger Faktor für die Diagnose. Diese wurde in vielen Fällen nach dem Abstrichpräparat von der Löffler-Kultur gestellt. Wir färbten grundsätzlich immer nach Neisser, daneben auch nach Gram. Die charakteristische Form (Keulen) und die typische Lagerung (Anordnung zu Nestern und Gruppieren nach Art der übereinander gekreuzten gespreizten Finger), die große Zahl von Involutionsformen und vor allem die Babes-Ernstschen Polkörnchen sicherten uns in den meisten Fällen die Diagnose. Ich betone schon hier, daß wir die Diagnose Diphtherie natürlich nie nach dem Auffinden einiger mit Polkörnchen versehener Stäbchen gestellt haben, sondern daß die Form und Lagerung der Bakterien zueinander bei der Diagnose von ausschlaggebender Bedeutung war. Deshalb nahmen wir gerade das Gram-Verfahren zu Hilfe und hier und da sogar den hängenden Tropfen. Gerade bei den nach Gram sich färbenden Stäbchen konnten wir die Form und Lagerung sehr gut erkennen, am hängenden Tropfen sahen wir die Unbeweglichkeit, auch die Krümmung des Bakterienleibes, die Keulenform und die Involutionsformen sehr gut.

Auffallend erschien uns von vornherein bei unseren Untersuchungen, daß wir es in der Mehrheit der Fälle um relativ plumpe, kurze und dicke Stäbchen zu tun hatten. Scheller hielt diese Formen für die virulenteren, Praußnitz für die avirulenten, doch glaube ich nach unseren Erfahrungen, daß beides nicht zutrifft.

In den zweifelhaften Fällen prüften wir auch noch auf Säurebildung im Traubenzuckerbouillon, und in fünf besonders wichtigen Fällen machten wir noch den Tiervirulenzversuch, indem wir nach der Vorschrift Löfflers kleine Kulturmengen mittelgroßen Meerschweinchen subcutan injizierten. In 3 Fällen gingen die Tiere ein, und zwar in 2 Fällen am nächsten Tage schon, im anderen Falle nach 3 Tagen. Sie boten den typischen Sektionsbefund: das Infiltrat um die Injektionsstelle herum, die graurötliche Färbung und seröse Durchtränkung der ganzen Bauchhaut bis zum Peritoneum, nekrotische Bezirke um die Injektionsstelle, hämorrhagisches Exsudat der Bauch- und Brusthöhle, Hyperämie aller parenchymatischen Organe der Bauchhöhle und besonders hämorrhagische Durchtränkung der Nebennieren. Aus den hämorrhagisch infiltrierten Bezirken um die Injektionsstelle herum konnten in beiden Fällen typisch gelagerte und geformte Polkörnchen tragende Stäbchen nachgewiesen werden. In den beiden übrigen Fällen blieb 3 bzw. 4 Tage lang ein bis pfennigstückgroßes Infiltrat um die Injektionsstelle herum bestehen, das sich von da ab langsam zurückbildete.

Wenn ich in folgendem unsere bakteriologischen Befunde wiedergebe, so betone ich von vornherein, daß wir die Diagnose Diphtherie dann gestellt haben, sobald wir in dem nach Gram bzw. dem nach Neisser gefärbtem Präparat von der mindestens 12—20stündigen Löffler-Kultur grampositive, typisch geformte und gelagerte, deutlich Polkörnchen tragende Stäbchen nachweisen konnten. Ich bin mir wohl bewußt, daß damit noch lange nicht alle Bedingungen erfüllt sind, die wir an den echten Löfflerschen Bacillus sowohl kulturell wie biologisch stellen müssen, glaube, daß dazu unbedingt der Tiervirulenzversuch oder dieser mindestens in Kombination mit dem Antitoxinversuch

Digitized by Google
Original from UNIVERSITY OF CALIFORNIA
Generated on 2019-05-24 17:33 GMT / http://hdl.handle.net/2027/uc1.b3753216
Public Domain in the United States, Google-digitized / http://www.hathitrust.org/access_use#pd-us-google

(nach dem von Neisser angegebenen Verfahren) gehören. Diese Untersuchungen ließen sich aber bei solch großem Material für jeden Fall nicht durchführen. Daß wir in der Tat den echten Löfflerschen Bacillus auch auf unseren Wunden hatten, zeigte in 3 Fällen der Tiervirulenzversuch. Diese 3 Fälle waren indes zeitlich von den anderen gehäuft auftretenden weit entfernt (der eine $^1/_2$ Jahr, der andere $^1/_4$ Jahr), so daß ich mich nicht für berechtigt halte, für unsere Fälle denselben Stamm überhaupt anzunehmen.

1. Wir haben in 186 Fällen unverdächtig aussehende Wunden überhaupt abgeimpft und darunter in 20 Fällen d. i. 10,7% Diphtheriebacillen gefunden, welche die Bedingungen erfüllten, wie wir sie oben eingehend auseinandergesetzt haben. Darunter hatten wir sekundär infizierte Operationswunden, Ulcera cruris, Absceßwunden, tuberkulöse und osteomyelitische Fisteln, posterysipelatöse Fascienphlegmonen, Empyemfisteln nach Rippenresektion und schlecht heilende Granulationen jeglicher Art.

2. In 57 Fällen imponierten uns klinisch die betreffenden Wunden wegen der Auflagerung nekrotischer graugelber oder grünlichgrauer mißfarbener Beläge, wegen ihres torpiden Charakters überhaupt (und vor allem auch wegen der schlechten Heilungstendenz als Wunddiphtherie). Unter diesen fanden wir in 12 Fällen, d. i. 21% Diphtheriebacillen. Unter diese Gruppe gehören auch die drei Fälle[1]), bei denen wir den echten Löfflerschen Bacillus im Tiervirulenzversuch nachgewiesen haben.

1. Im ersten Falle handelte es sich um ein 10jähr. Kind, das schon $1^1/_2$ Jahr lang hier im Krankenhause lag. Das Kind hatte ursprünglich eine gangränöse Appendicitis mit Retrocöcalabsceß. Nach der Appendektomie entstand eine Cöcalfistel, die schwer zu schließen war. Es wurde eine Ileotransversostomie und schließlich die Resektion des Coecums, Colon transversum und Flexura dextra gemacht. Die Wunde heilte bis auf eine für eine bleistiftdicke Sonde gerade durchgängige Fistel zu. Diese Fistel trotzte allen therapeutischen Maßnahmen. Allmählich bildeten sich schlaffe Granulationen ihrer Wand, die deutlich von der Wunde heraus prominierten, nach einigen Wochen auch grünlichgraue Beläge, die nur zum Teil abzulösen waren. Nach dem Abziehen derselben blutete es erheblich. Die Abimpfung ergab den echten Löfflerschen Bacillus, der sich als voll virulent erwies: Das subcutan geimpfte Meerschweinchen starb bereits am nächsten Tage nach der Injektion, und der Sektionsbefund ergab den oben bereits geschilderten Befund. Alle therapeutischen Maßnahmen, die überhaupt bis jetzt bei der Wunddiphtherie angegeben worden waren, wurden an diesem Kinde versucht, aber ohne jeglichen Erfolg. Die Fistel reichte etwa 5 cm in die Tiefe. Sie wurde schließlich freigelegt, und es zeigte sich, daß sie in eine gut hühnereigroße, subcutan gelegene Höhle führte, die mit denselben Membranen ausgekleidet war, wie sie oben beschrieben wurden. Der Fistelgang und die Höhle wurden breit

[1]) Der Fall des dritten Patienten kam erst während der Niederschrift dieser Arbeit zur Beobachtung, wir werden später auf ihn zurückkommen.

Digitized by Google
Original from UNIVERSITY OF CALIFORNIA
Generated on 2019-05-24 17:33 GMT / http://hdl.handle.net/2027/uc1.b3753216
Public Domain in the United States, Google-digitized / http://www.hathitrust.org/access_use#pd-us-google

gespalten, die die Wand bekleidenden Membranen exstirpiert. Schon nach 10 Tagen war die ganze Wunde geschlossen, und das Kind konnte als geheilt nach Hause entlassen werden.

2. Im zweiten Falle handelte es sich um eine 40jähr. Frau, die wegen eines von der Niere ausgehenden Retroperitonealabscesses hier in Behandlung stand. Der Absceß hatte sich bis dicht oberhalb des Lig. Pouparti und bis in die Schenkelbeuge herab gesenkt. Hier war er auch eröffnet worden. Die bakteriologische Untersuchung des Eiters hatte Streptococcus erys. haemolyt. und Bact. coli commune ergeben. Die Frau bekam dreimal rezidivierende Erysipele, die von den Wunden ausgingen und sich jedesmal bis auf die Unterbauchgegend und zur Mitte des Oberschenkels erstreckten. Die Wunden waren oft abgeimpft worden, jedoch nie waren Diphtheriebacillen gefunden worden.

Während des Abblassens des letzten Erysipels bildeten sich auf beiden Wunden schmierig graugelb aussehende fibrinöse Beläge. Das Erysipel bildete sich ganz zurück. Auch die Temperatur und Pulsfrequenz ging herunter, die Beläge traten daraufhin noch deutlicher hervor, und die Wundränder erschienen noch stärker infiltriert, eigenartig gewulstet. Dazu traten noch (etwa 2 Tage nach dem ersten Auftreten der Membran) fast kreisrunde, wie Nekrosen erscheinende, blauschwarz aussehende, nicht ganz pfennigstückgroße Aussparungen im Bereiche der Membranzone um die Wundränder herum. Die Abimpfung auf Diphtheriebacillen hatte ergeben, daß es sich hier um den virulenten Diphtheriebacillus handelte: das Tier ging nach 3 Tagen unter den oben beschriebenen Erscheinungen ein. In diesem Falle wurden übrigens sowohl aus den nekrotischen Bezirken um die Injektionsstelle der Bauchhaut des Kaninchens herum wie auch aus der Wunde selbst besonders lange, im übrigen ganz typisch gelagerte Polkörnchen tragende Stäbchen gefunden. Gleichzeitig wurde der Streptococcus longus haemolyt. (auf der Blutagarplatte) nachgewiesen. 4 Tage nach dem ersten Auftreten der Wunddiphtherie klagte die Pat. über Beschwerden beim Schlucken. Es zeigte sich ein eitriger Pfropf der Tonsillen, einen Tag später Heiserkeit. Die Untersuchung des Rachens ergab dicke grauweiße, der hinteren Pharynxwand anhaftende und von hier aus weit hinabreichende Membranen. Die Tonsillen und Gaumenbögen waren frei von Auflagerungen. Die Pat. wurde sofort auf die Diphtheriestation verlegt. Am nächsten Tage wurde die Rachendiphtherie auch noch bakteriologisch einwandfrei nachgewiesen.

Inzwischen hatte sich das Allgemeinbefinden zusehends verschlechtert. Die Pat. starb 3 Tage nach dem Auftreten der Rachendiphtherie, 6 Tage nach dem ersten Auftreten der Wunddiphtherie.

Die Sektion hatte schwere Myodegeneratio cordis, dicke, bis zum Larynx herabreichende Pseudomembranen und einen alten Retroperitonealabsceß nach linksseitiger Pyonephrose ergeben. Das Colon desc. war an einer Stelle mit der Absceßwand verwachsen, und hier bestand eine Dickdarmfistel, die für eine stricknadeldicke Sonde durchgängig war.

Diesen Fall möchte ich als Diphtheria gravissima nach Neisser und Gins ansehen. Das Erysipel spielt für die ganze Frage der Wunddiphtherie eine außerordentlich wichtige Rolle. In 7 Fällen von klinisch auch als Wunddiphtherie imponierenden Erkrankungen mit positivem Diphtheriebacillenbefund war eine sichere Wundrose vorausgegangen. Auch im Falle von Karl Deutschländer, der in der Literatur eine solch große Rolle spielt und zu mancher Konfusion in der Einteilung der Wunddiphtherie Veranlassung gegeben hat,

Digitized by Google
Original from UNIVERSITY OF CALIFORNIA
Generated on 2019-05-24 17:33 GMT / http://hdl.handle.net/2027/uc1.b3753216
Public Domain in the United States, Google-digitized / http://www.hathitrust.org/access_use#pd-us-google

handelte es sich meiner Ansicht nach um nichts anderes als um ein Erysipel mit nachfolgender Wunddiphtherie.

Es war eine Quadricepsplastik gemacht worden. 10 Tage nach der Operation hatte sich in der Leistenbeuge und etwas unterhalb derselben — da, wo der straff sitzende Gipsverband eine leichte Excoriation gemacht hatte — eine Rötung und Sugillation der Haut entwickelt, gleichzeitig bestand Temperaturanstieg und Beeinträchtigung des Allgemeinbefindens. Der Prozeß hatte sich von hier aus progredient auf die ganze Innen- und Streckseite des Oberschenkels fortgepflanzt. Es hatten sich Blasen mit hellem serösen Inhalt und streckenweise Hautgangrän entwickelt. Aus dem Blaseninhalt waren virulente Diphtheriebacillen in Reinkultur nachgewiesen worden.

Sowohl Löhr von der Klinik Anschütz wie Hoffmann aus der Klinik Enderlen führen mehrere Fälle an, bei denen Erysipel vorausgegangen war. Vor allem erwähnte Weinert, der meiner Meinung nach die größte Erfahrung über die Wunddiphtherie hat, daß Diphtherie und Erysipel oft zusammen bei einem Patienten vorkommen. Es handelt sich sogar zumeist, wie auch Weinert gelegentlich schon bemerkte, um rezidivierendes Erysipel. Auch in 4 unserer Fälle war dies der Fall. Das Erysipel macht den Boden für die Ansiedelung der Diphtheriebacillen erst geeignet, ist nicht nur prädisponierendes Moment, sondern höchstwahrscheinlich mit der Wunddiphtherie sehr häufig vergesellschaftet. Doch damit komme ich zu einer neuen und meiner Meinung nach zur Zeit wichtigsten und interessantesten Frage, zur Mischinfektion.

Wollen wir diese studieren, müssen wir von vornherein nicht nur das Löffler-Serum benutzen, sondern vor allem auch den Agar und evtl. auch den Blutagar zu Rate ziehen.

Bei der wahllosen Abimpfung sämtlicher unverdächtig aussehender Wunden haben wir unter den in Betracht kommenden 20 Fällen nur 2 mal Reinkulturen von Diphtheriebacillen gesehen. Unter den 13 Fällen von klinisch als Diphtherie imponierenden Fällen sahen wir nur eine Reinkultur. Vorwiegend handelte es sich um Mischkulturen mit Staphylokokken, Diplokokken, Streptokokken und Pyocyaneus. Unter den 18 Fällen unverdächtig aussehender Wunden, bei welchen wir gleichzeitig Diphtheriebacillen gefunden hatten, hatten wir in 7 Fällen Staphylococcus aur., in 3 Fällen Diplokokken, in einem Falle Pyocyaneus, in 2 Fällen Streptoc. brev. und Staph. albus und in 5 Fällen gramnegative Stäbchen nachgewiesen. Bei den übrigen 12 Fällen von klinisch als Diphtherie angesprochenen Erkrankungen fanden wir 7 mal neben den Diphtheriebacillen den Streptoc. long., und zwar in allen 6 Fällen, bei denen Erysipel vorausgegangen, und in einem besonders hartnäckigen Falle von Wunddiphtherie einer Kniewunde, bei der Erysipelverdacht bestanden hatte. Einmal hatten wir neben den Diphtheriebacillen Staphylokokken und

Digitized by Google
Original from UNIVERSITY OF CALIFORNIA
Generated on 2019-05-24 17:34 GMT / http://hdl.handle.net/2027/uc1.b3753216
Public Domain in the United States, Google-digitized / http://www.hathitrust.org/access_use#pd-us-google

Streptokokken, einmal Diplokokken und gramnegative Stäbchen, zweimal grampositive lange, dem Buttersäurebacillus nahestehende, anaerob wachsende Bakterien (darunter gehört der eine Fall mit der Fistel und subcutanen mit Diphtheriemembranen ausgekleideten Höhle). Wir haben in einer Reihe von Fällen den Blutagarnährboden zu unseren Untersuchungen herangezogen und fanden, daß es sich bei den Streptokokken fast ausnahmslos um stark hämolytische handelte, die sehr lange Ketten bildeten.

Nach unserer Meinung spielt der Streptokokkus die allerwichtigste Rolle. Wir glauben, daß er die primäre Noxe setzt und erst dann die Ansiedelung der Di.-Bacillen ermöglicht, zum mindesten begünstigt.

Dafür spricht, daß in vielen unserer Fälle (8) und besonders in den virulenten Fällen immer mehrfach rezidivierende Erysipele vorausgegangen waren, auf deren gleichzeitiges Vorkommen bzw. Vorangehen auch von anderer Seite nebenbei schon hingewiesen worden war.

Ein Beweis für diese unsere Auffassung über die Bedeutung der Streptokokken für die Diphtherie wurde uns gerade in diesen Tagen durch einen in mehrfacher Beziehung lehrreichen und wichtigen Fall geliefert. Bei einem bereits 1914 durch einen Granatsplitter verwundeten Offizier wurden in einer Oberschenkelfistel, die allen Heilungsversuchen trotzte, vor $1^1/_2$ Monaten Streptokokken nachgewiesen. Die Fistel war vor kurzem noch einmal revidiert, bis auf den Knochen verfolgt und Sequester entfernt worden. Vor wenigen Tagen erkrankte der betreffende Patient an Wunddiphtherie. Bakteriologisch erwiesen sich diese Bacillen als vollkommen tiervirulente, echte Löfflersche Di.-Bacillen. Das Meerschweinchen von ca. 260 g Körpergewicht ging nach 24 Stunden ein und bot den typischen Sektionsbefund. Auf Veranlassung von Geheimrat Payr wurde auf der betreffenden Station, auf der dieser Offizier lag, die Badewanne, in der er mehrfach gebadet hatte, abgeimpft. Zu unserer Überraschung zeigte sich schon nach 16 Stunden auf dem Löffler-Serum eine Reinkultur von Di.-Bacillen. Wir sahen im ganzen Gesichtsfelde so typisch gelagerte und geformte Polkörnchen tragende (keulenförmige) Stäbchen, wie wir sie seit Monaten nicht mehr gesehen hatten. Wir haben auch von dieser Kultur aus der Badewanne eine Tiervirulenzversuch angestellt, und das Tier blieb gesund. Damit ist meiner Meinung nach der Beweis dafür geschlossen, daß nur der Streptokokkus, den der betreffende Patient schon seit Monaten und vielleicht Jahren in seiner Wunde hat, die Virulenzsteigerung des Di.-Bacillus bedingt haben kann. Denn bei der Kultur von der Wunde handelte es sich um eine Mischinfektion, und wir sahen beim Ausstrichpräparate neben den Streptokokken viel weniger typisch gelagerte und geformte Di.-Bacillen als in dem Präparat von der Badewannenkultur. Deren

Digitized by Google
Original from UNIVERSITY OF CALIFORNIA
Generated on 2019-05-24 17:33 GMT / http://hdl.handle.net/2027/uc1.b3753216
Public Domain in the United States, Google-digitized / http://www.hathitrust.org/access_use#pd-us-google

Bacillen zeigten typische Keulenform und waren überhaupt ein Schulbeispiel für Di.-Bacillen. Wenn der Di.-Bacillus allein zu einer schweren Wundinfektion führen würde, dann hätten inzwischen doch auch eine Reihe von anderen Patienten, die in der letzten Zeit in dieser Badewanne gebadet hatten, an Wunddiphtherie erkranken müssen und wir hatten gerade in der letzten Zeit auf dieser Station keinen Fall von Wunddiphtherie.

Dieser Fall ist meiner Meinung nach absolut beweiskräftig für unser Auffassung von der Bedeutung der Mischinfektion. Er spielt aber auch für unsere Auffassung vom Verbreitungsmodus der Wunddiphtherie noch eine wichtige Rolle, worauf wir später noch zurückkommen werden.

Auf die Mischinfektion mit Streptokokken und Staphylokokken wiesen neben Brunner und Züllick, die sich besondere Verdienste um die Erforschung der Mischinfektion bei Wunddiphtherie erworben haben, noch Wieting, Günther und Ehrhardt hin. Merkwürdigerweise wurde bisher von allen, die sich mit dem Studium der Wunddiphtherie beschäftigt haben, das Vorausgehen eines Erysipels in Wunden immer nur als ein nebensächliches Moment in der Wunddiphtheriefrage erwähnt.

Seit den Untersuchungen von Eugen Fraenkel wissen wir, daß der Di.-Bacillus auf der Haut und um die Wunde herum pathologisch-anatomisch dieselben Veränderungen wie bei der Rachendiphtherie setzt, daß die Pseudomembranen und Nekrosen hier vollkommen jenen dort gleichen. An der Bildung der Membran sind nach seinen Untersuchungen vor allem die Oberhautepithelien beteiligt. Eugen Fraenkel fand an einer Stelle seines Schnittes die ganze Oberhaut von Pseudomembranen substituiert, und diese saßen dem Papillarkörper fest auf. In den tiefen Coriumschichten war dagegen nichts Besonderes wahrzunehmen. Unverändert erschien besonders auch das elastische Gewebe.

Der Di.-Bacillus ist imstande, in der Haut Pseudomembranen und Nekrosen zu bilden, aber niemals macht er Phlegmonen, keine eitrigen Entzündungen, wie sie uns in einer Reihe von Fällen beschrieben wurden, sondern das sind alles Erscheinungsformen der Nachkrankheiten des Erysipels. Sehen wir eine solche „phlegmonöse Form", so müssen wir eben annehmen, daß ein Erysipel vorausgegangen ist, auch wenn wir es nicht gesehen haben. Der Begriff Diphtheriephlegmone oder phlegmonöse Haut- oder Wunddiphtherie, den Deutschländer einführt und Löhr und andere übernommen und besonders betont haben, und der bereits viel Verwirrung angerichtet hat, ist daher unter allen Umständen auszumerzen und besser durch den Begriff der posterysipelatösen Wunddiphtherie zu ersetzen.

Digitized by Google
Original from UNIVERSITY OF CALIFORNIA
Generated on 2019-05-24 17:33 GMT / http://hdl.handle.net/2027/uc1.b3753216
Public Domain in the United States, Google-digitized / http://www.hathitrust.org/access_use#pd-us-google

In diesem Zusammenhang möchte ich auch als Analogon der pseudomembranösen Colpitis bzw. Vulvitis gangraenosa oder Vulva-Diphtherie erwähnen, bei welcher auch von Freimuth und Petruschki Di.-Bacillen nachgewiesen wurden. Eine Reihe von derartigen Fällen wurde später als echte Wunddiphtherie aufgefaßt, wiewohl man zunächst die grauen Beläge auf eine puerperale Wundinfektion, und zwar auf eine durch Streptokokken bedingte, zurückführte. Auch hier wurde die Ansiedelung der Di.-Bacillen erst als sekundäre Noxe aufgefaßt, das Primäre war der hämolytische Streptokokkus der Puerperalsepsis.

Wir haben auch eine Reihe von Tierversuchen[1]) angestellt, zum Teil, um die Bedingungen zum Zustandekommen der Wunddiphtherie überhaupt zu studieren, zum Teil, um die therapeutischen Maßnahmen zu ihrer Bekämpfung kennenzulernen. (Auf diesen letzten Punkt werde ich bei Besprechung der Therapie zurückkommen.)

Im Falle 1 haben wir auf der Bauchhaut oberhalb des Nabels eine 2 cm lange Incision gemacht, und von hier aus mehrere Ösen einer durch den Tiervirulenzversuch bereits als virulent erwiesenen Diphtheriekultur eingeimpft und mit einem Wattebäuschchen zu beiden Seiten der Wunde unter die Haut und vor allem in ihre Ränder verrieben. Das Tier ließ einen Tag den Kopf hängen und zeigte keine Freßlust. Es bildete sich kein Belag. Die Wundränder sahen am 2. Tage noch ziemlich frisch aus, wir konnten da noch Diphtheriebacillen von typischer Form und Lagerung sowie Polkörnchen nachweisen. Am 3. Tage sah die Wunde schmierig und mißfarben aus (trotzdem der Kollodiumgazeverband dicht abschloß). Vom 3. Tage ab konnten wir keine Diphtheriebacillen mehr nachweisen, sondern nur noch Staphylokokken. Die Wunde heilte nach 8 Tagen ab, das Tier blieb gesund.

Daraus folgt 1., daß dieselben Diphtheriebacillen, die bei dem subcutan injizierten Meerschweinchen toxisch wirkten, bei einem annähernd gleich großen Tiere in eine offene Wunde verrieben, keine toxische Wirkung hervorriefen.

2. Daß die betreffenden Diphtheriebacillen auf der frischen Wunde keine Pseudomembran bildeten.

3. Daß die Diphtheriebacillen schon nach 48 Stunden von anderen Bakterien (Staphylococ. aur.) derartig überwuchert waren, daß sie nicht mehr nachgewiesen werden konnten.

Im zweiten Falle hatten wir ein Tier mit einer Wundmembran einer unserer Pat. geimpft, und zwar handelte es sich in diesem Fall um das Kind, das etwa $^3/_4$ Jahr an Wunddiphtherie gelitten hatte, das zu unseren schwersten Fällen zählte. Es ist zugleich der eine Fall, bei dem der Tiervirulenzversuch positiv war, und von dem auch die Kultur im Falle 1 herrührte.

Wir hatten ein kleines ovaläres Stück Bauchhaut von etwa $2^1/_2$: 1 cm herausgeschnitten, die Unterhaut mit dem scharfen Löffel angeschabt und nun das Membranstück darauf gelegt. Am nächsten Tage nahmen wir die Reste der Membran weg, es waren noch Diphtheriebacillen nachzuweisen, aber bereits reichlich Streptokokken vorhanden. Am 3. Tage sah die Wunde schmierig-mißfarben aus. Es waren keine pseudomembranösen Bildungen zu sehen. Im Ausstrichpräparat

[1]) Wir haben für unsere Versuche ausschließlich mittelgroße Meerschweinchen benutzt.

Digitized by Google
Original from UNIVERSITY OF CALIFORNIA
Generated on 2019-05-24 17:33 GMT / http://hdl.handle.net/2027/uc1.b3753216
Public Domain in the United States, Google-digitized / http://www.hathitrust.org/access_use#pd-us-google

waren keine Polkörnchen mehr zu sehen, überwiegend Streptokokken und einzelne Staphylokokken vorhanden. Auch dieses Tier blieb am Leben, hatte nur am ersten Tage wenig Freßlust.

Aus diesem Versuche folgt:

1. daß das reichlich Diphtheriebacillen haltende Material der Wunde vom Menschen auf der Tierwunde nicht dieselben pathologisch-anatomischen Veränderungen hervorrief;
2. daß auch hier die in Massen übertragenen Diphtheriebacillen schon nach 48 Stunden nicht mehr nachzuweisen waren;
3. daß auch hier schon am 3. Tage die Strepto- und Staphylokokken den Diphtheriebacillus überwucherten und verdrängten.

Im Falle 3 machten wir eine Mischkultur von Staphyl. aur. und Diphtheriebacillen (von demselben Stamme wie im Falle 1) und verrieben dieses Material auf der genau wie im Falle 2 erzeugten Bauchwunde des Meerschweinchens. Das Tier zeigte keinerlei Krankheitserscheinungen. Am nächsten Tage bestand bereits mäßige Sekretion aus der Wunde. Schon nach 24 Stunden waren keine Diphtheriebacillen mehr vorhanden, nur noch Staphylokokken nachweisbar.

Dieser Versuch zeigte also, daß auch der als relativ harmlos geltende Staphyl. aureus den Diphtheriebacillus einer unserer virulentesten Diphtheriefälle zu überwuchern imstande war.

Aus allen diesen Versuchen geht zum mindesten hervor, daß in frisch gesetzten, also in keiner Weise für die Aufnahme der Diphtherie vorbereiteten Wunden die Kokken bald die Überhand gewinnen und den Di.-Bacillus verdrängen. In offenen Wunden bedarf derselbe höchstwahrscheinlich erst einer gewissen Vorbereitung des Wundbodens, es muß eben eine gewisse Aufnahmefähigkeit vorhanden sein, wie sie bei unseren infizierten Wunden durch die vorausgegangene Wundinfektion und die dadurch bedingte Gewebsschädigung geschaffen wurde. Die schwerste Gewebsschädigung in diesem Sinne macht eben der Erysipel-Streptokokkus, und deshalb haben wir in diesen Fällen am häufigsten die Wunddiphtherie, und es sind auch zugleich die schwersten Formen. Es ist mir leider nicht gelungen, an kleinen Tieren Erysipel hervorzurufen, sonst hätte ich dies am Tierversuch zu erhärten versucht.

Eines bleibt mir immerhin unklar: Warum wirkt die subcutane Injektion im Tiervirulenzversuche toxisch und warum nicht in der offenen Wunde? Ich muß allerdings betonen, daß der Tiervirulenzversuch mit demselben Stamme einige Wochen vorher gemacht worden war, aber inzwischen blieb das Krankheitsbild ja ganz dasselbe. Adler will bei Meerschweinchen nach Entfernung der Oberhaut durch Einreiben virulenter Di.-Bacillen eine wirkliche Hautdiphtherie erzeugt haben. Auch Fritsche und Kolle-Hetsch gelang es, Meerschweinchen zu infizieren, indem sie auf die rasierte Bauchhaut Di.-Bacillen enthaltendes Material einrieben.

Für die Diagnose Wunddiphtherie gilt auch heute, was Neisser und Gins (im Handbuch der pathogenen Mikroorganismen von Kolle-

Digitized by Google
Original from UNIVERSITY OF CALIFORNIA
Generated on 2019-05-24 17:33 GMT / http://hdl.handle.net/2027/uc1.b3753216
Public Domain in the United States, Google-digitized / http://www.hathitrust.org/access_use#pd-us-google

Wassermann) sagen: „In ätiologischer Hinsicht von besonderem Interesse sind jene Fälle, in denen die Ansiedelung der Di.-Bacillen an anderen Körperstellen erfolgt. Es ist keine Frage, daß derartige Fälle als klinische Diphtherie anzusehen sind, sobald der Nachweis und die Identifizierung des Löfflerschen Bacillus gelungen ist." Den Tierversuch können wir in der Praxis nicht machen, wir müssen aber verlangen, daß nur solche Stäbchen als Di.-Bacillen bezeichnet werden, welche deutlich grampositiv, typisch gelagert und geformt sind, dabei schon mannigfache Involutionsformen und die charakteristischen Babes-Ernstschen Körnchen zeigen. In zweifelhaften Fällen muß noch die Säurebildung in Traubenzuckerbouillon herangezogen werden.

Die Pseudodiphtheriebacillen werden im allgemeinen innerhalb der ersten 20 Stunden keine Polkörnchenfärbung zeigen. Sie werden auch in der Traubenzuckerkultur zuerst saure, später aber alkalische Reaktion zeigen. Eine der schwierigsten Fragen ist die Abgrenzung der diphtherioden Bacillen untereinander, der avirulenten Di.-Bacillen, der Pseudodiphtherie- und Paradiphtheriebacillen sowie der Xerosebacillen. Solange sich aber die Bakteriologen selbst über die Einteilung und Abgrenzung dieser verschiedenen Gruppen noch nicht einig geworden sind, brauchen sich die Kliniker den Kopf darüber nicht zu zerbrechen. Von besonderer Wichtigkeit erscheint uns eine Tatsache, die bisher nicht allgemein bekannt ist. In dem einen unserer oben eingehend beschriebenen Fälle handelte es sich um eine nur durch einen schmalen Fistelgang mit der Hautoberfläche in Verbindung stehenden, im übrigen vollkommen abgeschlossenen Höhle, in welcher sich die Pseudomembran besonders gut entwickelt hatte, und deren Vorhandensein einen Grund dafür abgab, daß der Prozeß nie zur Ausheilung kam. Dieser Fall beweist, daß die Di.-Bacillen, die doch bekanntlich ein ausgesprochenes Sauerstoffbedürfnis haben, auch unter anaeroben Verhältnissen gut gedeihen können, und daß sie unter diesen veränderten Lebensbedingungen sogar besonders virulent werden können.

Concetti hatte schon einmal auf die Tatsache hingewiesen, daß die Di.-Bacillen bei Veränderungen ihrer Lebensbedingungen besonders pathogen werden können.

Haben wir klinisch besondere Anhaltspunkte für die Diagnose? Es gibt zweifellos erfahrene Kliniker, die einen gewissen Blick für verdächtige Fälle haben. Zumeist sind es diejenigen, die längere Zeit auch Internisten waren und die Rachendiphtherie gut kennen. Geheimrat Payr stellte in vielen Fällen auf den ersten Blick die Diagnose, welche durch die bakteriologische Untersuchung bestätigt werden konnte. Aber in einer großen Anzahl von Fällen denken auch die erfahrensten Kliniker nicht daran, oder sie haben sich nachträglich doch auch ge-

Digitized by Google
Original from UNIVERSITY OF CALIFORNIA
Generated on 2019-05-24 17:33 GMT / http://hdl.handle.net/2027/uc1.b3753216
Public Domain in the United States, Google-digitized / http://www.hathitrust.org/access_use#pd-us-google

täuscht, wenn sie eine Wunddiphtherie angenommen hatten. Die Diagnose ist eben nur bakteriologisch zu stellen. In den leichten Fällen ist kaum eine Beeinträchtigung des Allgemeinbefindens vorhanden, wohl aber bei den schweren und langdauernden, vor allem bei den posterysipelatösen. Da kommt es auch zu dauernden Temperatursteigerungen in Form von hohen Remissionen. In der Einteilung der verschiedenen Formen folgen wir nur bei der Abgrenzung der ersten Gruppe Löhr, der zwar das klinische Bild gut beschrieben hat, von dem wir aber aus den bereits angegebenen Gründen nach den Erfahrungen an unserem Materiale in der Deutung einzelner Formen ganz entschieden abweichen müssen.

Wir unterscheiden 1. Wunddiphtherie mit uncharakteristischem Aussehen. Es sind das Wunden mit meist schlaffen (hier und da auch ganz gut aussehenden) Granulationen, bei denen keine Beläge festzustellen sind, die oft mäßige Sekretion, und zwar mehr seröse als eitrige zeigen.

2. Wunddiphtherie mit schmierig-graugelben oder mißfarbenen graugrün aussehenden, leicht abziehbaren Belägen, oft echten Pseudomembranen, die denen bei Rachendiphtherie vollkommen gleichen.

3. Wunddiphtherie in Fisteln und Höhlen.

4. posterysipelatöse unter dem Bilde einer schweren Infektion verlaufende Wunddiphtherie.

Unter diese Rubrik gehört auch der eine oder andere Fall von Diphtheria gravissima.

Unter unseren 33 einwandfrei erwiesenen Diphtheriefällen entfallen auf die erste Gruppe 18, auf die zweite 6, auf die dritte 2, auf die vierte Gruppe 7 Fälle.

Wir hatten nur zwei Todesfälle, den oben eingehend beschriebenen und einen Fall, den ich an dieser Stelle noch besonders hervorheben möchte.

Es handelte sich um einen 70jähr. Pat. mit Emphysem und Arteriosklerose, bei dem wegen eines Carcinoms an der Flexura sigmoidea die Vorlagerung des Sigmoids gemacht wurde. 5 Tage nach derselben wurde der Tumor abgetragen, 2 Tage danach erfolgte Temperaturanstieg und Verschlechterung des Allgemeinbefindens, es bildeten sich an der Stelle, wo der durch das Mesosigma durchgezogene Jodoformgazestreifen angenäht war, Rötung und Schwellung, schließlich Nekrose der Oberhaut in der ganzen Umgebung und mischfarbene, schmierige Beläge im Umkreis der ganzen Wunde. Reichliche Eiterung aus der Wunde. Diphtheriebacillen im Wundabstrich positiv. Exitus nach 12 Tagen; 19 Tage nach der ersten Operation.

Lexer berichtete in der naturwissenschaftlichen Gesellschaft Jena im Juni 1919 im ganzen über 6 Wunddiphtheriefälle aus dem Jahre 1918/19. Davon verliefen allein 3 tödlich. Meiner Ansicht nach handelte es sich hier höchstwahrscheinlich in allen 3 Fällen auch um die posterysi-

Digitized by Google
Original from UNIVERSITY OF CALIFORNIA
Generated on 2019-05-24 17:33 GMT / http://hdl.handle.net/2027/uc1.b3753216
Public Domain in the United States, Google-digitized / http://www.hathitrust.org/access_use#pd-us-google

pelatöse Form, denn nur diese kann wohl im allgemeinen mit so hoher Mortalität einhergehen.

Eine der wichtigsten und interessantesten Fragen ist das Verhältnis von Rachen- und Wunddiphtherie zueinander. Spielt die Rachendiphtherie bzw. das Vorkommen von Di.-Bacillen im Rachen für das Zustandekommen der Wunddiphtherie eine Rolle, und umgekehrt, kann bei positivem Di.-Bacillenbefunde auf Wunden eine Rachendiphtherie von hier aus entstehen? — Zu der Zeit, als wir die meisten Wunddiphtherien in der Klinik hatten, war kein gehäuftes Auftreten von Halsdiphtherie weder hier in Leipzig im allgemeinen noch in unserem Krankenhause St. Jakob noch auf der chirurgischen Kinderstation beobachtet worden. Wir haben überhaupt seit 2 Jahren immer nur einzelne Fälle von Rachendiphtherie zu beobachten Gelegenheit gehabt.

Nur in zwei Fällen hatten wir gleichzeitig Rachen- und Wunddiphtherie, in beiden Fällen handelte es sich um die posterysipelatöse Form der Wunddiphtherie. Im einen Falle bekam die Pat. zwei Tage vor dem Auftreten des Erysipels eine Angina lacunaris, kurz danach Abblassen des 4 Tage anhaltenden Erysipels, Wunddiphtherie und 2 Tage später (also 6 Tage nach dem Entstehen der Angina) Di.-Beläge auf den Tonsillen.

Im anderen Falle (der bereits oben eingehend beschrieben worden ist) entstand während der Zurückbildung des Erysipels eine schwere Angina follicularis, kurz danach Beläge auf den Wunden, deren diphtherischer Charakter auch sofort bakteriologisch nachgewiesen wurde. $1^1/_2$ Tag nach dem Beginn der Angina dicke Beläge auf der hinteren Pharynxwand, während Tonsillen und Gaumenbögen frei blieben.

Für beide Fälle ist es nach meiner Meinung absolut sicher, daß die Rachendiphtherie während des Bestehens der Wunddiphtherie auftrat. Und es ist auch mit einer an Sicherheit grenzenden Wahrscheinlichkeit anzunehmen, daß die Rachendiphtherie in beiden Fällen nicht durch eine Infektion von der Wunde aus entstand, sondern vielmehr gleichzeitig mit der Wunddiphtherie, und zwar auf dem Boden einer ebenfalls durch den Streptococcus erysipelat. hervorgerufenen Angina. Die Di.-Bacillen hätten auch im Halse kein Angriffsfeld gehabt, wenn nicht ebenso wie in der Wunde das Gewebe durch die Streptokokken bereits vorbereitet gewesen wäre.

Man kann mir einwenden, daß in beiden Fällen ja der Rachen vorher nicht abgeimpft worden war und infolgedessen ich ja gar nicht sagen kann, ob nicht doch Di.-Bacillen vorhanden gewesen wären, die ihrerseits zur Wundinfektion geführt haben. Aber wenn auch Di.-Bacillen im Rachen gefunden worden wären, klinische Erscheinungen machende Halsdiphtherie hatten beide Patienten nicht, und wir wären deshalb immer noch nicht berechtigt, zu sagen, vom Halse ging die Wund-

Digitized by Google
Original from UNIVERSITY OF CALIFORNIA
Generated on 2019-05-24 17:33 GMT / http://hdl.handle.net/2027/uc1.b3753216
Public Domain in the United States, Google-digitized / http://www.hathitrust.org/access_use#pd-us-google

diphtherie aus, solange wir nicht auch das Freisein der Haut von Di.-Bacillen vorher nachgewiesen haben. Wissen wir doch, seit den grundlegenden Untersuchungen von Wright und Emerson, daß die Di.-Bacillen fast überall gefunden werden können. Beide Forscher fanden sie sowohl im Staub des Fußbodens, im Di.-Pavillon des Cityhospitals, wie an den Bürsten, mit denen der Boden gescheuert wurde, an den Kleidern der Wärterinnen, welche die Di.-Kranken pflegten, vor allem am Körper zahlreicher Wärterinnen selbst (Haare, Fingernägel usw.), und zwar handelte es sich um den voll virulenten Löfflerschen Bacillus, wie aus den eingehend beschriebenen Tierversuchen zu entnehmen ist. Seitdem wurde der Di.-Bacillus auf der Haut (Läwen und Reinhardt), in Kleidungsstücken (Sevestre und Johannesen), in Lebensmitteln (Conradi, Sobernheim, Nagel, Moreau, Howard), in den Faeces (Haas und Delbanco) und im Magendarmkanal (Schödel, Bosse, Dürck, Eugen Fraenkel, Günther, Reinhardt, Simon) nachgewiesen.

Unsere Befunde von Di.-Bacillen in solchen Massen in der Badewanne, wie wir ihn bereits oben mitteilten, ist sicherlich von größter Bedeutung, da doch gerade von der Badewanne aus zur Infektion reichlich Gelegenheit geboten ist. Warum entstand bei unseren Patienten nicht eine Hals- oder Nasendiphtherie? Nasen- und Rachenschleimhaut sind doch nun einmal, nach dem, was wir in der Schule gelernt haben, am ehesten für eine Ansiedelung der Di.-Bacillen disponiert. Oder warum erkrankten nicht andere Patienten an Hals-, Nasen- oder Wunddiphtherie? Nur die durch die Streptokokken infizierten Wunden boten den vorhandenen Di.-Bacillen ein günstiges Angriffsfeld, sie waren der optimale Nährboden.

Und wenn auch das Vorhandensein vereinzelter Di.-Bacillen im Rachen leicht erklärlich und gar nicht so selten ist, so dürfen wir gerade nach unseren Befunden die Eingangspforte der Di.-Bacillen für die Wunden nicht gerade im Halse suchen. Sie werden sich im Körper, ebenso wie auch im Rachen finden, entfalten hier wie dort erst ihre pathogene Wirksamkeit, wenn eine gewisse Aufnahmefähigkeit, eine gesteigerte Empfänglichkeit, wenn eine gewisse uns vielleicht in ihren ersten Anfängen noch gar nicht bekannte Gewebsveränderung vorhanden ist. Eine von diesen Gewebsveränderungen, die dem Di.-Bacillus auf der Haut und in den Wunden Tür und Tor öffnet, ist das Erysipel und bei der Rachendiphtherie höchstwahrscheinlich die ebenfalls durch den Streptokokkus hervorgerufene Angina.

Durch die Streptokokken — das möchte ich in diesem Zusammenhange noch ganz besonders unterstreichen — erfolgt auch außerdem noch eine außerordentliche Virulenzsteigerung der Di.-Bacillen.

Digitized by Google
Original from UNIVERSITY OF CALIFORNIA
Generated on 2019-05-24 17:33 GMT / http://hdl.handle.net/2027/uc1.b3753216
Public Domain in the United States, Google-digitized / http://www.hathitrust.org/access_use#pd-us-google

Geradezu gefürchtet sind ja bekanntlich die Scharlach-Diphtherien, die sich am 3. bis 5. Krankheitstage auf dem Boden einer vorangehenden einfachen Scharlach-Angina entwickeln. Bei keiner anderen Form kommt es zu so schweren Nekrosen, zu solch tiefen Substanzverlusten.

Nur so läßt sich auch die Tatsache erklären, daß Di.-Bacillen aus dem Rachen eines Bacillenträgers, die im Tiervirulenzversuche avirulent waren, nachher doch zur Neuinfektion Veranlassung gaben. Neisser beschreibt den Fall einer Patientin, welche in den letzten Tagen ihres Krankenhausaufenthaltes noch vereinzelte Bacillen beherbergte, die sich jedoch im mehrfach angestellten Tiervirulenzversuche als ganz avirulent gezeigt haben. Dieselbe Pat. erkrankte bereits einen Tag nach der Entlassung wieder an einer Rachendiphtherie mit stark tierpathogenen Bacillen. Roux und Jersin sowohl wie Funk fiel es gelegentlich auf, daß jene Fälle von Rachendiphtherie besonders schwer waren, bei denen gleichzeitig neben den Di.-Bacillen auch Streptokokken im Rachen gefunden wurden. Das Vorhandensein derselben sollte nach von Dungern zu keiner Virulenzsteigerung, nach Bernheim nur zu reichlicherem Wachstum, nach Hilbert und Gibier zu gesteigerter Toxinbildung führen. Andere erreichten eine Virulenzsteigerung durch die Tierpassage (Burdach, Trumpp und Martin).

Um den Verbreitungsmodus der Wunddiphtherie überhaupt und jenen epidemieartigen Charakter an manchen Orten einigermaßen zu verstehen, müssen wir in erster Linie an Übertragung von Mensch zu Mensch denken. Und zwar wird es sich nicht allein um einfache Di.-Bacillenträger handeln, sondern höchstwahrscheinlich um Kranke mit mischinfizierten Wunden, vor allem solche, deren Di.-Bacillen durch vorangegangene Erkrankungen (Erysipel) eine besondere Virulenzsteigerung erfahren hatten. Von der Wunde zur Wunde wird der durch besondere Einflüsse, die wir noch lange gar nicht alle kennen, besondere pathogen gewordene Di.-Bacillus entweder allein oder mit virulenten Kokken zusammen übertragen. Bei der Ubiquität des Di.-Bacillus könnten wir uns ja sonst das relativ seltene Befallenwerden von Wunden gar nicht anders erklären. Deswegen spielen die Di.-Bacillenträger bei der Verbreitung der Wunddiphtherie aber schon eine Rolle. Für den Bacillenträger sind die betreffenden Di.-Bacillen seiner Nase, seines Rachens oder seiner Haut bzw. seiner Wunde nicht pathogen, aber bei irgendeinem Menschen seiner Umgebung wirken sie infolge irgendeiner bereits vorhandenen Gewebsschädigung pathogen. Es ist ja hinreichend bekannt, daß bei den Bacillenträgern selbst monate- und jahrelang nichts passiert, und nur einmal brauchen sie eine Angina durchzumachen, schon flackert wieder eine Diphtherie auf. Wir selbst hatten auf einer Station eine oft an Angina leidende

Digitized by Google
Original from UNIVERSITY OF CALIFORNIA
Generated on 2019-05-24 17:35 GMT / http://hdl.handle.net/2027/uc1.b3753216
Public Domain in the United States, Google-digitized / http://www.hathitrust.org/access_use#pd-us-google

Schwester, die auch schon einmal eine schwere Diphtherie durchgemacht hatte. Im Verlaufe von 2 Wochen bekamen wir auf dieser Station 3 Fälle von Wunddiphtherie und 2 Rachendiphtherien, und zwar die Fälle von Wunddiphtherie und den einen Fall von Rachendiphtherie gerade in dem Krankensaal, dem diese Schwester zugeteilt war. Wir impften bei ihr die Tonsillen ab und fanden positiven Di.-Bacillenbefund. Gerade als wir die Schwester von der Station entfernen wollten, klagte sie auch über Halsschmerzen. Sie wurde isoliert, schon nach einem Tage hatte sie eine typische Halsdiphtherie. Sie war 7 Wochen von der Station weg, bis sie bacillenfrei war. Seitdem hatten wir auf dieser Station weder einen Fall von Wunddiphtherie noch von Rachendiphtherie zu beobachten Gelegenheit gehabt.

Wir müssen bedenken, daß wir immer eine beträchtliche Zahl von Kranken mit Bacillen auf relativ harmlos aussehenden Wunden auf jeder chirurgischen Station haben, die noch weit eher als Bacillenträger in Betracht kommen als diejenigen mit Di.-Bacillen in Nase und Hals. Denn beim Verbandwechsel, durch die Wäsche, durch den Arzt und durch das Pflegepersonal ist hinreichend Gelegenheit geboten, die Bacillen zu verschleppen. Das Pflegepersonal scheint allerdings eine ganz besondere Rolle dabei zu spielen, und zwar soll nach Nishino das weibliche Pflegepersonal die meisten Di.-Bacillenträger stellen.

Wenn wir unsere zahlreichen Fälle von Wunddiphtherie, die auf dem Boden von Staphylokokkeninfektion entstanden, nochmals überblicken, müssen wir uns noch fragen: War es wirklich ein Zufall, daß gerade nach dem Kriegsende von allen Seiten über Wunddiphtherie berichtet wurde, und daß vor allem solche schwere Formen an einzelnen Orten zu beobachten waren?

War es wirklich nur der vielfach bestehende Mangel an Wäsche und Seife, welcher die Veranlassung dafür ergab, daß gerade in der Zeit von Ende 1918 bis Anfang 1920 so viel Wunddiphtherien entstanden? Oder waren nicht viel mehr die zahlreichen alten Kriegsverletzungen daran schuld, die zu jener Zeit noch alle Lazarette füllten? Und wenn auch nicht an allen Orten in erster Linie Soldaten erkrankt waren, durch die zahlreichen manifesten oder latenten Streptokokkeninfektionen der Kriegsverletzungen, die damals gerade in allen Krankenhäusern in großer Zahl zu finden waren, erfolgte eben jene Virulenzsteigerung der (überall vorhandenen) Di-Bacillen.

Bei der Übertragung auf Wunden spielt noch ein Faktor eine Rolle: alle Operierten und alle Patienten mit ausgedehnten großen Wunden überhaupt sind weniger widerstandsfähig. Ihr Locus minoris resistentiae ist ihre infizierte Operationswunde oder ihr Ulcus cruris oder ihre Fistel usw. Und um so mehr, als hier schon — wie in den meisten Fällen — eine Infektion mit virulenzsteigernden Kokken vorhanden ist.

Digitized by Google
Original from UNIVERSITY OF CALIFORNIA
Generated on 2019-05-24 17:34 GMT / http://hdl.handle.net/2027/uc1.b3753216
Public Domain in the United States, Google-digitized / http://www.hathitrust.org/access_use#pd-us-google

Nach diesen Darlegungen ergibt sich von selbst, daß wir nach wie vor auf strenge Isolierung aller Bacillenträger, vor allem aller Nasen-, Rachen- und Wunddiphtherien bestehen müssen, aber auch auf strengste Isolierung aller Erysipele und schweren Streptokokkeninfektionen. Alle mit Streptokokken Infizierten müssen wir besonders vor Di. schützen, vor allem auch diejenigen, welche erst vor kürzerer Zeit ein Erysipel durchgemacht haben. Denn wir beobachteten gerade in den letzten Tagen einen Patienten, der vor $1^1/_2$ Monaten schon ein Erysipel durchgemacht hatte und jetzt erst an einer (bakteriologisch einwandfrei festgestellten) Wunddiphtherie erkrankte (Tiervirulenzversuch positiv). Wir glauben, daß die Erysipel-Streptokokken sich gerade recht lange im Körper aufhalten, dafür spricht auch der Umstand, daß die Rose so häufig rezidiviert. Hierbei spielt die latente Infektion gewiß noch eine wichtige Rolle.

Also bekämpfen wir alle Streptokokkeninfektionen mit allen uns zu Gebote stehenden Mitteln! Dann bekämpfen wir sicher auch den größten Teil der Wunddiphtherien, vor allem die schweren Formen derselben.

Was sollen wir gegen die manifeste Wunddiphtherie tun? Die Allgemeinbehandlung — Verhütung der Toxikose — muß von der Lokalbehandlung zunächst geschieden werden. In bezug auf die Serumtherapie gibt es absolute Nihilisten und solche, die unbedingt auf ihre Wirksamkeit schwören. Auch wir haben von der Seruminjektion keine Beeinflussung des Krankheitsbildes gesehen. Zwar haben wir nie die hohen Dosen verabfolgt, wie sie von Weinert und Franz vor allem vorgeschlagen wurden (200 A.-E. pro kg Körpergewicht, also 10—15 000 A.-E. für einen erwachsenen Menschen), aber wir hätten doch überhaupt einmal bei den leichten und mittelschweren Fällen einen schlagenden Erfolg sehen müssen, gaben wir doch auch bis 8000 A.E. Neuerdings wird die Toxin-Antitoxinbehandlung besonders gerühmt. Wir haben sie nicht angewandt, und ich kann deshalb darüber nicht urteilen.

In der Lokalbehandlung ging es mit der Wunddiphtherie ähnlich wie mit dem Erysipel. Es wurde fast alles schon versucht, was an chemischen Desinfizientien überhaupt in Betracht kommt. Heute existiert kaum ein Mittel der modernen Chemo- oder Chromotherapie, das noch nicht in den verschiedensten Konzentrationen im Laboratoriumsversuche oder gar schon am Krankenbett ausgeprobt worden wäre. Neben der allgemeinen Serumtherapie wurden die Wunden auch lokal mit Serum behandelt, und zwar benutzte man dasselbe entweder in der Form des Trockenserums oder in Form von in Serum getränkten Tampons. Praußnitz und Lubinski propagierten diese lokale Serumtherapie besonders. Wir haben sie auch zeitweise angewandt, ohne irgendeinen Erfolg damit gesehen zu haben.

Digitized by Google
Original from UNIVERSITY OF CALIFORNIA
Generated on 2019-05-24 17:33 GMT / http://hdl.handle.net/2027/uc1.b3753216
Public Domain in the United States, Google-digitized / http://www.hathitrust.org/access_use#pd-us-google

Schottmüller hatte seinerzeit die Entfernung der nekrotischen Massen und nachherige Bestreuung mit Jodoformpulver und die Sublimatumschläge empfohlen. Gegen die gewaltsame Entfernung der noch fest haftenden membranösen Auflagerungen sprechen viele Momente (Entstehung neuer Wunden, Bakterienverschleppung usw.). Das Jodoform auf die Wunden gestreut hat sich uns gut bewährt, hier und da hatten wir auch Gutes von den Sublimatumschlägen gesehen, unter deren Einfluß sich die Wunden zum mindesten rascher reinigten. Von der Eukupin-Puderung, von der eine Zeitlang viel gehalten wurde, sahen wir eigentlich keine Vorteile gegenüber anderen antiseptischen Mitteln. Das Argentum wandten wir nach der Empfehlung von Läwen und Reinhardt in Form der Lapissalbe an, sahen auch hiervon keinen wesentlichen Heilerfolg, auch nicht von der ebenfalls von Läwen empfohlenen Borsalbe. In einzelnen Fällen wurden von uns auch Wasserstoffsuperoxyd, hochprozentige Jodpinselungen und das ebenfalls besonders empfohlene Antistaphin (Hexamethylentetraminpentaborat) angewandt. In der letzten Zeit machten wir auch mehrfach Gebrauch von der Preglschen Lösung. Zu einem abschließenden Urteil darüber sind wir jedoch noch nicht gelangt.

Wir haben eine Reihe von Farbstoffpräparaten, zunächst im Reagensglas, dann aber im Tierversuche auf ihre Wirksamkeit gegenüber den Di.-Bacillen geprüft. Im Reagensglasversuche benutzten wir ausschließlich 12—20stündige Löffler-Kulturen. An drei verschiedenen Meerschweinchen haben wir zunächst dieselben Wunden auf der Bauchhaut wie in dem oben beschriebenen zweiten Tierversuche erzeugt, in der Wunde dann die massenhaft virulente Di.-Bacillen enthaltenden Membranen verrieben und zunächst bis zum nächsten Tage gewartet. Eine eigentliche Membranbildung war nicht zu konstatieren, aber reichlich Di.-Bacillen, Streptokokken und Staphylokokken nachweisbar. Ein Tier wurde mit Methylenblau (1%), ein Tier mit Trypaflavin (1 : 1000) und ein Tier mit Argoflavin (1 : 2000) behandelt. Im Reagensglas- (Kultur-) versuch sahen wir nach 24 Stunden nur im ersten Falle noch vereinzelte Polkörnchen, keine typisch gelagerten und geformten Bacillen mehr, dagegen waren noch vereinzelte Kokken in allen Fällen nachweisbar.

In keinem der Tierversuche konnten wir am 2. Tage, also nach 24 Stunden nach dem Bestreichen mit der Farblösung, noch Bakterien vom Charakter der Di.-Bacillen nachweisen. In dem mit dem Methylenblau behandelten Falle fanden wir noch kurze Ketten von Streptokokken auf der Wunde, in den anderen Fällen vereinzelte Stäbchen, die aber keinesfalls dem Di.-Bacillus glichen. Nun wissen wir zwar, daß die Di.-Bacillen auch in unseren früheren Versuchen bereits nach 48 Stunden nicht mehr nachzuweisen waren, aber dort spielte dann gerade die Mischinfektion

Digitized by Google
Original from UNIVERSITY OF CALIFORNIA
Generated on 2019-05-24 17:33 GMT / http://hdl.handle.net/2027/uc1.b3753216
Public Domain in the United States, Google-digitized / http://www.hathitrust.org/access_use#pd-us-google

eine wichtige Rolle, und die scheint doch durch diese Farbstofflösung entschieden beeinflußt zu werden.

Wir wandten diese Mittel bei Patienten an und können sagen, daß die Chromotherapeutica zum Teil sicherlich eine günstigere Wirkung als die alten Desinfizientien ausüben, jedoch sahen wir auch hier kein sehr rasches Abklingen der Infektion, sondern nur in 3 Fällen rasches Verschwinden der Membran. Wir würden ebenso wie Franz weniger die Anwendung des Methylenblau als vielmehr die des Trypa- und Argoflavin (1 : 1000 bis 1 : 2000), evtl. die Anwendung von Dahlia- und Krystallviolett sowie der Chininderivate und vor allem des Vuzin (1 : 10 000 bis 1 : 15 000) empfehlen.

Ein letztes Wort über die moderne Chemotherapie und besonders die Chromotherapie, besonders auch über ihre Wirksamkeit gegenüber den Streptokokken, für die wir uns besonders interessieren, soll an dieser Stelle noch nicht gesprochen werden.

Die direkte Sonnenbestrahlung und die Behandlung der Wunden mit künstlicher Höhensonne ist sicherlich das Mittel, mit dem wohl überall Erfolge erzielt wurden, und das auch immer angewandt werden sollte, weil unter ihrem Einflusse die Wunden am raschesten ihr torpides Aussehen und ihre mißfarbenen Beläge verlieren, und weil auch der Allgemeinzustand (Stoffwechselreizung) dabei gehoben wird. Wir können also die Sonnenbestrahlung und besonders die Behandlung mit künstlicher Höhensonne, die Puderung mit Jodoformpulver, allenfalls noch Sublimatumschläge und von modernen Chromotherapeutica am meisten Trypa- und Argoflavin als lokale Behandlungsmittel der Wunddiphtherie empfehlen. Die Seruminjektion werden wir natürlich weiterhin anwenden, wiewohl wir keine wesentliche Beeinflussung des Krankheitsbildes dabei gesehen haben, aber wir wissen ja nicht, ob wir die Toxikose nicht doch dadurch gemildert haben, und wir wollen gelegentlich auch die Toxin-Antitoxinbehandlung Behrings an unserem Materiale ausprobieren.

Wir glauben also gezeigt zu haben, daß bei der Wunddiphtherie die Mischinfektion eine weit größere Rolle spielt, als bisher betont wurde, und daß vor allem der Streptococcus haemolyt., longus seu erysipelatos in allen schweren Fällen der häufigste Symbiont des Di.-Bacillus ist, der zum mindesten dessen gleichzeitige oder spätere Ansiedelung bedingt und auch erheblich zu seiner Virulenzsteigerung beiträgt.

Vermutlich spielen die Staphylokokken die entsprechende Rolle bei den leichteren Fällen. Jedenfalls sollen die von uns erhobenen Befunde und die von uns gewonnenen Erfahrungssätze dahin führen, daß nicht nur die Wunddiphtherie, sondern die ganze Diphtheriefrage

Digitized by Google
Original from UNIVERSITY OF CALIFORNIA
Generated on 2019-05-24 17:33 GMT / http://hdl.handle.net/2027/uc1.b3753216
Public Domain in the United States, Google-digitized / http://www.hathitrust.org/access_use#pd-us-google

überhaupt von einem etwas anderen Gesichtspunkte aus betrachtet wird, daß von nun ab der Mischinfektion und namentlich derjenigen mit Streptokokken die größte Bedeutung auch für das Zustandekommen der Hals- und Nasendiphtherie zugesprochen wird. Dann werden wir noch mehr, als es bisher geschehen, unser besonderes Augenmerk auf die Prophylaxe und Bekämpfung des eitrigen Nasen- und Rachenkatarrhs, vor allem aber der Tonsillitis lacunaris (Tonsillarpfröpfe!) zuwenden müssen. Wenn ich nun auch entgegen meinen ursprünglichen Erwartungen als Resultat einer fast zweijährigen intensiven Beschäftigung mit der Wunddiphtheriefrage in bezug auf die eigentliche Therapie derselben nichts Wesentliches erreicht habe, so glaube ich wenigstens, ein wenig zur Klärung der Frage nach dem Wesen der Diphtherieinfektion beigetragen zu haben.

Literaturverzeichnis.

Abel, Ein Fall von Wunddiphtherie mit Nachweis von Diphtheriebacillen. Dtsch. med. Wochenschr. 1894. — Adler, Über Hautdiphtherie im Kindesalter. Wien. med. Wochenschr. 1904. — Anschütz und Kisskalt, Über Wunddiphtherie. Münch. med. Wochenschr. 1919, Nr. 2. — Berghaus, Zentralbl. f. Bakteriol, Parasitenk. u. Infektionskrankh., Abt. I Orig., **48, 49, 50.** — Bernhein, Arch. f. Hyg. **28**, 138. 1897. — Braun und Schaeffer, Berl. klin. Wochenschr. 1917, Nr. 37. — Bolton und Brever, Lancet 1905; zit. nach Reinhardt. — Bosse, Zentralbl. f. Bakteriol., Parasitenk. u. Infektionskrankh., Abt. I Orig., **33.** 1903. — Brunner, Berl. klin. Wochenschr. 1893, Nr. 22 und 1894, Nr. 12. — Concetti, Über die aktinomykotische Form des Löfflerschen Bacillus in gewissen Zuständen des saprophytischen Lebens. Arch. f. Kinderheilk. **31**, 227. 1901 und **28.** — Conradi, Vorarbeiten zur Bekämpfung der Diphtherie. Jena 1913. Verl. Fischer. — Dorson, Cutan diphtheria. Kongreßber. d. Brit. med. assoc. in London, 26. bis 29. VII. 1910. — Deutschländer, Über die diphtherische Entzündung der Haut und des Unterhautzellgewebes. Dtsch. Zeitschr. f. Chirurg. **115.** 1912. — Delbanco, Dtsch. med. Wochenschr. 1912, S. 2175. — v. Dungern, Zentralbl. f. Bakteriol., Parasitenk. u. Infektionskrankh., Abt. I Orig., **19**, 137. 1896. — Dürck, Sitzungsbericht des ärztlichen Vereins München vom 20. VII. 1903 Münch. med. Wochenschr. 1903. — Fraenkel, Eugen, Über einen Fall echter Wunddiphtherie. Berl. klin. Wochenschr. 1902, Nr. 25. — Fraenkel, Eugen, Über das Vorkommen der Löfflerschen Diphtheriebacillen. Berl. klin. Wochenschr. 1902, Nr. 25. — Freimuth und Petruschki, Ein Fall von Vulvitis gangraenosa mit Diphtheriebacillen. Dtsch. med. Wochenschr. 1898, Nr. 15. — Gibier, Ref. nach Neisser und Gins im Handb. d. pathog. Mikroorganismen von Kolle und Wassermann. — Gerloczy, Zit. nach v. Marschalkó. — Haas und Delbanco, Analdiphtherie. Una-Festschrift **2**, 630. — Hetsch und Schlossberger, Biologische Eigenschaften der bei Wunddiphtherie gefundenen Diphtheriebacillen. Münch. med. Wochenschr. 1920, Nr. 46. — Hilbert, Zeitschr. f. Hyg. **29**, 157. 1899. — Hock, Wunddiphtherie. Münch. med. Wochenschr. 1919, Nr. 23. — Hoffmann, Wunddiphtherie (klin. und bakt.-serolog. Untersuch.). Dtsch. Zeitschr. f. Chirurg. **157**. 1920. — Holm, Zit. nach Neisser und Gins in Kolle und Wassermann. — Jakobsohn, Wunddiphtherie. Dtsch. med. Wochenschr. 1919, Nr. 5. — Jersin, Zit. nach Züllich. — Kayser, Bruns, Beitr. z. klin. Wochenschr. **116**, 1919. — Kehl, Zur Frage der Wunddiphtherie. Münch. med.

Digitized by Google
Original from UNIVERSITY OF CALIFORNIA
Generated on 2019-05-24 17:33 GMT / http://hdl.handle.net/2027/uc1.b3753216
Public Domain in the United States, Google-digitized / http://www.hathitrust.org/access_use#pd-us-google

Wochenschr. 1919, S. 77. — Kolle-Wassermann, Handb. d. pathog. Mikroorganismen **5**. 2. Aufl. — Labbé und Demarque, Impetigo und Ektyma mit Diphtheriebacillenbefund. Ref. Münch. med. Wochenschr. 1904. — Läwen und Reinhardt, Über endemische Wunddiphtherie. Münch. med. Wochenschr. 1919. — Landé, Zur Klinik und Diagnose der Hautdiphtherie im Kindesalter. Ergebn. d. inn. Med. u. Kinderheilk. 1917. — Lexer, Naturwissenschaftl.-med. Ges. Jena, Sitzung v. 23. VI. 1919. Münch. med. Wochenschr. 1919, S. 12, 174. — Lubinski und Praussnitz, Bakteriologische Untersuchungen über Wunddiphtherie. — Löhr, Über Wunddiphtherie. Dtsch. Zeitschr. f. Chirurg. **157**, H. 2. — v. Marschalkó, Über Hautdiphtherie. Arch. f. Dermatol. u. Syphilis, Orig. **94**, 379. 1909. — Martin, Ann. de l'inst. Pasteur 1896; Ref. nach Neisser und Gins in Kolle-Wassermann. — Neisser, Ein Fall von Hautdiphtherie. Dtsch. med. Wochenschr. 1891, S. 21. — Nieter, Zur Wunddiphtherie in Magdeburg. Münch. med. Wochenschr. 1919, Nr. 9, S. 239. — Nishino, Über Diphtheriebacillenträger. Zentralbl. f. Bakteriol., Parasitenk. u. Infektionskrankh., Abt. I Orig., **53**, H. 4. 1910. — Park, Ref. nach Neisser und Gins in Kolle-Wassermann. — Praussnitz, Bakt. Untersuchungen über Wunddiphtherie. Sitzung d. med. Sektion d. Vaterländ. Ges. f. schlesische Kultur v. 18. VI. 1920. — Reinhardt, Zur Kenntnis der Hautdiphtherie. Virchows Arch. f. pathol. Anat. u. Physiol. **205**, H. 3. 1911. — Roux und Jersin, Ann. de l'inst. Pasteur 1888, 1889 u. 1890. — Sacquépée, Diphtheriebacillenträger. Bull. de l'inst. Pasteur 1910, Nr. 16; Ref. von Neisser und Gins in Kolle-Wassermann. — Schäffer, Berl. klin. Wochenschr. 1916, S. 38. — Schottmüller, Ein Fall von Wunddiphtherie mit Diphtheriebacillen. Dtsch. med. Wochenschr. 1895, Nr. 17. — Schödel, Münch. med. Wochenschr. 1900, Nr. 26. — Schucht, Zur Kenntnis der diphtherischen Hautentzündung besonders der durch echte Diphtheriebacillen hervorgerufenen. Arch. f. Dermatol. u. Syphilis, Orig. **85**, 105. 1908. — Schmid, Über Wunddiphtherie. Münch. med. Wochenschr. 1919, Nr. 3. — Slater, Ref. im Zentralbl. f. Chirurg. 1908, Nr. 13. — Sobernheim und Nagel, Berl. klin. Wochenschr. 1918, Nr. 32. — Spiess, Dtsch. med. Wochenschr. 1920, Nr. 8. — Stöhr-Süssmann, Ein Fall von Wunddiphtherie. Bruns' Beitr. z. klin. Chirurg. **116**, 465. — Tavel, Über Wunddiphtherie. Dtsch. Zeitschr. f. Chirurg. **14**. 1901. — Trumpp, Diphtherie. Im Handb. von Pfaundler und Schlossmann **1**. Zweite Hälfte. — Tuteur, Über einige seltene Befunde bei Diphtherie. Ref. Münch. med. Wochenschr. 1911, Nr. 26. — Weinert, 1. Über das häufige Vorkommen von Wunddiphtherie. Münch. med. Wochenschr. 1918, Nr. 51; 2. Wund- und Narbendiphtherie. Münch. med. Wochenschr. 1919, Nr. 9. — Wiesner-Küttner, Zentralbl. f. Chirurg. 1920, S. 36. — Wieting, Wunddiphtherie und Hospitalbrand. Münch. med. Wochenschr. 1913, Nr. 1. — Wright und Emerson, Über das Vorkommen des Bact. diph. außerhalb des Körpers. Zentralbl. f. Bakteriol., Parasitenk. u. Infektionskrankh., Abt. I Orig., **16**. 1894. — Züllich, Wunddiphtherie und Wunddiphtheroid. Bruns' Beitr. z. klin. Chirurg. **82**. 1912.

Digitized by Google
Original from UNIVERSITY OF CALIFORNIA
Generated on 2019-05-24 17:33 GMT / http://hdl.handle.net/2027/uc1.b3753216
Public Domain in the United States, Google-digitized / http://www.hathitrust.org/access_use#pd-us-google

(Aus der Chirurgischen Universitätsklinik zu Leipzig [Direktor: Geh. Medizinalrat Prof. Dr. E. Payr].)

Die bewegliche X. Rippe als Stigma enteroptoticum.

Von

Dr. Hermann Kästner,

Assistenzarzt der Klinik.

(Eingegangen am 28. September 1921.)

Die hohe Bedeutung konstitutioneller Momente für die Pathogenese der Eingeweidesenkung, die erst jüngst Payr ausführlich auseinandergesetzt hat, ist heutzutage allgemein anerkannt. Die daraus sich ergebenden Folgerungen für die Erkennung, Voraussage und Behandlung dieser so ungemein weitverbreiteten Volkskrankheit bedingen ein lebhaftes Interesse am weiteren Ausbau und Abgrenzung der in Frage stehenden Konstitutionstypen, deren verschiedene, in fließendem Übergang zueinander sich zeigende Abarten am umfassendsten sich im Begriff der Asthenie auskrystallisiert haben. Macht nun auch bei theoretisch gut begründeter Umgrenzung eines Konstitutionstypus die Einreihung eines bestimmten Individuums oft genug Schwierigkeiten, so ist zwar in vielen Fällen bei entsprechender Erfahrung im Bunde mit einer gewissen Intuition ein Urteil möglich, jedoch ist das Bedürfnis nach sicheren konstitutionellen Kennzeichen gleichwohl ein recht großes.

Am meisten Vertrauen verdienen hierbei solche Befunde, bei denen ein realer Zusammenhang mit der betreffenden Konstitutionsanomalie erweislich ist, sei es, daß der Befund eine Folge der Konstitutionsanomalie ist oder seinerseits eine begünstigende Vorbedingung für das Auftreten der Anomalie ist oder endlich beide Folgeerscheinungen derselben beiden kausal übergeordneten Momente sind. Andere Möglichkeiten eines realen Zusammenhanges sind nicht denkbar. Bei vielen konstitutionellen Kennzeichen müssen wir auf den Nachweis eines solchen realen Zusammenhanges mehr oder weniger vollständig verzichten. Wir müssen uns damit begnügen, in dem oft beobachteten gleichzeitigen Vorkommen eines Kennzeichens bei einem Konstitutionstyp eine Regel, eine Gesetzmäßigkeit zu sehen, und so durch Induktion in dem Kennzeichen für den einzelnen Fall einen Erkenntnisgrund für das Vorhandensein einer Konstitutionsanomalie zu gewinnen. Hierher gehört ein großer Teil der sog. Degenerationsstigmen.

Digitized by Google

Original from UNIVERSITY OF CALIFORNIA

Generated on 2019-05-24 17:34 GMT / http://hdl.handle.net/2027/uc1.b3753216
Public Domain in the United States, Google-digitized / http://www.hathitrust.org/access_use#pd-us-google

Ich verstehe hier unter Stigma eine einzelne morphologische oder auch funktionelle Varietät, die an und für sich für ihren Träger ziemlich belanglos, denselben von vornherein zum Angehörigen eines bestimmten Konstitutionstyp stempelt.

Stiller hat in diesem Sinne als sicheres Stigma seiner asthenischen Konstitutionsanomalie die bewegliche X. Rippe aufgestellt, und von der Bedeutung und Berechtigung dieses Stigmas soll in folgendem die Rede sein.

Seine Beurteilung ist erschwert durch die außerordentlich weite Fassung und wenig scharfe Abgrenzung der asthenischen Konstitutionsanomalie. So wurde die bewegliche X. Rippe nicht nur ein Stigma asthenicum, sondern zugleich ein Stigma neuroticum, dyspepticum, atonicum und enteroptoticum. Die Ausdehnung des asthenischen Konstitutionsspektrums (Payr), an dessen beiden Enden wir einerseits den Lymphatismus, andererseits den Habitus phthisicus zu suchen haben, bringt es mit sich, daß überhaupt eine sehr große Zahl der zu ärztlicher Beobachtung kommenden Personen in diesen Bereich einzubeziehen ist. Bedenken wir nun, worauf wir unten noch ausführlicher eingehen, daß die bewegliche X. Rippe eine außerordentlich häufige Varietät darstellt, so müssen wir, nach den Gesetzen der Wahrscheinlichkeitsrechnung, von vornherein ein nicht seltenes Vorkommen derselben bei Asthenikern erwarten, und es bedarf großer Vorsicht in der Aufstellung der beweglichen X. Rippe als Stigma asthenicum, insbesondere aber auch einer Prüfung der morphologischen Bedeutung des Befundes einer beweglichen X. Rippe, sowie ihres etwa möglichen realen Zusammenhanges mit der Asthenie.

Nach der üblichen Darstellung finden beim Menschen in der Norm nur die I. bis VII. Rippe als Costae verae direkten Anschluß an das Brustbein. Die VIII. bis X. schließen sich als Costae spuriae zum knorpeligen Rippenbogen zusammen. Die XI. bis XII. endigen frei als Costae fluctuantes in der Brustwand. Sie entbehren auch des Knorpels. In einer Reihe von Fällen ermangelt auch die X. Rippe der festen Verbindung mit dem Rippenbogen, entweder ist sie nur ligamentär verbunden, oder sie endet, wie die XI. und XII., frei in der vorderen Brustwand.

Eine größere Statistik über die Häufigkeit der beweglichen X. Rippe liegt, soviel ich sehe, noch nicht vor. Sicher schwankt diese Häufigkeit auch nach der Zusammensetzung des Beobachtungsmaterials. Ich habe in den letzten Monaten häufig die Kranken der einzelnen Stationen unserer Klinik auf das Vorhandensein einer beweglichen X. Rippe untersucht und schätze danach ihre Häufigkeit auf 30—40%. Ich fand dabei Fälle, in denen die Beweglichkeit der X. Rippe eine so undeutliche war, daß Zweifel bestand, ob schon eine Costa X. fluctuans anzunehmen

Digitized by Google
Original from UNIVERSITY OF CALIFORNIA
Generated on 2019-05-24 17:34 GMT / http://hdl.handle.net/2027/uc1.b3753216
Public Domain in the United States, Google-digitized / http://www.hathitrust.org/access_use#pd-us-google

war. Bisweilen war die Beweglichkeit nur auf einer Seite nachweisbar, und zwar häufiger links als rechts. Auch sah ich Fälle, wo die X. Rippe mit ihrem vorderen Ende völlig frei in der vorderen Brustwand endigte, wo dieselbe jedoch etwa 2 cm hinter der Kuppe eine so feste, fibröse Verbindung mit dem Rippenbogen zeigte, daß man nicht von einer beweglichen X. Rippe sprechen konnte. Die stigmatische Bedeutung einer solchen frei endigenden, aber doch festen X. Rippe ist um so unklarer, als der Knorpeldefekt, auf den Stiller fast noch größeren Wert legt als auf die Beweglichkeit, hier zweifellos vorhanden war. Einen Unterschied der Häufigkeit der beweglichen X. Rippe bei Männern und Frauen konnte ich nicht feststellen.

Tandler fand an Leichen die X. Rippe bei einer sehr großen Zahl von Menschen frei. Meinert fand bei 100 Leichen 97 mal eine längere, ligamentöse, fibröse Befestigung der X. Rippe am Rippenbogen und dadurch bedingte Beweglichkeit. Ebenso traf Feldmann unter 160 Leichen in den meisten Fällen nur eine fibröse Verbindung der Costa X. Sehr oft war die Knorpelspitze ganz frei. Eine knorpelige Fixierung war die Ausnahme. Ähnliche Befunde konnte er bei 29 Säuglingen erheben. Diese Häufigkeit der Costa X. fluctuans bei der anatomischen Untersuchung entspricht wohl nicht der klinischen Erfahrung. Zweig, auf dessen Befunde ich unten noch weiter eingehe, erklärte sich die Differenz der anatomischen und klinischen Resultate durch das Fehlen des Turgors an der Leiche, wodurch eine Beweglichkeit der Rippen entsteht, welche im Leben durch die straffen Anheftungsbänder den Eindruck einer nicht beweglichen X. Rippe gemacht haben. Stiller hat ebenfalls die kadaveröse Auflockerung für das Zustandekommen der anatomischen Ergebnisse verantwortlich gemacht, betont auch, daß er überhaupt für das Entscheidende den Knorpeldefekt ansehe, der allerdings in vivo in der freien Beweglichkeit und einem gewissen Abstand zwischen Rippenbogen und Spitze der X. Rippe sich dokumentiere. Jedenfalls muß man Stiller recht geben, wenn er die Frage des anatomischen Äquivalentes des von ihm aufgestellten Begriffes der beweglichen X. Rippe einstweilen für noch nicht eindeutig geklärt hält. Trotzdem aber ist die bewegliche X. Rippe keineswegs eine bedeutungslose Varietät, sondern sie hat zweifellos eine ganz bestimmte genetische und vergleichend anatomische Bedeutung.

Bereits Ruge wies nach, daß das Thoraxskelett des Menschen genetisch deutliche Zeichen einer mächtigen Entfaltung zwar des proximalen Abschnittes, einer Rückbildung aber des distalen Abschnittes der vorderen Brustwand zeigt. So legt sich der Schwertfortsatz ursprünglich wie das übrige Brustbein paarig an. Er verdankt seine Entstehung, gleich wie das übrige Brustbein, den ventralen Enden der Rippen, die beiderseits zur Sternalleiste zusammentreten, und zwar

Digitized by Google
Original from UNIVERSITY OF CALIFORNIA
Generated on 2019-05-24 17:33 GMT / http://hdl.handle.net/2027/uc1.b3753216
Public Domain in the United States, Google-digitized / http://www.hathitrust.org/access_use#pd-us-google

kommen für diesen Teil des Brustbeins die VIII., IX., vielleicht auch die X. Rippe, in Betracht. Später wird dieser Teil des Brustbeins zu einem unbedeutenden Anhange, dem Schwertfortsatz. Die Rippen lösen sich distal, caudokranial fortschreitend, vom Brustbein los.

Dasselbe zeigt die vergleichende Anatomie. Die Rippenzahl (Payr) geht von 24 Paaren beim Faultier auf 17 bei den Halbaffen, 13 bis 12 bei den Anthropoiden zurück. Immer aber bleiben die dorsalen Abschnitte der Rippen länger erhalten. Die Rückbildung betrifft zuerst die ventralen Teile und beginnt mit einer Loslösung der Rippenknorpel vom Brustbein, bzw. vom knorpeligen Rippenbogen. Zweifellos hängt das mit der Entwicklung des aufrechten Ganges zusammen: die Last der Eingeweide bedarf hier nicht mehr so wie bei den Vierfüßlern der Stütze einer besonders festen ventralen Rumpfwand. Das die Eingeweide umschließende Spangensystem kommt jetzt in der Abdominal- und Lumbalgegend ganz zum Wegfall. Die Schwererichtung wird eine cephalocaudale an Stelle einer dorsoventralen. Gleichzeitig mit dieser Verkürzung des Brustkorbes wird mit dem Erwerb des aufrechten Ganges, aber auch schon bei kletternden Tieren, der ursprünglich kielförmig lange und schmale Thorax allmählich breiter, eine Entwicklung, die wir ontogenetisch in der ursprünglich hauptsächlich sagittal ausgebildeten Thoraxform des menschlichen Foetus und deren späterer Abflachung wiedererkennen.

Bei den meisten Säugetieren beträgt die Zahl der das Brustbein erreichenden Rippen mehr als beim Menschen, nämlich 8, 9 und mehr, nur bei den Chiropteren, den Fledermäusen, Vampyren, sinkt die Zahl der das Brustbein erreichenden Rippen auf 6 herab, was mit der ungewöhnlichen Bewegungsart und Muskelphysiologie dieser Tiere zusammenhängt.

Als Zeugnisse der beim Menschen im distalen Bereich des Thoraxskelettes sich abspielenden Umbildungs- und Rückbildungsprozesse haben zahlreiche hier beobachtete Varietäten zu gelten. Ruge fand ausnahmsweise 8 wahre Rippen beim Menschen. Bei einem 58jährigen Mann war am Schwertfortsatz ein Rippenrudiment vorhanden, das zweifellos der VIII. Rippe angehörte. Bisweilen löst sich auch die VII. Rippe vom Brustbein los. Mitunter werden in der Verlängerung der IX., X. und XI. Rippe isolierte, in die breiten Bauchmuskeln eingestreute Knorpelstückchen angetroffen als Überreste ihrer sonst völlig reduzierten medialen Abschnitte. Auch Rabl konnte die Variabilität in Zahl und Ausbildung der distalen Rippen bestätigen. Er fand bei 640 Leichen 40mal die Zahl der Rippen vermehrt. Dabei kamen Lendenrippen 6mal so häufig vor als Halsrippen, ein Beweis, daß tatsächlich die Umbildungsvorgänge vorwiegend den distalen Thoraxabschnitt betreffen.

Digitized by Google
Original from UNIVERSITY OF CALIFORNIA
Generated on 2019-05-24 17:33 GMT / http://hdl.handle.net/2027/uc1.b3753216
Public Domain in the United States, Google-digitized / http://www.hathitrust.org/access_use#pd-us-google

Sehr interessant ist, daß bei den Japanern (Baelz) durchweg eine bewegliche X. Rippe nachzuweisen ist. Die ursächliche Bedeutung der kalkarmen Reisnahrung scheint wenig einleuchtend, die Annahme einer Rasseneigentümlichkeit sehr überzeugend.

Die hier nur kurz angedeuteten anatomischen, genetischen und vergleichend-anatomischen Momente sprechen eindeutig dafür, daß der Befund einer beweglichen X. Rippe der Ausdruck stammesgeschichtlicher Umbildungsvorgänge ist. Er kann somit unmöglich eine Minderwertigkeit der Konstitution, der Erbmasse einer Persönlichkeit, ausdrücken, kann sie unmöglich zum Träger eines bestimmten Erbleidens (Payr) stempeln, d. h. er kann kein degeneratives Stigma darstellen, sondern er enthält nicht einmal einen Rückschlag, einen Atavismus, er ist vielmehr ein anthropomorphes Stigma, ein Zeichen für die Weiterentwicklung der Menschheit (Tandler).

Stiller hat gegen diese Anschauung in temperamentvoller Polemik die Unumstößlichkeit seiner ihm in viel tausend Fällen bestätigten Beobachtungen aufrechterhalten und hat danach, wenn wirklich die bewegliche X. Rippe ein anthropomorphes Stigma ist, der Weiterentwicklung der ganzen Menschheit eine schlechte Prognose stellen wollen.

Es muß der Biologie überlassen werden, zu dieser kühnen Behauptung Stellung zu nehmen. Jedenfalls muß es als sehr bedenklich gelten, eine Ansicht von so ungeheurer Tragweite auf eine einzige Reihe doch recht subjektiver Beobachtungen gründen zu wollen.

Wenn wir die bewegliche X. Rippe als konstitutionell degeneratives Zeichen ablehnen, so soll damit keineswegs gesagt sein, daß Variationen von ontogenetischer und phylogenetischer Bedeutung nicht auch pathologische Bedeutung gewinnen können. Leicht verständlich ist dies bei Befunden, die an einen genetisch früheren Zustand erinnern. Ontogenetisch handelt es sich hierbei um Embryonismus (Tandler) und Infantilismus, phylogenetisch um Rückschläge, um Atavismen. Bei diesen „Anachronismen" treffen wir Einrichtungen, die mit den augenblicklichen Lebensnotwendigkeiten des Individuums oder der Spezies nicht übereinstimmen. Für die daraus sich ergebende Disposition für krankhafte Vorgänge lassen sich mühelos Beispiele beiziehen.

Weiterhin treffen wir Befunde, die als Abweichungen von der Norm Zeugnisse für die stammesgeschichtliche Weiterentwicklung des homo sapiens darstellen. Da solche Befunde, als im Interesse der Spezies liegend, Anpassungen an die obwaltenden Lebensnotwendigkeiten darstellen, so sind pathologische Folgeerscheinungen nicht gerade wahrscheinlich, aber doch denkbar, dann nämlich, wenn ein stammesgeschichtlich gleichsam frühreifes oder vorzeitig gealtertes Organ im übrigen Organismus noch nicht die entsprechenden Bedingungen vorfindet.

Digitized by Google
Original from UNIVERSITY OF CALIFORNIA
Generated on 2019-05-24 17:33 GMT / http://hdl.handle.net/2027/uc1.b3753216
Public Domain in the United States, Google-digitized / http://www.hathitrust.org/access_use#pd-us-google

So beobachten wir bei einem in progressiver Metamorphose befindlichen, stammesgeschichtlich gleichsam frühreifen Organ, dem Gehirn, oft ein Mißverhältnis zur Kapazität des Beckens und daraus sich ergebende Schwierigkeiten beim Geburtsakte. Auch der Fortschritt kann also gefährlich werden.

Unter den stammesgeschichtlichen regressiven Metamorphosen denke ich hier nur an die Fälle, in denen ein in der Norm gut ausgebildetes Organ in einem geringen Prozentsatz der Fälle als in Rückbildung begriffen, stammesgeschichtlich gealtert, erscheint, in denen also im Gegensatz zu den oben erwähnten Atavismen der normale Zustand der phyletisch ältere, die Variation, der phyletisch jüngere ist. Hierher würden gehören die Rückbildung des Weisheitszahnes, die Reduktionsprozesse im Bereiche der distalen Rippen, insbesondere der Befund einer Costa X. fluctuans, möglicherweise auch die von manchen für den Menschen angenommene Rückbildung der Brustdrüse.

Auch solche Befunde können gelegentlich pathologische Bedeutung gewinnen, besonders vielleicht, wenn ein Einfluß der Domestikation und Kultur für die betreffenden Reduktionsprozesse zu erweisen ist. Immer aber wird ein solcher pathologischer Prozeß sich gleichsam akzidentell mit dem betreffenden Entwicklungsvorgang verbinden, muß sich für den einzelnen Fall ein pathogenetischer Zusammenhang aufdecken lassen. Niemals aber können wir — nach unseren bisherigen Anschauungen — zugeben, daß ein solcher Entwicklungsvorgang[1]) an sich schon eine essentielle pathologische Bedeutung hat, und darum muß aus all diesen Erwägungen heraus die bewegliche X. Rippe als degeneratives Stigma das größte Mißtrauen herausfordern.

Um die theoretischen Erörterungen abzuschließen, sei der Versuch gemacht, einen realen Zusammenhang der beweglichen X. Rippe mit der Asthenie, insbesondere mit der Enteroptose, die ich hier besonders im Auge habe, zu konstruieren. Man könnte daran denken, daß mit der Rückbildung der distalen Rippen, insbesondere mit der Lockerung der X. Rippe, die Zwerchfellinsertion an Festigkeit ihrer Ansatzpunkte verliert und damit die für den intraabdominalen Druck (Lungensaugkraft, Payr) so wichtige Zwerchfellmechanik geschädigt wird. Es könnte mit der Lockerung der X. Rippe gleichsam eine der Spreizen für die Spannseile gelockert werden, die den Spannungsdruck in der Bauchhöhle regulieren (Schatz). Ich kann mir nicht denken, daß das geringe Ausmaß von Beweglichkeit, das die Costa X. fluctuans darbietet, eine mechanisch wesentliche Quote für das Zustandekommen der Enteroptose bedeuten soll, muß es namentlich im Anschluß an die obigen Ausführungen für unwahrscheinlich halten, daß die Spezies mit

[1]) Der betreffende Entwicklungsvorgang kann für den pathologischen Prozeß keinen Determinationsfaktor (Roux), stets nur einen Realisationsfaktor darstellen.

Digitized by Google
Original from UNIVERSITY OF CALIFORNIA
Generated on 2019-05-24 17:34 GMT / http://hdl.handle.net/2027/uc1.b3753216
Public Domain in the United States, Google-digitized / http://www.hathitrust.org/access_use#pd-us-google

dem Erwerb des aufrechten Ganges, der die Vorbedingung und Gefahr der Eingeweidesenkung mit sich brachte, mit der Reduktion der distalen Rippen das Maß der Festigkeit der vorderen Bauchwand herabgesetzt hätte, wenn damit das Auftreten der Eingeweidesenkung noch mehr begünstigt worden wäre.

Auch eine andere der eingangs aufgeführten Möglichkeiten eines Zusammenhanges der Costa X. fluctuans mit der Asthenie, speziell mit der Enteroptose, daß nämlich beide Ausdruck und Folge derselben konstitutionellen Anomalie, etwa einer allgemeinen Schwäche der Bindesubstanzen darstellen, möchte ich ausdrücklich abweisen. Nachdem Payr überzeugende Gründe dafür gebracht hat, daß wir bei der ptotischen Konstitution als primäre Ursache eher eine allgemeine Muskel- und Gefäßschwäche, hingegen nicht oder nur sekundär eine Bindegewebsunterwertigkeit anzuschuldigen haben, fehlt auch diesem Erklärungsversuch der rechte Boden.

Fragen wir nun, wie weit die Empirie die stigmatische Bedeutung der Costa X. fluctuans rechtfertigt, so erlaubt dieses Zeichen als Stigma atonicum, dyspepticum und neuroticum wegen der stark subjektiven Umgrenzung der in Frage kommenden Anomalien nur schwer eine sichere Kontrolle. Hingegen wäre die bewegliche X. Rippe als Stigma enteroptoticum sehr wertvoll, und gerade in dieser Beziehung hat ihm Stiller auch eine besonders hohe praktische Bedeutung beigemessen. Klinische Nachprüfungen der Stillerschen Beobachtungen sind, soviel ich sehe, nur von Zweig gemacht worden.

Zweig fand bei einem Material von 100 Fällen in 50 Fällen eine bewegliche X. Rippe, und zwar ungefähr in demselben Verhältnis bei Männern wie bei Frauen. Dabei fand sich die Costa X. fluctuans in 65% aller nervösen Dyspepsien und in 67% aller Enteroptosen, außerdem fand sie sich in 17 Fällen, bei denen weder nervös-dyspeptische Symptome, noch eine Enteroptose vorhanden war. Nach ihm leiden also die weitaus überwiegende Zahl der mit Costa X. fluctuans behafteten Personen an nervöser Dyspepsie, ein kleiner Teil hat niemals Symptome eines nervösen Magenleidens geboten. Er kommt zu dem Schlusse, daß die bewegliche X. Rippe zur Diagnosestellung eines nervösen Magenleidens mit herangezogen werden kann, ohne ein sicheres Stigma neurasthenicum zu bilden. Zweigs Stellungnahme ist also weder absolut ablehnend, noch unbedingt zustimmend. Zu beachten ist, daß sein Material fast ausschließlich aus Magen-Darmkranken bestand. Der hohe Prozentsatz von Magenkranken unter seinen Fällen mit Costa X. fluctuans ist also nicht sehr verwunderlich. Ferner sind auch bei Zweig die Krankheitsbilder und die Untersuchungsmethoden etwas unsicher. Selbst Stiller wird zugeben, daß die Diagnose einer nervösen Dyspepsie vielfach nur eine Diagnose per exclusionem darstellt. Wenig zuverlässig

Digitized by Google
Original from UNIVERSITY OF CALIFORNIA
Generated on 2019-05-24 17:34 GMT / http://hdl.handle.net/2027/uc1.b3753216
Public Domain in the United States, Google-digitized / http://www.hathitrust.org/access_use#pd-us-google

erscheint uns auch jetzt die Bestimmung der Lage und Größe des Magens durch die Kohlensäureaufblähung und die Perkussion, bzw. durch Gastrodiaphanie und die Sondenpalpation. — Soll sich die Costa X. fluctuans als Stigma enteroptoticum und atonicum bewähren, so dürfte wohl heutzutage die Röntgenuntersuchung als allgemein anerkannte und eindeutige Untersuchungsmethode gelten.

Gerade Stiller wird allerdings wahrscheinlich diese Methode nicht mit voller Zustimmung zulassen. Hat doch Stiller immer wieder den Satz verfochten, daß die Schwere und adstringierende Wirkung des Wismut Form und Lage des Magens beeinflußt, daß die Wismutbrille des Röntgenologen nur ein verzerrtes Magenbild erkennen lasse. Durch die zahlreichen Nachprüfungen von Hesse, Groedel, Seybarth u. a. ist die Unhaltbarkeit dieser Einwände erwiesen. Aber auch schon von vornherein konnten die Stillerschen Einwendungen nicht dazu dienen, die ganze Methode zu diskreditieren, konnten vielmehr nur den Anlaß geben, den Einfluß der Kontrastmahlzeit auf das Verhalten des Magens zu studieren.

Denn unsere Sinnesempfindungen (Helmholtz) sind „Zeichen, die auf etwas Reales hinweisen", und wir werden diesem Realen um so näher kommen, je genauer wir die Beeinflussungen studieren, die diese Zeichen, teils durch die besondere Organisation unserer Sinnesorgane, teils durch die von uns willkürlich gesetzten Versuchsbedingungen erleiden. Kein Mensch wird jemals geglaubt haben, daß ein Carcinom identisch ist mit dem Bild, das uns ein feinstes Gewebsstückchen nach mannigfachen Vorbereitungen und Färbung liefert, und doch wird niemand auf die Untersuchung mit der „Hämatoxylinbrille" des Histologen verzichten wollen.

Für unsere Untersuchungen müssen wir beachten, daß die Schwere der Kontrastmahlzeit unter Umständen einen etwas zu tiefen Stand des caudalen Magenpoles anzeigt. Allerdings hat auch die radiologische Diagnose der Gastroptose Grenzfälle, bei denen der Entscheid schwer fällt. Diese Schwierigkeit beruht aber nicht eigentlich auf einem Mangel der Untersuchungsmethode, ist vielmehr eher ein Zeichen für die Feinheit der Methode und ist begründet in erster Linie in der noch immer relativ großen Unsicherheit in der Begriffsbestimmung der Gastroptose. Ich kann hier nicht die ganze schwierige Frage des radiologischen Bildes der Gastroptose erörtern. Trotz zahlreicher berechtigter Einwände wird man für eine erste Orientierung auf die Angabe der Lage der kleinen und großen Kurvatur, sowie des Pylorus zu bestimmten Punkten, nämlich zum Nabel, zur Höhe der Darmbeinkämme, zur Symphyse und zu den Lendenwirbelkörpern nicht verzichten. Daß freilich eine einzelne Angabe sehr irreführend sein kann, erhellt aus der großen Variabilität der Stellung des Nabels, der nach den An-

Digitized by Google
Original from UNIVERSITY OF CALIFORNIA
Generated on 2019-05-24 17:35 GMT / http://hdl.handle.net/2027/uc1.b3753216
Public Domain in the United States, Google-digitized / http://www.hathitrust.org/access_use#pd-us-google

gaben Haußmanns im Liegen 2—10 cm oberhalb der Interspinallinie liegen kann.

Simmonds kam bei seinen Leichenuntersuchungen zu dem Ergebnis, daß in der Norm die kleine Kurvatur und der Pylorus im Liegen von der Leber bedeckt sind. Daß dies beim Röntgen im Stehen nicht der Fall ist, beweist ihm eine normale große Verschieblichkeit des Pylorus. Jedenfalls sind nach Simmonds Form und Lage des Magens auch in der Norm großen Schwankungen unterworfen. Haußmann kommt auf Grund palpatorischer Untersuchungen zu dem Resultat, daß der normale Pylorus von der Leber bedeckt ist und nicht palpiert werden kann. Ein palpabler Pylorus ist nach ihm fast immer ptotisch, um so mehr, je mehr gleichzeitig die Verschieblichkeit des Pylorus zunimmt. Als ptotisch bezeichnet er eine große Kurvatur, die mehr als 4 cm unterhalb des Nabels liegt.

Röntgenologisch unterschied Moro drei Grade der Gastroptose:

I. Kleine Kurvatur nur wenig unterhalb des Schwertfortsatzes, große Kurvatur beinahe in Nabelhöhe.

II. Kleine Kurvatur noch oberhalb, große unterhalb der Nabelhorizontalen.

III. Beide Kurvaturen unterhalb des Nabels.

Moros ersten Grad der Gastroptose, der, wie er selbst angibt, oft keine Beschwerden macht, kann ich keinesfalls — für die Untersuchung im Stehen — als pathologisch anerkennen. Wenigstens treffen wir diesen Befund unter unserem Material ganz ungemein häufig.

Groedel findet den normalen unteren Magenpol bei Männern 10,5 cm (6—15,5 cm), bei Frauen 3—13,5 cm von der Symphyse entfernt.

Schlesinger läßt nur Fälle, deren große Kurvatur handbreit unterhalb der Nabelhorizontale liegt, als ptotisch gelten. Was darüber liegt, gehört in das Gebiet des physiologischen Langmagens.

Eine Einigung darüber, welcher Stand der großen Kurvatur als ptotisch zu gelten hat, ist nicht erzielt. Viel hängt auch vom sonstigen Körperbau, insbesondere vom Skelett, ab. Bei einem relativ kurzen Thorax mit breiter unterer Apertur hat schon ein geringerer Tiefstand der großen Kurvatur als ptotisch zu gelten. Ich möchte die in folgendem beschriebenen Fälle für meine Zwecke hinsichtlich der Lage des Magens in vier Gruppen teilen, wobei ich mir der Willkürlichkeit bei der Beurteilung der Grenzfälle wohl bewußt bin:

I. Die große Kurvatur liegt oberhalb des Nabels oder gerade in Nabelhöhe.

II. Die große Kurvatur liegt etwas unterhalb des Nabels, 1 bis $1^1/_2$ Querfinger. Sehr häufiger Befund.

Digitized by Google
Original from UNIVERSITY OF CALIFORNIA
Generated on 2019-05-24 17:34 GMT / http://hdl.handle.net/2027/uc1.b3753216
Public Domain in the United States, Google-digitized / http://www.hathitrust.org/access_use#pd-us-google

III. Große Kurvatur etwa 2 Querfinger bis handbreit unterhalb des Nabels. Mittlere Gastroptose.

IV. Große Kurvatur mehr als handbreit unterhalb des Nabels. Hochgradige Gastroptose.

Um in Grenzfällen Entscheidung zu geben, werden von den Autoren noch einige radiologische Symptome beachtet, die teils als Begleiterscheinungen der eigentlichen Ptose, teils als präptotische Stadien zu gelten haben. Hierher gehören folgende Punkte:

1. An Stelle der normal meist etwas mit dem unteren Pol nach rechts gerichteten Längsachse hängt der Magen vertikal herab, hängt in hochgradigen Fällen sogar mit dem unteren Pol nach links über.

2. Veränderung der Magenblase: dieselbe kann längs ausgezogen sein. Ihre Achse kann dabei entweder, wie die Längsachse des übrigen Magens, vertikal gerichtet sein, oder sie verläuft im Winkel zu ihr. Doch beschreibt Groedel auch Fälle von Gastroptose mit verkleinerter Magenblase.

3. Viel Gewicht wird von den Autoren auf die abnorme Beweglichkeit und Verschieblichkeit des Pylorus gelegt, die nicht nur ein Symptom, sondern zugleich eine wesentliche Vorbedingung der Gastroptose sein soll. Es liegt mir fern, dieser von gewichtigen Namen vertretenen Anschauung an dieser Stelle entgegenzutreten. Allerdings finde ich, daß oft Mägen, die im Stehen mit der großen Kurvatur oberhalb des Nabels liegen und sich in keiner Weise als ptotisch erweisen, beim Vergleich mit der Durchleuchtung im Liegen oder auch bei bloßer Röntgenpalpation eine beträchtliche Verschieblichkeit des Pylorus zeigen. Ich bin zweifelhaft, ob man sonst normale Mägen nur wegen dieses Symptoms schon als präptotisch bezeichnen soll.

Um nun den Wert der Costa X. fluctuans als Stigma enteroptoticum zu prüfen, untersuchte ich auf Anregung von Herrn Geheimrat Payr eine Anzahl von Fällen mit beweglicher X. Rippe radiologisch auf Gastroptose. Da das Zeichen nach seinem Entdecker die Möglichkeit bietet, auch beim Fehlen sonstiger Symptome die Enteroptose zu erkennen, so mußte sich sein Nutzen am augenscheinlichsten an einem gemischten Material erweisen. Mir stand zu diesem Zwecke der Krankenbestand unserer Klinik zur Verfügung, und ich ging in der Weise vor, daß ich systematisch die Patienten der einzelnen Stationen ohne Rücksicht auf ihre Erkrankung auf das Vorhandensein einer beweglichen X. Rippe untersuchte. Im Gegensatz zu Zweigs Klientel fanden sich hier neben einem gewissen Prozentsatz von Magen-Darmkranken auch sehr viele Fälle, die in gar keiner Beziehung zur Asthenie standen. Von den Patienten, die beiderseits eine bewegliche X. Rippe eindeutig erkennen ließen, bei denen also das Stillersche Zeichen sicher positiv war, nahm ich in 28 Fällen eine radiologische Magenuntersuchung vor.

Digitized by Google
Original from UNIVERSITY OF CALIFORNIA
Generated on 2019-05-24 17:34 GMT / http://hdl.handle.net/2027/uc1.b3753216
Public Domain in the United States, Google-digitized / http://www.hathitrust.org/access_use#pd-us-google

Sämtliche Fälle wurden nach genügender Entleerung des Magen-Darmkanals und Einnahme von 400 g Bariummahlzeit im Stehen durchleuchtet. Fast in allen Fällen wurde das Ergebnis noch durch eine Röntgenaufnahme fixiert. Auch die weitere Magenentleerung wurde vor dem Leuchtschirm kontrolliert.

Zunächst führe ich 11 Fälle an, bei denen keine Ptose vorlag, auch keine präptotischen Symptome nachzuweisen waren.

1. 36jähriger Mann, Mesenterialdrüsentuberkulose. Kein Habitus asthenicus. Röntgenbefund: Siphonförmiger Magen. Pylorus in Höhe von L_3, 3 Querfinger oberhalb des Nabels. Kleine Kurvatur 2 Querfinger oberhalb des Nabels. Große Kurvatur in Nabelhöhe, gut 1 Querfinger oberhalb der Darmbeinkämme. Guter Tonus.

2. 18jähriger Mann, Magendarmkatarrh, etwas asthenischer Habitus. — Siphonförmiger Magen, mit der Längsachse schräg nach rechts unten gerichtet. Pylorus in Höhe von L_2. Große Kurvatur 3 Querfinger oberhalb des Nabels und der Darmbeinkämme. Kräftiger Tonus.

3. 17jähriger Mann, kein asthenischer Habitus. — Siphonförmiger Magen, leicht schräg nach rechts unten gerichtet. Pylorus in Höhe von L_3. Große Kurvatur in Nabelhöhe 1 Querfinger oberhalb der Darmbeinkämme. Guter Tonus.

4. 29jähriger Mann, wegen Appendicitis acuta eingeliefert. Etwas asthenischer Habitus. — Schräg nach rechts unten gerichteter Magen von Siphonform. Pylorus am Übergang von L_2 zu L_3. Große Kurvatur oberhalb des Nabels, 2 Querfinger oberhalb der Darmbeinkämme. Kräftiger Tonus.

5. 22jähriges Mädchen, Parametritis chronica. — Leicht schräg nach rechts unten verlaufender Magen von Siphonform. Pylorus in Höhe von L_2. Große Kurvatur in Nabelhöhe, weit oberhalb der Darmbeinkämme. Kräftiger Tonus.

6. 24jähriges Mädchen. Schädelkontusion. Kräftiger Körperbau. — Magen von Stierhornform. Pylorus in Höhe von L_3. Große Kurvatur in Nabelhöhe, 4 Querfinger oberhalb der Darmbeinkämme, normaler Tonus.

7. 54jähriger Mann. Doppelseitiger Leistenbruch. Kräftiger Körperbau, etwas faßförmiger Thorax. — Hochstehender Magen von schräger, von oben links nach rechts unten gerichteter Längsachse und lebhafter Peristaltik. Große Kurvatur 3 Querfinger oberhalb des Nabels, mehr als handbreit oberhalb der Darmbeinkämme. Normaler Tonus.

8. 37jähriger Mann. Ulcus ad pylorum. — Große Kurvatur weit oberhalb des Nabels. Pylorus in Höhe von L_2, etwas nach rechts verzogen. Lebhafte Peristaltik. Dauerspasmen und ausgesprochene Druckempfindlichkeit der Pars pylorica. Kräftiger Tonus. Noch nach 6 Stunden kleiner Rest.

9. 35jähriger Mann. Vorderarmphlegmone. Keine Magenbeschwerden. — Etwas schräg nach rechts unten gerichteter Magen. Pylorus in Höhe von L_3. Große Kurvatur in Nabelhöhe, 1 Querfinger oberhalb der Darmbeinkämme. Normaler Tonus.

10. 43jähriger Mann. Linksseitige Nephrolithiasis. Keine Magenbeschwerden. — Siphonförmiger Magen. Pylorus in Höhe von L_2. Große Kurvatur liegt unterhalb des Nabels, $1^1/_2$ Querfinger oberhalb der Darmbeinkämme. Kräftiger Tonus.

11. 54jähriger Mann. Cholelithiasis. Nabelbruch. Ziemlich kurzer breiter Thorax. — Magen steht mit der großen Kurvatur 3 Querfinger oberhalb des Nabels, reichlich 1 Querfinger oberhalb der Darmbeinkämme. Magen verläuft schräg, anscheinend durch pericholecystitische Verwachsungen gegen die Leber herangezogen. Tonus und Entleerung normal.

Digitized by Google
Original from UNIVERSITY OF CALIFORNIA
Generated on 2019-05-24 17:34 GMT / http://hdl.handle.net/2027/uc1.b3753216
Public Domain in the United States, Google-digitized / http://www.hathitrust.org/access_use#pd-us-google

Trotz Vorhandenseins einer beiderseits gut beweglichen X. Rippe treffen wir also in 11 Fällen die große Kurvatur etwa in Nabelhöhe oder darüber, bei gutem Tonus, lebhafter Peristaltik und normaler Entleerung. Es fehlt hier jeder Anhaltspunkt für die Annahme einer Ptose, Atonie oder Ektasie oder auch eines einer solchen Anomalie vorausgehenden Stadiums. Fall 8 ist durch das Bestehen eines Ulcus ad pylorum, Fall 11 durch pericholecystitische Verwachsungen kompliziert. Dem stelle ich gegenüber 3 Fälle von hochgradiger Ptose:

12. 44jähriger Mann. Periproktitischer Absceß. Habitus asthenicus. Keine Magenbeschwerden. — Lang ausgezogener Magen von Siphonform. Pylorus und kleine Kurvatur in Nabelhöhe. Große Kurvatur handbreit unterhalb des Nabels und der Darmbeinkämme. Mittlere Peristaltik. Schlaffer Tonus. Noch nach 6 Stunden kleiner Rest.

13. 48jährige Frau. Rechtsseitiger Schenkelbruch. Leichte Magenbeschwerden. Nur 1 Partus. Graziler asthenischer Habitus. — Tief herabhängender Magen von schlaffem Tonus. Pylorus in Höhe von L_5, kleine Kurvatur unterhalb des Nabels und der Darmbeinkämme. Große Kurvatur 2 Querfinger oberhalb der Symphyse. Entleerungszeit nur unwesentlich verlängert.

14. 55jährige Frau. Rechtsseitiger Nierentumor. Keine Magenbeschwerden. Längsdilatierter und zugleich nach links verdrängter Magen von Angelhakenform. Pylorus und kleine Kurvatur in Nabelhöhe, dicht unterhalb der Darmbeinkämme. Große Kurvatur handbreit unterhalb des Nabels, etwas schlaffer Tonus. Normale Peristaltik und Entleerung.

Es fanden sich also 3 hochgradige Ptosen, zugleich mit mehr oder weniger deutlichen Zeichen von Atonie. Weiterhin ergaben sich 4 Fälle, die ich als Gastroptosen mittleren Grades anführe.

15. 62jähriger Mann. Hydrocele testis. Kräftiger Körperbau. Breite untere Thoraxapertur. Hängebauch. — Lang ausgezogener, etwas schlaffer Magen von Siphonform. Pylorus in Höhe von L_3, etwas rechts von der Mittellinie. Kleine Kurvatur etwas tiefer, dicht oberhalb des Nabels und der Darmbeinkämme. Große Kurvatur reichlich 3 Querfinger unterhalb des Nabels und der Darmbeinkämme. Normale Peristaltik und Entleerung.

16. 27jähriger Mann. Altes linksseitiges Thoraxempyem, etwas Habitus asthenicus. — Ziemlich lang ausgezogener, vertikal herabhängender Magen von Siphonform. Pylorus und kleine Kurvatur in Höhe von L_3 oberhalb des Nabels. große Kurvatur 3 Querfinger unterhalb des Nabels und der Darmbeinkämme. Etwas schlaffer Tonus. Normale Entleerung.

17. 38jährige Frau. Adhäsionsbeschwerden nach Cholecystektomie. Graziler Körperbau. — Siphonförmiger Magen. Pylorus und kleine Kurvatur in Höhe von L_3. Große Kurvatur reichlich 3 Querfinger unterhalb des Nabels und der Darmbeinkämme. Kräftige Peristaltik. Normaler Tonus. Normale Entleerung.

18. 18jähriges Mädchen. Alte spinale Kinderlähmung, paralytischer Klumpfuß, Mitralstenose, keine Magenbeschwerden. Graziler asthenischer Habitus. — Schmaler, mit seinem tiefsten Punkte etwas nach links überhängender Magen von Siphonform. Pylorus in Höhe von L_4. Kleine Kurvatur dicht oberhalb des Magens. Große Kurvatur etwa 2 Querfinger unterhalb der Darmbeinkämme. Schlaffer Tonus. Wenig lebhafte Peristaltik. Nach 6 Stunden kleiner Rest.

Digitized by Google
Original from UNIVERSITY OF CALIFORNIA
Generated on 2019-05-24 17:34 GMT / http://hdl.handle.net/2027/uc1.b3753216
Public Domain in the United States, Google-digitized / http://www.hathitrust.org/access_use#pd-us-google

Besondere Beurteilung verlangen die letzten 10 Fälle, bei denen die große Kurvatur etwa 1—2 Querfinger unterhalb des Nabels stand. Von diesen rechne ich 3 Fälle zur Gastroptose.

19. 41jähriger Mann. Hydrocele testis. Keine Magenbeschwerden. Kräftiger Körperbau. Siphonförmiger Magen. Pylorus am Übergang von L_3 zu L_4, oberhalb des Nabels, um 2 Wirbelkörperhöhen palpatorisch verschiebbar. Kleine Kurvatur oberhalb des Nabels. Große Kurvatur 1 Querfinger unterhalb des Nabels, noch oberhalb der Darmbeinkämme. Schlaffer Tonus. Wenig lebhafte Peristaltik. Normale Entleerung.

Ich glaube, daß man wegen des schlaffen Tonus und der erheblichen passiven Verschieblichkeit diesen wenig tiefstehenden Magen schon zur Gastroptose rechnen kann.

20. 31jährige Frau. Ulcus ventriculi. Siphonförmiger, vertikal herabhängender Magen von lang ausgezogener Magenblase. An der kleinen Kurvatur typische Ulcusnische. Pylorus am Übergang von L_3 zu L_4. Kleine Kurvatur in Höhe von L_4, noch oberhalb des Nabels. Große Kurvatur 2 Querfinger unterhalb des Nabels und der Darmbeinkämme. Mittlerer Tonus. Lebhafte Peristaltik. 6-Stundenrest.

21. 55jährige Frau. Cholecystitis. Angedeutet faßförmiger Thorax. — Ziemlich lang ausgezogener Magen von Siphonform, längs und quer dilatiert. Pylorus in Höhe von L_2, 4 Querfinger oberhalb des Nabels, nur um eine Wirbelhöhe verschieblich. Kleine Kurvatur 3 Querfinger oberhalb des Nabels. Große Kurvatur $1^1/_2$ Querfinger unterhalb des Nabels, 2 Querfinger unterhalb der Darmbeinkämme. Etwas schlaffer Tonus, mäßig lebhafte Peristaltik. Etwas verzögerte Entleerung.

Hier liegt eine Gastroptose ohne Pyloroptose mit Hypotonie und Ektasie vor. Die folgenden 4 Fälle rechne ich, trotz der relativ tiefstehenden großen Kurvatur, als geringen Tiefstand des Magens, noch nicht zur Gastroptose, wenigstens können wir ein solches Verhalten so außerordentlich häufig beobachten, daß wir es noch als normal bezeichnen müssen.

22. 37jähriger Mann. Icterus catarrhalis. Vor der jetzigen Erkrankung keine Magenbeschwerden. Etwas asthenischer Habitus. — Ziemlich langer, schräg nach unten rechts gerichteter Magen von Stierhornform. Pylorus am Übergang von L_3 zu L_4, palpatorisch nur wenig verschieblich. Große Kurvatur in Nabelhöhe, fast 1 Querfinger oberhalb der Darmbeinkämme. Kräftiger Tonus, lebhafte Peristaltik. Normale Entleerung.

Trotz des relativen Tiefstandes des Pylorus steht die große Kurvatur oberhalb der Darmbeinkämme. Jede Andeutung von Atonie und Ektasie fehlt. Vielleicht liegt ein gewisser Grad von physiologischem Langmagen (Bönninghaus) vor, jedenfalls zählen solche Fälle nicht zur Gastroptose.

23. 60jähriger Mann. Kontusion der Nase. Keine Magenbeschwerden. Etwas Habitus asthenicus. — Siphonförmiger Magen. Pylorus in Höhe von L_3. Kleine Kurvatur ebenfalls in Höhe von L_3, oberhalb des Nabels. Große Kurvatur $1^1/_2$ Querfinger unterhalb des Nabels, sowie der Darmbeinkämme, noch reichlich $1^1/_2$ hand-

Digitized by Google
Original from UNIVERSITY OF CALIFORNIA
Generated on 2019-05-24 17:34 GMT / http://hdl.handle.net/2027/uc1.b3753216
Public Domain in the United States, Google-digitized / http://www.hathitrust.org/access_use#pd-us-google

breit oberhalb der Symphyse. Völlig normaler Tonus. Lebhafte Peristaltik, normale Entleerung.

24. 29jähriger Mann. Wegen Appendicitis acuta aufgenommen. Keine Magenbeschwerden. Kräftiger Körperbau. — Siphonförmiger Magen. Pylorus in Höhe des Überganges von L_3 zu L_4, nur wenig palpatorisch verschieblich. Kleine Kurvatur oberhalb des Nabels. Große Kurvatur 2 Querfinger unterhalb des Nabels, etwa 1 Querfinger unterhalb der Darmbeinkämme. Kräftiger Tonus. Normale Entleerung.

25. 26jähriges Mädchen. Bruch des Nasenbeines. Ziemlich breite untere Thoraxapertur, keine Magenerscheinungen. — Siphonförmiger Magen. Pylorus in Höhe von L_3 oberhalb des Nabels. Große Kurvatur 1 Querfinger unterhalb des Nabels, 1 Querfinger oberhalb der Darmbeinkämme. Tonus und Entleerung normal.

Endlich gehören folgende 3 Fälle, in denen, bei Fehlen von Atonie und Ektasie, die große Kurvatur zwar noch unterhalb des Nabels, aber noch oberhalb der Darmbeinkämme stand, noch in den Bereich des Normalen.

26. 26jähriger Mann. Wegen Appendicitis operiert. Im übrigen keine Magenbeschwerden. — Siphonförmiger Magen. Pylorus und kleine Kurvatur in Höhe von L_2, oberhalb des Nabels, nur wenig verschieblich. Große Kurvatur 1 Querfinger unterhalb des Magens, noch oberhalb der Darmbeinkämme. Kräftiger Tonus. Lebhafte Peristaltik. Normale Entleerung.

27. 63jähriger Mann. Prostatahypertrophie. Angedeutet paralytischer Thorax. Keine Magenerscheinungen. — Siphonförmiger Magen. Pylorus in Höhe von L_2, wenig verschieblich. Große Kurvatur dicht unterhalb des Nabels. 1 Querfinger oberhalb des Darmbeinkammes. Guter Tonus. Lebhafte Peristaltik. Normale Entleerung.

28. 26jährige Frau. Chronische Appendicitis. Keine Magenbeschwerden. Etwas asthenischer Habitus. — Siphonförmiger Magen. Pylorus und kleine Kurvatur in Höhe von L_3, oberhalb des Nabels, wenig verschieblich. Große Kurvatur 1 Querfinger unterhalb des Nabels, oberhalb der Darmbeinkämme. Guter Tonus. Lebhafte Peristaltik. Normale Entleerung.

Fassen wir das Ergebnis zusammen, so fanden sich unter 28 aus einem gemischten Material wahllos herausgegriffenen Fällen von doppelseitiger beweglicher X. Rippe:

3 hochgradige Gastroptosen,

4 mittlere Gastroptosen,

3 geringgradige Gastroptosen,

4 Fälle mit geringem Tiefstand der großen Kurvatur, die aber sonst jedes Zeichen einer Magensenkung vermissen lassen.

14 (11 + 3) Fälle, denen jedes Zeichen einer Magensenkung fehlt.

Bedenkt man, wie außerordentlich häufig die Gastroptose, namentlich in ihren geringeren Graden ist, so wird man zugeben, daß diese Befunde nicht für einen engen Zusammenhang von Gastroptose und beweglicher X. Rippe sprechen, insbesondere nicht für die praktische Brauchbarkeit des Stigma. Selbstverständlich will ich auf 28 Fälle keine Statistik gründen, recht bedeutungsvoll aber scheint mir, daß in der Hälfte der

Digitized by Google
Original from UNIVERSITY OF CALIFORNIA
Generated on 2019-05-24 17:34 GMT / http://hdl.handle.net/2027/uc1.b3753216
Public Domain in the United States, Google-digitized / http://www.hathitrust.org/access_use#pd-us-google

Fälle jedes Zeichen einer Magensenkung fehlt. Auffällig ist auch die geringe Zahl von mittleren und hochgradigen Gastroptosen. Ich gebe zu, daß die Fälle mit geringgradiger Gastroptose und geringem physiologischem Tiefstande Grenzfälle sind, glaube aber, daß ich hier eher zu freigebig mit der Annahme einer Gastroptose war und sicher dem Stigma enteroptoticum nicht zu Ungunsten entschieden habe. Ganz besonders wird wohl Stiller selbst geneigt sein, mir, gleich wie Zweig, vorzuwerfen, daß die geringe Zahl der beobachteten Fälle seiner vieltausendfältigen Erfahrung gegenüber keinerlei Rolle spielt. Dem ist entgegenzuhalten, daß — leider — immer eine Kritik leichter ist und schon mit wenigen Beobachtungen das erschüttern kann, was ein anderer in mühsamer, langwieriger Arbeit positiv aufbauen wollte. Übrigens habe ich auch außerhalb des Rahmens dieser Untersuchungen seit Monaten bei jeder Magen- und Dickdarmdurchleuchtung das Verhalten der X. Rippe geprüft, und, ohne darüber genaue Aufzeichnungen anzugeben, kann ich sagen, daß ich nicht selten Enteroptosen ohne bewegliche X. Rippe sah und umgekehrt, bei Costa X. fluctuans, jedes Zeichen einer Gastro- oder Coloptose vermissen mußte.

Ich glaube darum nicht, daß die bewegliche X. Rippe als Stigma enteroptoticum große diagnostische Vorteile bietet. Wie weit sie als Stigma asthenicum im allgemeinen Berechtigung hat, möchte ich nicht sicher entscheiden, denke allerdings aus den oben erörterten anatomischen und entwicklungsgeschichtlichen Gründen auch recht skeptisch darüber.

Fragen wir, wie trotzdem die Stillersche Lehre durch die Jahre hindurch so relativ wenig Widerspruch fand, so ist der Grund vielleicht gleichsam ein phänomenologischer: beim asthenischen, mageren Individuum mit schwächlicher Muskulatur und schlaffer Faser drängt sich der Befund einer Costa X. fluctuans schon bei oberflächlicher Palpation dem Beobachter fast von selbst auf. Beim muskelkräftigen und fetten Menschen muß der Untersucher sich oft nicht ohne Mühe von dem Verhalten der X. Rippe überzeugen, bisweilen ist der Entscheid nur bei sehr sorgfältiger Palpation möglich. Vielleicht ist deshalb die Assoziation zwischen Costa X. fluctuans und Asthenie vielen so leicht eingegangen.

Aber wenn auch das Stillersche Dogma von der stigmatischen Bedeutung der beweglichen X. Rippe sich nicht halten wird, wenn auch außerdem seine extrem konstitutionelle Auffassung der Eingeweidesenkung, die jeder mechanischen Deutung und damit auch jeder chirurgischen Ptosentherapie den Wert abspricht, wohl nur von wenigen geteilt wird, so werden doch seine sonstigen großen Verdienste um die Magen-Darmpathologie, insbesondere seine Bedeutung als eines Vorläufers der Konstitutionspathologie, unvergessen bleiben.

Digitized by Google
Original from UNIVERSITY OF CALIFORNIA
Generated on 2019-05-24 17:34 GMT / http://hdl.handle.net/2027/uc1.b3753216
Public Domain in the United States, Google-digitized / http://www.hathitrust.org/access_use#pd-us-google

(Aus der Chirurgischen Universitätsklinik zu Leipzig [Direktor: Geh. Medizinalrat Prof. Dr. E. Payr].)

Pathologische Luxation im 1. Metatarsophalangealgelenk.

Von

Dr. med. **Kortzeborn,**

Assistenzarzt der Klinik.

Mit 4 Textabbildungen.

(Eingegangen am 28. September 1921.)

Nach der Definition der Autoren gehört zum Begriff des Hallux valgus eine Subluxation der 1. Phalange im Metatarsophalangealgelenk, d. h. ein Abgleiten der 1. Phalange auf dem Metatarsalköpfchen lateralwärts. Dieses Abgleiten geht derart vor sich, daß auf der medialen Seite immer größere Bezirke des Capitulum metatarsi für die Artikulation verlorengehen, während gleichzeitig lateral neue Bezirke für die Artikulation angebaut werden. Auch in den hochgradigsten Fällen, die ich in der Literatur beschrieben fand, war immer noch wenigstens ein Rest einer Artikulation zwischen Phalanx 1 und dem Capitulum metatarsi vorhanden. So schreibt Payr in seiner bekannten Arbeit über den Hallux valgus: „Je weiter nun der Hallux lateralwärts gleitet oder besser gesagt, rutscht, desto kleiner muß die Artikulationsfläche zwischen Metatarsus und Phalanx 1 werden, da sich das Lateralwärtswandern der Gelenkflächen am Capitulum des Metatarsus 1 nicht ins Ungemessene fortsetzt, sondern eine gewisse Grenze hat. Es kommt dabei dann häufig genug vor, daß der laterale Rand der elliptischen Artikulationsfläche der Phalanx 1 den lateralen Rand der Gelenkfläche des Metatarsuskopfes überragt." Daraus geht also hervor, daß Payr auch bei diesen hochgradigsten Fällen immer noch Fälle im Auge hat, bei denen wenigstens ein Teil, und zwar der mediale Teil der Arthrodiefläche der Phalanx 1 in Gelenkkontakt mit der Oberfläche des Capitulums stand. Heubach, Payr u. a. beschreiben eine Furche, die den lateralen ausschließlich zur Artikulation dienenden Teil des Gelenkköpfchens von dem medialen Teile scheidet, die von der medialen Sesambeingrube sagittal nach oben bis zum hinteren Rande der Gelenkfläche verläuft. Die an dem medialen, außer Funktion gesetzten Teile des Metatarsalköpfchens vor sich gehenden Veränderungen werden, seit die Lehre Volkmanns von der ätiologischen Bedeutung der Arthritis deformans für den Hallux valgus

Digitized by Google
Original from UNIVERSITY OF CALIFORNIA
Generated on 2019-05-24 17:34 GMT / http://hdl.handle.net/2027/uc1.b3753216
Public Domain in the United States, Google-digitized / http://www.hathitrust.org/access_use#pd-us-google

als irrig erkannt ist, allgemein als sekundärer Natur aufgefaßt. Payr faßt das Wuchern dieses medialen Abschnittes des von der Artikulation ausgeschalteten Capitulum als Folge eines „pathologischen Reizes" auf, der durch die fortwährenden Reibungsinsulte, denen dieser freivorragende Teil des Capitulums ausgesetzt ist, gegeben ist.

Jedenfalls erhellt also aus diesen Beschreibungen, daß die Autoren mit dem Begriff des Hallux valgus alle eine, wenn auch noch so kleine Artikulation der Phalanx 1 mit dem Capitulum metatarsi verbinden.

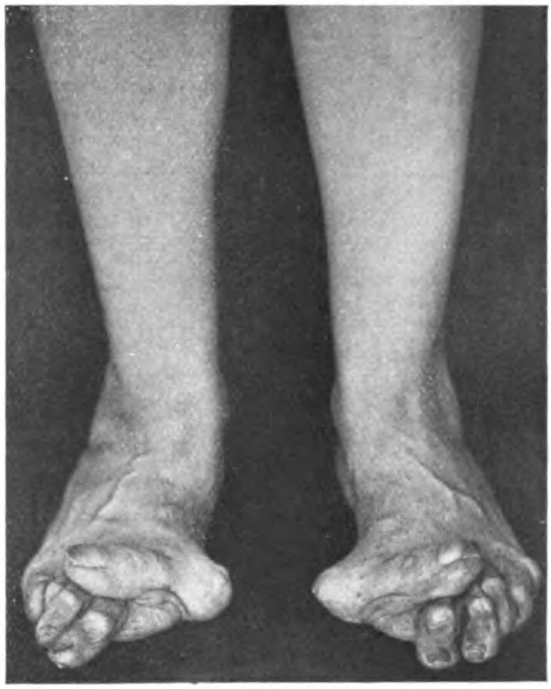

Abb. 1.

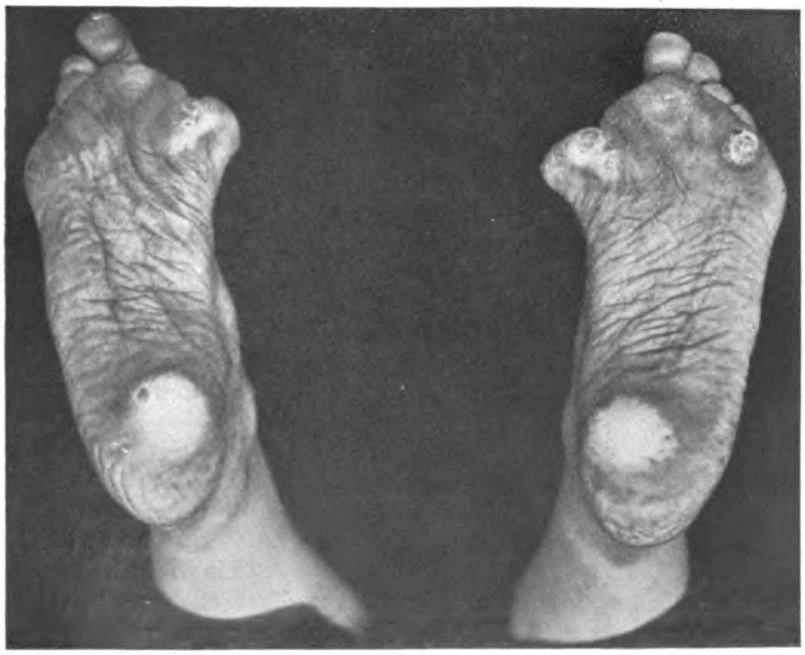

Abb. 2.

Fälle, in denen es zum völligen Abgleiten der Phalanx 1 von dem Metatarsalköpfchen gekommen war, wo also auch kein Rest einer Artikulation zwischen Phalanx 1 und Capitulum metatarsi mehr übrig-

Digitized by Google
Original from UNIVERSITY OF CALIFORNIA
Generated on 2019-05-24 17:34 GMT / http://hdl.handle.net/2027/uc1.b3753216
Public Domain in the United States, Google-digitized / http://www.hathitrust.org/access_use#pd-us-google

geblieben ist, sind meines Wissens bisher noch nicht beschrieben worden. Derartige Fälle stellen also hinsichtlich der Lage der Gelenkkörper des 1. Metatarsophalangealgelenkes zueinander eine pathologische Luxation im 1. Metatarsophalangealgelenk dar.

Abb. 3.

Ich hatte Gelegenheit, einen solchen Fall klinisch und röntgenologisch zu beobachten. Die große Seltenheit einer pathologischen Luxation im 1. Metatarsophalangealgelenke rechtfertigt wohl ihre Mitteilung.

Die Krankengeschichte lautet kurz folgendermaßen: 42jährige Pat., bei der sich seit dem 13. Lebensjahre infolge unpassenden Schuhwerkes allmählich ein doppelseitiger hochgradiger Hallux valgus entwickelt hat, bis beide Großzehen seit ungefähr 10 Jahren in der jetzigen Stellung stehenblieben.

Rechter Fuß: Die große Zehe liegt rechtwinklig über und hinter den übrigen Zehen derart, daß ihre Kuppe auf dem Dorsum der IV., im Grundgelenk stark dorsalflektierten Zehe ruht. Die Längsachse der großen Zehe ist infolge der Dorsalflexion plantarwärts gerichtet. Es besteht kein Gelenkkontakt mehr zwischen dem Capitulum metatarsi und der Grundphalanx. Das Metatarsalköpfchen überragt um einen Querfinger die Stelle, wo in dem Spatium zwischen Metatarsus I und II die Grundphalanx zu palpieren ist. Man kann das Metatarsalköpfchen in seiner ganzen Peripherie umgreifen. Es ragt frei über dem medialen Fußrande hervor. Eine Deformierung des Metatarsalköpfchens ist nur im Sinne einer ziemlich gleichmäßigen Verbreiterung und Verdickung festzustellen. Eine ausgesprochene Exostosenbildung an der medialen Seite ist jedenfalls nicht vorhanden. Der Metatarsus I steht in hochgradiger Adduction. Dementsprechend ist der Vorderfuß enorm verbreitert. (Vgl. Fuß-

Digitized by Google
Original from UNIVERSITY OF CALIFORNIA
Generated on 2019-05-24 17:34 GMT / http://hdl.handle.net/2027/uc1.b3753216
Public Domain in the United States, Google-digitized / http://www.hathitrust.org/access_use#pd-us-google

sohlenbild.) Der Metatarsus I ist im Gelenk mit dem Cuneiforme I plantar- und dorsalwärts abnorm stark beweglich. Die Sehne des M. extensor hallucis long. ist bei Ruhelage der Großzehe nicht angespannt; nur wenn man versucht, die Großzehe geradezurichten, spannt sie sich stark an. II., III. und IV. Zehe sind ausgesprochene Hammerzehen. Die Fußsohle ist an den Abwicklungsstellen (Ferse, V. Metatarsalköpfchen, Plantarfläche des Metatarsalköpfchens) mit Schwielen bedeckt. Es besteht ein Pes valgus leichten Grades.

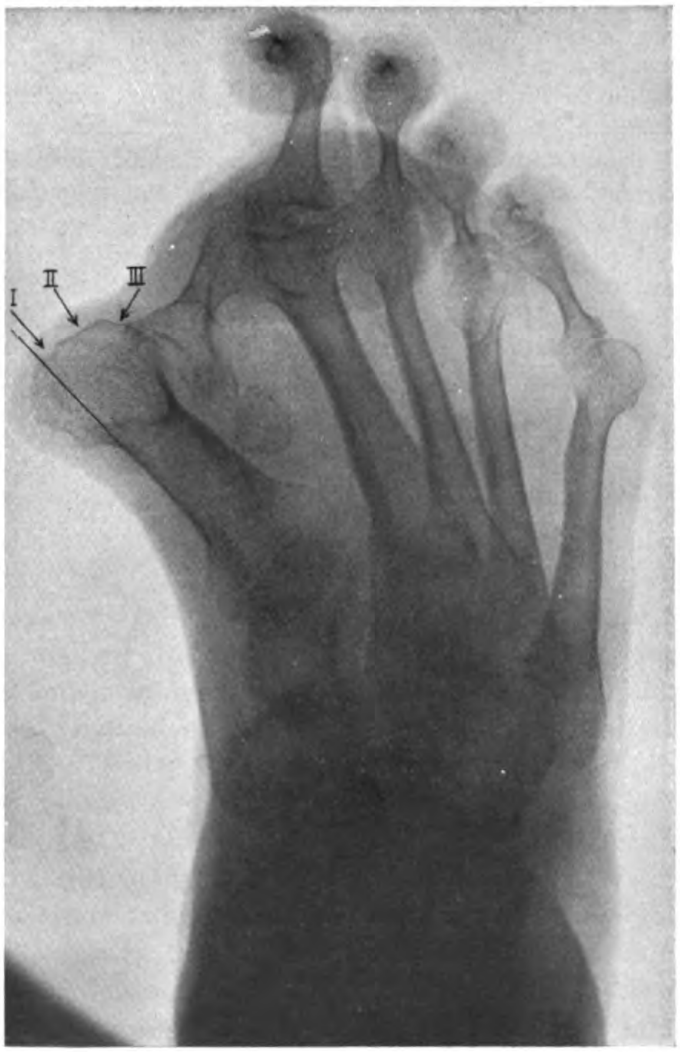

Abb. 4.

Linker Fuß: Links liegen im großen und ganzen dieselben Verhältnisse vor wie rechts mit dem wesentlichen Unterschiede, daß der Hallux auf der lateralen Seite noch in Gelenkkontakt mit dem lateralen Teile des Capitulum metatarsi steht. Ferner besteht eine ziemlich große Exostose an der medialen Seite des Capitulums. —

Beim Gang treten die großen Zehen beiderseits nicht in Funktion. Die Abwicklung des Fußes erfolgt über die frei hervorragenden Metatarsalköpfchen. Der Gang ist tappend und entbehrt der Elastizität.

Das dorso-plantar aufgenommene Röntgenbild beider Füße zeigt folgendes:

Rechter Fuß: Die Phalanx I ist im Metatarsophalangealgelenke lateral- und plantarwärts vollständig luxiert: die Arthrodiefläche der Grundphalanx steht nicht mehr in Gelenkkontakt mit der Gelenkfläche des Metatarsus I, sondern berührt mit ihrem medialen Rande den Metatarsus I eben noch von der lateralen Seite her hinter dem Capitulum. Die Arthrodiefläche der Grundphalanx schwebt also gewissermaßen frei in der Luft; sie scheint sich hinter einen Knochenvorsprung des Metatarsalköpfchens verhakt zu haben. Beide Sesambeine sind lateralwärts luxiert; das fibulare Sesambein liegt vollkommen zwischen I. und II. Metatarsus, während das tibiale mit $^2/_3$ seiner Oberfläche über den lateralen Rand des Meta-

Digitized by Google
Original from UNIVERSITY OF CALIFORNIA
Generated on 2019-05-24 17:34 GMT / http://hdl.handle.net/2027/uc1.b3753216
Public Domain in the United States, Google-digitized / http://www.hathitrust.org/access_use#pd-us-google

tarsus hinausragt. Außerdem haben beide Sesambeine eine bedeutende Verlagerung proximalwärts erfahren derart, daß das tibiale Sesambein in Höhe der Grenze zwischen mittlerem und distalem Drittel des Metatarsus I liegt, während das fibulare Sesambein mit seinem distalen Rande in Höhe der Mitte des Metatarsus I liegt. Der Metatarsus I steht in hochgradigster Adduction. Die Längsachse des Metatarsus I schließt mit der Längsachse der Phalanx I einen Winkel von ca. 80° ein. Die Gelenklinie des Gelenkes zwischen Metatarsus und Cuneiforme I verläuft hochgradig schräg von lateral vorn nach medial hinten. Die Konfiguration des Metatarsalköpfchens läßt einen ausgesprochenen Unterschied zwischen der medialen und lateralen Hälfte nicht erkennen. Die mit I bis III bezeichneten Vertiefungen im Capitulum stellen vermutlich Furchen im Capitulum dar, die in früheren Stadien die Arthrodiefläche der Phalanx medial begrenzt haben.

An den übrigen Fußknochen bemerkt man die Deformität der Zehengelenke, die Adductionsstellung des II. bis IV. Metatarsus und die Atrophie der Fußwurzelknochen.

Linker Fuß: Die Arthrodiefläche der Grundphalanx I steht eben noch mit dem äußersten lateralen Teile des Metatarsalköpfchens im Gelenkkontakt. Zwei Drittel der Arthrodiefläche ragen auch hier über den lateralen Rand des Metatarsalköpfchens hinaus. Auch hier Luxation beider Sesambeine lateral- und proximalwärts, hochgradige Adductionsstellung des Metatsrsus I, schräger Verlauf der Gelenklinie zwischen Metatarsus I und Cuneiforme I, Adductionsstellung des II. bis IV. Metatarsus, Atrophie der Fußwurzelknochen.

Es handelt sich also am rechten Fuß zweifellos um eine komplette pathologische Luxation im 1. Metatarsophalangealgelenk lateral-, plantar- und proximalwärts mit einer Luxation der Sesambeine lateral-proximalwärts. Links dagegen besteht noch ein ganz geringer Gelenkkontakt zwischen Phalanx 1 und Metatarsalköpfchen. Hier liegt also ein hochgradigster Fall von Hallux valgus vor, wie er bereits häufiger beschrieben wurde. Nur die Verlagerung der Sesambeine proximalwärts, die auch links vorhanden ist, wurde meines Wissens bisher noch nicht beschrieben. Es wird immer nur die laterale Luxation der Sesambeine erwähnt.

Was den Mechanismus der am rechten Fuße bestehenden pathologischen Luxation im 1. Metatarsophalangealgelenke betrifft, so muß man sich ihr Zustandekommen wohl so vorstellen, daß bei dem immer weiter gehenden Lateralwärtsrutschen der Phalanx I auf dem Capitulum metatarsi schließlich ein Moment kam, wo die Ausbildung einer neuen Gelenkfläche mit dem Tempo der lateralen Wanderung der Phalanx 1 nicht mehr Schritt hielt, so daß die Phalanx schließlich durch den Zug der verkürzten Muskulatur in das Spatium intermetatarseum I hineingezogen wurde. Gleichzeitig mit dem Abgleiten der Phalanx vom Capitulum begann jedenfalls auch die Verlagerung der Sesambeine proximalwärts.

Der Druck, den die Phalanx 1 in dieser Lage, unter der Zugwirkung der Muskulatur stehend, von der lateralen Seite her gegen den Metatarsus 1 ausübt, läßt daran denken, daß sie in diesem Falle tatsächlich

Digitized by Google
Original from UNIVERSITY OF CALIFORNIA
Generated on 2019-05-24 17:35 GMT / http://hdl.handle.net/2027/uc1.b3753216
Public Domain in the United States, Google-digitized / http://www.hathitrust.org/access_use#pd-us-google

die Rolle spielt, die andere Autoren (Heubach, Boniface) irrtümlicherweise den im „Spatium interosseum eingekeilten Sesambeinen" für das Zustandekommen und die Fixierung der Adductionsstellung des Metatarsus zugedacht haben.

Es liegt also zweifellos eine sog. Distensionsluxation vor. Eine Destruktionsluxation werden wir auch aus dem Grunde nicht annehmen, weil, wie eingangs erwähnt wurde, die Veränderungen am Capitulum metatarsi sekundärer Natur sind, d. h. sie setzen erst dann ein, wenn die Gelenkfläche ihres Kontaktes mit der Arthrodiefläche der Phalanx beraubt ist.

Interessant ist in diesem Falle noch die abnorm starke Beweglichkeit des Metatarsus in seinem Gelenk mit dem Cuneiforme I, die als funktionelle Anpassung an die Inanspruchnahme des Metatarsalköpfchens bei der Abwicklung des Fußes aufzufassen ist.

Generated on 2019-05-24 17:34 GMT / http://hdl.handle.net/2027/uc1.b3753216
Public Domain in the United States, Google-digitized / http://www.hathitrust.org/access_use#pd-us-google
Digitized by Google
Original from UNIVERSITY OF CALIFORNIA

(Aus der Chirurgischen Universitätsklinik zu Leipzig [Direktor: Geh. Medizinalrat Prof. Dr. E. Payr].)

Operative Behandlung hartnäckiger Spitzfußstellungen der Fußstümpfe.

Von

Dr. med. **A. Kortzeborn,**

Assistenzarzt der Klinik.

Mit 1 Textabbildung.

(Eingegangen am 28. September 1921.)

Die definitive Beseitigung der nach Fußoperationen (Lisfranc, Chopart, atypische Amputationen und Exartikulationen) oft mit großer Hartnäckigkeit rezidivierenden Spitzfußstellungen der Stümpfe stößt vielfach auf große Schwierigkeiten. Und doch ist gerade bei den Fußstümpfen die Erzielung einer guten Auftrittsfläche für die Belastungsfähigkeit des Stumpfes und die Sicherheit des Ganges von größter Wichtigkeit. Der schönste Stumpf nützt dem Patienten nichts, wenn er nicht schmerzfrei belastungsfähig ist. Jede Abweichung von der Mittelstellung des Stumpfes schafft auf die Dauer schmerzhafte Druckpunkte, beeinträchtigt zum mindesten die Sicherheit des Ganges. Nicht selten kommt es vor, daß der Arzt sich, dem dringenden Wunsche des Patienten, von seinen Beschwerden befreit zu werden, nachgebend und den Kampf gegen die immer wieder rezidivierende Spitzfußstellung des Stumpfes als aussichtslos aufgebend, nachträglich noch zu einer höheren Absetzung entschließt.

Daher ist jedes Verfahren, das dieser unliebsamen Folgezustände nach Fußoperationen Herr wird, wert, mitgeteilt zu werden.

Das am häufigsten angewandte Verfahren ist das Redressement in Verbindung mit der Tenotomie resp. plastischen Verlängerung der Achillessehne. Das Redressement ist wegen des kleinen zur Verfügung stehenden Hebelarmes manuell nur schwierig auszuführen, und Apparate, die auch diese Schwierigkeit beherrschen, stehen nicht überall zur Verfügung. Aber diese Methode führt in manchen Fällen nur vorübergehend zum Ziele. Das deutet schon darauf hin, daß die Ursachen für die immer wieder rezidivierende Spitzfußstellung der Stümpfe noch andere sein müssen als die durch die Störung des Muskelgleichgewichts bedingte Contractur des Wadenmuskulatur. Wo ist nun diese Ursache zu suchen?

Digitized by Google
Original from UNIVERSITY OF CALIFORNIA
Generated on 2019-05-24 17:35 GMT / http://hdl.handle.net/2027/uc1.b3753216
Public Domain in the United States, Google-digitized / http://www.hathitrust.org/access_use#pd-us-google

Ein in der Leipziger Klinik beobachteter Fall von hartnäckig rezidivierender Spitzfußstellung eines Lisfranc-Stumpfes, bei dem mehrfach die Achillotenotomie ohne Erfolg ausgeführt worden war, belehrte uns über die Pathologie derartiger Fälle aufs klarste und gab Herrn Geheimrat Payr Veranlassung, in folgender Weise vorzugehen:

Operation (Geh. Rat Payr): Über der Achillessehne wird ein lateral konvexer ca. 20 cm langer bogenförmiger Schnitt angelegt derart, daß die Incision außerhalb des Achillessehnenrandes zu liegen kommt. Darauf wird die Achillessehne freipräpariert und in der Frontalebene längs gespalten und durchtrennt. Nach der Durchtrennung zeigt sich, daß der Fuß im oberen Sprunggelenke nicht genügend nachgibt und daß die Ursache für die Spitzfußstellung nicht nur in der Contractur der Wadenmuskulatur liegt, sondern auch durch Schrumpfung der hinteren Sprunggelenkskapsel bedingt ist. Diese

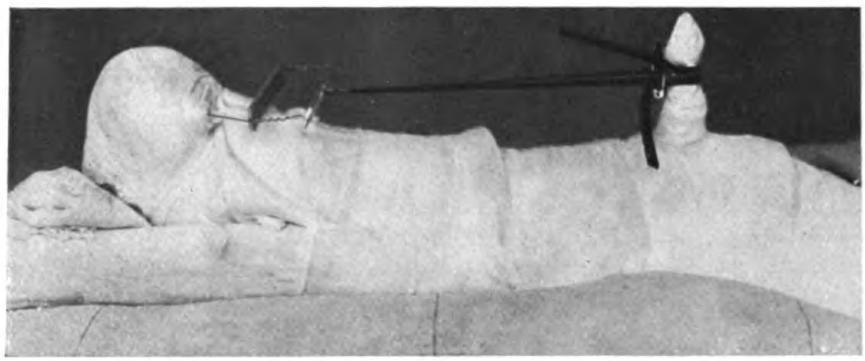

Abb. 1.

wird quer durchtrennt. Ferner wird durch Eingehen mit dem Messer in den oberen Sprunggelenksspalt an der Innenseite des lateralen Knöchels das Ligamentum talo-fibulare durchtrennt. Es wird nun mit einem gebogenen Elevatorium, das in den Sprunggelenksspalt eingeführt wird, der Talus von der Tibia abgehebelt, bis das Sprunggelenk breit klafft. Durch energische Plantar- und Dorsalflexionen wird das obere Sprunggelenk beweglicher gemacht. Dann wird die gespaltene Achillessehne so vernäht, daß eine Verlängerung von 4 cm resultiert. Subcutannaht. Hautnaht. Darauf wird mit einer Schusterahle unter Stichincision der Haut eine Durchbohrung des Os naviculare und cuboides vorgenommen und ein Silberdraht hindurchgezogen, an dem ein Gummizug befestigt wird, der an einem in der Kniegelenksgegend eingegipsten Stahlbügel seinen Halt findet (vgl. Abb.).

Der Fall belehrt uns also darüber, warum die Verlängerung der Achillessehne manchmal nicht zum Ziele führt; eben deshalb, weil

Digitized by Google
Original from UNIVERSITY OF CALIFORNIA
Generated on 2019-05-24 17:34 GMT / http://hdl.handle.net/2027/uc1.b3753216
Public Domain in the United States, Google-digitized / http://www.hathitrust.org/access_use#pd-us-google

durch sie nicht alle Hindernisse beseitigt werden. Diese Hindernisse liegen in der Schrumpfung der hinteren Gelenkkapsel. Solange diese nicht beseitigt ist, kann natürlich auch die Verlängerung der Achillessehne nicht zum Ziele führen.

Die Anbringung des Gummizuges in der aus der Abbildung ersichtlichen Weise wirkt im Sinne eines dauernden elastischen Zuges, erlaubt nach Verheilung der Tenotomiewunde sofort aktive Bewegungen im oberen Sprunggelenke und führt den Fuß nach jeder Bewegung automatisch wieder in die Mittelstellung zurück.

Der Fall liegt noch nicht lange genug zurück, um ein Urteil über das Dauerresultat eines derartigen Vorgehens fällen zu können. Z. Z. — 2 Monate nach der Operation — ist die frühere Spitzfußstellung beseitigt. Der Zweck dieser Mitteilung ist erreicht, wenn sie dazu anregt, in ähnlich gelagerten Fällen beim Versagen der Achillotenotomie auf die Schrumpfung der hinteren Gelenkkapsel des Sprunggelenkes zu achten und einen Versuch mit der oben beschriebenen Methode zu machen.

Generated on 2019-05-24 17:34 GMT / http://hdl.handle.net/2027/uc1.b3753216
Public Domain in the United States, Google-digitized / http://www.hathitrust.org/access_use#pd-us-google
Digitized by Google
Original from UNIVERSITY OF CALIFORNIA

(Aus der Chirurgischen Universitätsklinik zu Leipzig [Direktor: Geh. Medizinalrat Prof. Dr. E. Payr].)

Ein Fall von Luxationsfraktur des Os metacarpale I mit Fraktur des Multangulum majus.

Von

Dr. **Gustav Halter,**

Volontärarzt der Klinik.

Mit 2 Textabbildungen.

(Eingegangen am 28. September 1921.)

Bei der seltenen Kombination einer Luxationsfraktur im Metakarpokarpalgelenk des Daumens mit einer Fraktur des Os multangulum majus erscheint die Mitteilung eines Falles zur Bereicherung der Kasuistik wünschenswert.

Bevor wir auf den Fall näher eingehen, wollen wir kurz die im allgemeinen in diesem Gelenk vorkommenden Verletzungen besprechen, vor allem deswegen, weil wir daraus ersehen, wie spät erst die Luxationsfrakturen als solche erkannt wurden. Bis zur Veröffentlichung von Bennet im Jahre 1886 waren nur Luxationen bekannt. Seither stellen Luxationen und Frakturen im Metakarpokarpalgelenk des Daumens eine, wenn auch nicht häufige, typische Verletzung dar. Wir finden sie in allen großen Lehr- und Handbüchern der Chirurgie erwähnt. Die Luxationen im obigen Gelenk werden nach Bardenheuer eingeteilt in dorsale und volare, die wieder in komplette und inkomplette geschieden werden. Eine radiale Form hat Albert und Matigon beschrieben, eine volare Cooper. Weitaus am häufigsten ist die dorsale, komplett und inkomplett. Von der ersteren Unterform berichtet Bardenheuer, daß Malgaigne 6 Fälle zusammenstellte. Carette, der bis zum Jahre 1894 sämtliche bis dahin beschriebenen Luxationen erwähnt, berichtet über 27 Fälle. Regnault sammelte aus der englisch-französischen Literatur 51 Fälle — 37 dorsale Luxationen, davon 15 komplett, 4 nach außen, 2 nach vorn, 10 Fälle von Luxationsfrakturen, davon neunmal nach dem Bennetschen Typus. Horand beschreibt einen durch Maschinenverletzung entstandene dorsale Luxation, Bardenheuer noch weitere drei, Schläpfer in seiner Arbeit eine komplette Luxation. Auch der Fall von Aulhorn wäre zu erwähnen. Häufiger noch sind die inkompletten oder Subluxationen, die auch habituell beobachtet wurden (Friedrich, Witteck). Bezüglich des Mechanismus der Luxationen scheinen vor allem die Fälle von Witteck, Aulhorn und Schläpfer maßgebend zu sein. In allen 3 Fällen handelt es sich um Anomalien im Gelenk, die das Zustandekommen erleichtern. Es war der volare Sporn der Basis Ossis metacarpale I nur mangelhaft ausgebildet (Schläpfer, Witteck). Im Falle Aulhorns fehlte er überhaupt. Witteck erklärt sich diese Anomalie mit einer zu früh erfolgten Verbindung des volaren Anteils der Epiphyse mit dem Schaft des Metacarpale I. Durch diese anatomische Abnormität ist die Möglichkeit einer Luxation viel

Digitized by Google
Original from UNIVERSITY OF CALIFORNIA
Generated on 2019-05-24 17:34 GMT / http://hdl.handle.net/2027/uc1.b3753216
Public Domain in the United States, Google-digitized / http://www.hathitrust.org/access_use#pd-us-google

eher gegeben als bei normaler Form der Basis, bei der der volarwärts gerichtete Sporn stets ein gewisses Hindernis für das Zustandekommen einer Luxation darstellt. Ebenfalls eine Anomalie der das Gelenk bildenden Skeletteile liegt bei dem von Burk beschriebenen Falle von habitueller Luxation vor. Die Gelenkfläche des Multangulum majus bildete statt der physiologischen Sattelgrube eine flach abfallende Mulde. Nach Ansicht von Burk erklärt sich der Befund folgendermaßen: Als Rarität an der radialen Seite des Os multangulum majus findet sich ein Os paratrapezium beschrieben. Es wäre möglich, daß es sich da um einen

Abb. 1.

selbständig angelegten und schon früh mit dem übrigen Knochen verschmolzenen Knochenteil handelt, der die radiale Erhebung der sattelförmigen Gelenkfläche des Os multangulum majus bildet. In diesem Falle wäre dieser Knochenteil überhaupt nicht angelegt worden. Man sieht daran, daß, wie Grashey hervorhebt, es neben der Stärke des Bandapparates hauptsächlich von der Tiefe des Sattelgelenkes abhängt, ob es bloß zu einer Luxation oder Luxation und Fraktur kommt. Da die klinischen Erscheinungen beider Verletzungsarten nur wenig differierten und die Crepitation oft fehlte, sind, wie auch Aulhorn hervorhebt, die häufigen Mitteilungen über Luxationen zweifelhaft, seitdem Bennet die nach ihm benannte Fraktur beschrieb. Bennet fand in 9 Fällen eine schräge Fraktur der Basis des Metakarpale I, durch die ein palmar gerichteter schräg von dorsal-proximal nach

Digitized by Google
Original from UNIVERSITY OF CALIFORNIA
Generated on 2019-05-24 17:35 GMT / http://hdl.handle.net/2027/uc1.b3753216
Public Domain in the United States, Google-digitized / http://www.hathitrust.org/access_use#pd-us-google

volar-distal verlaufender Anteil der Basis des I. Metacarpale mit einem Teil der Gelenkfläche mit dem Os multangulum majus abgetrennt wurde. Seit dieser Zeit sind zahlreiche derartige Fälle beschrieben. Schläpfer erwähnt in seiner

Abb. 2.

ausführlichen Arbeit über Bennetsche Frakturen, daß ihm 103 kasuistische Mitteilungen zugänglich gewesen, und fügt weitere 3 Fälle hinzu. Als seltene Angabe finden wir die Kombination einer Luxationsfraktur mit einem Bruch des Multangulum majus wie in unserem Falle.

Digitized by Google
Original from UNIVERSITY OF CALIFORNIA
Generated on 2019-05-24 17:35 GMT / http://hdl.handle.net/2027/uc1.b3753216
Public Domain in the United States, Google-digitized / http://www.hathitrust.org/access_use#pd-us-google

Anamnese: K., Feuerwehrmann. Am 24. VII. 1920 stürzte Pat. von der Leiter und fiel ca. drei Stock in die Tiefe, wo er bewußtlos liegenblieb. Nach 10 Minuten kam er wieder zu sich und wurde in die Klinik gebracht.

Status praesens: Kräftiger Pat. Sensorium frei. Innere Organe o. B. Erguß im linken Kniegelenk.

Lokalbefund: Der linke Daumen ist im ganzen mächtig aufgetrieben, am ausgeprägtesten im Bereiche der Endphalange und des Karpometakarpalgelenkes. Die Funktion des Daumens ist stark eingeschränkt. Adduction und Opposition fast unmöglich. Abduction und Flexion nur in geringem Ausmaße möglich. Der Daumen steht in leichter Adductions- und Flexionsstellung. Die Entfernung von der Daumenspitze zum Proc. styl. radii ist links gegenüber rechts verkürzt. Im distalen Anteile der Tabatière findet sich eine scharf umschriebene druckempfindliche Vorwölbung, der proximale Anteil ist vertieft und von der stark gespannten radialen Sehne des Extensor pollicis longus und den ulnar gelegenen Sehnen umgeben. Beim Versuche der passiven Bewegung, die sehr schmerzhaft ist, ist eine geringe Federung, jedoch keine sichere Crepitation nachzuweisen. Die Gegend des Karpometakarpalgelenkes ist sehr stark druckschmerzhaft, die Endphalange ist ebenfalls in ihrem volaren Anteile aufgetrieben und druckschmerzhaft.

Röntgenbefund vom 24. VII.: Das Röntgenbild der linken Hand zeigt eine Luxation des Os metacarpale I nach radial-dorsal. An der Basis des Os metacarpale ist ein Stück vom volaren Sporn abgebrochen. Außerdem weist das Os multangulum majus am radialen Höcker eine schräge radio-ulnar verlaufende Fraktur auf, die durch den radialen Anteil der Gelenkfläche geht. Das abgebrochene Fragment ist nach der radialen Seite zu verschoben. Außerdem besteht entsprechend der starken Schwellung der Endphalange eine Schrägfraktur derselben. Diagnose: Luxation des Os metacarpale I nach radial-dorsal mit Fraktur des volaren Sporns. Bruch des Os multangulum majus am radialen Höcker.

Behandlung: Reposition der Luxation durch Zug in der Längsachse des Metacarpus und Druck nach der ulnaren Seite auf die luxierte Basis des Os metacarpale I. Die Reposition gelang leicht. Der Daumen wurde durch eine Keulenschiene, die gegen die Basis des Os metacarpale drückte und zirkulär an den Daumen angewickelt wurde, fixiert.

Die am 26. VII. vorgenommene Röntgenuntersuchung zeigt den Metacarpus an normaler Stelle. Am 9. Tage wurde der fixierende Verband abgenommen und mit Massage und Bewegungstherapie begonnen. Die am 7. VIII. vorgenommene neuerliche Röntgenuntersuchung zeigt den Metacarpus an normaler Stelle. Am 20. Tage wurde Pat. entlassen.

Abgangsbefund: Die Schwellung ist bedeutend zurückgegangen. Der Daumen steht in normaler Stellung. Funktion des Daumens ist, wenn auch noch in geringem Grade, vorhanden.

Wie aus diesem Fall zu ersehen ist, wäre wohl klinisch ohne Röntgenuntersuchung bloß eine dorsale Luxation diagnostiziert worden, da eben das einzige Kriterium für das Bestehen einer Fraktur, nämlich die Crepitation, wegen der starken Schwellung und Schmerzhaftigkeit fehlte. Erst die Durchleuchtung brachte volle Klarheit.

Es liegen also zwei Verletzungen vor: 1. eine Luxationsfraktur des ersten Metacarpus und 2. eine Fraktur des radialen Drittels des Os multangulum majus.

Bevor wir auf den Mechanismus, Prognose und Therapie dieser

Digitized by Google
Original from UNIVERSITY OF CALIFORNIA
Generated on 2019-05-24 17:35 GMT / http://hdl.handle.net/2027/uc1.b3753216
Public Domain in the United States, Google-digitized / http://www.hathitrust.org/access_use#pd-us-google

Verletzung eingehen, wollen wir noch kurz die in der Literatur vorliegenden derartigen Verletzungen besprechen.

Es sind bisher in der deutschen Literatur außerdem noch drei Fällvon Luxationsfraktur des ersten Metacarpus mit Fraktur des Os multangulum majus beschrieben, zwei von Grashey und einer von Kindl-Perkins erwähnt ebenfalls zwei. Leider ist mir die Originalarbeit nicht zugänglich gewesen. Der Fall von Grashey betraf einen $17^1/_2$-jährigen Schlosser, der sich die Verletzung durch Sturz vom Rade zuzog. Bei der Untersuchung stand an der Basis des Os metacarpale I ein Knochen vor, der sich leicht hineindrücken ließ, aber immer wieder vorsprang. Bei Repositionsversuchen fühlte man ein kleines Knochenstück, das crepitierte. Röntgenbild: Basis osis metacarpale I radialproximal disloziert. Ein kleines dreieckiges Stück an der ulnaren Kante ist abgesprengt, vom Os multangulum maj. ein kirschkerngroßes Stück.

Die Behandlung bestand in Heftpflasterverband mit Schiene. Die Funktion stellte sich wieder vollständig her.

Der zweite Fall betraf einen Bahnwärter, der von einem fahrenden Eisenbahnzuge geschleift wurde. Es lag ein ähnlicher Befund wie im ersten Falle vor.

Die Behandlung bestand in einem zirkulären Verbande. Nach Abnahme desselben trat die Luxation sofort wieder auf. Nach 8 Wochen bildete die Bruchspalte des Multangulum majus eine rundliche Mulde gegenüber der sich abschmelzenden Ecke des Metacarpale I, dessen kleines Absprengsel verschmolzen ist. Im Verlaufe von 2 Jahren trat nahezu volle Beugekraft auf. Die Basis des Os metacarpale sprang noch vor. Der Patient von Kindl fiel beim Skilaufen über eine Böschung und blieb mit der ausgestreckten Hand in einem Schneehaufen stecken. Die radiale Seite des Handgelenks war stark geschwollen und der Daumen adduziert. Beweglichkeit aufgehoben. Stauchungsschmerz.

Der Röntgenbefund wies einen Abriß des volaren medial gelegenen Fortsatzes am proximalen Ende der Gelenkfläche des Metacarpale I sowie eine Absprengung des Höckers des Multangulum maj. auf. Der Metacarpus war radialwärts disloziert.

Die Behandlung bestand in einer Vorderarmschiene, auf welcher eine Extensionsvorrichtung für den Daumen angebracht wurde.

Als Ursache der Verletzung finden wir in allen vier Fällen ein heftiges Trauma. Nähere Angaben über die Haltung der Hand beim Auffallen macht Kindl.

Bezüglich des Zustandekommens der Verletzung wären zwei verschiedene Mechanismen möglich. Der eine von den beiden wäre derselbe wie bei der typischen Bennetschen Fraktur. Sie ist, wie Schläp-

Digitized by Google
Original from UNIVERSITY OF CALIFORNIA
Generated on 2019-05-24 17:35 GMT / http://hdl.handle.net/2027/uc1.b3753216
Public Domain in the United States, Google-digitized / http://www.hathitrust.org/access_use#pd-us-google

fer, Grashey und Kindl hervorheben, die Folge einer axialen Gewalteinwirkung auf den ersten Metacarpus. Ist der volare Sporn des Metacarpus, der, wenn nicht die schon oben erwähnten abnormen Verhältnisse vorliegen, das Haupthindernis für eine Luxation darstellt, frakturiert, so wird der Metacarpus einerseits durch die fortwirkende Gewalt, andererseits durch Muskelwirkung nach hinten und radial verschoben. Eine Fraktur des Multangulum majus kommt bei diesem Mechanismus, wie Kindl experimentell feststellte, nur dann zustande, wenn der Metacarpus in mittlerer Abductionsstellung am seitlichen Abgleiten vom Multangulum majus durch Fixierung verhindert wird. Ähnliches scheint ja auch in dem von Kindl beschriebenen Falle vorgelegen zu haben, da die gestreckte Hand im Schnee steckenblieb.

Der zweitmögliche Vorgang bei der Verletzung wäre der schon von Malaigne angegebene reine Luxationsmechanismus. Man könnte sich die Verletzung auch zustande gekommen denken durch Auffallen auf das Capitulum des maximal adduzierten und gegen die Vola eingeschlagenen Metacarpus. Dabei kommt es zunächst zur maximalen Spannung des dorsalen Ligamentes. Es hängt nun ganz von dem Verhältnis der Stärke des Ligaments zum Knochen ab. Reißt das Ligament durch, so luxiert die Basis des Os metacarpale mit oder ohne vorhergehende Abquetschung des volaren Spornes. Ist nun aber das dorsale Ligament im Verhältnis zum Knochen sehr fest, so reißt das gespannte Ligament den radialen Höcker des Os multangulum majus ab. Mit Sicherheit läßt sich der Verletzungsmechanismus in unserem Falle nicht feststellen, da Patient keinerlei Angaben über die Stellung der Hand, resp. des Daumens beim Auffallen machen kann. Wahrscheinlich liegt der erste Mechanismus vor. Dafür spricht die als Nebenbefund erhobene Schrägfraktur der Endphalange des Daumens, die man sich wohl am besten durch Auffallen auf den gestreckten Daumen erklären kann. Die Symptome der Verletzung sind die einer dorsoradialen Luxation. Am auffallendsten ist das Vorspringen der Basis des ersten Metacarpus an der dorsalen Seite, die schwere Funktionsstörung des Daumens, die Verkürzung der Entfernung der Daumenspitze vom Proc. styl. radii, die federnde Fixation. Die Fraktur läßt sich nur durch den Nachweis der Crepitation mit Sicherheit feststellen, den Verdacht auf dieselbe lenkt die starke Druckempfindlichkeit. Während die starke Crepitation in den übrigen drei Fällen nachweisbar war, fehlte sie bei unserem offenbar wegen der starken Schwellung und Schmerzhaftigkeit. Die sichere Diagnose ergibt erst das Röntgenbild.

Bezüglich der Therapie kommt, wie auch Grashey hervorhebt, zunächst nur die Luxation in Frage. Dabei ist hervorzuheben, daß die Reposition zwar meist leicht gelingt, der Metacarpus aber immer wieder zur Reluxierung neigt. Das Prinzip der Reposition besteht in Extension

Digitized by Google
Original from UNIVERSITY OF CALIFORNIA
Generated on 2019-05-24 17:35 GMT / http://hdl.handle.net/2027/uc1.b3753216
Public Domain in the United States, Google-digitized / http://www.hathitrust.org/access_use#pd-us-google

und gleichzeitigem Druck auf die luxierte Basis des Os metacarpale I. Als Verband kommt eine gegen die Basis drückende zirkulär angewickelte Keulenschiene oder ein zirkulärer Heftpflasterverband nach Grashey in Betracht.

Die Dauer des Verbandes wird als ziemlich lang angegeben. Grashey gibt 4 Wochen an. In unserem Fall wurde bereits nach 10 Tagen der Verband abgenommen. Die Luxation trat trotzdem nicht wieder auf. Nur in Fällen, wo die Luxation immer wiederkehrt, sei es, daß die Kapsel oder ein abgebrochenes Knochenstück sich dazwischenlagert, kommt der blutige Eingriff in Frage.

Die Prognose ist verschieden hinsichtlich der anatomischen Heilung und der funktionellen. Daß trotz fehlender erfolgreicher Reposition die Funktion sich noch leidlich gestalten kann, zeigt der zweite Fall von Grashey.

Literaturverzeichnis.

[1]) Aulhorn, Über Luxation im Karpometakarpalgelenk des Daumens und über Luxationsfrakturen des Daumenmetacarpus (Bennetsche Fraktur). Dtsch. Zeitschr. f. Chirurg. **77**. — [2]) Albert, E., Lehrb. d. Chirurg. **2**. — [3]) Bardenheuer, Die Verletzungen der oberen Extremitäten. 2. Teil. Dtsch. Zeitschr. f. Chirurg. **63**b. — [4]) Carette, Luxations trapézo-metacarpiennes. Thèse de Paris 1886. (Zit. nach Schläpfer.) — [5]) Matigon, Luxations en dehors de l'articulation trapézo-metacarpienne. Méd. moderne 1894. Ref. Zentralbl. f. Chirurg. 1894, Nr. 35. — [6]) Regnault, J., Les luxations trapézo-metacarpiennes. Arch. d. chirurg. **7**, Nr. 9; Ref. Zentralbl. f. d. ges. Chirurg. **4**. — [7]) Malgaigne, Traité des fractures et luxations. — [8]) Schläpfer, Die Bennetsche Fraktur. Dtsch. Zeitschr. f. Chirurg. **143**. 1918. — [9]) Schläpfer, Ein Fall von dorsaler Luxation des Daumenmetacarpus. Dtsch. Zeitschr. f. Chirurg. **143**, H. 56, S. 207. 1918. — [10]) Burk, Über habituelle Subluxation im Karpometakarpalgelenk mit konsekutiver Teudovaginitis am Proc. styloideus radii. Münch. med. Wochenschr. 1912, S. 702. — [11]) Perkins, C. W., Fract. and dislocation of the prox. and of the first metacarpal bone and fracture of the trapezium. Med. record **90**. 1916; Ref. Chirurg. Zentralbl. 1918, S. 629. — [12]) Wittek, Doppelseitige Subluxation des Metac. I. Bruns' Beitr. z. klin. Chirurg. **42**.

Digitized by Google
Original from UNIVERSITY OF CALIFORNIA
Generated on 2019-05-24 17:35 GMT / http://hdl.handle.net/2027/uc1.b3753216
Public Domain in the United States, Google-digitized / http://www.hathitrust.org/access_use#pd-us-google

(Aus der Chirurgischen Universitätsklinik zu Leipzig [Direktor: Geh. Medizinalrat Prof. Dr. E. Payr].)

Beitrag zur Kenntnis des partiellen Magenvolvolus bei einem Zwerchfelldefekt, kompliziert durch ein blutendes Magengeschwür.

Von
I. Boysen.

Mit 1 Textabbildung.

(Eingegangen am 28. September 1921.)

Am 20. I. 1921 wurde auf der Inneren Abteilung des städtischen Krankenhauses St. Jakob Leipzig unter den Erscheinungen eines blutenden Ulcus ventriculi und eines hochsitzenden Ileus ein junger Mann aufgenommen, bei dem der Operationsbefund wie die Sektionsergebnisse eine so eigentümliche Verquickung mehrerer Krankheitsbilder ergab, daß schon aus diesem Grunde ein näheres Eingehen auf den Fall berechtigt erscheint. Aber noch aus einem anderen Grunde. Die Zahl der Zwerchfellverletzungen ist durch den Krieg eine derart große geworden, daß es leicht möglich ist, wenn ein oder der andere derartig verletzte Kriegsteilnehmer auch jetzt noch nach Monaten und Jahren unter ähnlichen Erscheinungen erkrankt, wie der junge Mann sie bot. So berichtet Frey: Von 33 Zwerchfellverletzungen gingen 23 an Incarceration, davon 14 erst nach längerer Zeit zugrunde.

Vielleicht dienen diese Erörterungen dann dazu, schneller die Schwierigkeiten der Diagnosenstellung und der einzuschlagenden Therapie zu überwinden, als wie es uns leider möglich war.

Der Fall wurde kurz von Herrn Professor Kleinschmidt in der Medizinischen Gesellschaft zu Leipzig am 1. II. 1921 referiert; es sei mir erlaubt, hier etwas ausführlichere Angaben zu bringen.

Die Krankengeschichte ist folgende:

Schon in einem ziemlich desolaten Zustande wurde am 20. I. 1921 der 27jährige Student der Zahnheilkunde M. K. auf der Inneren Abteilung eingeliefert. Hereditär nichts von Belang. Als Kind Masern, 1901 Typhus. Im Dezember 1914 zum Militär eingezogen. Vom Dezember 1916 bis April 1919 in französischer Gefangenschaft, nachdem er im September 1916 Schrapnellverletzungen am Beine und am linken Oberarme erhalten hatte. In der Gefangenschaft sei dann eine linksseitige Rippenfellentzündung aufgetreten, die eine Wirbelsäulenverkrümmung zur Folge hatte. Ob ein Zusammenhang zwischen der Schußverletzung und der Rippenfell-

Digitized by Google
Original from UNIVERSITY OF CALIFORNIA
Generated on 2019-05-24 17:35 GMT / http://hdl.handle.net/2027/uc1.b3753216
Public Domain in the United States, Google-digitized / http://www.hathitrust.org/access_use#pd-us-google

entzündung bestanden hat, kann Pat. nicht angeben. Ärztlich scheint er überhaupt nicht behandelt worden zu sein. Wochenlang habe er bei ungenügendster Pflege dagelegen, auch ein Beitrag zum Kapitel französischer Humanität. — Anfang Januar 1918 traten Magenbeschwerden auf, die er der ungenügenden und unregelmäßigen Gefangenenkost zuschreibt, saures Aufstoßen und sofortiges Erbrechen nach Nahrungsaufnahme stellten sich ein. Dauernd hatte er Schmerzen in der Magengegend, zwischen Brustbein und Nabel, bis zum Frühjahr 1919. Blut im Erbrochenen und im Stuhl, der zeitweise angehalten war, wurde nie bemerkt. 1919 kam er anscheinend als Austauschgefangener in die Schweiz, wo seine Beschwerden als „nervös" bezeichnet wurden. Jetzt änderte sich der Charakter der Erkrankung etwas: die dauernden Schmerzen verschwanden, dagegen traten fast regelmäßig jeden Monat einmal Schmerzen in derselben Gegend auf, die aber stärker als die früheren, kurzdauernder und regelmäßig von heftigstem Erbrechen begleitet waren. Das Erbrechen schaffte deutliche Erleichterung, ebenso ein zwei- bis dreitägiges Hungern. Auch in dieser Zeit sei das Erbrochen nie dunkel, sondern eine sauer riechende Flüssigkeit mit einzelnen, noch deutlich erkennbaren Speiseresten der vorher genossenen Mahlzeit gewesen. Am 3. I. 1921 trat plötzlich eine heftige Verschlimmerung des Zustands ein: verstärktes saures Aufstoßen, reichliches Erbrechen schwärzlicher Massen; die Schmerzen blieben dauernd. Seit dieser Zeit hat Pat. fast nichts mehr zu sich genommen, aber die altbewährte Hungertherapie half diesmal nicht mehr. Immer wieder trat nach einiger Wartezeit bei der geringsten Nahrungsaufnahme das Erbrechen und Aufstoßen auf. Er wurde immer elender, weshalb ihn der behandelnde Arzt ins Krankenhaus schickte.

Der Aufnahmebefund am 20. I. 1921 ergibt folgendes:

Pat. ist ein mittelkräftiger Mann in mäßig gutem Ernährungszustande. Schlechte Wärmeverteilung: die unteren Extremitäten sind kalt, ebenso die Nase. Kein Bleisaum. Sehr übler Geruch aus dem Munde. An den Pupillen nichts Besonderes. Die Rachenorgane sind stark gerötet. Die Zunge ist außerordentlich stark belegt, in der Mitte schwärzlich trocken, sonst ganz weiß aussehend. Speichel sehr stark schaumig. Starke Verkrümmung der Wirbelsäule nach rechts. Die ganze linke Seite ist vollkommen flach und schleppt bei der Atmung stark nach. Lungengrenzen rechts hinten unten ungefähr am 10. D. F. s., ebenso links. Über der rechten Lunge normaler Lungenschall, links trotz der starken Schrumpfung keine erhebliche massive Dämpfung. Über den unteren Partien links kein tympanitischer Schall, dagegen starke Dämpfung über dem Oberlappen und der Lungenspitze, etwa vom 6. Proc. spinosus an aufwärts. Atemgeräusch über der rechten Lunge vesiculär. Links unten stark abgeschwächtes Atmen, daneben ab und zu etwas klingendes Rasseln, zeitweise metallisch, wohl vom Magen herrührend. Der tympanitische Magenschall reicht vorn links bis zum unteren Rand der 4. Rippe, während die Lungengrenzen rechts vorn bis zur 6. Rippe gehen. Auch über der linken Lungenspitze vorn ist der Schall leicht verkürzt gegenüber der rechten, mit ganz abgeschwächtem Atmen.

Herz: Spitzenstoß 1 Querfinger innerhalb der Mamillarlinie zu fühlen. Grenze oben im 2. Intercostalraume, rechts einen Querfinger rechts vom rechten Brustbeinrande. Aktion langsam und regelmäßig. Töne rein. Puls kräftig und voll. Gefäßrohr zart.

Der Leib ist weich. Die Leber überragt den Rippenbogen um etwa 1 Querfinger. Die Milz ist nicht zu fühlen. Keine Resistenzen im Leibe vorhanden.

Hoden beiderseits o. B. Bruchpforten in Ordnung. Extremitäten: Am linken Beine einzelne kleine alte Schußnarben. Am linken Oberarme gleichfalls eine Schußnarbe. Deutliche Atrophie der linken Oberarmmuskulatur. Oberer Teil

Digitized by Google
Original from UNIVERSITY OF CALIFORNIA
Generated on 2019-05-24 17:35 GMT / http://hdl.handle.net/2027/uc1.b3753216
Public Domain in the United States, Google-digitized / http://www.hathitrust.org/access_use#pd-us-google

des Pectoralis gleichfalls atrophisch. Am linken Unterarme überall kleine harte Fleckchen, die sich wie Schrotkörner anfühlen.

Sensibilität der Finger deutlich gestört. Etwas Kribbeln in der linken Hand. Patellar- und Fußsohlenreflex sehr lebhaft.

21. I. 1921: Beim Magenaushebern früh nüchtern entleert sich eine größere Menge schwarz gefärbter Flüssigkeit, in der noch Reste des Probeabendbrotes vom Tage vorher enthalten sind. Am Abend Magenspülung. Es wird dabei ein ebenso schwarzer Mageninhalt wie früh entleert. Pat. bekommt 5 ccm einer 10 proz. Kochsalzlösung (Ebstein) intravenös, 5 proz. Traubenzuckerklysma, Eisbeutel und Eisstückchen zum Schlucken. Hämoglobin 70%. Blutdruck nach Riva-Rocci 109:83.

22. I. 1921: Pat. bricht nach dem Mittagessen zweimal schwarzes Blut. Menge des gesamten Erbrochenen etwa 1 Liter. Wieder 5 ccm Ebsteinsches Gemisch intravenös. Morphium 0,01, 40 g Gelatine intramuskulär. Adrenalin zweimal 20 Tropfen. Im Erbrochenen reichlich Sarcine und Hefepilze. Hämoglobin 70%. Puls nach dem Brechen 124. Stuhl dauernd angehalten. Da das Magenbluten und der Brechreiz nicht aufhören, der Puls immer weicher und langsamer und Pat. zusehends hinfälliger wird, verlegt man ihn, da man mit der Möglichkeit einer Ulcusperforation rechnet, nach der Chirurgischen Abteilung unter der Diagnose: blutendes Magengeschwür, Pylorusstenose, hochsitzender Ileus.

Die nochmalige Untersuchung auf der Chirurgischen Abteilung am gleichen Abend vor der Operation konnte bei dem schweren Zustande des Pat. und bei der Kürze der Zeit keine bis in alle Einzelheiten gehende sein, zumal man jedes unnötige Bewegen und Aufrichten des Pat. scheute. Pat. war ungemein matt, Hautfarbe blaßgrau, Haut trocken, emporgehobene Falten bleiben stehen. Puls sehr weich und langsam. Leib ist flach und weich. Keine Aufblähung des Epigastriums, keine Magenkonturen oder Steifungen sichtbar, nur kurz oberhalb des Nabels ist eine auffällig starke Aortenpulsation fühlbar. Ausgesprochene Druckempfindlichkeit im rechten Epigastrium, einen Querfinger rechts vom rechten Rectusrande, in halber Höhe zwischen Nabel und Schwertfortsatz. Eine Resistenz ist aber auch hier nicht zu fühlen, auch löst der Druck keine besonders lebhafte reflektorische Muskelspannung aus. Kein Singultus, nur ab und zu leichtes Übelkeitsgefühl. Keine verbreiterte Flankendämpfung, kein freier Bauchhöhlenerguß nachweisbar, ebenso keine Gasblase auf der Höhe des Abdomens. Perkussorisch ist eine Magenerweiterung nicht nachzuweisen. Die untere Magengrenze steht 3 Querfinger über dem Nabel. Nieren bei Druck von vorn unter dem Rippenbogen wie von der Lumbalgegend her nicht schmerzhaft. Kein Boasscher Druckpunkt.

Der Thorax ist auffallend schmal und lang, epigastrischer Winkel sehr spitz.

Um die Pylorusstenose und die Gefahr der Ulcusperforation zu beseitigen Operation am Abend des 22. I. 1921 Prof. Kleinschmidt. Bei dem reduzierten Allgemeinzustande und dem starken Blutverluste mußte man von Allgemeinnarkose absehen. Nach sorgfältiger Lokalanästhesie Eröffnung der Bauchhöhle durch medianen Leibschnitt vom Schwertfortsatz abwärts bis 2 Querfinger unterhalb des Nabels. Keine Verwachsungen des Peritoneums mit den darunterliegenden Bauchorganen. Es liegt Netz vor, auf einem gefüllten, aber nicht besonders gewölbten, sackartigen Gebilde straff ausgebreitet. Weiter unten schlaffe, normal gefärbte Dünndarmschlingen, deren Serosa unverändert glänzend ist. Der untere Netzrand reicht nur bis in Nabelhöhe. Das Lig. gastrocolicum zieht aber nicht, wie sonst, von der unteren Magenwand nach abwärts, sondern ist einmal rechts neben dem erwähnten Sack mit dort liegenden Darmschlingen (Duodenum, ausgezogener Pylorus) verklebt; zum größten Teil zieht es in breiter

Digitized by Google
Original from UNIVERSITY OF CALIFORNIA
Generated on 2019-05-24 17:35 GMT / http://hdl.handle.net/2027/uc1.b3753216
Public Domain in the United States, Google-digitized / http://www.hathitrust.org/access_use#pd-us-google

Fläche von rechts außen nach links oben unter den linken Rippenbogen und die linke Zwerchfellkuppe und verschwindet dort in der Tiefe. Das im allgemeinen leere kontrahierte Querkolon, nur mit einzelnen durchschimmernden Kotballen gefüllt, liegt ebenfalls an abnormer Stelle: es ist durch die eben erwähnten Netzstränge nach oben über den Magen gezogen und geht in einem nach unten offenen spitzen Winkel von rechts unten außen nach links oben hinten. Der Knickungswinkel ist an eben derselben, noch nicht übersehbaren Stelle unter der linken

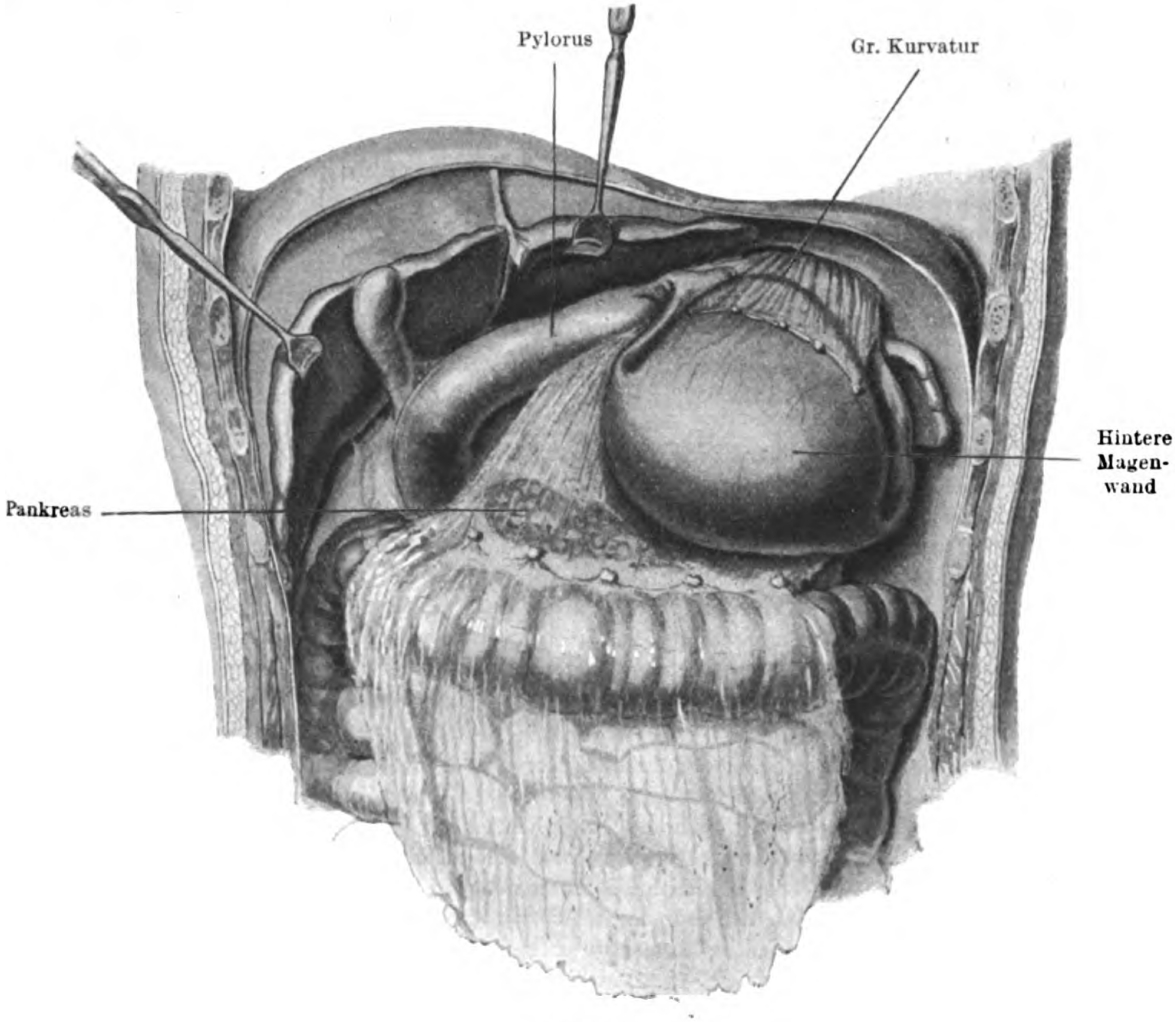

Abb. 1.

Zwerchfellkuppe fixiert, zu der der Netzstrang hinzog. Von dort steigt es wieder schräg nach außen links unten herunter, liegt also zum größten Teile über und auf dem sackartigen Gebilde. Beide Schenkel sind gleichmäßig schlaff und nicht in der Färbung voneinander verschieden. Zunächst werden, da das Lageverhältnis von Magen und Kolon unklar ist, jene Stränge über dem Sack sorgfältig ligiert und durchtrennt, da sie weder durch Zug noch durch stumpfes Abpräparieren aus der Fixation zu lösen sind. Dabei gleicht sich nun der Winkel im Querkolon aus. Es kann heruntergeschlagen werden, und das erwähnte sackartige Gebilde erweist sich als der Magen, der anscheinend an seiner vorderen Wand von jenen

Digitized by Google
Original from UNIVERSITY OF CALIFORNIA
Generated on 2019-05-24 17:35 GMT / http://hdl.handle.net/2027/uc1.b3753216
Public Domain in the United States, Google-digitized / http://www.hathitrust.org/access_use#pd-us-google

Strängen bedeckt war. Er ist nach rechts oben zu schlauchförmig ausgezogen, und der Pylorus liegt im absteigenden Schenkel dieses Schlauches, der bis zu der Stelle, an der der eben durchtrennte Netzstrang darüber hinwegzog, eigentümlich livide und gestaut aussieht.

Auffallend ist, daß in dem vom Duodenum und Magen gebildeten Winkel der Pankreaskopf fehlt. Bei näherem Zusehen liegt das ganze Pankreas, Kopf und Körper, wie in einer Duplikatur des Mesocolon transversum, frei beweglich, nicht verbacken mit der hinteren Bauchwand. Was noch mehr überrascht, ist, daß die als große Kurvatur angesehene untere Magengrenze weder Netzansatz, radiäre Gefäßzeichnung noch die Pulsation des unteren Arterienkranzes aufweist. Auch die Lage der kleinen Kurvatur ist zunächst nicht festzustellen.

Die vorliegende Magenwand hat gesunde rötliche Färbung. Keine Andeutung von Stauung, nur ausgeprägte Hypertrophie der Muskulatur. Der präpylorische schlauchförmig ausgezogene Magenabschnitt scheint ebenfalls in der Gegend der linken Zwerchfellkuppe fest fixiert zu sein. Da dieses eigentümliche Bild sofort die Diagnose Magenvolvolus nahelegt, wird nun versucht, durch starkes Hochziehen des linken Rippenbogenrandes eine bessere Übersicht über die Lageveränderung zu schaffen, jedoch vergeblich, da, wie schon erwähnt, der epigastrische Winkel des sehr lang gebauten Thorax so spitz ist, daß die linke Zwerchfellkuppe verborgen bleibt. Nun versucht man durch Zug am Magen, eine Änderung der Lage herbeizuführen, er liegt aber wie festgemauert unter dem linken Rippenbogen fixiert, was zu der zweiten Diagnose Zwerchfellprolaps führt.

Die Palpation erhärtete die Vermutung: Geht man mit dem Finger an der rechten Zwerchfellkuppe entlang nach links, so fühlt man vor und 2 Querfinger links neben der Wirbelsäule den pulsierenden Herzspitzenstoß, dicht links daneben gelangt man in einen ca. $2^1/_2$ Querfinger langen, 1 Querfinger breiten Zwerchfellschlitz, dessen Längsachse von rechts oben innen nach links unten außen zieht. Der Rand desselben ist wulstig, fibrös verdickt und glatt. Am Rande liegen fest fixiert die vorhin ligierten Netzstränge. An der linken Seite ein in den Magen übergehendes schlauchförmiges Gebilde, um dessen Vorder- und Rückfläche der Finger herumgreifen kann, das aber am linken Schlitzwinkel fest verklebt ist, ein Befund, der zunächst die Vermutung, daß es der Oesophagus sei, nahelegt.

Fühlt man durch den Schlitz, der sich ziemlich straff um die zwei palpierenden Finger legt, nach oben, so gelangt man in einen Hohlraum, dessen Wände nicht von einer straff gespannten einheitlichen Kapsel, sondern von schlaffen Weichteilen gebildet wird. Auch kann man die thorakale Zwerchfellfläche auf Länge einer Endphalange frei abtasten. An der Rückwand dieser Höhlung fühlt man nach dem Schlitz zu nach unten ziehend ein weiches sackartiges Gebilde von etwa Hühnereigröße. Auch der Zwerchfellschlitz ist nur bei ausgiebigster Beleuchtung und unter stärkstem Hochziehen der vorderen Thoraxwand nur in ganz beschränktem Umfange sichtbar zu machen; dagegen sieht man nach Hochklappen des Magens in der Tiefe an der Wirbelsäule eine nach unten konvexe, ziemlich scharfrandige Begrenzungslinie, die einen blaßbläulichen, in der Färbung also von der übrigen Magenwand total verschiedenen sackförmigen Magen- oder Darmteil umrahmt. Welches von beiden zutrifft, kann nicht festgestellt werden. Da ein Arbeiten in dieser Tiefe unmöglich ist, da jeder Versuch einer Lageveränderung der dortigen Organe durch Zug vergeblich ist, da auch die sorgfältigste Besichtigung und Palpation der gar nicht besonders prall gespannten Magenwand keine Andeutung eines Ulcus gibt, da ferner weiter keine Stränge zu sehen sind, die eine Stenose des Magens verursachen könnten und da der ganze Zustand des Pat. auf Beendigung der Operation drängt, so wird, ohne daß eine Quelle der Blutung festgestellt werden kann, zur Entlastung des Magens eine hintere Gastroenterostomie dicht unter-

Digitized by Google
Original from UNIVERSITY OF CALIFORNIA
Generated on 2019-05-24 17:35 GMT / http://hdl.handle.net/2027/uc1.b3753216
Public Domain in the United States, Google-digitized / http://www.hathitrust.org/access_use#pd-us-google

halb des Pankreas durch einen Mesocolonschlitz gelegt. Die übrigen Bauchorgane zeigen keinen pathologischen Befund, nur die Milz ist stark nach oben, ebenfalls in Richtung auf das Zwerchfell langgezogen, klein, nicht gestaut. Sofort nach Abnahme der Magen- und Darmklemmen schießt der gestaute Mageninhalt durch die dicht haltende Anastomose in die bisher schlaffen blassen Dünndarmschlingen, hinein, diese in ihrem Aussehen in pralle, mit schwärzlich durchscheinender Flüssigkeit gefüllte Würste umwandelnd.

Auch diese Entleerung des Magens bringt keine weitere Klärung der topographischen Verhältnisse. Unter der Wahrscheinlichkeitsdiagnose Volvolus des Magens, Zwerchfellhernie, unbekanntes Ulcus wird daher die Operation beendet. Gegen Ende derselben erbricht Pat. noch einmal ca. 60—80 ccm schwärzlichen, fade riechenden Mageninhalt. Sein Gesicht ist leicht cyanotisch, Puls regelmäßig, ebenso weich wie vor der Operation. Die Extremitäten sind kalt. Campher und Tröpfcheneinlauf. Gegen 6 Uhr morgens Exitus letalis.

Das mir durch Herrn Geh.-Rat Marchand und Herrn Prof. Herzog gütigst zur Verfügung gestellte Sektionsprotokoll vom 24. I. 1921 (Obduzent Prof. Herzog) ergänzt den klinischen Bericht in folgendem (Auszug):

Mitten über dem linken Deltoideus zeigt die Haut eine zehnpfennigstückgroße nur wenig eingezogene runde Narbe. Die Rippen bilden links an der Außenseite einen starken, in den oberen Teilen spitzwinkligen Knick. Das Herz ist stark nach rechts verdrängt. Die linke Lunge ist allseitig mit der Brustwand, dem Mediastinum und dem Zwerchfell verwachsen, die rechte ist frei von Verwachsungen und ziemlich stark gebläht. In der linken Pleuraspitze findet sich eine hühnereigroße, aus narbigem Gewebe bestehende Geschwulst, in der auf dem Durchschnitt im Zentrum noch Knochenfragmente nachzuweisen sind. An der 5. Rippe findet sich seitlich eine leichte Einbiegung ohne stärkere Callusentwicklung. (Alte Fraktur.) Weitere Frakturen sind nicht zu erkennen. Die rechte Lunge ist lufthaltig und frei von Herden. Die linke Lunge ist zum Teil gleichfalls noch lufthaltig, in Verwachsungen eingeschlossen. Die stark abgeknickte linke Thoraxwand läßt an der Innenseite ein mehrere Zentimeter dickes derbes Polster fühlen, das die Winkel ausfüllt. Dasselbe besteht aus einem sehr derben fibrösen Gewebe, das in den unteren Partien eine bröckelige, ziemlich weiche, hellgelbe Masse einschließt (Rest einer alten Blutung). Nach oben tritt ein mit frischen Blutkoagula gefüllter Gang zutage, der sich aber nicht bis zur Spitze verfolgen läßt. Die fibröse Masse ist 4 cm dick und hängt mit dem an der Pleuraspitze bereits erwähnten derben Knoten zusammen. In der linken Zwerchfellhälfte findet sich ein Defekt von etwa 2—3 Querfinger Durchgängigkeit. Die Ränder sind fibrös und scharf, mit der großen Kurvatur des Magens teilweise verwachsen. Das Netz ist etwas fettreich und lang und weist Ligaturen auf. Das Duodenum ist ziemlich stark gefüllt, der Pylorus deutlich erkennbar. Der Pylorusteil führt in jenen erwähnten Zwerchfellschlitz hinein, so daß etwa 4—5 cm noch innerhalb der Bauchhöhle liegen. Ferner geht eine eingeschnürte Partie von einem geblähten Magenabschnitt nach oben in den Zwerchfellschlitz hinein. Die Milz ist nicht vergrößert und nicht in den Schlitz hineingezogen, dagegen ziehen Netzteile von der großen Kurvatur des außen liegenden geblähten Magenteils in den Defekt hinein. Weitere Verwachsungen sind in der Bauchhöhle sonst nicht festzustellen. Der Dünndarm ist frei beweglich. Auch am Dickdarme sind keinerlei Veränderungen.

Beim genauen Betrachten zeigt sich, daß ein Teil der großen Kurvatur des Magens an der linken Hälfte des Zwerchfellschlitzes fest verwachsen ist. Infolgedessen ist die große Kurvatur, deren Verbindung mit dem Querkolon operativ

Digitized by Google
Original from UNIVERSITY OF CALIFORNIA
Generated on 2019-05-24 17:35 GMT / http://hdl.handle.net/2027/uc1.b3753216
Public Domain in the United States, Google-digitized / http://www.hathitrust.org/access_use#pd-us-google

gelöst ist, nach oben und vorn gelagert, während die kleine Kurvatur die untere Begrenzung des Magens am Pylorusteil bildet. Der Oesophagus tritt an seiner normalen Stelle durch das Zwerchfell. Der Magen ist spitzwinklig an den Zwerchfellschlitz heran- resp. hereingezogen. Ein Teil der Vorderwand von etwa Enteneigröße liegt, blaurot verfärbt, in dem Zwerchfellschlitze selbst und zeigt, entsprechend den Rändern des Zwerchfelldefektes, eine deutliche, ziemlich tiefe Einschnürung. Etwa 5 cm vom Pylorus entfernt findet sich in der Schleimhaut des Magens ein fünfpfennigstückgroßer, etwas unregelmäßig gestalteter frischer Defekt. Im Magen ist flüssiges Blut, etwa 75 ccm. Im Dünndarm ist reichlich blutiger Inhalt: Diagnose: Vulnus sclopetarium vetus belli regionis deltoideae et pleurae sin. Pleuritis chronica adhaesiva sinistra et fibrosis pleurae lateralis sinistrae gravis (e haemothoracae e empyemate). Deformatio lateris sinistrae thoracis cum scoliose partis thoracalis columnae vertebralis. Hernia diaphragmatica sinistra partem ventriculi continens. Ulcus recens ventriculi cum haemorrhagia letale. Contenta sanguinolenta ventriculi et intestini. Gastroenteroanastomosis retrocolica posterior.

Wie ergänzen sich nun Sektions- und Operationsbericht einerseits und klinisches Bild andererseits? Oder ausführlicher: 1. Welch kausaler Zusammenhang liegt zwischen Zwerchfellhernie, Volvolus und Ulcus? 2. Welche Umstände verhinderten eine exakte Diagnosenstellung intra vitam und intra operationem; und aus welchen klinischen Symptomen hätte man Zwerchfellhernie und Magenvolvolus vermuten können? 3. Welche Gründe sprachen für und gegen unsere eingeschlagene Therapie, und wäre eine andere Therapie, retrospektiv gedacht, möglich gewesen?

Als Anfänger in medizinisch-theoretischer Arbeit, der natürlich, wie auf jedem anderen literarischen Gebiete, zunächst bei der gewöhnlich erdrückenden Fülle der einschlägigen Literatur recht kleinlaut wird, atmet man doch etwas auf, wenn man merkt, daß die Literatur über Magenvolvolus und Zwerchfellhernie eine relativ beschränkte ist, zumal wenn man nähere Angaben über den idiopathischen Magenvolvolus noch im Handbuch der Chirurgie vom Jahre 1900 vermißt. Seitdem haben sich, parallel der Entwickelung der Magenchirurgie und Diagnostik der Magenerkrankungen, spez. der Röntgendiagnostik die Erfahrungen über dieses Gebiet doch wesentlich vermehrt, wenn auch die Zahl der intra vitam richtig diagnostizierten Fälle eine verschwindend geringe ist. Und wenn Rudolf Richter in seiner ausgezeichneten Arbeit über den Volvolus ventriculi bei Sanduhrmagen nur eben eine beschränkte Zahl von Volvolusfällen herausgreift, so ist doch die Zahl der im Leben richtig diagnostizierten Fälle nur 6 von 14 = 42,9 %. Was aber die richtige Diagnose intra vitam bedeutet, zeigt ein zweiter Hinblick auf dieselbe Aufstellung, nämlich daß von 6 lebend richtig diagnostizierten Fällen 5 infolge geeigneter Therapie in Heilung ausliefen.

Da ich mir nicht die Aufgabe gestellt habe, eine allgemeine Ätiologie des Volvolus ventriculi zu entwickeln — näheres findet man ausführlich bei Borchardt, Ad. Payer, Theodor Kocher, Haberer, Neumann,

Digitized by Google
Original from UNIVERSITY OF CALIFORNIA
Generated on 2019-05-24 17:35 GMT / http://hdl.handle.net/2027/uc1.b3753216
Public Domain in the United States, Google-digitized / http://www.hathitrust.org/access_use#pd-us-google

Prutz, Sinjuschi, Spivac, Wiesinger, Türmos u. a., — so möchte ich gleich auf die Ätiologie unseres Falles eingehen.

Der Patient erhielt im September 1916 einen Schrapnellschuß, wodurch die linke Thoraxseite in Höhe der 5. Rippe und das Zwerchfell verletzt wurden, wahrscheinlich Steckschuß, da Ausschußnarbe nicht festgestellt werden konnte. Weitere vermutliche Folgen dieser Verletzung: durch die Erschütterung oder das plötzliche Anspannen der Bauchpresse wurde ein Teil des Ligamentum gastrocolicum in die Zwerchfellwundöffnung gestülpt oder vielleicht aspiriert. Ein Hämothorax mit sekundärem Empyem und sekundären Schrumpfungsvorgängen und adhäsiven Prozessen fixieren das Netz fest am Zwerchfelldefekt.

Ist nun die Zwerchfellhernie wirklich gleich im Anschluß an die Zwerchfellverletzung entstanden? Nach den Erfahrungen Iselins u. a. wonach der Zwerchfellschlitz offen bleibt, wenn Netz sich sofort dazwischenlagert, vermutlich ja, und der Schlitz war in unserem Falle ja für $2^1/_2$ Querfinger durchgängig. Allmählich wird mit dem Netz auch der Magen an seiner großen Kurvatur in die Höhe gezogen und gedreht, bis schließlich diese Torquierung Beschwerden auslöst, denn zur Zeit der „Rippenfellentzündung" hatte Patient noch nicht die geringsten Störungen von seiten des Verdauungstraktus verspürt. Dagegen gibt er mit Bestimmtheit an, daß seit 1918 Magenbeschwerden aufgetreten seien, jene „dauernden" Schmerzen bis zum Frühjahr 1919; die dann anfallsweise auftretenden Schmerzen sind vermutlich auf vorübergehende Incarceration jenes Magendivertikels zurückzuführen, das infolge der, man könnte sagen, reflektorisch einsetzenden Hungerkur des Patienten immer wieder bei entleertem Magen zurückschlüpfte in die Bauchhöhle, bis im Januar 1921 die irreponible Einklemmung eintrat. Auch das in dieser Zeit anfallsweise auftretende Erbrechen hat damit seine plausible Erklärung: Der allmählich sich überschlagende Magen wurde durch die Umschlagsfalte gleichsam in 2 Säcke getrennt. Füllte sich nun bei einer etwas reichlicheren Mahlzeit der kardiale Abschnitt besonders stark, so drückte dieser sich aufblähende Sack die andere Hälfte platt zusammen, da sie infolge ihrer Fixation am Zwerchfelldefekt sich nicht weiter nach unten ausdehnen konnte. Die Entleerung nach der Pylorushälfte war dadurch unmöglich, und der Magen schaffte sich selbst durch Gegenperistaltik Abhilfe.

Um noch eine andere nebensächlichere Frage schnell zu erledigen: Ist unser Fall eine echte Hernia diaphragmatica mit Peritonealausstülpung in die Pleurahöhle hinein oder ein Prolaps der Baucheingeweide, durch das in seinen gesamten 3 Schichten zerrissene Zwerchfell?

Wie Graser, Hoffmann, Iselin, Jehn und Naegeli, Oberndorfer, Seifert u. a. berichten, sind reine Zwerchfellhernien infolge

Digitized by Google
Original from UNIVERSITY OF CALIFORNIA
Generated on 2019-05-24 17:35 GMT / http://hdl.handle.net/2027/uc1.b3753216
Public Domain in the United States, Google-digitized / http://www.hathitrust.org/access_use#pd-us-google

von Schußverletzung außerordentlich selten. Es gehört schon eine ganz bestimmte Richtung des Geschosses und ein ganz bestimmter Zwerchfellhochstand dazu, daß nur die Muscularis und das parietale Pleurablatt ohne Schädigung des dicht anliegenden Peritoneums durchtrennt werden. Nun gelangte man bei der Operation unseres Falles allerdings, sobald der Finger über den fibrös verdickten knopflochartigen Rand des Zwerchfellschlitzes hinübergeglitten war, in einen weiten, etwa 2 Endphalangen langen Sack. Ob aber dieser durch das ausgestülpte Peritoneum oder sekundär durch Abkapselung des Hämothorax entstanden ist, ist mikroskopisch und makroskopisch nicht näher untersucht worden.

Für eine Zwerchfellhernie im engeren Sinne spricht allerdings zunächst der Umstand, daß der Patient, soweit das aus der lückenhaften Anamnese und dem Befund der Bauchorgane bei Operation und Sektion zu sehen war, keinerlei Blutung in die Bauchhöhle hinein gehabt hat. Aber es ist, wie auch Oberndorfer und Jehn und Naegeli anführen, sehr wohl möglich, daß das Netz sich wie ein Ventilverschluß, erklärlich aus der Spannungsdifferenz zwischen Pleura- und Bauchhöhle, so vor und in den Zwerchfellspalt gelegt hat, daß die Bauchhöhle vollständig nach oben abgeschlossen wurde und die jetzige Höhlung erst durch nachträgliche Schrumpfung entstand.

Außerdem fand sich bei Sektion und Operation das Lig. gastrocolicum über den Rand des Defektes in die Pleurahöhle hineinragend und dort mit der Wandung des Hohlraumes fest verbacken, eine Verklebung, wie sie aber nur unter Voraussetzung einer direkten Incarceration des Netzes in die freie Pleurahöhle ohne Zwischenlagerung von Peritoneum zustande kommt.

Noch eine andere Möglichkeit ist in Betracht zu ziehen: Könnte nicht eine kongenitaler Defekt des Zwerchfellmuskels gerade an der Stelle des unteren Zwerchfelloches vorgelegen haben, so daß bei dem allmählichen Schrumpfungsprozeß in der Pleurahöhle und durch den Druck der Bauchpresse sich die erwähnten Baucheingeweide, das parietale Peritoneum vor sich hinschiebend, in die Brusthöhle stülpten?

Unwahrscheinlich, denn wodurch wären dann die zahlreichen entzündlichen Verwachsungen gerade unter dem Zwerchfelloch, also noch auf der abdominellen Seite, zu erklären, wenn es nicht zu einer Verletzung der Serosa gekommen war?

Daß aber diese Verwachsungen auf alter entzündlicher Basis beruhten, sieht man daraus, daß sie weder durch kräftigen Zug noch durch stumpfes Abpräparieren zu lösen waren. Außerdem sind die kongenitalen Defekte meist kleinere, glatt und weichrandige Lücken im Centrum tendineum.

Digitized by Google
Original from UNIVERSITY OF CALIFORNIA
Generated on 2019-05-24 17:35 GMT / http://hdl.handle.net/2027/uc1.b3753216
Public Domain in the United States, Google-digitized / http://www.hathitrust.org/access_use#pd-us-google

Könnte nun nicht vielleicht noch das bei Sektion gefundene Ulcus eine Rolle bei der Entstehung der Hernie und der bisher nur wenig berührten Magendrehung gespielt haben? Nein. Einmal war das Ulcus ein frisch entzündlicher, pfennigstückgroßer flacher Defekt. Dann lag es 5 cm vom Pylorus entfernt an der Hinterwand des Magens, hatte weder die geringsten Verwachsungen dort hervorgerufen — selbst das über der entsprechenden Stelle dicht anliegende Lig. gastrocolicum war nicht mit der Magenserosa verklebt —, noch konnte man bei sorgfältigster Inspektion der übrigen Magenschleimhaut andere Ulcera, alte Ulcusnarben oder darauf zurückzuführende perigastritische Verwachsungen feststellen. Ferner hatte Patient bis zum Januar 1921 nie Blut gebrochen. Nach den Payrschen Tierversuchen konnte das Ulcus erst 2—3 Wochen alt sein, was auch ganz dem anamnestischen Berichte entsprechen würde. Im Gegenteil, das Ulcus ist erst als eine Folge der durch den weiter unten zu besprechenden Volvolus hervorgerufenen Stauung des Mageninhaltes und der damit verbundenen Zirkulationsstörung an Stellen mit geringerem Widerstand anzusprechen.

Noch eine weitere Frage: Warum hat sich gerade das Lig. gastrocolicum in den Zwerchfellschlitz eingestülpt? Sollte allein die Gewalteinwirkung des Traumas und die oben erwähnte Spannungsdifferenz diese Lageveränderung bedingt haben? Ich komme da außer auf die schon genannten Arbeiten noch auf die von Fleiner, Mühlfelder, Reinicke und Heidenhain zurück, die darin wiederholt auf die angeborene abnorme Länge des Netzes bei allgemeiner Enteroptose hinweisen. Wieweit das bei unserem Patient der Fall war, ist jetzt nach den sekundären Veränderungen schwer mit Sicherheit zu sagen. Jedoch ist bei dem sehr langen, flachen und schmalen Thorax mit dem enorm spitzen epigastrischen Winkel und bei dem allgemeinen Habitus des Patienten eine solche vorhanden gewesene Netzanomalie nicht ganz von der Hand zu weisen.

Ätiologie und Entstehungsmechanismus dieses Volvolus sind im Gegensatz zum idiopathischen Magenvolvolus ziemlich eindeutig. Der Volvolus bestand darin, daß die nach dem Zwerchfell zu gelegenen $^2/_3$ der großen Kurvatur, ein Teil der Pars praepylorica und das Querkolon durch das Lig. gastrocolicum unter die linke Zwerchfellkuppe gezerrt worden waren, so daß die hintere Magenwand zur vorderen wurde; daß es ferner dadurch 1. zu einer Torsion und fast vollständigen Stenose im präpylorischen Abschnitt kam — daher das bis zuletzt andauernde Erbrechen; 2. zu einer breiteren Torquierung im kardialen Abschnitt, was aber keine weiteren klinischen Erscheinungen machte und auch ein Passieren der Magensonde unbehindert gestattete.

Wenn Adolf Payer beim Volvolus ventriculi unterscheidet zwischen

Digitized by Google
Original from UNIVERSITY OF CALIFORNIA
Generated on 2019-05-24 17:35 GMT / http://hdl.handle.net/2027/uc1.b3753216
Public Domain in the United States, Google-digitized / http://www.hathitrust.org/access_use#pd-us-google

1. Achsendrehung bei Hernia diaphragmatica,
2. Achsendrehung durch Geschwülste,
3. Achsendrehung bei entzündlichen Prozessen der Umgebung,
4. Achsendrehung durch Verlagerung der Nachbarorgane,
5. idiopathischem Volvolus,

so wäre unser Fall unter Nr. 1, 3 und 4 zu rechnen. Nach der Borchardtschen Einteilung würde er mit Beziehung auf die Lage des Querkolons zur Form des Volvolus infracolicus gehören. Nach Niosi würde man ihn als partiellen Volvolus bezeichnen, da der kardiale Abschnitt trotz Drehung bis zuletzt durchgängig blieb und der Magen als Ganzes nicht jene bei komplettem Volvolus so charakteristische blaurote Stauungshyperämie aufwies, der präpylorische Abschnitt ausgenommen. Nach Neumann schließlich kann man ihn als isoperistaltischen Volvolus bezeichnen, da die große Kurvatur entlang der vorderen Bauchwand in die Höhe gestiegen war. Daß auch in diesem Falle gerade die Pylorushälfte des Magens am meisten in die Höhe gezogen war, wie man es sowohl beim Sanduhrmagenvolvolus wie beim idiopathischen findet, erklärt sich aus der größeren Beweglichkeit dieses Abschnittes.

Wie nach der Lacherschen Zusammenstellung unter 144 traumatischen Zwerchfellhernien kein einziger reiner Netzvorfall war, so hat auch hier ein Netzzipfel quasi als Leitband den Magen nach oben unter die linke Zwerchfellkuppe auf der linken Seite fast schlauchförmig ausgezogen, so daß bei dem erstmaligen Betasten dieses mit dem übrigen Magen fest zusammenhängenden Schlauches die Deutung: Oesophagus nicht fern lag. Allerdings fiel uns gleich des Fehlen des zirkulären Muskelringes und der Umstand auf, daß die Magenmuskulatur nicht allseitig direkt in die Zwerchfellmuskulatur überging.

Die Drehungsachse, die beim idiopathischen Volvolus des Magens meist, wie Borchardt nachweist, eine ganz bestimmte Richtung hat, ist hier natürlich durch die Schrumpfungsgeschwindigkeit der einzelnen Abschnitte des Lig. gastrocolicum bedingt und zieht beinahe horizontal etwas von links oben außen nach rechts unten. Das entspricht ganz den Beobachtungen Iselins, der den Magen bei Zwerchefellhernien am häufigsten um seine Längsachse nach oben vorn, selten nach hinten in die Höhe geschlagen fand, wobei Kardia und Pylorus als die fixierten Drehpunkte in der Bauchhöhle zurückbleiben.

Der Volvolus unseres Falles war im Gegensatz zum idiopathischen ein allmählicher. Die Geschwindigkeit der Entstehung lief parallel der der Schrumpfungsprozesse in der Umgebung. Es fehlen daher auch die stürmischen Stenoseerscheinungen zu Beginn der Erkrankung, die Ende 1916 eingesetzt hat, und es fehlte die Reponierbarkeit des gedrehten Magens durch kräftigen Zug.

Digitized by Google
Original from UNIVERSITY OF CALIFORNIA
Generated on 2019-05-24 17:35 GMT / http://hdl.handle.net/2027/uc1.b3753216
Public Domain in the United States, Google-digitized / http://www.hathitrust.org/access_use#pd-us-google

Welche Umstände verhinderten nun eine exakte Diagnosenstellung zunächst intra vitam?

Die auf der Inneren Abteilung gestellte Diagnose lautete: Blutendes Magenulcus, Pylorusstenose, hochsitzender Ileus. Sicher ist die Diagnose eines idiopathischen, akut einsetzenden Volvolus, wie die Fälle von Borchardt, Haberer u. a. beweisen, schwieriger und selten intra vitam gestellt. Aber auch die richtige Diagnose der chronischen und akuten Zwerchfellhernien mit Magenvolvolus ist, wie Iselins Übersicht zeigt, nicht so ganz einfach.

Symptome einer mit Magenvorfall verbundenen Zwerchfellhernie können sein: Heftige Schmerzen im linken Epigastrium und in der linken Brustseite, Dyspnöe, wechselnde Tympanie der linken Brust- und Rückenseite je nach Magenfüllung mit Zwerchfellbewegungen an normaler Stelle, Verlagerung des Herzens nach rechts, amphorisches Atmen, Sukkussionsgeräusch, evtl. Steckenbleiben der Sonde an der Kardia, kahnförmiger Leib, Erbrechen, bei Dickdarmvorfall Auftreten von Ileuserscheinungen. Röntgenbild und Röntgendurchleuchtung würden viel zur Klärung der Diagnose beitragen. Angaben in der Anamnese über ein vorangegangenes Trauma des Thorax, eine Punktion im tympanitischen Bezirk würde evtl. Magen- oder Darminhalt ergeben.

Alle diese Symptome sind aber in sehr wechselnd konstanter Zahl vorhanden, wie die Fälle von Wieting, Heidenhain, Iselin usw. zur Genüge zeigen. Bei unserem Patienten war nur folgendes: Der Bericht von der Schußverletzung des Thorax mit folgender Rippenfellentzündung, die wiederkehrenden Schmerzanfälle der letzten Jahre; dann läßt die Anamnese im Stich. Auch der Perkussions- und Auscultationsbefund war für die richtige Diagnose „Zwerchfellhernie" sehr dürftig. Die Tympanie fehlte natürlich in der linken Brusthälfte, da das incarcerierte Magendivertikel relativ klein war. Nur das metallisch klingende Rasseln links hinten unten wurde schon damals vermutungsweise auf den Magen zurückgeführt. Die Verdrängung des Herzens war nur angedeutet. Der Leib war zwar flach, aber nicht kahnförmig, wie im Falle von Albanese. Sukkussionsgeräusche waren nach Operations- und Sektionsbefund nicht gut möglich. Die Sonde passierte aus schon erwähnten Gründen ungehindert die Kardia.

Was endlich die Röntgendurchleuchtung betrifft, so war sie bei der Schwere des Allgemeinzustandes des Patienten nicht gut möglich und hätte auch nach dem Sektionsbefunde und nach den Ergebnissen Iselins wohl kaum eine Klärung herbeigeführt, da das incarcerierte Magendivertikel, das allein über dem Zwerchfellniveau lag, wohl kaum für den Wismutbrei oder die Aufschwemmung durchgängig gewesen wäre. Eine Punktion aber im Bereiche der metallisch klingenden Rasselgeräusche war bei dem unsicheren Befunde und der geringen

Digitized by Google
Original from UNIVERSITY OF CALIFORNIA
Generated on 2019-05-24 17:35 GMT / http://hdl.handle.net/2027/uc1.b3753216
Public Domain in the United States, Google-digitized / http://www.hathitrust.org/access_use#pd-us-google

Ausbreitung nicht gemacht worden. Zieht man nun in Betracht, daß diese wenigen Symptome, die evtl. an eine Zwerchfellhernie hätten mahnen können, fast vollständig von den ausgeprägten Symptomen des blutenden Ulcus (Blutbrechen, Kollaps) noch überdeckt wurden, so ist es wohl erklärlich, daß die richtige vollständige Diagnose vor der Operation nicht gestellt wurde. Während derselben erfolgte eine teilweise Vervollständigung, teilweise, weil das Operationsfeld ganz enorm unübersichtlich war. Ein auffallend langer schmaler, flach gewölbter Thorax mit sehr spitzem epigastrischen Winkel, der Umstand, daß Magen und Kolon sehr hoch hinauf in die linke Zwerchfellkuppe verlagert waren, die zahlreichen Verwachsungen des Lig. gastrocolicum, dazu der schwere Zustand des Patienten mit seiner Ausblutung und Inanition, all das trug dazu bei, daß man die Beendigung der Operation mit Behebung der Stenosenerscheinungen durch Gastroenterostomie einer exakten Diagnosenstellung vorzog. Erst die Autopsie konnte durch Auffindung des incarcerierten Magendivertikels und des frischen Ulcus den Befund vervollständigen.

Welche Gründe sprechen für und gegen unsere Therapie?

Wir standen vor der Frage: Wie ist der bedrohliche Zustand der Verblutung und der Pylorusstenose zu beseitigen? Die viel umstrittene Frage betreffs Therapie der chronischen Zwerchfellhernien — transpleural oder Laparotomie — kam für uns gar nicht in Betracht, da wir nicht mit der Vermutung Zwerchfellhernie an die Operation herangingen, sondern die Pylorusstenose, evtl. das blutende Ulcus beseitigen wollten.

Durch Lösung der Netzadhäsionen, die strangulierend über den präpylorischen Abschnitt zogen, wurde deutlich ein Teil der Stenosenerscheinungen beseitigt. Der partielle Pylorusverschluß aber infolge des Volvolus ließ sich infolge der eben erwähnten Schwierigkeiten nicht beseitigen, wenn man auch versuchte, nach dem Borchardtschen Vorschlage durch kräftigen Zug am Magen nach abwärts diesen in seine frühere Lage zu bringen, was aber vollständig versagte. Auch Beckenhochlagerung änderte nichts an der Unübersicht des Bildes. Einen transpleuralen Eingriff jetzt noch vorzunehmen, erlaubte aber der Zustand des Patienten nicht mehr.

Möglich, daß ein an den Medianschnitt noch angefügter Marwedelscher Schnitt mit Rippendurchtrennung eine bessere Übersicht des Operationsfeldes gegeben haben würde. Auf den Verlauf des Eingriffes selber hätte diese Modifikation wenig Wirkung gehabt, da der Zustand des Patienten und die Lokalanästhesie ein noch längeres Arbeiten an dem Zwerchfelldefekt, das die sorgfältige Ligierung aller Verwachsungen erfordert hätte, verbot.

Es wurde daher, um den Magen zunächst einmal zu entlasten und vielleicht bei kollabiertem Zustande einen besseren Einblick zu bekom-

Digitized by Google
Original from UNIVERSITY OF CALIFORNIA
Generated for guest (Massachusetts Institute of Technology) on 2019-05-24 17:36 GMT / http://hdl.handle.net/2027/uc1.b3753216
Public Domain in the United States, Google-digitized / http://www.hathitrust.org/access_use#pd-us-google

men, die hintere Gastroenterostomie angelegt. Die momentanen Stenosenbeschwerden wurden damit zwar beseitigt, das topographische Bild änderte sich aber nicht im geringsten, und das aus dem unauffindbaren Ulcus rieselnde Blut hatte ungehinderten Abfluß in den Darm.

Auch eine einfache Durchtrennung des umschnürenden Zwerchfellringes nach Hess würde bei den ausgedehnten Netzverwachsungen vielleicht nur ein Zurückschlüpfen des incarcerierten Magendivertikels, nicht eine Beseitigung des Volvolus zur Folge gehabt haben.

Wäre aber das Ulcus mit anderen Mitteln nicht doch aufzufinden gewesen?

Vielleicht hätte eine breite Gastrotomie (Kleinschmidt), die eine teilweise Übersicht der Magenschleimhaut gestattete, gerade bei dem Sitz dieses Ulcus eine Übernähung oder Excision desselben erlaubt. Falls auch dieser Eingriff für den Patienten zu schwer gewesen wäre bei der starken Dilatation der Magenmuskulatur, so hätte vielleicht mittels der Gastroskopie und Diaphanoskopie die Lage des Ulcus festgestellt werden können. So gibt Kraft in seinem Aufsatze über Behandlung lebensgefährlicher Magenblutungen 5 Fälle schwerster Ulcusblutungen an. Bei allen 5 Fällen konnte durch Gastroskopie resp. durch Gastroskopie und Diaphanoskopie die Lage und Größe des Ulcus festgestellt werden. In 4 Fällen kam es nach Umstechung und Übernähung des Ulcus zur vollständigen Heilung, im 5. war der Tod durch technischen Fehler (Kurzschluß) eingetreten, und zwar schwankte die Größe der Ulcera zwischen Stecknadelkopf- und Erbsengröße. Sie waren alle nur in der Einzahl vorhanden, wie in unserem Falle, und lagen teils an der Hinter-, teils an der Vorderwand. Da, wie die Sektion zeigte, in unserem Falle das Ulcus beträchtlich größer war als die von Kraft erwähnten und auch übersichtlich genug, besonders für die Diaphanoskopie, an der früheren Magenhinterwand, jetzigen Vorderwand gelegen war, so hätte diese Untersuchungsmethode wahrscheinlich Erfolg gehabt, und auch die Übernähung des Ulcus wäre dank seiner Lage leicht gewesen.

Angenommen nun, das Ulcus wäre übernäht oder umstochen worden, hätte dieser Umstand einen Einfluß auf den weiteren Verlauf der Erkrankung gehabt? Die Gefahr der Verblutung wäre wohl beseitigt gewesen, aber man darf nicht vergessen, daß intra operationem ja jenes incarcerierte Magendivertikel nicht festgestellt wurde, das bei Sektion blaurot verfärbt, mit tiefen Schnürfurchen im Zwerchfelldefekt eingeklemmt war. Über kurz oder lang wäre es zur Nekrose resp. Perforation dieses Magenabschnittes gekommen, deren Folgen der stark geschwächte Patient auch nach beseitigter Blutung kaum mehr ausgehalten haben würde.

Übersieht man zuletzt noch die Fälle von chronischen Zwerchfellhernien, bei denen es zu einer Mitbeteiligung des Magens gekommen ist

Digitized by Google
Original from UNIVERSITY OF CALIFORNIA
Generated on 2019-05-24 17:36 GMT / http://hdl.handle.net/2027/uc1.b3753216
Public Domain in the United States, Google-digitized / http://www.hathitrust.org/access_use#pd-us-google

— die erschöpfendste Zusammenstellung gibt wohl Iselin in seinem Aufsatze von den Zwerchfellhernien und ihren Folgen —, so findet man wohl sehr häufig einen Magenvorfall, in wenig Fällen aber ist genau angegeben, ob es sich dabei um einen Vorfall mit Torsion, in noch weniger Fällen, ob eine Incarceration vorhanden war. Absolut eindeutig aber haben bei traumatischen Zwerchfellhernien einen partiellen Volvolus nur wenige festgestellt:

Borchardt führt einen allerdings totalen Volvolus mit Kardiaverschluß und Achsendrehung um 180 Grad an.

Im Falle von Hamdi nimmt Wieting vermutungsweise an, daß der Magen wohl eine halbe Drehung um seine Längsachse gemacht hat, so daß die große Kurvatur nach oben sieht, fügt allerdings hinzu, daß sich „dies nicht ganz sicher feststellen läßt, da die Veränderungen zu alt waren und Retraktionen stattgefunden hatten".

Im Heidenhainschen Falle wird angeführt, der Magen habe sich offenbar mit der großen Kurvatur nach rückwärts und aufwärts durch den Netzzug gewendet. Auch in seinem selbst angeführten Falle nimmt Wieting an, daß wahrscheinlich ante operationem ein teilweiser Volvolus in der Brusthöhle bestand, der durch die Operation gelöst wurde, da vor der Operation Undurchlässigkeit der Kardia für die Sonde und nachher das Gegenteil bestand. Bei Schmidt findet man einen von den übrigen Fällen abweichenden Volvolus: Die große Kurvatur ist nach hinten links oben geschlagen, bei Willet, Chrétien und Kaufmann wieder die am häufigsten vorkommende Torsion mit Heraufschlagen der großen Kurvatur nach vorn oben.

Der Modus der Achsendrehung ist bei Magennetzzwerchfellhernien ein viel einförmiger und leichter erklärlich als der bei idiopathischem Volvolus. Es kommen nur zwei Typen in Betracht, je nachdem das Netz resp. das Lig. gastrocolicum vorn vor oder hinter dem Magen, am oder im Zwerchfelldefekt adhärent waren. In beiden Fällen bleibt die Drehungsachse die kleine Kurvatur resp. die Magenlängsachse. Daß in der Mehrzahl der Fälle das Netz vorfällt, erklärt sich einmal aus der größeren Beweglichkeit desselben, häufig ist auch eine abnorm lange Entwicklung des Lig. gastrocolicum oder eine kongenitaler Netzdefekt, wie im Falle Heidenhain, die Ursache für die Netzeinklemmung. Ist das Trauma ein plötzliches starkes, so kann natürlich Magen, Kolon oder anderer Inhalt des Abdomens auch ohne Vermittelung des Netzes in den Zwerchfelldefekt hineingezogen werden, wie das bei Pufferverletzungen oder Zwerchfellrupturen bei Fall aus großer Höhe vorkommt. Das Bild aber, wie es unser Fall hier bietet: den langsam entstehenden Volvolus des Magens, der immer noch eine gewisse Durchgängigkeit des Pylorus bis 2 Wochen vor der Operation gestattete, kombiniert mit der plötzlichen Incarceration eines Teils der vorderen

Digitized by Google
Original from UNIVERSITY OF CALIFORNIA
Generated on 2019-05-24 17:36 GMT / http://hdl.handle.net/2027/uc1.b3753216
Public Domain in the United States, Google-digitized / http://www.hathitrust.org/access_use#pd-us-google

Magenwand, habe ich vergebens in der Literatur gesucht, ganz abgesehen von der Komplikation durch das blutende Ulcus.

Es war eben einer jener Fälle, bei denen Borchardts Hinweis, „an die Möglichkeit einer Hernia diaphragmatica mit ihrem sämtlichen Komplikationen zu denken", wohl wenig Einfluß auf das operative Vorgehen noch auf den ganzen Verlauf der Erkrankung gehabt hätte, ein Fall aber, der dem praktischen Arzt wie dem Kliniker vielleicht den Hinweis gibt, Patienten, die ihnen verdächtig auf eine Zwerchfellhernie sind, gründlich mit allen Hilfsmitteln auf die oben erwähnten Symptome hin zu untersuchen und schon dann zu einer Operation, zum mindesten zu einer Probelaparotomie zu raten, solange es noch nicht zu Incarcerationen oder Ulcuserscheinungen gekommen ist. Denn bei der immerhin lebensgefährlichen Art der Verletzung, wie sie eine Zwerchfellhernie nun einmal darstellt, ist die Zahl von 8 Geheilten unter 24 operierten Zwerchfellhernien, wie Iselin angibt, ein relativ günstiges Resultat, das sich heutzutage bei Anwendung des Überdruckverfahrens wohl noch besser stellen wird.

Literaturverzeichnis.

Onin, Bruns' Beitr. z. klin. Chirurg. 1903. — Borchardt, Arch. f. klin. Chirurg. **74**. — Fleiner, Münch. med. Wochenschr. 1895. — Graser, Bruns' Beitr. z. klin. Chirurg. **103**. — Haberer, Dtsch. Zeitschr. f. Chirurg. **115**. — Hamdi, Dtsch. Zeitschr. f. Chirurg. **79**. — Heidenhain, Dtsch. Zeitschr. f. Chirurg. **76**. — Hermes, Dtsch. Zeitschr. f. Chirurg. **95**. — Hess, Mitt. a. d. Grenzgeb. d. Med. u. Chirurg. **30**. — Hoffmann, Bruns' Beitr. z. klin. Chirurg. **114**. — Iselin, Bruns' Beitr. z. klin. Chirurg. **102**. — Iselin, Dtsch. Zeitschr. f. Chirurg. **88**. — Jehn und Naegelin, Münch. med. Wochenschr. 1918, Nr. 51. — Kocher, Th., Dtsch. Zeitschr. f. Chirurg. **127**. — Kraft, Arch. f. klin. Chirurg. **93**. — Lacher, Dtsch. Arch. f. klin. Med. **27**. — Methling, Dtsch. Zeitschr. f. Chirurg. **82**. — Niosi, Zentralbl. f. Chirurg. Nr. 26a. — Neumann, Dtsch. Zeitschr. f. Chirurg. **85**. — Oberndorfer, Münch. med. Wochenschr. 1918, Nr. 51. — Payer, Adolf, Mitt. a. d. Grenzgeb. d. Med. u. Chirurg. 1909. — Payr, Arch. f. klin. Chirurg. 1910. — Prutz, Dtsch. Zeitschr. f. Chirurg. **86**. — Richter, Rudolf, Dtsch. Zeitschr. f. Chirurg. 1919. — Seifert, Münch. med. Wochenschr. 1918, Nr. 51. — Sinjuschi, Zentralbl. f. Chirurg. 1907, Nr. 14. — Spivack, Wien. med. Presse 1905. — Türmos, Zentralbl. f. Chirurg. 1909, Nr. 23. — Wiesinger, Dtsch. med. Wochenschr. 1901. — Wieting, Dtsch. Zeitschr. f. Chirurg. **82**, **134**. — Wilke, Münch. med. Wochenschr. 1907, Nr. 20.

Digitized by Google
Original from UNIVERSITY OF CALIFORNIA
Generated for guest (Massachusetts Institute of Technology) on 2019-05-24 17:36 GMT / http://hdl.handle.net/2027/uc1.b3753216
Public Domain in the United States, Google-digitized / http://www.hathitrust.org/access_use#pd-us-google

(Aus der Chirurgischen Universitätsklinik zu Leipzig [Direktor: Geh. Medizinalrat Prof. Dr. E. Payr].)

Zur Insuffizienz der Valvula Bauhini.

Von

Dr. Gebhard Hromada.

Mit 10 Textabbildungen.

(Eingegangen am 28. September 1921.)

I.

In umfangreicher Literatur haben sich Anatomen, Kliniker, Pathologen und in jüngerer Zeit Röntgenologen mit den Fragen beschäftigt, die sich aus der Funktion der Bauhinschen Klappe bzw. einer Störung derselben ergeben, ohne zu übereinstimmenden Resultaten zu gelangen. Eigentümlicherweise treten erst in jüngster Zeit Chirurgen diesem Problem näher. Der Amerikaner Kellogg veröffentlichte 1913 eine Arbeit, in der er über Resultate bei operativer Beseitigung von Klappeninsuffizienz berichtet. Die Ereignisse der nachfolgenden Jahre tragen wohl die Schuld, daß bis jetzt niemand auf seine Vorschläge einging. Seit etwa 2 Jahren wurden an der Leipziger Klinik diese Operationen nachgeprüft, und ich übernahm mit Vergnügen den Auftrag, unsere Erfahrungen und die damit verbundenen Studien zu veröffentlichen.

Unerläßlich scheint es mir, in großen Zügen die Entwicklung und Anatomie der Klappe zu skizzieren.

Dieselbe entsteht etwa in der neunten Embryonalwoche durch die in dieser Zeit einsetzende Abknickung des Blinddarmes gegen das Ileum und Kolon, mit welch letzterem die Cöcalachse bis jetzt gleich verlief. Die Knickung führt bis zum spitzen Winkel (mit der Längsrichtung des Colon ascendens), die Knickungsstelle und dadurch entstandene Furche entspricht genau der Einmündung des Ileums in den Dickdarm. So kommt es, daß der Dünndarm zunächst von unten in den Dickdarm hineingedrückt wird und mit der Zeit die runde Form seines Lumens verliert. Die Öffnung wird spaltförmig. Die dem Coecum zunächst liegende, dessen Wand innig anliegende Dünndarmwand bildet nun eine aus Wänden der beiden Darmteile bestehende Falte, die deutlich ins Lumen des Dickdarmes hineinragt: die untere Lippe der Valvula. Analog bildet sich etwas später aus Wand des Colon ascendens und Dünndarmwand die obere Klappenfalte. Entsprechend der Verkleinerung des Winkels zwischen Coecum und aufsteigendem Kolon berühren sich in der oben geschilderten Weise immer größere Flächen Coecum- und Ileumwand einerseits, Kolon- und Ileumwand

Digitized by Google
Original from UNIVERSITY OF CALIFORNIA
Generated on 2019-05-24 17:40 GMT / http://hdl.handle.net/2027/uc1.b3753216
Public Domain in the United States, Google-digitized / http://www.hathitrust.org/access_use#pd-us-google

andererseits, die Klappenlippen werden größer und ragen weiter ins Lumen hinein (s. Abb. 1).

Am Neugeborenen finden wir die obere Klappenlippe als eine 7—8 mm lange, sich nach unten gegen den Blinddarmabschluß neigende Falte. Kürzer ist die untere, der medialen Coecumwand anliegende Lippe. Ihr freier Rand ist konkav. So kann die Klappe gegen Regurgitation nie schlußfähig sein, da die ungleiche Form beider Klappenzipfel, die Verschiedenheit der Größe ein Aneinanderpassen ausschließt. In der Tat sind auch beim Neugeborenen die Klappen stets insuffizient, doch verschwindet nach und nach diese Ungleichheit der oberen und unteren Lippe, so daß die anfangs erwähnte Spaltform der Öffnung sich herstellt.

In manchen Fällen allerdings unterbleibt diese Weiterentwicklung, und die Valvula bleibt auf dieser infantilen Stufe stehen — das Individuum zeigt kongenitale Insuffizienz.

Noch eine zweite Entwicklungsanomalie kann eine solche kongenitale Insuffizienz bedingen, nämlich das Unterbleiben oder nicht genügende Fortschreiten der Cöcalknickung. Dann legt sich wohl das Ileum, wie oben beschrieben, an die mediale Wand des Coecums an und bildet mit dieser die untere Klappenlippe, doch unterbleibt das Hineindrücken des Dünndarmes in den Dickdarm. Die obere Lippe wird gar nicht oder nur rudimentär ausgebildet, wie Herz, dessen Befunde ich bestätigen konnte, an Leichen Neugeborener konstatierte.

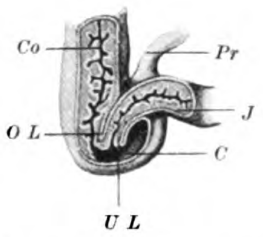

Abb. 1. Valvula ileo-coecalis eines 8 Monate alten menschlichen Embryos, nach Toldt. *Co* = Kolon, *C* = Coecum, *O L* = obere Lippe, *U L* = untere Lippe, *Pr* = Processus verm., *J* = Jejunum.

Betrachten wir jetzt die normale schlußfähige Klappe des Erwachsenen! Die obere Lippe springt halbkreisförmig in das Lumen des Coecums vor und bildet mit der Längsachse des Colon ascendens einen mehr oder weniger stumpfen Winkel. An sie schmiegt sich unten die 2., etwas kleinere Lippe, um mit der oberen die schlitzförmige, annähernd quer von vorn nach hinten liegende Öffnung zu bilden. Von der Vereinigungsstelle der beiden Klappensegel gehen 2 vorspringende Falten — die Frena Morgagni — rings um die ganze Innenseite des Coecums; sie entsprechen genau dem durch die Knickungsfurche des Coecums nach innen vorspringenden Teil der Darmwand.

Die Klappen bestehen nicht, wie Herz meint, nur aus Schleimhautduplikaturen, vielmehr finden wir entsprechend ihrer Entwicklungsgeschichte sämtliche Schichten der Darmwände in jeder Lippe wieder, nämlich zwei Schleimhautschichten, deren eine dem Dickdarm, deren andere dem Dünndarm angehört und auch in ihrem histologischen Bau die Charakteristica ihrer Herkunft zeigt, 2 Rings- und 2 Längsmuskellagen. Die vom Dickdarm bezogenen Längsfasern stammen größtenteils aus der Taenia mesenterica. (Toldt hat die Lehre der älteren Anatomen, nach denen die Klappe nur aus Ringmuskulatur bestehen sollte, umgestoßen und gezeigt, daß auch in der eben geschilderten Weise Längsmuskulatur zu den Bestandteilen gehöre. Der Querschnitt präsentiert sich also wie in Abb. 2.) Wir haben demnach in den Klappen-

Digitized by Google
Original from UNIVERSITY OF CALIFORNIA
Generated on 2019-05-24 17:36 GMT / http://hdl.handle.net/2027/uc1.b3753216
Public Domain in the United States, Google-digitized / http://www.hathitrust.org/access_use#pd-us-google

segeln muskulöse Gebilde, deren 4 Muskelschichten so angeordnet sind, daß sie größtenteils anatomisch getrennt verlaufen, um sich erst kurz vor dem Klappenrand untrennbar miteinander zu vereinigen.

Nicht alle Längsfasern der Taenia mesenterica gehen in die Klappe über. Weitaus der größte Teil setzt dicht hinter der Einmündung des Ileums als ein 3—5 mm langes, sehr kräftiges Bündel über die ganze Furche und verteilt sich nun fächerförmig über die Cöcalhaustren und den Appendixansatz. Dieses Bündel, das leicht zu isolieren ist,



Abb. 2a.

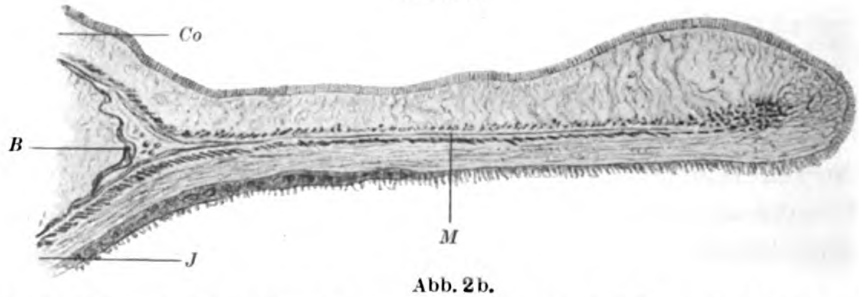

Abb. 2b.

Durchschnitte durch die Valvula Bauhini (obere Lippe) des Menschen. Nach Toldt. *Co* = Kolon, *B* = direkt von Darmwand zu Darmwand übergehende Längsfaserschichten. *J* = Jejunum, *M* = Klappenmuskulatur, *Mc* = Ringsfasern vom Kolon stammend, *Lc* = Längsfasern vom Kolon stammend, *Mi* = Ringsfasern vom Ileum stammend, *Li* = Längsfasern vom Ileum stammend.

hat Kraus als erster genau beschrieben und Habenula coeci genannt (s. Abb. 3a).

Diese Habenula nun spielt bei der Erhaltung des Knickungswinkels eine wesentliche Rolle — sie hält das Coecum nach oben.

An der Einmündungsstelle des Ileums finden sich an der medialen Seite des Dickdarmes konstant 3 Haustren, von Kraus in willkürlicher Weise H. coli primum, H. ileo-coecale, H. coecale benannt, deren mittelstes, das H. ileo-coecale, so von den beiden angrenzenden überlagert wird, daß normalerweise nur ein kleines, etwa dreieckiges Stück sichtbar bleibt (s. Abb. 3b). Wird jetzt am gefüllten Darm die Habenula durchtrennt, so kann sich der geknickte Darm entfalten und streckt sich allmählich gerade. Die Knickungsfurche verstreicht. Das bis

Digitized by Google
Original from UNIVERSITY OF CALIFORNIA
Generated on 2019-05-24 17:36 GMT / http://hdl.handle.net/2027/uc1.b3753216
Public Domain in the United States, Google-digitized / http://www.hathitrust.org/access_use#pd-us-google

nun überlagerte Haustrum ileo-coecale wird sichtbar (s. Abb. 4). Diese äußerlich sichtbaren Veränderungen sind für die Verhältnisse an der

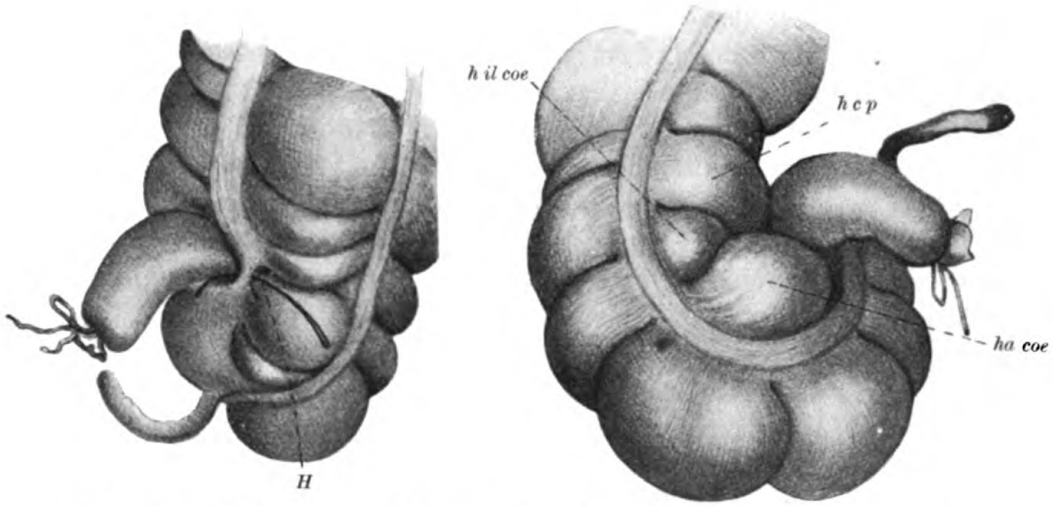

Abb. 3a u. b. Normalgeknicktes Coecum. Nach Kraus. *h c p* = Haustrum coli primum, *ha coe* = Haustrum coecale, *h il coe* = Haustrum ileo-coecale, *H* = Habenula.

Valvula nicht ohne Bedeutung. Durch die Streckung des Coecums kann auch das seiner Wand anliegende Ileum mitgezogen werden, so daß es nicht mehr, wie bisher, rechtwinkelig zum Colon ascendens einmündet, sondern spitzwinkelig zur Mündungsstelle zieht. Der kleine Bogen, unter dem seine letzten paar Zentimeter einmündeten, wird nach unten gezogen und ein starker Zug auf die unteren Anteile des oberen Klappensegels (s. Abb. 5) ausgeübt, dem dessen muskulöse Bestandteile, die trotz ihrer Herkunft lange nicht so stark ausgebildet sind wie die Muskelschichten der eigentlichen Darmwand, nicht gewachsen sind. — Die Klappenlippe verstreicht allmählich, und die Konstruktion funktioniert nicht mehr. (Die von Toldt entnommene Abbildung 2b erweist die Richtigkeit dieser Hypothese. Bevor die Muskelschichten sich verschmelzen, bleibt ein weiter, von Binde-

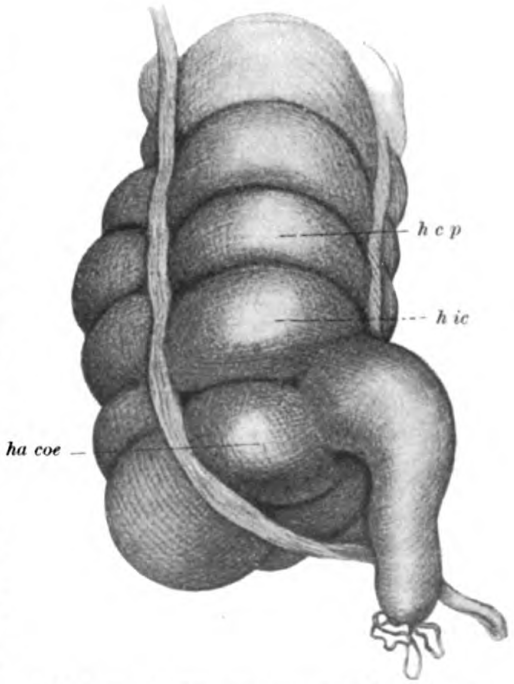

Abb. 4. Gestrecktes Coecum mit überdehnter Habenula, nach Kraus. *ha coe* = Haustrum coecale, *h c p* = Haustrum coli primum, *h ic* = Haustrum ileo-coecale.

Digitized by Google
Original from UNIVERSITY OF CALIFORNIA
Generated for guest (Massachusetts Institute of Technology) on 2019-05-24 17:36 GMT / http://hdl.handle.net/2027/uc1.b3753216
Public Domain in the United States, Google-digitized / http://www.hathitrust.org/access_use#pd-us-google

gewebe und einzelnen Muskelzügen ausgefüllter Raum, der das Punctum minoris resistentiae bildet. Normalerweise wird er durch die Habenula geschützt; wird diese gedehnt oder gar zerrissen, dann kann ohne weiteres am unteren Teil der Klappenlippe eine Schädigung gesetzt werden. Von hier aus kann der Defekt sich leicht vergrößern, bis ihm die immer inniger werdende Verflechtung der Muskelschichten Einhalt gebietet. Kraus hat beim „Verstreichen" von Klappen Lumendifferenzen bis zu 1 cm bemerkt. Ich konnte wiederholt solche Werte am Leichendarm erhalten, in einem Falle sogar bei besonders langer Klappe 12 mm.)

Die mechanische Wirkung der Klappe ist einerseits nach Kraus ähnlich wie die eines Bunsenschen Ventiles aufzufassen, d. h. die Klappensegel legen sich bei rückläufigem Strom vom Coecum her aneinander und schließen dicht ab. Andererseits scheint mir aber auch, daß sich bei entsprechender Form des Coecums die beiden aneinandergedrückten Lippen zusammen an die mediale Wand des Coecums und vor das Lumen legen können und auf diese Weise den seitlichen Druck aufhalten — vorausgesetzt, daß sie lang genug sind.

Brosch hat, wie Weiss und Murmann, Versuche in der Weise gemacht, daß er an einem herausgeschnittenen Kolonileumpräparat nach Abbindung des Ileums die Habenula durchschnitt und nun das Kolon so lange mit Wasser füllte, bis es riß. Er fand, daß die Klappe vom Ileum her verstrich, während Weiss konstatierte, daß der Darm gegenüber der Klappe platzte. Das ist der Fall, aber erst nach Verstreichen der Klappe. Außerdem muß Weiss gleich nachher zugeben, daß er die Klappe gegen Luft und Wasser „bis zu einem gewissen Grade" suffizient fand — so ungern er dies tut. Aber er machte den Fehler, an einem Darm lange zu experimentieren und auch dann noch, nachdem er ihn insuffizient gemacht hatte. Das kann man mit einem rigiden Leichendarm natürlich, aber man darf das dann nicht als Beweis für oder wider benutzen. Ich möchte an dieser Stelle gleich betonen, daß ich Brosch' Reizversuche der Klappe in kochendem Wasser auch nicht für stichhaltig ansehen kann. Der Reiz des in kochendes Wasser getauchten Darmstückes läßt sich nicht auf eine Stelle lokalisieren, ganz abgesehen von den chemischen Veränderungen, die im Präparat dabei vorgehen.

Gestalten wir unseren Versuch etwas anders! Wir lassen zunächst die Habenula unberührt, versuchen aber, bei einem mäßig mit Luft oder Wasser gefüllten Darm das Coecum in die Längsachse des Kolons zu bringen, und üben gleichzeitig am Ileum einen langsam sich verstärkenden Zug nach abwärts zur Coecumspitze hin aus; so spannt sich die Habenula an und dehnt sich. Ist die Klappe suffizient, so wird sie bei weiterem Dehnen der Habenula in mäßigem Grade durchlässig. Schließlich reißt bei der Leiche die Habenula ein; der Inhalt des Kolons strömt im Schwall aus. Nur in beschränktem Maße also hält die Habenula den überstarken

Digitized by Google
Original from UNIVERSITY OF CALIFORNIA
Generated on 2019-05-24 17:36 GMT / http://hdl.handle.net/2027/uc1.b3753216
Public Domain in the United States, Google-digitized / http://www.hathitrust.org/access_use#pd-us-google

Zug auf die obere Klappe und eine dadurch bedingte Schädigung ab. Unterlassen wir jedoch den Zug am Ileum, so wird die Klappe bedeutend später, erst bei maximaler Dehnung und Streckung des Coecums, insuffizient, oder es tritt der Fall ein, daß das Coecum tatsächlich gegenüber der Klappe platzt.

Wir sehen also, daß es der Verlauf des Dünndarmendstückes ist, der schließlich durch Zerrung an der oberen Klappe Insuffizienz auf mechanischem Wege bewirkt.

Beim Versuch in situ muß dies naturgemäß noch klarer sein, da sich das am Mesocolon hängende Coecum noch weniger strecken kann als das mobile Coecum. Kraus erklärt sich das Verstreichen der Klappe so, daß bei normaler Verwachsung zwischen beiden Blättern der Invagination (des Klappensegels) bei starker Aufblähung des Darms

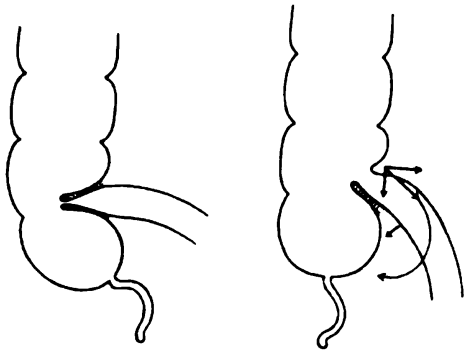

Abb. 5.

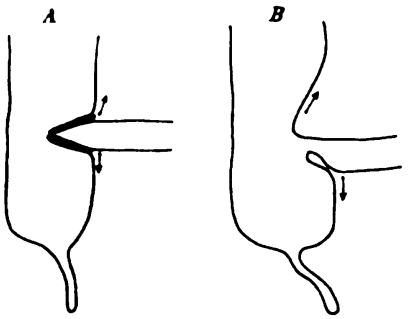

Abb. 6.

ein Zug senkrecht auf die Wand des Ileums so gleichmäßig von allen Seiten stattfindet, daß er nur die Basis des Klappentrichters spannt, ohne die Lippen voneinander zu entfernen. Diesem Zug hielten die Verwachsungen stand. Würden aber die oberen Verwachsungen bei übermäßiger Aufblähung gelöst, so streckt sich das Kolon gerade. Der Zug wirkt nun direkt auf das Ende der oberen Klappenlippe, und die Klappe wird insuffizient (s. Abb. 6).

Kraus hat die Wirkung der Frena Morgagni übersehen, auf die schon Cunningham aufmerksam macht. Je stärker das Kolon gedehnt wird, um so stärker spannen sich auch die Morgagnischen Falten an und halten die Lippen der Valvula geschlossen. Die Falte verstreicht vielmehr vom Dünndarm aus (s. Abb. 5)!

In glänzender Weise ist dies unter dem Röntgenschirm zu sehen: Bei einem Kolonileumpräparat wird zunächst eine Kanüle ins Kolon eingebunden — das Ileum wird nicht abgebunden, sondern bleibt frei. Füllt man nun mit Luft, so hält die normale Klappe dicht. Das so geprüfte Präparat wird unter den Röntgenschirm gebracht und durch die Kanüle mit Bariumbrei gefüllt. Man sieht, wie sich das Coecum

Digitized by Google
Original from UNIVERSITY OF CALIFORNIA
Generated for guest (Massachusetts Institute of Technology) on 2019-05-24 17:36 GMT / http://hdl.handle.net/2027/uc1.b3753216
Public Domain in the United States, Google-digitized / http://www.hathitrust.org/access_use#pd-us-google

langsam füllt, die Außenhaustren verstreichen. Ein scharfer, etwa 2—3 mm breiter Schatten springt deutlich gegenüber der Ileumeinmündung vor — die Frena Morgagni. Die Klappe ist deutlich zu sehen als durchschnittlich 12 mm langer, etwa 4 mm dicker Schatten, der fast horizontal, mit nur leichter Abknickung nach unten, ins Lumen springt. Die Klappe hält dicht, auch wenn ein leichter Zug am Ileum nach unten erfolgt. Erst bei stärkerem Zug tritt etwas Kontrastbrei in das Ileum. Bei noch stärkerem Ziehen sieht man deutlich den oberen Lippenrand sich heben, und nun schießt der Brei ins Ileum hinein. (Nicht so sehr der Halt des Coecums durch die Habenula ist es, als der auf die obere Lippe wirkende Zug, der die Insuffizienz bewirkt.)

Ich hatte durch die Güte des Herrn Geh.-Rat Payr Gelegenheit, den Versuch an 2 Schwanzäffchen (Macacus rhesus) zu studieren. Bei dieser Spezies findet sich ein mobiler, im Vergleich zum Dünndarm ungeheuer breiter Dickdarm mit einem für die Abmessungen des Tieres großen, fast 2 Querfinger breiten Coecum ohne Appendix. Genau rechtwinkelig mündet das Ileum ein. Habenula konnte ich keine finden. Der Ileocöcalverschluß hielt luftdicht. Unter dem Röntgenschirm fand ich kein Frenulum Morgagni, und nur in dem einen Falle konnte ich eine zarte, etwa 4 mm lange Falte an Stelle der Klappe finden. Bei Bariumfüllung hielt nun das prall gefüllte Coecum in dem einen Fall so lange, bis ich an dem Ileum leicht nach unten zog — nicht rechtwinkelig oder von oben! Dann füllte sich das Ileum mit lautem Gurren. Am anderen Darm trat der Kontrastbrei sofort ins Ileum über. Beim aufgeschnittenen Präparat fand ich bei einem Tier, dessen Klappe suffizient geblieben war, eine ovale, fast runde Öffnung mit einer sehr zarten, aus 2 fast gleich großen, 4 und 3 mm langen Lippen bestehenden Valvula. Das 2. Tier besaß nur einen etwa 3 mm dicken Ringmuskel ohne Klappenform. —

Wir haben also bis jetzt zwei Möglichkeiten der mechanischen Insuffizienz der Klappe kennengelernt: Einmal die infantile Form des Coecums oder der Klappenkonstruktion, ferner die abnorme Mündungsrichtung des Ileums. Klarerweise kann auch der Grund der Insuffizienz in der Beschaffenheit der Klappensegel selbst liegen, indem diese durch pathologische Veränderungen eine solche Starrheit besitzen, daß sie die Schlußfähigkeit verloren haben.

II.

Allerdings — dieses rein mechanische Prinzip, das in primitiver Form schon Gabriele Falloppia und Kaspar Bauhin im 16. Jahrhundert beschrieben haben, so ohne weiteres von den Leichen auf die Lebenden zu übertragen, sind wir nicht berechtigt! Lange hielt sich der Glaube, daß die Klappen als Rückschlagsventilkonstruktion funktionieren, und die Kenntnis von der Struktur der Klappensegel

Digitized by Google
Original from UNIVERSITY OF CALIFORNIA
Generated on 2019-05-24 17:37 GMT / http://hdl.handle.net/2027/uc1.b3753216
Public Domain in the United States, Google-digitized / http://www.hathitrust.org/access_use#pd-us-google

und dem Verlauf der Muskelschichten hatte wenig oder gar nichts daran geändert.

Cannon war der erste, der 1899 in den Veröffentlichungen seiner Studien über die Darmbewegungen bei Katzen die Funktion der Klappen richtig deutete. (Er hatte den Tieren wismuthaltiges Futter gegeben und beobachtete nun die Peristaltik unter dem Röntgenschirm.) Die Katze besitzt, obwohl Fleischfresser, ein ziemlich großes Coecum, in welches das Ileum rechtwinkelig einmündet. Den Abschluß der beiden Darmabschnitte voneinander bildet ein fast 10 mm breiter, kräftiger, ringförmiger Muskel. Cannon stellt fest, daß dieser Muskel nicht nur den Zweck hat, das Ileum gegen Regurgitation vom Kolon bzw. Coecum her zu sichern, sondern daß er gleichsam eine regulierende Wirkung auf den Ausfluß des Ileuminhaltes in den Dickdarm hat; in ähnlicher Weise wie der Pylorusring am Magen. Es staut sich proximal vom Kolon die Kotsäule vor dieser Ausgangspforte des Ileums, verweilt dort einige Zeit, während der keine peristaltischen Bewegungen, sondern nur die von Cannon so genannten Pendelbewegungen — Rhythmic segmentations — zu sehen sind, die der Durchmischung und Ausnutzung des Darminhaltes dienen. Auch das Kolon verhält sich während der Zeit ruhiger. Dann schiebt mit einem Male eine starke peristaltische Welle den ganzen Inhalt in den Dickdarm, dessen Bewegungen im nämlichen Augenblick beginnen. Cannon beschrieb auch die Antiperistaltik des Dickdarmes, eine Entdeckung, welche die ganzen Anschauungen über Dickdarmphysiologie gründlich änderte. Die Contenta, welche durch die regelmäßige, analwärts gerichtete Peristaltik des Kolons aus dem Coecum und dem Anfangsteil des Kolons getrieben werden, werden stets wieder ins Coecum von einer direkt entgegenlaufenden Welle zurückgedrängt, so daß eine ganz ausgezeichnete Durchknetung und Mischung des Kotes stattfindet. Nur ausnahmsweise hat Cannon dabei beobachtet, daß der Kolon- und Coecuminhalt ins Ileum zurückgelangten. Es muß also der Ringmuskel normaliter für dicht-suffizient gegen Regurgitation gehalten werden.

Übrigens berichtete Heile 1905 über Hundeversuche, bei denen er eine reflektorische Verlangsamung bei Austritt des Dünndarminhaltes erzeugen konnte. Er hatte die Dünndarmmündung vom Coecum abgetrennt und beide Lumina in die Bauchwand eingenäht. Durch Einführung eines Gummiballons ins Kolon und Aufblähung desselben erhielt er nun die reflektorische Verlangsamung!

Arthur F. Hertz bestätigt die Cannonschen Befunde beim Menschen! Er zeigt, daß hier die Valvula Bauhini, der Ringmuskel, genau dieselbe Funktion habe wie bei der Katze, daß nämlich der Dünndarminhalt zum Zweck der Verdauung bis zu einer Stunde und länger im unteren Ileum zurückgehalten werde und dann erst ins Kolon

Digitized by Google
Original from UNIVERSITY OF CALIFORNIA
Generated on 2019-05-24 17:36 GMT / http://hdl.handle.net/2027/uc1.b3753216
Public Domain in the United States, Google-digitized / http://www.hathitrust.org/access_use#pd-us-google

wandere. Auch hier sind nur „Rhythmic segmentations", keine peristaltischen Wellen zu sehen. Während der ganzen Zeit bleibt also der Ileocöcalverschluß dicht.

Die von Cannon gemachten Beobachtungen hat Elliot erweitert. Er beschrieb bei der Katze den Ringmuskel als Sphincter ileo-colicus, der bei diesem Tier ausschließlich, beim Menschen hauptsächlich den Abschluß des Dickdarmes vom Dünndarm bilde. Elliot studierte die Innervation dieses Muskels in der Weise, daß er eine kleine, eigens dazu verfertigte Trommel ins unterste Ileum einführte, so daß deren mit einer elastischen Membran bespannte Seite dem Sphincter direkt anlag und so die Contracturen auf eine Mareysche Trommel übertragen wurden. Er fand, daß sich der Sphincter und einige Millimeter unterstes Ileum auf Splanchnicusreizung kontrahierten, während der ganze übrige Darm erschlaffte. — Dieselbe Wirkung übt Adrenalin und künstlich erzeugte Anämisierung des Darmes aus. Elliot hat den Kontraktionszustand des Sphincters auch noch durch Einspritzen von Wasser ins unterste Ileum bewiesen, welches dann während der Kontraktion nicht in den Dickdarm passieren konnte.

Die erregenden Fasern stammen aus dem 9.—13. Thorakal- und dem 1. und 2. Lumbalsegment. Periphere Innervation hat anscheinend keinen Einfluß. Auf elektrische Reizung gerät der Sphincter in eine bis 8 Minuten dauernde, langsam abklingende Dauerkontraktion. Normal befindet er sich in einem leichten Schließungstonus und ist für Regurgitation nicht durchgängig. Erst nach Durchschneidung der Nerven wird er insuffizient und läßt den Inhalt des Dickdarmes mit dem Dünndarm kommunizieren.

Später hat Elliot zusammen mit Barclay-Smith diese Untersuchungen auf andere Tiere ausgedehnt, und zwar fand er den Sphincter ileo-colicus bei Katzen, Hunden, Ratten, Meerschweinchen und Kaninchen suffizient und meint, daß nur ganz ausnahmsweise der Sphincter fehlt, ja daß die Notwendigkeit eines solchen durch die bei den genannten Tieren beobachtete Antiperistaltik erklärt wurde.

Um so erstaunlicher sind die Beschreibungen von Katz und Winkler. Sie sind der Ansicht, daß der Sphincter ileo-coecalis ein Öffnungssphincter sei, d. h. daß er im erschlafften Zustand schließe und sich bei Kontraktionen öffne. Vagusreizung führt zur Schließung, Splanchnicusreizung zur Öffnung der Klappe. Ihre Studien machten sie am curarisierten Hunde, und zwar banden sie oberhalb des Sphincters eine Kanüle in den Dünndarm und ließen H_2O, Na_2SO_4, Phenol, Milchsäure und Extr. opij. aqu. einströmen.

Bei Phenol- und Milchsäurespülung fällt der Schließungsreflex aus unter Erhaltung des Öffnungsreflexes. Opium setzt den Tonus herab, während er durch Na_2SO_4 gesteigert wird.

Digitized by Google
Original from UNIVERSITY OF CALIFORNIA
Generated for guest (Massachusetts Institute of Technology) on 2019-05-24 17:36 GMT / http://hdl.handle.net/2027/uc1.b3753216
Public Domain in the United States, Google-digitized / http://www.hathitrust.org/access_use#pd-us-google

Die Ansicht vom „Öffnungssphincter", die in neuester Zeit auch Brosch als beim Menschen wahrscheinlich angibt, kann ich nach den Beobachtungen Cannons und Elliots sowie auf Grund meiner später angeführten Tierversuche nicht teilen. Schon die Tatsache, daß der Ringmuskel sich gegen den Dünndarm als regulierender Sphincter verhält, ist an und für sich überzeugend genug. Hält er den Inhalt des Ileums vom Ausfließen in den Dickdarm zurück, so muß er sich bei der Kontraktion wohl schließen, denn sonst könnte die eingespritzte Flüssigkeit bei der Kontraktion ins Coecum gelangen. Die Kontraktion ihrerseits aber wird durch die von Elliot reproduzierte Kurve verbürgt. Umgekehrt müßte bei der Erschlaffung des Sphincters eben dieselbe Lösung unbedingt im Ileum reteniert werden. — Auch das ist nicht der Fall. Die kleinste Pendelbewegung des untersten Ileums würde genügen, Inhalt in das Kolon treten zu lassen. Wir müssen also annehmen, daß Katz und Winkler bei Reizung des Splanchnicus Durchtreten, bei Reizung des Vagus Retention des Darminhaltes im Ileum beobachteten und diese beiden Phänomene durch die Aktion des Ringmuskels als „Öffnungssphincter" zu erklären suchten. Das wäre, stark reduziert, ähnlich den oben geschilderten Vorgängen bei der rein mechanischen Insuffizienz am Leichendarm, beim Menschen durch die lang entwickelten Klappensegel zu erklären; beim Hund geht dies nicht. Dieses Tier hat einen einfachen Ringmuskel und keine Ventilklappen, mit deren Hilfe die genannten Autoren die schöne Konstruktion gemacht haben.

Wenn also Katz und Winkler gerade die entgegengesetzten Ergebnisse wie Elliot erhielten, so muß eine von beiden Parteien unrecht haben!

Kann in ihren Versuchen eine Fehlerquelle entdeckt werden?

Zunächst haben sie am curarisierten Tier gearbeitet. Durch große Gaben dieses Giftes wird der Blutdruck erniedrigt, und zwar durch lähmende Wirkung auf die peripheren vasoconstrictorischen Apparate. Sollmann und Pilcher stellten nach intravenöser Injektion von Curare eine deutliche Erregung des Vasomotorenzentrums fest. Bei der ungemein großen Empfindlichkeit des Auerbachschen Plexus auf Reize scheint mir also Curare nicht das entsprechende einwandfreie Ausschaltmittel bei diesen Versuchen zu sein. Auch lebhafte Manipulationen proximal des Sphincters tragen nach Bayliss und Starling nicht gerade zur Exaktheit der Resultate bei. Endlich warnt Elliot vor dem Gebrauch unphysiologischer Flüssigkeiten zu Einspritzungen in den Darm, da die großen Mengen der zur mechanischen Reizung verwendeten Drogen durch ihre chemische Wirkung bei verschiedener Konzentration die Resultate ganz außerordentlich verschieden machen.

Digitized by Google
Original from UNIVERSITY OF CALIFORNIA
Generated on 2019-05-24 17:36 GMT / http://hdl.handle.net/2027/uc1.b3753216
Public Domain in the United States, Google-digitized / http://www.hathitrust.org/access_use#pd-us-google

H. H. Dale hat an Katzen und Hunden durch Chrysotoxingaben infolge Splanchnicushemmung bedingten Vagotonus in Form lebhafter Kontraktionen des Darmes konstatiert. Der Sphincter verhielt sich bei Katzen ganz genau wie bei den Elliotschen Versuchen (nur wurde er dann durch Ergotoxingaben dauernd gelähmt), so daß nach der Analogie bei diesen, wohl auch beim Sphincter dasselbe Resultat angenommen werden kann. Außerdem bestätigen noch Kuroda und Tashiro den Sphincterschluß auf Splanchnicusreizung.

Mit Winklers Resultaten beschäftigte sich auch Katsch in seiner vorzüglichen Arbeit, in der er von seinen Versuchen berichtet, Patienten mit Wismuteinlauf Pilokarpin und Physostigmin zu geben und die Darmbewegungen zu studieren. Auf Pilokarpin und Physostigmin sah er bei enormen Spasmen fast nie Insuffizienz des Sphincter ileocolicus. In einem Fall war unter Physostigminwirkung die Valvula 2 Stunden geschlossen geblieben. Die Spasmen wurden nun durch Einwirkung von Atropin in der Stärke von einem Milligramm gelöst, und hierbei konstatierte man dreimal plötzliche Insuffizienz des Sphincters, wobei der Kontrastbrei blitzartig die untersten und auch die noch höher gelegenen Ileumschlingen füllte. Diese Insuffizienz, die nur an 3 Fällen beobachtet wurde, während die anderen suffizient geblieben waren, kann sich Katsch nicht recht erklären. Was mir viel auffallender war als die Insuffizienz, die man zwanglos durch mechanische Vorgänge erklären könnte, ist die Frage, warum der Sphincter bei den durch Physostigmin erzeugten Spasmen dicht hielt. Es mußte doch bei dem erfolgten Vagusreiz der Tonus des Splanchnicus und damit der Sphinctertonus nachlassen und Dickdarminhalt austreten! Das war aber nicht der Fall. Katsch meint, man dürfe den „physiologischen Antagonismus“ der negativen Pharmaca nicht allzu schematisch ausspielen. Das Atropin könnte ja auch intramural gewirkt haben. Einerseits kann man sich mit der Ansicht von Katz und Winkler helfen, dann gerät man aber unweigerlich mit den Funden Elliots in Widerspruch.

Diese Differenzen der Befunde gaben mir Veranlassung, die Frage im Tierexperiment genauer zu studieren. Ich ging dabei von den Katschschen Ergebnissen aus, indem ich das Verhalten des Hundes zu denselben pharmakologischen Einflüssen unter dem Röntgenschirm beobachtete und die hierbei gemachten Erfahrungen am Darm frisch getöteter oder lebender Kaninchen prüfte.

Ich lasse die Protokolle folgen:

III. Tierversuche.

Versuch 1. Mittelgroßer, 15 kg schwerer Airedalterrier wird mit Äther narkotisiert.

5^h 50′ Dem auf dem Durchleuchtungstisch liegenden Tier wird ein Einlauf von $^1/_2$ l dünnflüssigem Bariumbrei gemacht. Man sieht unter dem Röntgen-

Digitized by Google
Original from UNIVERSITY OF CALIFORNIA
Generated for guest (Massachusetts Institute of Technology) on 2019-05-24 17:36 GMT / http://hdl.handle.net/2027/uc1.b3753216
Public Domain in the United States, Google-digitized / http://www.hathitrust.org/access_use#pd-us-google

schirm, wie sich die Ampulle rasch füllt, dann etwas langsamer der Dickdarm bis zu der ihm seitlich aufsitzenden Cöcalausstülpung. Dann hält der Kontrastbrei und tritt nicht in den Dünndarm über. Es zeigt sich mäßige Figurierung der Ränder, im allgemeinen ist der Darm ruhig.

6^h 00′ Physostigmin 0,001 subcutan.

6^h 02′ Beginnende Peristaltik verstärkt.

6^h 04′ Stürmische Peristaltik. Man sieht kurze Wellen, die sich in rascher Folge ablösen und starke, tiefe Einziehungen vom Coecum bis zur Ampulle.

6^h 10′ 2 Querfinger distal vom Coecum reißt der Schatten ein und zeigt nur noch Schnurdicke. Das Coecum wird maximal gebläht, während zwischen ihm und dem nächsten gefüllten Kolonstück ein Zwischenraum von 3 Querfingern ist. Deutlich sind die Symptome des Speichelflusses mit mächtigem Schweißausbruch bei starker Pulsverlangsamung. Diese Erscheinungen beobachtete ich noch 10 Minuten.

6^h 20′ Atropin 0,001 subcutan.

6^h 26′ Es hat deutliche Beruhigung der Peristaltik begonnen. Das Coecum bleibt gefüllt. Der Schattendefekt hat sich ausgeglichen. Der Darm egalisiert sich mehr, die tiefen Einziehungen verschwinden, nur mehr vereinzelte Bewegungen ruhigen Charakters sind sichtbar.

Der enorme Speichelfluß, der Schweißausbruch sistieren. Der Puls wird wieder rasch und kurz.

6^h 40′ Schluß des Versuchs.

Während der ganzen Beobachtungszeit war kein Dünndarmschatten sichtbar. Der Sphincter ileo-colicus hielt also dicht, obwohl einmal direkt Antiperistaltik (Schattendefekt unter gleichzeitiger Vergrößerung des Coecums) wahrzunehmen war.

Der 2. Hundeversuch zeigte dieselben Resultate. Bei enormen Spasmen Dichthalten des Sphincters gegen Übertritt ins Ileum. Antiperistaltik wurde diesmal keine beobachtet.

Versuch 3. Kolon, Coecum und 40 cm unterstes Ileum eines getöteten Kaninchens werden herausgeschnitten und in dauernd auf Körperwärme gehaltene Tyrodelösung gelegt. Sie zeigen mäßige Peristaltik. Es wird nun Physostigmin 0,0002 in die Cöcalwand, ca. 2 Querfinger vor der Mündung des Ileums, eingespritzt. Nach 20 Sekunden beginnt intensive Peristaltik des Ileums, nach weiteren 10 Sekunden solche des Kolons, und etwas später zeigt sich eine starke spastische Contractur des Coecums, das sich in der Spirale seiner Haustren dreht. Gleichzeitig sieht man, wie sich die Einmündungsstelle des unteren Ileums spastisch kontrahiert. (Wir haben beim Kaninchen etwa folgende Verhältnisse: Das Coecum ist durchschnittlich etwa 40—50 cm lang und 2 Querfinger breit, spiralig in große, bis $1^1/_2$ Querfinger breite, gegen das blinde Ende zu schmaler werdende Haustren geteilt und läuft in einer etwa 10 cm langen Appendix aus. Es stellt hauptsächlich ein mächtiges, eher passives Reservoir für das aktiv formende Kolon dar, welches, durch starke Tänien und zahlreiche Sacculi und Haustren gekennzeichnet, an Umfang höchstens $^1/_3$ des Coecums beträgt. $1^1/_2$ Querfinger proximal der Abgangsstelle des Kolons mündet seitlich das Ileum ein. Es verläuft in seiner letzten, ca. 30 cm langen Schlinge ganz parallel und unter dem vom Coecum abgehenden Colon haustratum (sacculated colon nannte es Elliot) gegen das Coecum und erweitert sich in seiner letzten 15 mm langen Partie zur Gestalt eines Kolbens. Die Wand dieses Kolbens kontrahiert sich bei normaler peristaltischer Welle deutlich im Ablaufen derselben. Die Öffnung des Ileums ins Coecum liegt seitlich in

Digitized by Google
Original from UNIVERSITY OF CALIFORNIA
Generated on 2019-05-24 17:36 GMT / http://hdl.handle.net/2027/uc1.b3753216
Public Domain in the United States, Google-digitized / http://www.hathitrust.org/access_use#pd-us-google

der Mitte der Cöcalwand des Kolbenteiles, also randständig und ist von einem 3—4 mm breiten, ringförmigen Muskel umgeben, dem Sphincter ileo-colicus. (Die geschilderten Verhältnisse gibt die zu $^2/_5$ natürlicher Größe gezeichnete Abb. 7 wieder.)

Es wird nun ein Katheter 30 cm oberhalb des Sphincters ins Ileum eingeführt und 20 ccm körperwarme Tyrodelösung eingespritzt. Es gelingt nicht, die Lösung durch die kontrahierte Stelle vor dem Sphincter durchzudrücken. Erst als die Contractur gleichzeitig mit den Spasmen des Kolons nachläßt, dringt die Lösung ins Coecum.

Nunmehr wird Physostigmin 0,0002 mit derselben Wirkung in die Darmwand injiziert, der Katheter aber ins Kolon eingeführt und das Coecum 2 Querfinger vom Sphincter gegen das blinde Ende zu komprimiert. Die jetzt eingespritzte Lösung kann auch erst nach Aufhören des Physostigmintonus den Sphincter passieren.

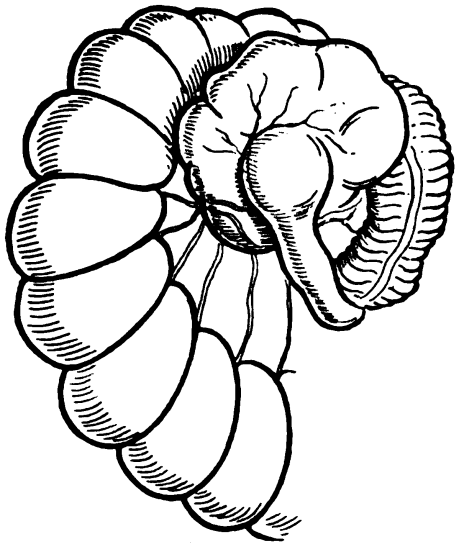

Abb. 7. Coecum, Colon haustratum und unterstes, kolbenförmiges Mündungsstück des Ileums beim Kaninchen.

Da mir die Peristaltik des ausgeschnittenen Darms zu schwach erschien, verzichtete ich auf eine Fortsetzung des Versuchs mit Adrenalin.

Versuch 4. $5^h\,00'$ Ein durch Genickschlag getötetes Kaninchen wird unter körperwarmer Tyrodelösung laparotomiert. In situ enorme Peristaltik. Sofort bei Eröffnung des Peritoneums kontrahiert sich das große, stark geblähte Coecum auf ein Dritteil seines Volumens in spiraligen Einkerbungen und treibt Inhalt in das haustrierte Kolon, das sofort mit einer peristaltischen Welle über ca. 25 cm die Contenta aufnimmt. Die Welle wird jedoch von einer antiperistaltischen Welle aufgenommen, überwunden und ins Coecum zurückgebracht. Während der Cöcalkontraktion war der unterste Teil des Ileums ruhig, der Kolben breit, flach und schlaff. Man hätte das geringste Übertreten von Cöcalinhalt, sei es von Gas, sei es von Flüssigkeit oder geformtem Kot, ins Ileum sehen müssen. Das Coecum hatte sich in Gänze kontrahiert, und es hätte ohne weiteres ein Übertritt ins Ileum erfolgen können, sofern es auf den beim früheren Versuch unter Physostigminwirkung kontrahierten Kolben angekommen wäre. Es muß also wohl der Ringmuskel der Mündungsstelle, der Sphincter ileo-coecalis kontrahiert gewesen sein.

Nunmehr dehnt sich das Coecum wieder aus und verharrt in diesem Zustand, während noch zwei allerdings kleinere antiperistaltische Wellen im Kolon auftreten. Auch das unterste Ileum zeigt jetzt eine peristaltische Welle, wobei der Inhalt den Sphincter ins Coecum zu passierte.

$5^h\,25'$ Injektion von Physostigmin 0,0002 in die Cöcalwand, 2 Querfinger vor dem Sphincter. Es zeigt sich nach 25 Sekunden ungemein starke Peristaltik. Das Coecum kontrahiert sich, das unterste Ileum krümmt sich in schlangenartigen Windungen, am Kolon laufen unter teilweise maximalster Kontraktion der Sacculi rasch hintereinander wurmförmige Wellen. Auch im Ileum treiben die peristaltischen Wellen gegen den Sphincter. Ein merkwürdiges Verhalten zeigt das kolbenförmige Mündungsstück: Die ersten beiden Wellen des Ileums nimmt es noch auf,

Digitized by Google
Original from UNIVERSITY OF CALIFORNIA
Generated on 2019-05-24 17:39 GMT / http://hdl.handle.net/2027/uc1.b3753216
Public Domain in the United States, Google-digitized / http://www.hathitrust.org/access_use#pd-us-google

aber deutlich verspätet. Dann gerät es in eine Dauerkontraktion, so daß sich sein Volumen um mehr als die Hälfte verkleinert und in der Mitte eine Delle von ca. 4 mm Durchmesser bildet. Der Dünndarminhalt staut sich vor der Stelle und wird in Pausen von 20 und 25 Sekunden durchgelassen. Dann bleibt der Kolben für 2 Minuten kontrahiert, während die Peristaltik der Umgebung weitergeht und der Inhalt sich wieder vor dem Kolben staut. Nach dieser Zeit nimmt das Endstück wieder die Peristaltik auf, aber nur für drei Wellen, um sich wieder dauernd zu kontrahieren.

5^h 31′ Nun wird Atropin 0,0002 injiziert, und nach einigen Augenblicken löst sich die Contractur; die Peristaltik des Ileums und Kolons dauert noch schwach fort. Das Coecum entfaltet sich.

5^h 36′ Es wird 30 cm vor dem Sphincter 20 ccm Tyrodelösung — diesmal mit einer feinen, spitzen Nadel — ins Ileum eingespritzt, dringt leicht in den Kolben, staut sich aber vor dem Sphincter und wird erst nach 30 Sekunden ins Coecum gelassen.

5^h 37′ Adrenalin 0,0003 in die Wand des Kolbenstücks. Der Darm erschlafft völlig. Jetzt eingespritzte Lösung kann jedoch nicht ins Coecum dringen! Es ist also der Sphincter kontrahiert!

Versuch 5. Verläuft gleich 4, nur war keine so starke Coecumcontractur zu sehen, auch trat nur eine antiperistaltische Welle am Kolon auf. Die übrigen Erscheinungen waren eher noch deutlicher. Sowohl bei 4 als 5 wurde Cöcalwand mit der Mündungsstelle des Kolbens herausgeschnitten und in Adrenalin gelegt. Das Präparat zeigte völlige Erschlaffung, nur der Sphincter erschien kontrahiert. Darauf in Physostigmin gelegt, kontrahiert sich die ganze Kolbenmuskulatur, wobei allerdings auch noch der Ringmuskel seinen Tonus behält — wohl noch unter der Einwirkung des Adrenalins.

Versuch 6. Bei einem narkotisierten Kaninchen wird die Vena jugularis frei abpräpariert und zur intravenösen Injektion fertiggemacht.

4^h 40′ Laparotomie des Tieres unter körperwarmer Tyrodelösung, lebhafte Peristatlik des Kolons.

4^h 45′ Eine starke antiperistaltische Welle des Kolons unter gleichzeitiger Zusammenziehung des Coecums! Es tritt keine Regurgitation ins Ileum ein. Es werden nun 10 ccm körperwarme Tyrodelösung an der gewöhnlichen Stelle ins Ileum eingespritzt und zum Sphincter getrieben, wo sie sich zunächst stauen. 10 Sekunden später kommt eine peristaltische Welle und treibt die Flüssigkeit ins Coecum.

4^h 50′ Adrenalin 0,0001 intravenös. Darm- und Mesenterialgefäße verengern sich, die Peristaltik hört auf.

4^h 51′ Bei abermaliger Einspritzung von körperwarmer Tyrodelösung gelingt es nicht, die Flüssigkeit ins Coecum zu treiben. Im prall gefüllten Ileum bleibt sie vor dem Coecum stehen, wobei der Kolben gänzlich erschlafft ist!

4^h 54′ Die Peristaltik beginnt wieder. Das Ileum entleert sich ins Coecum. Die Gefäße erweitern sich.

4^h 55′ Adrenalin 0,0001. Diesmal tritt die Wirkung nach 25 Sekunden ein. Der Sphincter hält wieder gegen eingespritzte Tyrodelösung dicht.

4^h 57′ Wiedereinsetzen der Peristaltik. Die Flüssigkeit passiert 4^h 58′ den Sphincter.

5^h 00′ Physostigmin 0,0002 in die Wand des haustrierten Kolons.

5^h 01′ Beginn lebhafter Peristaltik. Man sieht noch 2 Wellen ins Coecum laufen, dann kontrahiert sich der Kolben. Der Dünndarminhalt staut sich vor demselben. Dauercontractur in unglaublicher Heftigkeit.

Digitized by Google
Original from UNIVERSITY OF CALIFORNIA
Generated for guest (Massachusetts Institute of Technology) on 2019-05-24 17:36 GMT / http://hdl.handle.net/2027/uc1.b3753216
Public Domain in the United States, Google-digitized / http://www.hathitrust.org/access_use#pd-us-google

5^h 08′ Die Contractur löst sich etwas, ohne daß die Stelle, weder vom Coecum noch vom Ileum her, passierbar wäre. Die Peristaltik wird schwächer.

5^h 10′ Atropin 0,0002 intramural. Nach wenigen Sekunden hört die Peristaltik auf, während der Kolben erst um 5^h 11′ erschlafft.

5^h 12′ Kontraktion ganz gelöst.

5^h 23′ Adrenalin 0,0002 intravenös. Der Sphincter hält gegen die ins Ileum gespritzte Tyrodelösung dicht. Kolon kurz vor dem Coecum und letzteres 2 Querfinger unterhalb des Sphincters werden zwischen Fingern komprimiert und nun ins Ileum Tyrodelösung gespritzt. Der Sphincter hält dicht, obwohl das Coecum so prall ist, daß die Haustren verstreichen.

5^h 27′ Wiederholung des Versuches ohne Adrenalin! Nun gibt der Sphincter nach und läßt etwas Inhalt in den Dünndarm!

Versuch 7. 5^h 50′ Laparotomie eines narkotisierten Kaninchens unter Tyrodelösung. Mäßig starke Peristaltik. Coecum stark gebläht. Unterstes Ileum völlig schlaff.

5^h 55′ In die oberste Ileumschlinge wird 10 ccm Tyrodelösung eingespritzt. Unter träger Peristaltik wird sie ca. 40 cm weit befördert und bleibt dann stehen.

6^h 00′ Adrenalin 0,0001 in die Vena cava inferior. Es zeigt sich zunächst keine typische Wirkung, im Gegenteil ist um die eingespritzte Tyrodelösung vermehrte Peristaltik.

6^h 02′ Adrenalin 0,0001 in die Vena cava inferior. Jetzt wird die Peristaltik sistiert. Die Darmgefäße kontrahieren sich. Die sofort eingespritzte Tyrodelösung kann den Sphincter — bei schlaffem Endkolben — nicht passieren, obwohl das Ileum bis Fingerdicke gebläht ist!

6^h 05′ Wiederauftreten von Peristaltik; der Tonus des Sphincters hört auf, da der Inhalt der untersten Ileumschlinge ins Coecum befördert wird.

6^h 07′ Bis 6^h 10′ Wiederholung des Adrenalinspritzversuches vom Coecum her mit demselben Effekt.

Das Physostigmin wirkt erst nach 50 Sekunden.

6^h 09′ Physostigmin 0,0002 in die Vena cava inf. Lebhafte Peristaltik und diesmal 8 Minuten anhaltende Contractur des Endkolbens. Beim Spritzversuch gelangt erst um 6^h 18′ Dünndarminhalt ins Coecum.

6^h 19′ Atropin 0,0002 in die Cava inf. Es wirkt erst nach $1^1/_2$ Minuten und erschlafft die Peristaltik. Auch die Kontraktion des Kolbens läßt völlig nach. Ein jetzt vorgenommener Spritzversuch führt aber die Tyrodelösung nicht vom Ileum ins Coecum, anscheinend ist also der Ringmuskel noch kontrahiert, wohl als Folge der starken Dosierung mit Adrenalin.

Jetzt noch angestellte Versuche mit Injektion von Physostigmin und Atropin in die Darmwand zeigen dieselben Erscheinungen wie bei Versuch 4, nur muß doppelte Dosis Atropin gegeben werden.

6^h 45′ Schluß des Versuches.

Versuch 8. Freilegung beider Nervi vagi am Halse eines narkotisierten Tieres.

5^h 30′ Laparotomie unter körperwarmer Tyrodelösung. Es wird der linke Nervus splanchnicus neben der Aorta abdominalis, der rechte hinter der rechten Nebenniere freigelegt. Es herrscht ziemlich lebhafte Peristaltik.

5^h 45′ Auf Reizung des rechten Nervus vagus tritt enorme Peristaltik auf, das Coecum kontrahiert sich lebhaft, peristaltische Wellen und Spasmen am Kolon und untersten Dünndarm, dessen Endstück wieder (nach mehrmaliger Aufnahme von peristaltischen Wellen) in den contractilen Zustand gerät, der jedoch im Gegensatz zu den von Physostigmin hervorgerufenen öfters die peristal-

Digitized by Google
Original from UNIVERSITY OF CALIFORNIA
Generated for guest (Massachusetts Institute of Technology) on 2019-05-24 17:36 GMT / http://hdl.handle.net/2027/uc1.b3753216
Public Domain in the United States, Google-digitized / http://www.hathitrust.org/access_use#pd-us-google

tischen Wellen durchläßt. Reizung des linken Vagus bringt die nämlichen Erscheinungen hervor. Die erregte Peristaltik läßt nach ca. 8 Minuten nach, und zwar erst auf Reizung des rechten Splanchnicus.

6^h 00′ Bei Reizung des Splanchnicus tritt deutlich Verlangsamung der Bewegungen und Verengerung der Gefäße ein. Ein jetzt vorgenommener Spritzversuch im unteren Ileum durchdringt den Sphincter nicht. Nach Aussetzen des elektrischen Reizes hält dieser contractile Zustand des Sphincters (bei völlig erschlafftem Endkolben) 5 Minuten an! Erst dann tritt Ileuminhalt über!

6^h 10′ Adrenalin 0,00015 in die Vena cava inf. Fast momentan Erschlaffung des Darms mit Verengerung der Gefäße. Der Sphincter hält den Spritzversuch vom Ileum und Coecum eher vollkommen dicht. Erst nach $2^1/_2$ Minuten läßt sein Tonus nach.

6^h 14′ Abermals Adrenalin 0,00015. Spritzversuch mit demselben Effekt.

6^h 20′ Das Tier erliegt der Dosierung mit Adrenalin, so daß diesmal nur die intramurale Injektion von Physostigmin und Atropin geprüft wurde, und zwar mit demselben Resultat wie bei den früheren Versuchen.

An dem herausgeschnittenen Präparat wird Adrenalin eingespritzt, das deutliche Kontraktion des Ringmuskels bewirkt. Schluß der Versuchsreihe! —

Bei allen Versuchen ergab sich völlige Übereinstimmung in der Wirkung der entsprechenden Gifte: am herausgeschnittenen, in Tyrodelösung liegenden Darm, am Darm des frisch getöteten Tieres, am durchbluteten Darm und intravenös wie bei Anwendung der elektrischen Reize; — die entsprechenden Partien reagieren auf intramurale Innervation vom Auerbachschen Plexus aus.

Zunächst die Adrenalinwirkung!

Der Ringmuskel wird sympathisch innerviert, und zwar in augmentatorischer Weise. Er verliert seinen Tonus auf Nachlassen des Splanchnicusreizes. Die Elliotsche Theorie muß nach wie vor zu Recht bestehen. Der Muskel kontrahiert sich auf Splanchnicusreizung wie auf Adrenalin. Er hält in kontrahiertem Zustand sowohl gegen Druck vom Ileum wie vom Coecum her absolut fest und läßt keinen Inhalt durch. (Gegen übergroße Gewalt muß er selbstverständlich nachgeben, doch beweist das durchaus nichts gegen die Richtigkeit des Befundes, da ein allzu großer, jedes Maß des entsprechenden Darmdruckes übersteigender Druck schließlich jeden Irisverschluß sprengen wird.) Wäre evtl. das Dichthalten gegen das Coecum hin auf passivem Wege zu erklären — so zwar, daß durch das gedehnte Coecum der Ring zu einem queren Spalt wird — vom Dünndarm her läßt sich ein solcher Zug wohl nie und nimmer machen, und die geringste Menge Flüssigkeit müßte auf leichtesten Druck den Spalt passieren. Die Beobachtungen an meinen Tieren sowie die Spritzversuche decken sich auch vollkommen mit den Befunden von Cannon und Hertz, daß der Sphincter eine kräftige, contractile Tätigkeit entfaltet und so den Mitteldarm vom Enddarm abschließt, sich reflektorisch öffnend und schließend. Das aber ist bei

Digitized by Google
Original from UNIVERSITY OF CALIFORNIA
Generated on 2019-05-24 17:36 GMT / http://hdl.handle.net/2027/uc1.b3753216
Public Domain in the United States, Google-digitized / http://www.hathitrust.org/access_use#pd-us-google

dem von Katz und Winkler angenommenen „entspannten Schluß" ganz unmöglich.

Die von Brosch angenommene Vermehrung der Darmperistaltik auf Atropingaben und dadurch bedingte Sphincteröffnung vom Dickdarm her oder gar aktive Kontraktion des Sphincters mit Öffnungsschluß muß wohl auch fallen. Auf Physostigmin angewendet, erzeugt Atropin Erschlaffung der Peristaltik, und wir wissen, daß der Sphincterschluß elektiv vom Adrenalin erregt wird. Neuerdings wieder hat Tashiro nachgewiesen, daß Atropin auf die erregenden und hemmenden Wirkungen der Splanchnicusfasern im Plexus Auerbachs ohne Einfluß ist.

Die nach Abklingen des Vagotonus eingetretene Suffizienz des Sphincters wurde von Katsch richtig gedeutet, nämlich durch Überwiegen des Splanchnicustonus. Die in den 3 Fällen beobachtete Störung ist durch mechanischen Einfluß bewirkt. Beim Physostigmin aber sehen wir wohl eine normale spastische Peristaltik des ganzen Darmes, zugleich aber auch spastische Kontraktion der untersten, vor dem eigentlichen Sphincter ileo-colicus gelegenen Ileumpartie, die ihrerseits die beiden Darmstücke vollständig voneinander abschließt. Auf Atropin löst sich dann die Dauerkontraktion und läßt dem Sphincter freien Spielraum. Es ist anscheinend ein besonders empfindlich vom Vagus innerviertes Darmstück, das sonst in der normalen Folge der peristaltischen Welle mit arbeitet. Es liegt nahe, die von Katsch beim Menschen geschilderte Beobachtung des Sphincterschlusses, bei Physostigminspasmen des Dickdarms durch diese Tierversuche zu erklären, wo ein Spasmus im Ileum den bei Vagusreiz entspannten Sphincter gegen den Druck vom Dickdarm unterstützt. Nur ist bei der menschlichen Valvula Bauhini noch ein Moment stark zu berücksichtigen, daß nämlich der bei Vagusreiz entspannte Sphincter noch durch seine Eigenschaft als Ventilklappe zum Schutz gegen Regurgitation mitwirkt.

Ich schließe wohl nicht fehl mit der Annahme, daß Katz und Winkler bei ihren Reizversuchen die so hervorgerufenen Spasmen, die ich beim Kaninchen ja auch elektrisch erzeugen konnte, für die Kontraktion des Sphincters halten und so die normale Funktion des Sphincterschlusses etwas gezwungen umkonstruierten!

Noch etwas zeigen die Versuche mit klarer Deutlichkeit: daß der normale Sphincter ileo-colicus gegen rückläufige Bewegung vom Kolon und Coecum ins Ileum schützt. Bei meinen Versuchen haben sich die Kontraktionen des Coecums und die Gegenperistaltik des Kolons vor der Einmündung des ganz erschlafften Ileums getroffen, ohne daß der geringste Rückschlag in dasselbe zu sehen war. Wäre bei Kontraktion des enormen Coecums, das seinen Inhalt in das widerstrebende, viel engere Kolon preßt, der Widerstand des Sphincters um

Digitized by Google
Original from UNIVERSITY OF CALIFORNIA
Generated for guest (Massachusetts Institute of Technology) on 2019-05-24 17:36 GMT / http://hdl.handle.net/2027/uc1.b3753216
Public Domain in the United States, Google-digitized / http://www.hathitrust.org/access_use#pd-us-google

eine Spur geringer gewesen als der des Kolons, hätte man unbedingt einen Übertritt sehen müssen. Der schlaffe Dünndarm, der durch keine Peristaltik Widerstand entgegensetzt, blieb aber leer. Der Sphincter also war das schützende Moment. Ähnlich wie bei Elliot, der ein Zusammentreffen von peristaltischen und antiperistaltischen Wellen ohne Übertritt ins Ileum bei Ratten beobachtete.

IV.

Bei allen Tieren, deren Enddarm sich gegen den Mitteldarm deutlich differenziert, stoßen wir jedesmal bei Ausbildung eines Coecums auf die mehr oder weniger deutliche ausgeprägte „Valvula Bauhini", den Sphincter ileo-colicus.

So schon bei niederen Klassen wie Fischen und Amphibien. Eine ringförmige Valvula ileo-coecalis ist bei gewissen Ganoiden und Teleostieren vorhanden, findet sich bei Hyla und Pipa als starker Ringmuskel bei einem verhältnismäßig großen Coecum. Auch Crocodilus niloticus besitzt ein ausgeprägtes Klappensystem (Oppel). Keine Klappen finden wir bei den Vögeln und bei Insektenfressern wie Igel und Frettchen (Elliot). Fleischfresser haben im allgemeinen ein schmächtig entwickeltes Coecum, doch besitzen Hunde und Katzen einen starken, ringförmigen Sphincter. Der amerikanische Manati hat wie beim Menschen eine schlitzförmige, mit deutlicher Klappe versehene Öffnung neben seinem großen Coecum. Anders die Pflanzenfresser, die hauptsächlich auf cellulosehaltige Nahrung angewiesen sind. Mit Ausnahme der Fische (Knieriem) besitzt der Dickdarm kein cellulosespaltendes Ferment, sondern er ist auf die Tätigkeit der Bakterien angewiesen, welche die Cellulose — den Hauptbestandteil der Pflanzen — auflösen und vergären (Tappeiner). Dazu stehen ihnen große Hohlräume zur Verfügung: den Wiederkäuern der Pansen, den andern Pflanzenfressern, wie Pferd, Kaninchen, Meerschweinchen usw., das Coecum. Übrigens findet auch bei Wiederkäuern noch eine Cöcalverdauung statt. Wir finden sogar eine Wechselwirkung zwischen Magen und Coecum (Winterstein). Der große Magen bei Ruminantia, Bradypodidae, Sirenia, Hyppopotamus bedingt ein relativ kleines Coecum, während umgekehrt das Pferd ein geradezu ungeheures, bis zu 50 l fassendes Coecum mit starker Ringklappe besitzt. Das Coecum der Kaninchen habe ich schon beschrieben. Ein verhältnismäßig eben so riesiges Coecum besitzt das Meerschweinchen, große Coeca haben auch die Muriden. Alle diese großen Coeca sind durch die kleine Einmündung des Ileums und den starken Schließmuskel leicht gegen den Mitteldarm abzuschließen, was bei den enormen Gärungsvorgängen im Dickdarm ja auch notwendig scheint.

Digitized by Google
Original from UNIVERSITY OF CALIFORNIA
Generated for guest (Massachusetts Institute of Technology) on 2019-05-24 17:36 GMT / http://hdl.handle.net/2027/uc1.b3753216
Public Domain in the United States, Google-digitized / http://www.hathitrust.org/access_use#pd-us-google

Bei den Affen nimmt die Klappe schon die komplizierte Form wie beim Menschen an, wie wir bei den Macacen beobachten konnten. Toldt hat beim Pavian und Cercocebus Klappen mit verkürztem, unterem Segel, also infantile menschliche Form, festgestellt. Bei Anthropoiden ist die Klappe wie beim Schimpansen voll entwickelt, und auch die Knickung des Coecums wie die Einmündung des Ileums von oben oder im rechten Winkel findet sich vor (Kellogg).

Wie ist nun die Schlußfähigkeit der Klappen beim Menschen physiologisch erklärt?

Die Dickdarmphysiologie ist zu bekannt, um hier genauer darauf einzugehen. Ich will nur die notwendig erscheinenden Momente kurz fixieren.

Der Mensch hält mit der Entwicklung und Ausbildung seines Dickdarms so ziemlich die Mitte zwischen Pflanzen- und Fleischfressern. Er besitzt keine eigenen Fermente im Dickdarm, dieselben werden aber vielmehr durch die Fermentreste, welche vom Dünndarm stammen, sowie durch die Tätigkeit der Bakterien ersetzt. Hemmeter und Heile konnten im Koloninhalt Trypsin in geringen Mengen sowie Diastase und Invertin feststellen. Daß im Dickdarm eine Resorption, wenn auch in bedeutend geringerem Maße als im Dünndarm, stattfindet, ist durch die Arbeiten von Macfadyen, Nencki und Sieber, Rubner, Müller, Moritz, Reach, Rosenheim, Heile und einer Menge anderer Autoren sichergestellt. Zur Resorption gelangt nicht abgebautes Eiweiß, Zucker bis zu 20%, Wasser bis zu 50%, Alkohol, Alkali und Cellulose bis zu 25%, und zwar finden die Resorptionsvorgänge hauptsächlich im Coecum und Colon ascendens statt, wo der Chymus noch flüssig oder breiförmig ist, im Gegensatz zum Querkolon, wo schon mehr eingedickte Kotmassen, in ihrer Form dem Kot der Flexur und des Rectums ähnlich, zu finden sind. Cannon und Elliot haben am Tier die Antiperistaltik genau studiert und sind der Ansicht, daß sie zur Durchmischung und gründlichen Verarbeitung des Inhaltes dient. Das Vorhandensein der Antiperistaltik beim menschlichen Dickdarm hat Stierlin, Rieder, Bloch und Böhm sichergestellt. Die Wirkung der Antiperistaltik, das lange Zurückhalten und Eindrücken des Chymus im proximalen Enddarm wird noch unterstützt durch funktionelle Einrichtungen wie Haustren, Klappen (Payr scher Sphincter) und Flexuren (Payr). Wir finden also hier weitgehendste Analogie mit den Tierversuchen, einerseits Eindickung und Resorptionsvorgänge im proximalen Enddarm, Skybalaformung und Transport im distalen Stück. Auch die Gärungsvorgänge unter Bildung von Methan, Kohlensäure und Wasserstoff finden wir wieder! Zwischen Mittel- und Enddarm ist eine Sphincterkonstruktion eingeschaltet, deren anatomischer Bau analysiert ist, deren Zweck und Innervation am Tierversuch erklärt wurde.

Digitized by Google
Original from UNIVERSITY OF CALIFORNIA
Generated on 2019-05-24 17:37 GMT / http://hdl.handle.net/2027/uc1.b3753216
Public Domain in the United States, Google-digitized / http://www.hathitrust.org/access_use#pd-us-google

Die Urteile über die menschliche Valvula Bauhini freilich waren sehr verschiedene. Die Anatomen hielten die Konstruktion, die sie als ein rein passiv mechanische betrachteten, im allgemeinen für dicht. Um nur einige Namen zu nennen: die alten Autoren, wie Kaspar Bauhin, Fabricius ab Aquapendente, Archangelus Piccolomini, Theodor Kerckring, sprechen sich recht energisch für die Suffizienz der Klappe aus, ja Piccolomini meint, daß man eher den Darm zum Platzen als die Klappe zum Verstreichen bringen könne. Neuere Forscher, wie Luschka, Sappey, Cunningham, Langer-Toldt, O. Kraus, halten die Klappe für suffizient, ebenso Kliniker wie Rosenbach, Damsch, Simon, Herz, v. Ziemssen, Stierlin; ihnen treten Hyrtl Weiss, Grützner, Schwartz, Markuse, Dietlen entgegen.

An den differenten Resultaten jener Versuche, die sich lediglich mit der mechanischen Funktion der Klappe an der Leiche beschäftigen, tragen wohl persönliche Versuchsfehler die Schuld, wie ich solche schon oben beschrieben habe. Ich glaube, einwandfrei den mechanischen Schluß der Klappe gegen Rücklauf ins Ileum klargelegt zu haben. Daß aber der Klappe eine durch nervöse Einflüsse genau bestimmte Funktion zukommt, dürfte auch nicht mehr zweifelhaft sein. Es genügt hierfür allein die durch Hertz bekannte Tatsache des regulierenden Verschlusses, auch wenn die genaue Innervation nicht bekannt geworden wäre. Anders verhält es sich aber mit den am Lebenden von Klinikern und Röntgenologen gefundenen Tatsachen, daß Einläufe imstande sind, den Sphincter ileo-colicus zu überwältigen und in den Dünndarm zu gelangen.

Grützner wies nun nach, daß Lycopodiumkörnchen und Holzkohlenteilchen mit 0,6 proz. Kochsalzlösung durchtränkt, per Clysmabis in den Magen kommen, und man hat a conto dessen die Resorptionstätigkeit im Dickdarm angezweifelt, die später jedoch einwandfrei festgestellt wurde. Diese Versuche waren noch am ehesten als Beweise für die normale retrograde Durchlässigkeit des Sphincter ileo-coecalis verwendbar, doch hat Hemmeter durch exakte Versuche an sich selbst wie an Studenten der Medizin nachgewiesen, daß es sich hier um wandständige Aufwärtswanderung der Teilchen handele, ähnlich dem Aufsteigen des Wassers in der Wasserschraube.

Wenn die Einläufe die Valvula passieren, müssen wir an zwei Möglichkeiten denken: einmal tritt der Einlauf ins Colon ascendens in vollkommen artfremder Beschaffenheit, ohne die fermentativen Prozesse der Dünndarmwanderung mitgemacht zu haben. Er reizt das Kolon und Coecum und auch den Sphincter jedenfalls in ganz anderer Weise als der vom Dünndarm einlangende Chymus. So könnte es wohl erklärt werden, daß Schwarz bei Effleurage des Coecums den Übertritt

Digitized by Google
Original from UNIVERSITY OF CALIFORNIA
Generated for guest (Massachusetts Institute of Technology) on 2019-05-24 17:36 GMT / http://hdl.handle.net/2027/uc1.b3753216
Public Domain in the United States, Google-digitized / http://www.hathitrust.org/access_use#pd-us-google

des Kontrastbreies in den Dünndarm beobachtet hat. Das kann aber auch noch auf andere Art stattfinden. Wir müssen uns daran erinnern, daß beim Menschen die so kompliziert gebaute Klappe auch passiv gegen Regurgitation hält. Ein direkter Schluß findet durch Kontraktion statt. Ist der Muskel aber erschlafft, so halten die ventilartig gebauten Klappensegel den Durchstoß ins Ileum auf. Das ist der Fall bei dem durch Vagusreiz (Effleurageperistaltik) hervorgerufenen Sinken des Splanchnicustonus. Andererseits stellt der Einlauf auch quantitativ keinen physiologischen Zustand dar. Er entfaltet den Dickdarm mit einer die normalen Verhältnisse weit überschreitenden Kraft und überdehnt ihn, und das sicherlich schon in der gebräuchlichen Menge von 1 bis 2 l. Er dehnt das Coecum, sucht es geradezustrecken und führt so in geradezu idealer Weise Überdehnung der Habenula herbei. Wird durch einen ganz geringen mechanischen Einfluß, Druck oder Zug, die Stellung des untersten Ileums geändert, oder ist die Klappe durch eine frühere Schädigung in einen Zustand von gewissermaßen latenter Insuffizienz gelangt, so tritt einfach, wie im Versuch, die Schädigung des Sphincters ein, denn auch die zarte Muskulatur kann sich nach einer Schädigung, Dehnung oder gar Einriß, nicht mehr genügend stark kontrahieren. Wenn nun, wie Genersich und Dauriac finden, noch größere Mengen Einlaufes gegeben werden, so kann die Kontraktion sich um so weniger intakt halten, je mehr die Verhältnisse sich vom normal Physiologischen entfernen. Wer garantiert denn, daß die Klappe nicht schon längst durch mechanische oder andere Einflüsse die Grenze ihrer Leistungsfähigkeit erreicht hat, „latent insuffizient" ist und nur auf einen Anstoß wartet, um dem Dickdarmdruck nachzugeben? (Nun gar in dem Fall von Brosch, den dieser stolz als Beweisstück vorführt, wobei ein Patient so energisch mit dem Enterocleaner behandelt wurde, daß ihm die Einlaufflüssigkeit mit fingerdickem Strahl zum Munde herauslief, eine Behandlung, die allerdings etwas an die Kur des weiland Dr. Eisenbart erinnert.)

Wir müssen wohl auch im Röntgenbild einen Unterschied machen, ob der Kontrastbrei sofort ins Ileum übertritt und rasch einige Schlingen füllt, oder ob er zögernd und nur eine kurze Strecke weit im Dünndarm sichtbar wird. Ich habe zwar auch diese Fälle unter „Insuffizienz der Valvula Bauhini" in meine statistische Berechnung gezogen. — Zur Operation kommen nur solche Fälle mit deutlicher Insuffizienz. Nach allem möchte ich sagen, daß die ideale Art, Insuffizienz festzustellen, nicht der Einlauf, sondern die Wismutmahlzeit ist. Leider ist die protrahierte Beobachtung nicht immer auszuführen!

Daß im untersten Ileum ein langer Aufenthalt der Ingesta zu Verdauungszwecken stattfindet, haben wir oben gesehen. Bei normalem Ablauf sieht man stundenlange Pendelbewegungen ohne Peristaltik,

Digitized by Google
Original from UNIVERSITY OF CALIFORNIA
Generated on 2019-05-24 17:36 GMT / http://hdl.handle.net/2027/uc1.b3753216
Public Domain in the United States, Google-digitized / http://www.hathitrust.org/access_use#pd-us-google

während das Colon ascendens und Coecum in Ruhelage sind. Endlich öffnet sich der Sphincter, und der ganze Brei schiebt sich ins Coecum. Das Kolon beginnt jetzt seine Tätigkeit, während sich die Ileumschlingen allmählich von oben wieder füllen. Die Regurgitation von Dickdarminhalt ins Ileum kann nicht normal sein, denn der intakte Klappenschluß ist für den Hermetismus des proximalen Dickdarmes von größter Bedeutung! Jede peristaltische Welle, jeder Druck einer rückläufigen Bewegung ist bei Insuffizienz imstande, Kot und Gas in den Dünndarm zu pressen. Es findet ein Circulus vitiosus statt, in dem das Colon ascendens, Coecum und unterstes Ileum nie ganz entleert werden, so daß Stauungserscheinungen mit den dadurch bedingten Reizen erzeugt werden und der Zustand unbedingt in den übergeht, den wir unter dem Namen chronische Obstipation kennen!

Der Umstand, daß am normalen Darm niemals die Gärungs- und Fäulnisprodukte des Dickdarmes im Dünndarm gefunden werden, spricht für diesen Schluß. Der seltene Befund von geformtem Kot im untersten Ileum kann gegen die normale suffiziente Funktion der Klappe nicht zum Beweis gebracht werden.

Herz ist s. Z. wohl zu weit gegangen, wenn er die Insuffizienz der Valvula Bauhini als eine eigene Krankheitsform aufgestellt wissen wollte. Sicher aber müssen wir in ihr einen wesentlich verschlimmernden Faktor bei der Obstipation, hauptsächlich beim Stierlinschen Ascendenstypus, sehen. Es tritt eine Wechselbeziehung zwischen Insuffizienz der Klappe und Obstipation ein, indem jede Veränderung in Lage, Volumen, Beweglichkeit des Dickdarmes, jede Innervations- und Muskelschwäche des Dünndarms und Dickdarms ganz klar den Grad der Insuffizienz verschlimmert und vice versa auch die Zustände im Dickdarm, so daß es schließlich zu schweren Krisen führen kann. Ich will hier an die von Herz und Markuse beschriebenen Fälle von chronischer Obstipation erinnern, die sich zeitweise zu direkten Okklusionskrisen steigerten. Röntgenologisch bestand in dem Fall von Markuse als einziges Symptom eine Insuffizienz der Valvula Bauhini, sonst waren keine pathologischen Veränderungen im Darm zu finden.

Das Zusammentreffen und gleichartige Beschreiben dieser Fälle ist kein Zufall! Es kann aber auch nicht gleichgültig sein bei Fällen von chronischer Appendicitis, Adhäsionen, Mesenterialdrüsen mit starken Obstipationsbeschwerden, welche dann durch Behebung der Insuffizienz verschwanden oder doch wesentlich gebessert wurden. Sicher ist der „appendicitische Schmerz" nicht das Zeichen der Insuffizienz, so wenig diese als reines Symptom der Appendicitis chronica bezeichnet werden kann. Daß aber die durch Insuffizienz bedingte verschärfte Überlastung des Coecums infolge des fehlenden Hermetismus Reizzustände hervorrufen kann, ist schwer zu leugnen.

Digitized by Google
Original from UNIVERSITY OF CALIFORNIA
Generated for guest (Massachusetts Institute of Technology) on 2019-05-24 17:36 GMT / http://hdl.handle.net/2027/uc1.b3753216
Public Domain in the United States, Google-digitized / http://www.hathitrust.org/access_use#pd-us-google

Bei spastischer Obstipation stehen wir vor der Frage, ob die Verhältnisse vom Tierversuch so ohne weiteres auf den Menschen übertragbar sind. Soweit das die von Katsch studierten Physostigminspasmen anlangt, ist es sogar wahrscheinlich, da die Reize gleichzeitig am Mittel- und Enddarm auftreten, Spasmen wider Spasmen, wie ich oben sagte. Für die therapeutische Verwendung des Physostigmins zur Erzielung von Peristaltik hat das Bedeutung, da die Suffizienz des Sphincters gewahrt bleibt. Bei den am Dickdarm auftretenden pathologischen Spasmen ist es sehr fraglich. Singer und Holzknecht finden bei ihren Beobachtungen von Kolonspasmen Insuffizienz. Es ist ja nach den obigen Ausführungen ohne weiteres verständlich, daß bei Obstipation, also bei einem Zustand, der lange Zeit Einwirkung auf das Klappensystem hat, Insuffizienz entstehen kann. Ein kleiner Fehler der Konstruktion genügt, um auf mechanischem Wege dauernde Schäden anzurichten. Wieweit nun die schlechte Funktion der Klappe auf mechanischer oder auf Innervationsstörung beruht, sind wir derzeit nicht in der Lage, zu entscheiden.

Jedenfalls kann auf Grund der bei Obstipation gefundenen Insuffizienz nicht auf das normale Vorhandensein einer solchen geschlossen werden! Mit ebenso wenig Recht, wie s. Z. Hyrtl aus der Tatsache des Kotbrechens bei Ileus die Klappe als überhaupt schlußunfähig erklärte. Vielmehr müssen wir sie als normalerweise für retrograd undurchgängig halten, wofür auch die gefundenen Zahlen stimmen. Dietlen fand 20% Insuffizienzen. Ich erhielt mit 430 Dickdarmdurchleuchtungen in der Klinik Payr 65 mal Insuffizienz der Valvula Bauhini, also 15%; eine entschieden niedrige Anzahl gegenüber der reichen Ätiologie! Dabei war hier jeder auch schwache Rücktritt ins Ileum als Insuffizienz bezeichnet. Hätte ich nur die deutlichen Befunde einbezogen, so wäre die Prozentzahl noch weit niedriger gewesen.

V.

Die Insuffizienz der Valvula Bauhini klinisch zu diagnostizieren und nach dem von Herz s. Z. angegebenen Vorgang der Inspektion, Palpation und Auscultation ihre Symptome genau festzustellen, gelingt nur in den seltensten Fällen. Stellen sich doch die Symptome der Obstipation vollkommen in den Vordergrund. Auch der von Herz empfohlene Handgriff scheint mir diagnostisch zwar wertvoll, aber nicht ganz sicher zu sein. Er besteht darin, daß man mit der unteren Kante der quer über das Colon ascendens gelegten linken Hand tief eindrückt und mit den Fingern der rechten Hand das Coecum energisch komprimiert. Man erreicht so eine Regurgitation aus dem nach distal abgesperrten Coecum ins Ileum. Die Unsicherheit des Mittels liegt auf der Hand, so daß ich es nur in Verbindung mit anderen Symptomen gelten

Digitized by Google
Original from UNIVERSITY OF CALIFORNIA
Generated on 2019-05-24 17:36 GMT / http://hdl.handle.net/2027/uc1.b3753216
Public Domain in the United States, Google-digitized / http://www.hathitrust.org/access_use#pd-us-google

lassen möchte. Die Kennzeichen, wie Auftreibung der Ileocöcalgegend, Gurren, Schallwechsel, Stuhlbeschwerden, Flatulenz bei gleichzeitiger Schwierigkeit der Gasentleerung, übler Geruch des Flatus, kolikartige Beschwerden in der Gegend des Colon ascendens, sind nicht prägnant und eindeutig genug. Sie sind dieselben wie bei der Obstipation. Klar und bestimmt zeigt lediglich das Röntgenverfahren eine bestehende Insuffizienz der Bauhinschen Klappe. Wir sind damit in der Lage, den Grad und in manchen Fällen sogar die Art der Insuffizienz zu erkennen. (So zeigt die Röntgenaufnahme des Patienten, dessen operativen Befund Abb. 8 wiedergibt, deutlich die spitzwinkelige Einmündung des Ileums von unten her.) Wir können so leicht die Indikation stellen und die Prognose des Falles bestimmen. Der Chirurg hat noch dazu den Vorteil der Autopsie in vivo. Man beschäftigt sich in den letzten Jahren intensiv mit den Dickdarmproblemen. Gelegentlich einer Obstipations- und Adhäsionslaparotomie hat man die Möglichkeit, sich über die Lage des Coecums und untersten Ileums zu orientieren, eine vorhandene Insuffizienz und ihre Ursachen festzustellen. Nach Kellogg kann man auch mit Daumen und Zeigefinger versuchen, Cöcalinhalt in den Dünndarm zu treiben und so viel exakter die Herzsche Manipulation vornehmen.

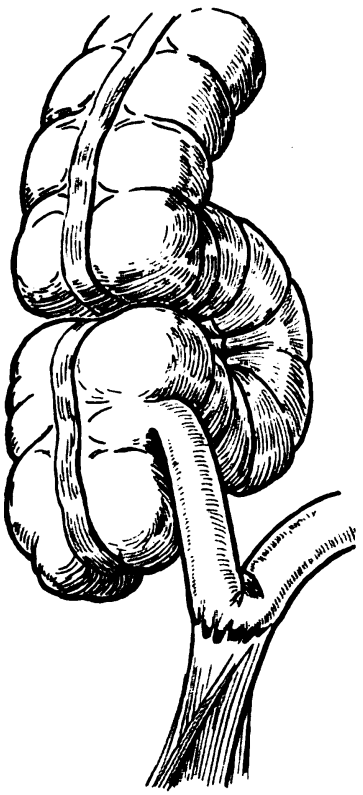

Abb. 8. Durch Adhäsionsstrang vom kleinen Becken spitzwinkelig abgeknicktes Ileum mit Insuffizienz der Valvula Bauhini.

Ist also röntgenologisch Insuffizienz das einzig wahrnehmbare Symptom bei Obstipationsbeschwerden, die man sonst unter Umständen sich selbst überließ, dann sollte man den leichten Eingriff auch allein unternehmen, um den Hermetismus des Dickdarms wiederherzustellen und den Schaden zu reparieren, solange es noch Zeit ist. Die Resultate der Klinik in diesen Fällen sind durchweg so gute, daß wir nur wärmstens dazu ermuntern können.

Kellogg berichtet über eine Serie von 30 Fällen, bei denen er eine bestehende Insuffizienz der Valvula Bauhini mit bestem Erfolg korrigierte. (Er geht sogar so weit, daß er bei Resektion, bei Ileosigmoidostomie eine neue Klappe konstruiert, um ja die Regurgitation von Dickdarminhalt zu verhüten.) Die Beschwerden der Patienten verschwanden, röntgenologische Nachprüfung ergab dauernde Suffizienz der Valvula.

Digitized by Google
Original from UNIVERSITY OF CALIFORNIA
Generated for guest (Massachusetts Institute of Technology) on 2019-05-24 17:36 GMT / http://hdl.handle.net/2027/uc1.b3753216
Public Domain in the United States, Google-digitized / http://www.hathitrust.org/access_use#pd-us-google

Bevor ich mich mit der Technik der Operation beschäftige, muß ich noch kurz auf die einzelnen Arten der Insuffizienz zurückkommen. Wir können am besten 3 ätiologische Gruppen unterscheiden:

1. Stehenbleiben der Klappe auf einer infantilen Entwicklungsstufe,

2. mechanisch bedingte Insuffizienz durch Prozesse, die an den Klappensegeln lokalisiert sind oder den Mündungswinkel des Ileums beeinflussen bzw. die Mündungsschlinge verzerren,

3. Innervationsstörungen.

Fälle der ersten Form werden von Herz und Weiss erwähnt. Angeborene Deformitäten der Klappe beschreibt auch Mayo. Ihnen sind die bei anscheinend ganz Gesunden gefundenen Insuffizienzen, ohne jeden anderen Anhaltspunkt für Veränderungen der Umgebung, wie Appendicitis, Adhäsionen u. dgl., zuzuzählen (Dietlen). Ich habe unter unserem Material operativ keinen solchen Fall gesehen.

Bei der 2. Gruppe ist unter den pathologischen Prozessen, deren Sitz an der Klappe selbst oder deren nächster Umgebung ist, wohl die Tuberkulose in erster Linie als ätiologischer Faktor zu berücksichtigen, sei es, daß sie die Klappe in die starre Infiltration einbezieht (Brosch) oder als Geschwür direkt an und neben der Klappe sitzt. Bei den zahlreichen Sektionen tuberkulöser Leichen kann man sich von der relativen Heftigkeit solcher Befunde überzeugen. Ein sehr schönes Beispiel sah ich an einer von Geheimrat Payr operierten Patientin. Diese, eine 40jährige Frau, hatte seit längerer Zeit an ileocöcalen Schmerzen bei starken Obstipationsbeschwerden gelitten. Das einzige positiv röntgenologische Symptom war die Insuffizienz der Valvula Bauhini. Bei der Operation war die Einmündung des Ileums normal im rechten Winkel, doch ließ sich im Coecum knapp unter der unteren Klappenlippe eine etwa haselnußgroße Infiltration der Wand tasten. Die vorgenommene Cöcalresektion wies ein Geschwür von deutlich tuberkulöser Beschaffenheit auf.

Hierher gehören auch Typhus und Dysenterie (Curschmann, Aschoff). Begreiflicherweise stehen derartige Fälle, deren ich je einen unter unserem Material feststellen konnte, sowie die bei chronischen katarrhalischen Entzündungen des Dickdarms beobachteten, den Chirurgen weniger häufig zur Verfügung. Zweimal hatte ich Gelegenheit, bei Tumoren des Coecums Insuffizienz operativ zu beobachten. Bei beiden Fällen saß das Carcinom direkt an der Valvula, ohne das Lumen des Ileums zu komprimieren, während die Rigidität der Klappen jede Tätigkeit des Systems ausschloß.

Von chronischen Entzündungen der Appendix, welche durch Infiltration der Cöcalwand die Klappe insuffizient machten, berichtet Brosch. Sie bilden wohl den Übergang zu den Fällen, bei welchen die Insuffizienz durch abnorme spitzwinklige Einmündung des Ileums von

Digitized by Google
Original from UNIVERSITY OF CALIFORNIA
Generated on 2019-05-24 17:36 GMT / http://hdl.handle.net/2027/uc1.b3753216
Public Domain in the United States, Google-digitized / http://www.hathitrust.org/access_use#pd-us-google

unten her bedingt ist. Periappendicitische postoperative Adhäsionen und Briden, entzündliche Verwachsungen mit den Adnexen sind wohl in erster Linie imstande, die unterste Ileumschlinge zu verzerren.

Groedel macht 1913 darauf aufmerksam, geht aber wohl zu weit, wenn er die Insuffizienz der Bauhinschen Klappe direkt als Symptom der chronischen Appendicitis bezeichnet. Dagegen sprechen die zahlreichen Fälle, bei deren Operation man das Mündungsileum im normalen Winkel zum Coecum fand. Kellogg weist auf die Appendicitis und Perityphlitis als Ursache der Insuffizienz hin, freilich ohne genaue Daten zu geben. Dietlen, Markuse und Lohfeldt teilen solche Fälle von klinisch diagnostizierter Appendicitis chronica mit, deren einer operativ bestätigt war. Kraus hat 1912 in Berlin mehrere solcher Fälle demonstriert.

Ich verfüge über 14 solche Fälle aus der Klinik, bei deren 9 die vorher radiologisch sichergestellte Insuffizienz der Valvula Bauhini auch operativ bestätigt und behoben wurde. Bei allen durch Adhäsionen zwischen Appendix und Abgangsumgebung derselben einerseits und Ileum andererseits war das letztere in einen deutlichen spitzen Winkel zum Coecum gebracht (juxtaponiert), der sich erst nach Durchtrennung der Adhäsionen wieder zu seiner normalen Größe von 90° bringen ließ. Das Coecum war zumeist geradegestreckt, die Habenula überdehnt oder verstrichen, so daß in geradezu demonstrativer Weise die Verhältnisse der mechanischen Insuffizienz gegeben waren.

Von 5 wegen Tuberkulose des Bauchfells und Mesenteriums röntgenisierten Fällen mit Insuffizienz der Bauhinschen Klappe wurden 2 laparotomiert. Beim einen fand sich Verwachsung der sämtlichen, mit zahllosen Knötchen bedeckten Ileumschlingen, so daß eine Fortsetzung des Eingriffes unmöglich war. Beim 2. war die unterste Ileumschlinge durch einige kleine Meserentialdrüsen so verzogen, daß sie spitzwinkelig einmündete; die Lagekorrektur war nach Entfernung der Drüsen leicht zu bewerkstelligen.

Daß bei Tumoren in der Umgebung des Coecums, bei solchen des Beckens, selbst der Bauchdecken und des Retroperitoneums (Senkungsabscesse Dietlen) Insuffizienz bestehen kann, bedarf nach dem Gesagten keiner Erklärung. Sarkome der Beckenwand und Hydronephrosen wie Wanderniere vermögen, wie ich an der Klinik in 5 dortigen Fällen beobachten konnte, die Lage der unteren Ileumschlinge selbstverständlich so zu verändern, daß Insuffizienz eintreten muß.

Weitaus am häufigsten (und zwar unter den 64 Fällen 36 mal, also in 56% sämtlicher Fälle) findet sich die Insuffizienz bei der chronischen Obstipation. Bei den 7 an der Klinik wegen Adhäsionen laparotomierten Fällen von Sphincterinsuffizienz war dieselbe durchaus in gleicher Weise zu erklären wie bei den perityphlitischen Adhäsionen, nur ist das Gesamtbild ein ungleich komplizierteres.

Digitized by Google
Original from UNIVERSITY OF CALIFORNIA
Generated for guest (Massachusetts Institute of Technology) on 2019-05-24 17:36 GMT / http://hdl.handle.net/2027/uc1.b3753216
Public Domain in the United States, Google-digitized / http://www.hathitrust.org/access_use#pd-us-google

Wir haben oben schon den Zusammenhang der Insuffizienz mit der Obstipation betont. Zu den Verwachsungen kommen noch die Rückstauungen der Gase, des Kotes, die dauernde Überdehnung des Coecums mit den resultierenden Reizzuständen, die Spasmen — alles Gründe, die geeignet sind, den Grad der Schlußunfähigkeit bei der Sphincterkonstruktion noch zu erhöhen so, wie diese wechselweise die angeführten Erscheinungen noch verschlimmert. Daß hier in vorgeschrittenen und komplizierten Stadien des Leidens die radikalen Eingriffe, wie sie bei den erwähnten 7 Fällen durchweg gemacht wurden (Adhäsionslösungen mit Peritonealisierung, Resektionen, Ileotransversostomie), mehr in den Vordergrund traten, versteht sich von selbst. Die einfache Wiederherstellung der normalen Sphincterfunktion allein ist nicht geeignet, bei dem hohen Grad von pathologischen Veränderungen, wie sie die fortgeschrittenen Stadien der Obstipation mit sich bringen, Wandlung zu schaffen. Sie kann dies nur in beschränktem Maße tun und setzt voraus, daß nicht sofort nach dem Eingriff wieder starke Hindernisse da sind, welche den eben aufgerichteten Hermetismus des Dickdarms zerstören.

Es ist daher in erster Linie auf Beseitigung dieser Hindernisse zu sehen, also Lösung der Adhäsionen und Briden, Beseitigung der Stenosenursachen, Lagekorrektur der Ptosen! Erst dann, wenn wir für eine normale Funktion des Colon ascendens und Transversums garantieren können, wenn wir auch hier reinen Tisch gemacht haben, dürfen wir uns von der Korrekturoperation der Valvula Bauhini Erfolg versprechen. Umgekehrt ist meines Erachtens wieder die klaglose Funktion des Dickdarms, sein Hermetismus durch gute Funktion des Bauhinschen Sphincters unbedingtes Erfordernis.

Einfacher liegen die Verhältnisse beim cöcalen Typ der Adhäsionen, welche direkt auf die Topographie der Valvula Einfluß nehmen. Für sie gilt im wesentlichen wohl dasselbe wie bei den periappendicitischen Prozessen, und wir sind hier weit eher imstande, über Indikation und Prognose genau zu bestimmen, wie es mit 2 in der Klinik operierten Fällen auch tatsächlich der Fall war.

Eine eigene Frage bildet die Innervationsinsuffizienz. Sie trägt wohl wesentlich zur Komplizierung der reflektorisch bedingten, spastischen Obstipationen bei, da so wie beim Dickdarm auch der gastroiliacale Reflex des Dünndarms (Hertz) gestört ist. Wir müssen also wie bei den übrigen Darmpartien auch Spasmen des Sphincter ileocoecalis annehmen, die noch dazu mechanisch beeinflußt werden, geradeso wie die rein mechanische Beeinflussung sicher auch auf die Reflexe des Sphincters störend einwirkt. Eine Wiederherstellung der Klappe auf operativem Wege wird also auch einen heilsamen Einfluß auf die Spasmen haben, indem sie die mechanischen Reizungen wegschafft und dem Muskel die Gelegenheit gibt, normal zu funktionieren.

Digitized by Google
Original from UNIVERSITY OF CALIFORNIA
Generated on 2019-05-24 17:36 GMT / http://hdl.handle.net/2027/uc1.b3753216
Public Domain in the United States, Google-digitized / http://www.hathitrust.org/access_use#pd-us-google

Wo aber hier schon dauernde Schäden eingetreten sind, werden wenigstens die normalen Ventilwirkungen der Klappe wiederhergestellt. Wir sollten nie unterlassen, bei Obstipationseingriffen auch die Operation nach Kellogg-Payr zu machen, sofern dieselbe durch radikale Eingriffe nicht überflüssig geworden ist.

VI.

Zunächst die Methode Kelloggs. Er geht vom Plan aus, den schiefen Verlauf des Dünndarmendes durch die Dickdarmwand — das Invaginat — und die durch Überdehnung oder Abriß der Habenula lädierte Klappe zu restituieren. Die beigefügte Reproduktion und Kelloggs Publikation illustrieren sein Vorgehen am besten.

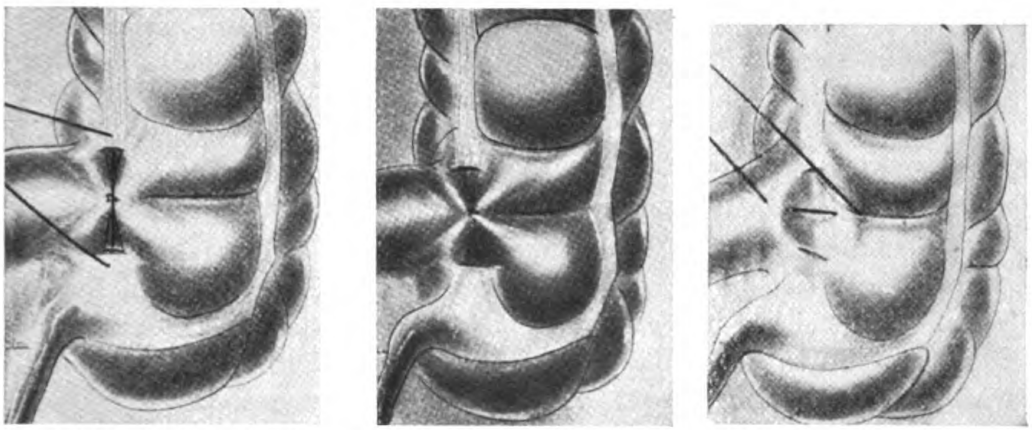

a b c

Abb. 9. Operation. Nach Kellogg (bei Abriß der Habenula).

An dem nach auswärts rotierten Coecum kann die Einmündung des Ileums gut besichtigt, evtl. der Grad der Klappenfunktion in der oben beschriebenen Weise festgestellt werden. Abb. 9 stellt eine durch Riß der Habenula entstandene Insuffizienz der Klappe vor. Kellogg stellt die normale Lage durch 2 Nähte wieder her, deren erste so durch Rückwand des Ileums und Seitenwand des Coecums gelegt wird (9a), daß nach dem Knüpfen der Sutur eine leichte Einstülpung des Ileums ins Kolon entsteht (9b). Der zweite Faden vereinigt sodann die Enden der zerrissenen Habenula und dient zugleich zur Reffung derselben (9c). Durch Kontrolle mit den Fingern und durch den Versuch, retrograden Inhalt vom Coecum ins Ileum zu pressen, überzeugt man sich, ob die Korrektur Erfolg hat. Keinesfalls darf der Sphincter gegen das Ileum zu verengert werden!

So einfach die von Kellogg angegebene Methode ist, scheint sie doch nicht ganz unbedenklich! Eben die Wiederherstellung der Habenula durch die so weit spannende Naht von oben nach unten läßt befürchten,

Digitized by Google
Original from UNIVERSITY OF CALIFORNIA
Generated for guest (Massachusetts Institute of Technology) on 2019-05-24 17:36 GMT / http://hdl.handle.net/2027/uc1.b3753216
Public Domain in the United States, Google-digitized / http://www.hathitrust.org/access_use#pd-us-google

daß leicht eine etwas stenosierende Klappe entsteht, welche den Grad der Funktion hyperkorrigiert. Dann aber wird durch diese Nähte nicht so eigentlich das Ileum gehoben, sondern lediglich zur Einmündung von rückwärts nach vorn gebracht. Der vordere Anteil des oberen, gewöhnlich gedehnten oder verstrichenen Klappensegels erscheint demnach noch nicht genügend hergestellt und die Klappe vielleicht durch eine Stenosierung des Ileums repariert. Evtl. würden bei einem frischen Habenulariß, wie ihn Kellogg beobachtete, diese Nähte genügen. Wir haben es aber gewöhnlich mit einer überdehnten, also sehr langen und dünnen Habenula zu tun, und um dies zu korrigieren, muß man sehr breite Nähte anlegen, die dann eben die Gefahr einer Stenosierung machen. Payr hat deshalb vorgezogen, durch einfache Lembertnähte zwischen Coecum und oberer Ileumwand das Ileum zu heben und auf diese Weise den Mündungsbogen wiederherzustellen, welcher die Suffizienz der Valvula garantiert. Es wird also eine völlig zwanglose Rekonstruktion gemacht, die in keiner Weise die Funktion des Sphincters als Pforte vom Ileum gegen den Dickdarm beeinträchtigen kann. Eine Naht dient noch wie bei Kellogg dazu, die Rückwand des Ileums etwas ins Kolon hineinzudrücken.

Gewöhnlich sind es 4, manchmal 5 Nähte, die in der in Abb. 10 geschilderten Weise die Klappe rekonstruieren. Drei davon fassen Darmwand, während die 4. und evtl. 5. Naht noch das Mesenterium am Mesocolon etwas höher fixieren. Die Probe der Suffizienz wird sofort nach der Operation gemacht. Eine Behinderung des Abflusses vom Ileum ins Coecum wurde nie konstatiert.

Der Eingriff dauert wenige Minuten und kann nach Beseitigung der ursächlichen Abnormität, wie Appendektomie, Lösung der Adhäsionen, Entfernung der Mesenterialdrüsen, sofort angeschlossen werden.

Die beigegebenen Abb. 6 und 8 zeigen den operativen Befund von 2 Fällen von Insufficientia Valvulae Bauhini durch Adhäsionen. In Abb. 8 ist das Ileum durch einen, vom kleinen Becken ausgehenden Adhäsionsstrang winkelig nach unten verzogen und dadurch die Klappe verstrichen. Gleichzeitig ist der Zustand durch eine schwere Coloptose kompliziert. Nach Lösung des Strangs ließ sich die Schlinge leicht wieder in die natürliche Lage bringen. Der Fall wurde vor 3 Wochen operiert, weshalb ich keine Dauerresultate vorlegen kann. Momentan ist die Klappe jedenfalls suffizient, und die schweren Obstipationsbeschwerden sind behoben.

Die Krankengeschichten sämtlicher Fälle anzuführen, hielt ich nicht für notwendig. Sie gleichen alle einem der 3 Auszüge, die ich jetzt wiedergebe.

Fall 1. Helga C., 19 Jahre.

7. VII. 1919. Vater leidet an Gallensteinen, eine Schwester an chronischer Appendicitis; als Kind Keuchhusten, Masern und Spitzpocken. Sonst gesund

Digitized by Google
Original from UNIVERSITY OF CALIFORNIA
Generated on 2019-05-24 17:36 GMT / http://hdl.handle.net/2027/uc1.b3753216
Public Domain in the United States, Google-digitized / http://www.hathitrust.org/access_use#pd-us-google

gewesen. Vor längerer Zeit einen klinisch diagnostizierten Anfall von Appendicitis in der Dauer von 2 Tagen durchgemacht. Seither Schmerzen im Ileocoecum etwa 4—5 Stunden nach dem Essen. Träger Stuhlgang und häufige Windbeschwerden, die mit entsprechenden Mitteln korrigiert wurden.

Status p.: Mittelgroßes, kräftig gebautes, gut genährtes Mädchen. Aussehen gesund. Mittlere Blutfüllung. Zunge feucht, nicht belegt. Keine Drüsen, keine Ödeme. Herz, Lunge o. B. Harn frei. Leib weich, nicht stärker aufgetrieben. In der Blinddarmgegend deutlicher Druckschmerz, ebenso daselbst Schmerzempfindung beim Heben des rechten Beines. Kein Tumor.

Röntgenbefund ergibt mittlere Füllung des Dickdarmes, dagegen deutliche Insuffizienz der Valvula Bauhini.

8. VII. 1919. Operation (Prof. Payr) in ungestörter Mischnarkose. Eröffnung der Bauchhöhle durch Schnitt am Außenrand des rechten M. rectus abd. Coecum läßt sich leidlich gut vorziehen. Es ist jedoch kein ausgesprochenes Coecum mobile vorhanden. Der Grund, weshalb das ziemlich lange Coecum sich nicht so ganz leicht vorziehen läßt, liegt einmal in einer Verklebung des Wurmfortsatzes mit dem untersten Ileum und ferner in einer Verklebung des letzteren mit dem Coecum in leicht geknickter Lage. Dies ergibt völlig die Insuffizienz der Valvula Bauhini, die radiologisch in diesem Fall nachzuweisen war. Wurmfortsatz ist bajonettförmig gekrümmt. Seine Abgangsstelle liegt genau im Ileocöcalwinkel. Auch dadurch ist eine Fixation bedingt. Abtragung des Wurmes in der üblichen Weise. Vernähung der Abtragungsstelle und des Mesenteriums. Dabei werden die Nähte so gelegt, daß die letzte Ileumschlinge wieder rechtwinklig in das Coecum mündet. Es wird also eine Rekonstruktion der Valvula Bauhini gemacht. Schluß der Bauchhöhle in Etagen. Hautnaht. Verband. Glatte Wundheilung.

19. VII. 1919. Geheilt entlassen, nachdem radiologisch die Suffizienz der Klappe konstatiert worden ist.

Fall 2. Ernst Z., 27 Jahre.

5. XII. 1919. Eltern und Geschwister sowie Frau und Kind gesund. Als Kind Keuchhusten sowie dreimal Blinddarmentzündung, zuletzt vor 10 Jahren! Seit 6—7 Jahren Klagen über Schmerzen um den Nabel, Drücken, Aufsteigen von Wasser und Aufstoßen. Zeitweise Erbrechen von Schleim und Speisen, nie von Blut. Viel Speichel, reichlich Blähungen. Stuhl nie schwarz oder blutig. Pat. kann Kartoffeln, Kraut, Obst, Gänsebraten usw. nicht vertragen, muß immer Diät halten. Keine stärkere Abmagerung. Pat. war in den letzten Jahren bei verschiedenen Ärzten. Kur in Kissingen.

Status p.: Kleiner, zierlich gebauter, mäßig gut genährter Mann. Schwache, mittlere Blutfüllung. Aussehen blaß. Temperatur normal. Zunge feucht, nicht belegt. Herz und Lunge o. B. Keine Ödeme. Urin frei. Der Leib ist weich, nicht aufgetrieben. Magen o. B. Kein stärkerer Druckschmerz am Pylorus oder Duodenum. Magensaft o. B. In der Blinddarmgegend leichter Druckschmerz. Rectal o. B. Stuhl ohne Blut.

Der Pylorus ist als Tumor zu fühlen, offenbar Spasmen. Keine Muskelspasmen.

Röntgendurchleuchtung: Ergibt normale Verhältnisse des Magens, Dickdarm füllt sich rasch. Coecum etwas beweglich. Deutliche Insuffizienz der Valvula Bauhini.

6. XII. 1919. Operation (Geh.-Rat Payr) in ungestörter Mischnarkose. Größere Incision von der Außenseite des rechten M. rectus abd., bis 2 Querfinger unterhalb des Rippenbogens. Mobilisierung des M. rectus unter Schonung der zugehörigen Nerven. Eröffnung der Bauchhöhle. Vorziehen des Coecums und Colon ascendens. Es zeigt sich ein atrophischer, dünner drehrunder und

Digitized by Google
Original from UNIVERSITY OF CALIFORNIA
Generated on 2019-05-24 17:38 GMT / http://hdl.handle.net/2027/uc1.b3753216
Public Domain in the United States, Google-digitized / http://www.hathitrust.org/access_use#pd-us-google

blasser Wurmfortsatz, außerdem aber im Mesenterium und im Mesocolon der letzten Ileumschlinge haselnußgroße weißlich durchschimmernde tuberkulöse Lymphdrüsen. Durch diese Drüsen ist die letzte Ileumschlinge nach abwärts gezogen und in Juxtaposition zum Coecum gebracht. Man kommt nun mit dem Zeigefinger der einen Hand an die Hinterfläche des Mesenterialblattes, drückt sich die Drüsenkörper nach vorn vor, schneidet die seröse Bedeckung ein und löst

Abb. 10a. Insufficientia Valvulae Bauhini durch Adhäsionen mit spitzwinkeliger Ileummündung.

mit einem schmalen Elevatorium hebelnd die Drüsen aus ihrem Lager. Während der andauernden Fingerkompression wird nun mit feinster Seide das Drüsenbett wieder vernäht. Bei allen vier Drüsen ist es gelungen, ohne Verletzung des Mesenterialblattgefäßes die Enucleation durchzuführen. Nun wird die Insuffizienz der Valvula Bauhini dadurch behoben, daß vier sero-seröse Nähte an der oberen Seite der letzten Ileumschlinge zwischen Kolon- und Ileumwand eingelegt werden, deren letzte das Mesenterium ins Mesocolon rafft. — In der übrigen Bauchhöhle nichts Abnormes. Schluß der Bauchhöhle in Etagen. Hautnaht. Verband.

Digitized by Google
Original from UNIVERSITY OF CALIFORNIA
Generated on 2019-05-24 17:39 GMT / http://hdl.handle.net/2027/uc1.b3753216
Public Domain in the United States, Google-digitized / http://www.hathitrust.org/access_use#pd-us-google

16. XII. 1919. Nachdem radiologisch die Suffizienz der Klappe konstatiert wurde, geheilt entlassen.

Fall 3. Willy K., 14 Jahre.

23. II. 1920. Familienanamnese o. B. Mit 12 Jahren Masern. Im Sommer 1919 doppelter Bruch des linken Vorderarmes. Sonst immer gesund gewesen. Seit einem Jahr klagt Pat. über heftige Magenschmerzen, stechende Schmerzen in der

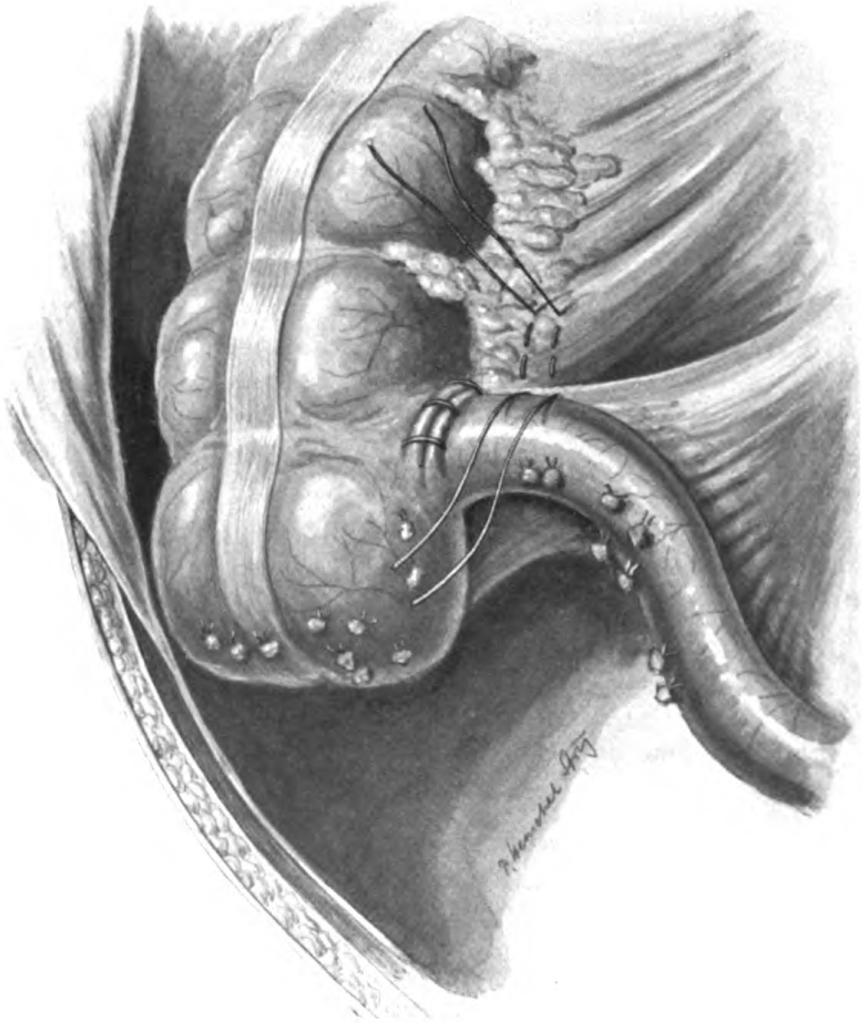

Abb. 10 b. Operation. Nach Payr.

Oberbauchgegend, besonders beim Turnen. Die Beschwerden hielten etwa eine Stunde an und schienen mit dem Essen nicht zusammenzustehen. Nur wenig Aufstoßen, selten erfolgt Erbrechen von geringen, gelblichen Massen. Appetit gut. Kein Ikterus. Stuhlgang nicht regelmäßig. Starke Beschwerden mit Blähungen, so daß der Stuhlgang in letzter Zeit stets mit Abführungsmitteln korrigiert werden mußte. Die Schmerzen lokalisieren sich in letzter Zeit auf die Cöcalgegend und unter den rechten Rippenbogen. Blähende Speisen, wie Kartoffeln, Kraut usw., kann Pat. absolut nicht vertragen.

Digitized by Google
Original from UNIVERSITY OF CALIFORNIA
Generated on 2019-05-24 17:37 GMT / http://hdl.handle.net/2027/uc1.b3753216
Public Domain in the United States, Google-digitized / http://www.hathitrust.org/access_use#pd-us-google

Status p.: Mittelgroßer, mäßig kräftig gebauter Bursche in gutem Ernährungszustande.

Temperatur normal. Puls 76, regelmäßig. Kräftige, gesunde Gesichtsfarbe. Kein Ikterus. Hirnnerven o. B. Zunge feucht, etwas belegt. Rachenorgane. Herz und Lunge o. B.

Leib im ganzen weich und gut eindrückbar. Keine abnormen Resistenzen. Dicht unterhalb des rechten Rippenbogens am lateralen Rectusrand deutliche Druckempfindlichkeit, ebenso nach abwärts bis zur Ileocöcalgegend. Dickdarm nicht besonders gebläht. Bruchpforten o. B.

Hautsehnenreflexe normal. Urin frei.

26. II. 1920. Probefrühstück. Untersuchung des Magensaftes ergibt: frei HCl. 44. Ges. ac. 64. Blut negativ.

28. II. 1920. Nach dreitägiger fleischfreier Diät Stuhl frei von Blut.

Röntgendurchleuchtung: Ergibt ziemlich lebhafte Magenperistaltik, kleiner Dauerschatten am Duodenum. Dagegen weder am Magen noch am Duodenum umschriebene Druckempfindlichkeit. Der Dickdarmeinlauf zeigt ein ziemlich hoch nach der Leber verlagertes Coecum und eine deutliche Insuffizienz der Valvula Bauhini.

6. III. 1920. Operation (Geh.-Rat Payr) in ungestörter Mischnarkose. Eröffnung der Bauchhöhle durch rechtsseitigen Paramedianschnitt. Adhäsionen an der Flexura coli dextra und Netzadhäsionen mit dem Coecum ascendens werden gelöst. Der chronisch entzündete Wurmfortsatz ist durch dicke, flächenhafte Adhäsionen mit Coecum und unterster Ileumschlinge derart verbunden, daß die Ileumschlinge breit zum Coecum hinüber gezogen wird und so spitzwinkelig einmündet (s. Abb. 10a). Nach Durchtrennung der Adhäsionen typische Entfernung des Wurmfortsatzes. Nun läßt sich die unterste Ileumschlinge leicht in den richtigen Mündungswinkel bringen, und es wird die neue richtige Lage durch drei sero-seröse Nähte zwischen dem kopfwärts sehenden Ende der Ileumschlinge und dem medialwärts sehenden Kolon hergestellt. Zwei Nähte raffen den entsprechenden Mesenteriumanteil des Ileums ins Mesocolon. (Abb. 10b.) Schluß der Bauchhöhle in Etagen. Hautnaht. Verband.

10. III. 1920. Stuhlgang normal, glatter Wundverlauf.

13. III. 1920. Hautnähte entfernt. Wunde p. p. verheilt. Guter Allgemeinzustand.

14. III. 1920. Röntgendurchleuchtung: Dickdarmeinlauf zeigt jetzt gleichmäßige Füllung des ganzen Dickdarmes. Dagegen bleiben die untersten Ileumschlingen dauernd leer. Die Insuffizienz der Valvula Bauhini ist also behoben.

15. III. 1920. Geheilt entlassen.

Dieser Eingriff wurde bis jetzt auf der Klinik 16mal ausgeführt. und zwar waren einmal Mesenterialdrüsen (Fall 2), 6mal Adhäsionen nach voraufgegangener Operation, 9mal solche nach Appendicitis die Ursache der Insuffizienz. Es kamen nur solche Fälle zur Operation. deren Insuffizienz nach den oben geäußerten Ansichten als „deutlich" konstatiert wurde. Bei allen Patienten lag die letzte Ursache in der Verziehung der Ileummündungsschlingen nach unten und konnte leicht beseitigt werden. Die Beschwerden der Patienten waren alle dieselben: solche der chronischen Obstipation, der mit einer Behandlung nicht beizukommen war. Nach Behebung der Insuffizienz besserten sich diese Beschwerden in eklatanter Weise.

Digitized by Google
Original from UNIVERSITY OF CALIFORNIA
Generated on 2019-05-24 17:37 GMT / http://hdl.handle.net/2027/uc1.b3753216
Public Domain in the United States, Google-digitized / http://www.hathitrust.org/access_use#pd-us-google

In einem Fall war die Insuffizienz der Klappe rezidiv geworden, und zwar bei einer Patientin, die dreimal wegen Adhäsionen laparotomiert worden war. Auf dieses Konto ist wohl auch das Rezidiv zu setzen!

Die 3 Fälle, deren Krankengeschichten angeführt sind, sind jetzt vollkommen beschwerdefrei. Ihr Stuhlgang ist regelmäßig und benötigt keiner besonderen Diät. Die vorgenommenen Nachuntersuchungen ergaben Suffizienz der Bauhinschen Klappe.

Von den übrigen Fällen verliefen die Nachuntersuchungen ebenfalls im günstigsten Sinne, ausgenommen den obenerwähnten Rezidivfall.

Die von Kellogg veröffentlichten guten Resultate können auch von unserer Klinik voll bestätigt werden, nur schlagen wir vor, die Operation in der veranschaulichten Art zu modifizieren. Die Methode ist einfach und setzt uns in die Lage, den so wichtigen Hermetismus des Dickdarms wiederherzustellen, bildet sohin einen wesentlichen Fortschritt für jene Operationen, die die Heilung der Obstipation zum Zweck haben. Bei leichten Fällen genügt schon die Ausführung der Operation nach Kellogg-Payr, die normalen physiologischen Verhältnisse wiederherzustellen.

Dies zu zeigen, sowie meine Studien und Versuche zu veröffentlichen, ist der Zweck dieser Ausführungen.

Zusammenfassung.

1. Die Valvula Bauhini ist de norma schlußfähig.

2. Die Klappe schließt aktiv durch Kontraktion des M. sphincter ileo-colicus sowohl nach dem Ileum wie nach dem Coecum und passiv als Rückschlagventil gegen den Dickdarm.

3. Die Schlußfähigkeit der Klappe ist physiologisch bedingt und spielt beim Hermetismus des Dickdarmes eine wichtige Rolle.

4. Die Beobachtungen von Katz und Winkler über den „Öffnungsschluß" der Klappe beruhen auf Täuschung durch Spasmen im untersten Ileum.

5. Die Korrekturoperation nach Kellogg-Payr stellt einen technisch leichten Eingriff zur sicheren Behebung der Insuffizienz der Valvula Bauhini dar.

Literaturverzeichnis.

[1]) Aschoff, Pathologische Anatomie. Fischer, Jena 1911. — [2]) Bauhin, Theatrum anatomicum. Frankfurt 1605. — [3]) Bayliss and Starling, The movements and innervations of the small intestine. Journ. of physiol. 1900. — [4]) Bloch, Fortschritte auf dem Gebiet der Röntgenstrahlen **17**. — [5]) Böhm, Dtsch. Arch. f. klin. Med. **102**. — [6]) Brosch, Virchows Arch. f. pathol. Anat. u. Physiol. **217** u. **218**. — [7]) Cannon, The movements of the instestine studied

Digitized by Google
Original from UNIVERSITY OF CALIFORNIA
Generated on 2019-05-24 17:37 GMT / http://hdl.handle.net/2027/uc1.b3753216
Public Domain in the United States, Google-digitized / http://www.hathitrust.org/access_use#pd-us-google

by means of the Roentgen rays. Americ. journ. of physiol. 1903 u. 1904. — [8]) Cantani, Berl. klin. Wochenschr. 1892. — [9]) Cunningham, Textbook of anatomy. — [10]) Curschmann, Der Unterleibstyphus. Nothnagels spez. Pathol. u. Therap., Wien 1898. — [11]) Dale, On some physiological actions of Ergot. Journ. of physiol. 1906. — [12]) Damsch, Berl. klin. Wochenschr. 1889. — [13]) Dauriac, Progr. med. **21**. — [14]) Dietlen, Fortschritte auf dem Gebiet der Röntgenstrahlen, **21**. — [15]) Ellioth, On the innervation of the ileo-colic sphincter. Journ. of physiol. 1904. — [16]) Ellioth and Barclay-Smith, Antiperistalsis and other muscular activities of the colon. Journ. of physiol. 1904. — [17]) Fabricius ab Aquapendente, Opera omnia anatomica et physiologica. Lipsiae 1687. — [18]) Gabriele Falloppio. Siehe Pagel-Sudhoff, Geschichte der Medizin, S. 214. — [19]) Genersich, Progr. méd. **21**. — [20]) Grützner, Dtsch. med. Wochenschr. 1884. — [21]) Grödel, Fortschr. a. d. Geb. d. Röntgenstr. **20**. — [22]) Hemmeter, Pflügers Arch. f. d. ges. Physiol. 1900; Arch. f. Verdauungskrankh. 1902. — [23]) Heile, Mitt. a. d. Grenzgeb. d. Med. u. Chirurg. 1905. — [24]) Herz, Max, Wien. med. Wochenschr. 1897. — [25]) Hertz, Arthur F., The ileo-colic sphincter. Journ. of physiol. 1914. — [26]) Hyrtl, Topographische Anatomie. Wien 1884. — [27]) Katsch, Fortschr. a. d. Geb. d. Röntgenstr. **21**. — [28]) Katz und Winkler, Beiträge zur experimentellen Pathologie aus dem Laboratorium von Basch. Monographie. Urban & Schwarzenberg 1902. — [29]) Kellogg, Surgery of the ileo-caecal valve. Surg., gynaecol. a. obstetr. Chicago 1913. — [30]) Kerckring, Spicilegium anatomicum Amsterdam 1670. — [31]) Knieriem, Zeitschr. f. Biol. 1885. — [32]) Kraus, F., Demonstrationsvortrag im Berl. Verein f. inn. Med. u. Kinderheilk. 1912. — [33]) Kraus, O., Arch. f. klin. Chirurg. **44**. — [34]) Kuroda, Zitiert nach [57]. — [35]) Langer-Toldt, Lehrb. d. Anat. — [36]) Lohfeldt, Fortschr. a. d. Geb. d. Röntgenstr. **22**. — [37]) Luschka, Anatomie des menschlichen Bauches 1862. — [38]) Macfadyen, Nencki und Sieber, Arch. f. exp. Pathol. u. Pharmakol. 1891. — [39]) Markuse, Berl. klin. Wochenschr. 1914. — [40]) Mayo, Ch., Intestinal obstruction due the kinks and adhesions of the terminal ileum. Surg., gynaecol. a. obstetr. Chicago 1911. — [41]) Morgagni, De sedibus et causis morborum. Lipsiae 1828. — [42]) Moritz, Münch. med. Wochenschr. 1898. — [43]) Müller, Zeitschr. f. Biol. 1884. — [44]) Oppel, Lehrbuch der vergleichenden mikroskopischen Anatomie. Fischer, Jena 1897. — [45]) Payr, Obstipationsursachen und -formen. Arch. f. klin. Chirurg. 1920. — [46]) Piccolomini, Anatomiae praelectiones. Lect. 11. Rom 1586. — [47]) Reach, Arch. f. exp. Pathol. u. Pharmakol. 1898. — [48]) Rieder, Fortschr. a. d. Geb. d. Röntgenstr. **18**. — [49]) Rosenbach, Berl. klin. Wochenschr. 1889. — [50]) Rosenheim, Dtsch. med. Wochenschr. 1909. — [51]) Rubner, Zeitschr. f. Biol. 1883. — [52]) Sappey, Traité d'anatomie déscriptive 1873. — [53]) Schwarz, Wien. med. Wochenschr. 1912. — [54]) Simon, Arch. f. klin. Chirurg. **15**. — [55]) Sollmann and Pilcher, zit. nach Meyer-Gottlieb. Exper. Pharmakol. 1914. — [56]) Stierlin, Zeitschr. f. klin. Med. **70**; Ergebn. d. inn. Med. u. Kinderheilk. 1911; Münch. med. Wochenschr. 1911. — [57]) Tappeiner, Zeitschr. f. Biol. 1883 u. 1884. — [58]) Tashiro, The function of the sympathetic nerve. From the pharmakological laboratory of the Tohoku imperial university, Sendai 1920. — [59]) Toldt, Bericht der kais. Akademie der Wissenschaften zu Wien 1893/94, 102/3, III. — [60]) Weiss, Wien. klin. Wochenschr. 1902. — [61]) Winterstein, Vergleichende Physiologie. Fischer, Jena 1911. — [62]) von Ziemssen, Dtsch. Arch. f. klin. Chirurg. **33**.

Digitized by Google
Original from UNIVERSITY OF CALIFORNIA
Generated on 2019-05-24 17:37 GMT / http://hdl.handle.net/2027/uc1.b3753216
Public Domain in the United States, Google-digitized / http://www.hathitrust.org/access_use#pd-us-google

(Aus der Chirurgischen Universitätsklinik zu Leipzig [Dir.: Geh.-Rat. Prof. Dr. E. Payr].)

Über einen Fall von Blutcyste des Mesocolon transversum unter gleichzeitiger Berücksichtigung der Differentialdiagnose und Therapie der Mesenterialcysten.

Von

Dr. **Hermann Naumann,**
Assistent der Klinik.

(Eingegangen am 29. Oktober 1921.)

Die Kenntnis der Tumoren des Mesenteriums datiert erst aus relativ junger Zeit. Noch jüngeren Datums sind die Erfahrungen über die Cysten, die ca. ein Drittel dieser Mesenterialtumoren ausmachen. Ihre Geschichte zerfällt in drei scharf umschriebene Perioden:

Die erste Periode rechnet man von Asellis Entdeckung der Mesenterialchylusgefäße 1622—1850. Während dieser Zeit besitzen die Mesenterialcysten nur die Bedeutung anatomischer Merkwürdigkeiten und werden zufällig bei der Sektion gefunden. Ihre Diagnose wurde für unmöglich gehalten.

Die zweite Periode reicht bis 1880 und ist nach Braquehaye als Periode der chirurgischen Eingriffe bei irrtümlich gestellter Diagnose zu bezeichnen. Durch die neuentdeckte Antisepsis hat die Laparotomie ihre Schrecken verloren, besonders die Einführung der Ovariotomie zwang die Bauchchirurgie zur Aufstellung genauerer diagnostischer Merkmale.

Die dritte Periode endlich bringt uns Monographien über die Mesenterialcysten.

Die Tumoren und Cysten, die in der vorhergehenden Periode der Untersuchung in vivo zugänglich wurden, werden wissenschaftlich in die verschiedenen Formen differenziert. Es setzt eine kritische Würdigung der Symptomatologie ein. Der Chirurg lernt die Mesenterialcysten diagnostizieren und erwägt eine rationelle Therapie. Mit Hilfe der verfeinerten diagnostischen Hilfsmittel und mit Einführung der Asepsis, die eine Eröffnung der Bauchhöhle zur Feststellung der Diagnose fast gefahrlos gestattet, werden Mesenterialcysten immer häufiger gefunden. Die Diagnosen Tumor in abdomine werden seltener.

Wenn wir nun auch in der Kenntnis der Mesenterialcysten in den

Digitized by Google
Original from UNIVERSITY OF CALIFORNIA
Generated on 2019-05-24 17:37 GMT / http://hdl.handle.net/2027/uc1.b3753216
Public Domain in the United States, Google-digitized / http://www.hathitrust.org/access_use#pd-us-google

letzten Jahrzehnten um ein tüchtiges Stück vorwärtsgekommen sind, so bleibt doch noch vieles zu tun. Um den Rahmen dieser Arbeit nicht zu überschreiten, soll in folgendem versucht werden, an der Hand eines in der hiesigen Klinik diagnostizierten und operierten Falles von Mesenterialcyste unsere jetzigen Kenntnisse bezüglich ihrer Symptomatologie und Differentialdiagnose zu erörtern, zumal diese Cysten sowohl in den pathologisch-anatomischen als auch in den klinischen und gynäkologischen Lehrbüchern noch nicht die ihnen zukommende Beachtung erfahren.

Zum großen Teile sind daran unsere noch mangelhaften Kenntnisse bezüglich der Pathogenese und das Fehlen einer völlig befriedigenden Einteilung in die einzelnen Arten schuld.

Bereits über den Begriff Mesenterialcyste gehen die Meinungen sehr auseinander. Während einzelne Autoren (Narath u. a.) streng zwischen Cysten des Mesenteriums und denen des Retroperitoneums unterscheiden, fassen andere (Lobstein, Witzel) den Begriff weiter und rechnen einen großen Teil der retroperitonealen Cysten dazu, die bei primärem Sitz im Mesenterium beim späteren Wachstum retroperitoneal zu liegen kommen. Jetzt rechnet man zu den retroperitonealen Cysten nur solche, die sich histologisch als Abkömmlinge retroperitoneal gelegener Organe dokumentieren. Meist liegen sie in unmittelbarer Nähe der Nieren und nehmen nach der heutigen Auffassung ihren Ausgang meist vom Wolffschen Körper bezüglich Müllerschen Gang (Przewoski, Niosi). Aus zufällig liegengebliebenen Resten des Ektoderms beim Bauchspaltenschluß entstanden, erklärt Wilms die retroperitonealen Dermoide.

Die Mesenterialcysten haben im Laufe der Zeit die mannigfaltigste Einteilung erfahren. Die ältesten Einteilungen geschahen nach dem Inhalte der Cysten (Ausgagneur, Hahn und Frentzel). Doch bereits Virchow erkannte die Mängel dieser Einteilung, da der ursprüngliche Inhalt im Laufe der Zeit sich völlig verändern kann. Mangels einer besseren Einteilung teilt man auch heute noch diese Cysten ein in Lymph- resp. Chyluscysten, seröse Cysten, Blutcysten, Echinokokkuscysten und Dermoidcysten. Besonders um die letzteren entbrannte ein heftiger Streit. Allgemein wurde gefordert, daß die Mesenterialcysten nur die Gewebsbestandteile aufweisen sollen, die normalerweise im Mesenterium zu finden sind. Nun enthalten aber die Dermoide eine lokale fremde Gewebsart: das Epithel.

Dowd lieferte daher eine neue Einteilung; ohne Rücksicht auf Inhalt unterscheidet er 1. embryonal angelegte Cysten, deren Ausgangspunkt das Epithel ist, wenn es auch nicht immer später noch nachzuweisen ist. Zu dieser Cystenart rechnet er die Chylus-, Lymph-, serösen und Dermoidcysten und einen Teil der Blutcysten. 2. Echino-

Digitized by Google
Original from UNIVERSITY OF CALIFORNIA
Generated on 2019-05-24 17:37 GMT / http://hdl.handle.net/2027/uc1.b3753216
Public Domain in the United States, Google-digitized / http://www.hathitrust.org/access_use#pd-us-google

kokkuscysten und schließlich 3. Cysten aus Degeneration bösartiger Neubildungen.

Wie Niosi, Seckendorf, so erscheint auch mir diese Einteilung etwas einseitig. Niosi zählt zu den embryonal angelegten Mesenterialcysten: 1. die Cysten intestinalen Ursprungs, vom Meckelschen Divertikel, Ductus omphalo-mesentericus oder Darmwandkeimen ausgehend (Roth). 2. Dermoidcysten und 3. Cysten, abstammend von retroperitonealen Organen (Keimepithel, Ovarium, Wolffscher Körper, Müllerscher Gang).

Dowds Einteilung mit ihrer Ableitung der Mehrzahl aller Mesenterialcysten vom Epithel wird auch nicht mehr den neuesten Forschungen über die Pathogenese gerecht, die den Ausgangspunkt der Cystenbildung in das Lymphsystem verlegt, sei es nun durch Infarkt der Lymphdrüsen (Rokitanski), durch Obliteration der Vasa deferentia (Werth, Martin), durch einfache Lymphstauung (Virchow, Smoler), durch eine Lymphangitis chronica (Tilger) oder durch eine aktive Proliferation bezüglich als Lymphangiom (von Ritter, Klemm). Für letztere Auffassung als lymphatische Variante des Hämangioms soll nach Klemm auch die Lage im Mesenterium, als einem Organ, in welchem sich ausgedehnte histologische Differenzierungen abspielen, sprechen. (Fissurale Lymphangiome resp. Hämangiome.) Eine eigenartige, histologisch nachgewiesene Genese fand Hahn in der cystischen Erweichung eines Lipoms. Die Genese der Echinokokkuscysten ist bekannt, die der Blutcysten noch umstritten. Sicher ist, daß diese sich sowohl aus Hämatomen entwickeln können wie in allen anderen Organen, z. B. apoplektische Hirncysten, als auch durch sekundäre Blutungen aus allen anderen Cystenarten. Sie stellen also keine besondere Kategorie dar.

Die Symptomatologie der Mesenterialcysten ist sehr reichhaltig, was bei ihrer Lage und den Wechselbeziehungen zu den benachbarten lebenswichtigen Organen nicht verwunderlich erscheint. Wenn auch Fälle beschrieben worden sind, wo Mesenterialcysten von ziemlicher Größe völlig symptomenlos verlaufen sind (Péan, Speckert), so steht doch der Schmerz im Mittelpunkt der Beschwerden. (Nach Frentzel in $^7/_{10}$ der Fälle.) Oft setzt er langsam ein, um sich mit zunehmendem Cystenwachstum zu unerträglicher Höhe zu steigern. Zuweilen trifft ein heftiger Schmerzanfall den bis dahin gesunden Patienten im vollsten Wohlbefinden (Zerrung an der Mesenterialwurzel, Stieldrehung), so daß Kardialgie oder akuter Darmverschluß durch Invagination oder Incarceration angenommen wird. Frentzels Erklärung der Schmerzparoxysmen als Ausdruck des sprunghaften Wachstums der Cysten wird heute nicht mehr geteilt, da damit das oft plötzliche Nachlassen des Schmerzes nicht in Einklang zu bringen ist. Kolikartige Schmerzen

Digitized by Google
Original from UNIVERSITY OF CALIFORNIA
Generated on 2019-05-24 17:37 GMT / http://hdl.handle.net/2027/uc1.b3753216
Public Domain in the United States, Google-digitized / http://www.hathitrust.org/access_use#pd-us-google

treten mitunter im Anschluß an Mahlzeiten (Lageveränderung durch gefüllten Darm) und an körperliche Anstrengungen (Kofferheben) auf. Infolge der noch zu besprechenden großen Beweglichkeit der Mesenterialcysten kommt es sehr häufig zu echten Stieldrehungen (bis zu drei vollen Umdrehungen von Dalziel beobachtet). Zuweilen lassen sich die Schmerzen durch Einnehmen einer hockenden Stellung (Hahn) oder Rückenlage (Spaeth) beseitigen. Charakteristisch ist das zuweilen plötzliche Nachlassen des Schmerzes. Meist wird der bis in den Rücken ausstrahlende Schmerz in die Nabelgegend verlegt. Frentzel gibt an, daß nur noch dem Lipom des Mesenteriums eine gleich große Schmerzhaftigkeit zukommt. Nach Küster und Millard sollen Schmerzparoxysmen durch Hin- und Herschieben des Tumors vom unvorsichtigen Untersucher ausgelöst werden können.

Ein weiterer Grund, der den Patienten zum Arzt führt, ist die Verstopfung, deren gleichzeitiges anfallsweises Zusammentreffen mit dem Schmerz seit langem als typisches Symptom der Mesenterialcysten gilt (nach Frentzel in $^6/_{10}$ der Fälle). Die Patienten berichten, daß sie ohne Abführmittel überhaupt nicht auskommen können und zu immer energischeren Mitteln greifen müssen. Als Grund der Obstipation nimmt man den mechanischen Druck auf den Darm oder Lähmung der Darmmuskulatur oder Störung der Darmsekretion an. Daß nervöse Einflüsse, wahrscheinlich Druck auf den Plexus solaris, mit im Spiele sind, ist aus einzelnen Angaben zu ersehen, wo Obstipation mit Diarrhöen abwechselten. Lauenstein will sogar blutige Stühle beobachtet haben, deren Ursache nichts anderes als eine bestehende Mesenterialcyste sein konnte.

Hand in Hand mit den Beschwerden hartnäckiger Obstipation geht sehr oft eine starke Appetitlosigkeit, die zu Mattigkeit, Schwächeanfällen, Schwindelgefühl, Kräfteverfall und schließlich ausgesprochener Kachexie führt. Besonders in Fällen, wo eine sehr rasch zu ansehnlicher Größe sich ausbildende Mesenterialcyste einen erheblichen Konsum von Körpersäften (Chyluscysten) bedingt, zeigen die Patienten die typische Facies ovarica (Spencer-Wells). Ein blasses anämisches Aussehen und Abmagerung (nach Frentzel in $^6/_{10}$ aller Fälle) erklärt Smoler weniger durch die Cysten selbst als durch die chronischen Verdauungsstörungen verursacht. Besonders nach der Nahrungsaufnahme tritt oft ein Gefühl von Druck und Schmerz im Leibe auf. O'Conor beschreibt neben starkem Aufstoßen sogar Erbrechen.

Urinbeschwerden sind nur selten beobachtet worden, wohl nur bei großen Cysten durch rein mechanischen Druck (Quinsen). Im Fall Braquehaye wurde Miktion nur durch gleichzeitigen Druck auf den Leib ermöglicht.

Digitized by Google
Original from UNIVERSITY OF CALIFORNIA
Generated on 2019-05-24 17:37 GMT / http://hdl.handle.net/2027/uc1.b3753216
Public Domain in the United States, Google-digitized / http://www.hathitrust.org/access_use#pd-us-google

Respirationsstörungen sind gar nicht selten beobachtet worden. Neben mechanischer Behinderung der Zwerchfellexkursion durch sehr große Cysten oder durch den durch sie bewirkten Meteorismus muß auch an reflektorische Ursachen gedacht werden, so Druck auf den Plexus solaris, von dem aus Vagusfasern zum Zwerchfell führen. Millard und Hahn fanden Atemstörungen, die während der Schmerzanfälle sich bis zur drohenden Suffokation steigerten.

Auf dieselben Ursachen sind nach Chomsky auch die in 12% der Fälle beobachteten Herzbeschwerden zurückzuführen.

Dysmenorrhöe, wie sie besonders Gusserow beschreibt, können wohl durch mechanischen Druck besonders großer Cysten auf die Genitalorgane bezüglich Aorta mit folgender Blutarmut der Beckenorgane erklärt werden. Typisch ist aber gerade für Mesenterialcysten, daß Ödeme der unteren Extremitäten sich fast nie finden.

Neben allen diesen aufgeführten Beschwerden gibt es wiederum sehr zahlreiche Fälle von Mesenterialcysten, die vollkommen beschwerdelos verlaufen, trotz ansehnlicher Größe der Geschwulst. Was die Patienten zum Arzte führt, ist dann allein die zunehmende Schwellung des Leibes. Die Frauen geben an, daß Blusen und Kleider wegen des vergrößerten Leibumfanges nicht mehr geschlossen werden können. Zuweilen lenkt erst ein Unfall oder eine sonstige Erkrankung die Aufmerksamkeit auf den Tumor und wird dann fälschlicherweise als ätiologischer Faktor angenommen. In dieser zuweilen vorgefundenen Indolenz erblickte Péan einen bemerkenswerten Punkt in der Entwicklung der Mesenterialcysten. Dem ist aber entgegenzuhalten, daß auch in diesen Fällen bei genauem Nachfragen Unregelmäßigkeiten der Darmfunktion sicher zu finden gewesen wären. Braquehaye unterschied im Verlaufe der Cystenentwicklung drei Stadien: 1. Stadium der Latenz, 2. Stadium der Tumorentwicklung ohne Schmerz, 3. zunehmende Abmagerung, Kachexie und Tod, sofern nicht operativ vorgegangen wird. Daß diese Einteilung unrichtig ist, ergibt sich bereits bei der oben erwähnten Indolenz trotz oft exzessiver Größe der Cyste. Hingegen gibt es wiederum Cysten, die trotz Kleinheit hochgradige Beschwerden, ja sogar lebensbedrohende Erscheinungen verursachten und erst eine Laparotomie eine nicht diagnostizierte Mesenterialcyste entdeckte. Diese außerordentliche Variabilität in der Wechselbeziehung zwischen Größe der Cyste und verursachten Beschwerden wird zum größten Teile durch die jeweilige Lage der Cysten verursacht. Hahn verstand ursprünglich unter Mesenterialcysten nur solche im Dünndarmgekröse. Seitdem man aber auch im Mesocolon und Mesosigma Cysten gefunden hat, faßt man mit Rückicht auf die Entwicklung beider Mesenterialplatten aus einem gemeinsamen Mesenterium auch diese Mesocoloncysten unter den Begriff Mesenterialcysten.

Digitized by Google
Original from UNIVERSITY OF CALIFORNIA
Generated on 2019-05-24 17:37 GMT / http://hdl.handle.net/2027/uc1.b3753216
Public Domain in the United States, Google-digitized / http://www.hathitrust.org/access_use#pd-us-google

Die übergroße Mehrzahl der Cysten sitzt im Dünndarmgekröse, hier wiederum das Ileum bevorzugend. Im Mesocolon sind bisher nur vereinzelte Fälle beschrieben worden. Nach Seckendorf (1917) findet man sie hier nach Häufigkeit absteigend geordnet im Colon transversum, Appendixmesenteriolum, Coecum, Colon descendens, Sigmoideum. In letzterem sind nur 2 Fälle (Ritter, Seckendorf) bekannt, davon letzterer in der hiesigen Klinik. Einen weiteren Beitrag zu der Kasuistik der mesocolischen Cysten liefert der unten erwähnte Fall, wo die Cyste sich zwischen den Blättern des Mesocolon transversum entwickelt hat.

Welche Umstände bewirken nun die zuweilen exzessiven Beschwerden bei noch relativer Kleinheit der Cyste? Hier ist vor allem der Sitz der Cyste in der Radix mesenterii zu erwähnen, wo Gefäße und Nerven getrennt vom ganzen Darme zusammenlaufen, so daß bereits ein kleiner Tumor hinreicht, um grobe Zirkulationsstörungen im Mesenterialstromgebiete zu machen. So besonders an Stellen, wo das Mesenterium an sich sehr kurz ist (oberer Teil des Jejunums). Durch den Druck auf die Chylusgefäße will Braquehaye außer durch die bestehende Störung der Darmfunktion die starke Abmagerung erklären. Weiterhin neigt eine kleine Cyste, wenn sie bei ihrem Wachstum zwischen den Mesenterialblättern das eine Blatt mehr hervorwölbt, leichter zu einer Drehung des gebildeten Stiels als die meist breitbasig aufsitzenden großen Cysten. Vereinzelt haben kleine Cysten dicht am Mesenterialansatze zu Invagination des Darmes geführt (Sprengel 3 cm große Cyste). Im Falle Brunner hatte eine kaum taubeneigroße Cyste in der Plica duodeno-jejunalis eine Darmstenose bewirkt, so daß eine Pylorusstenose diagnostiziert wurde.

Unter den obkjetiven Symptomen gelten von jeher als typische Befunde bei Mesenterialcysten:

1. Hervorwölbung rechts oder links von der Medianlinie in Nabelhöhe, meist mit kahnförmiger Einziehung der Bauchdecken zwischen Tumor und Beckenwand bzw. Rippenbogen durch einen meist fluktuierenden Tumor.
2. Exquisite Beweglichkeit desselben, besonders seitlich.
3. Keine oder nur geringe Verschiebung mit der Atmung.
4. Perkutorisch zuweilen nachweisbare tympanitische Streifen quer über die Dämpfung im Bereich des Tumors.
5. Helle Schallzone zwischen Symphyse und Tumor.
6. Fehlen von Anasarka und Fieber.

Näher hier auf die subjektiven Symptome einzugehen, erübrigt sich, da wir in der Arbeit von Frentzel: „Über Semiotik und Therapie mesenterialer Cysten" eine klassische Schilderung besitzen und ich bei der folgenden Erörterung der Differentialdiagnose noch verschiedentlich darauf zurückkommen werde.

Generated on 2019-05-24 17:38 GMT / http://hdl.handle.net/2027/uc1.b3753216
Public Domain in the United States, Google-digitized / http://www.hathitrust.org/access_use#pd-us-google
Digitized by Google
Original from UNIVERSITY OF CALIFORNIA

Es gibt wohl kein Organ der Bauchhöhle, keinen Teil ihrer Wandung, mit deren Erkrankung die Mesenterialcysten nicht schon verwechselt worden wären. Die Zahl der veröffentlichten Mesenterialcysten beträgt z. Z. einige Hundert und stellt in der Hauptsache Fehldiagnosen dar. Nur verschwindend wenige sind diagnostiziert worden. Alle älteren Forscher sind sich darin einig, daß ihre Diagnose äußerst schwierig, ja gegen einzelne ähnliche Krankheiten direkt unmöglich sei. „Es wird aber in Zukunft sicher besser werden", sagt aber bereits Hahn 1887. Und es ist auch wirklich besser geworden und wird mit der fortschreitenden Entwicklung unserer therapeutischen Hilfsmittel immer besser werden. Es geht uns mit den Mesenterialcysten genau wie mit so manchen anderen seltenen Erkrankungen: Die Hautpsache ist, daß man überhaupt daran denkt. Aus diesem Grunde halte ich es jetzt für angebracht, zur Kasuistik der spärlichen, ante operationem diagnostizierten Mesenterialcysten einen weiteren Fall beizutragen, der an der Chirurgischen Universitätsklinik zu Leipzig von Herrn Geh.-Rat Payr erkannt und operativ geheilt wurde.

H., Mathilde, 43 Jahre, Ehefrau aus Leipzig.

Anamnese: Familienanamnese o. B. Pat. war immer gesund. 2 gesunde Kinder, keine Fehlgeburten. Außer Kinderkrankheiten nie ernstlich krank, nur hat sie seit etwa 15 Jahren in Abständen von $^1/_4$—$^1/_2$ Jahren starke Schmerzen im Oberbauche. Kein Fieber. Die Schmerzen dauerten meist einige Stunden. Auf Pantopon Besserung. Nie Gelbsucht, 2 Karlsbader Kuren. Anfang September 1920 hat Pat. einen größeren Kohlenkorb getragen. $^1/_2$ Stunde später bekam sie stechende Schmerzen im Leibe. Der Leib schwoll stark an, sie konnte die Kleidung und die Bluse nicht mehr zumachen. Die Schmerzen dauerten 2 Tage. Der Leib wurde allmählich wieder etwas dünner, sie konnte die Kleider wieder zumachen. Stuhlgang war nie gestört, auch nicht blutig. In der Folgezeit ging es ihr ganz leidlich; doch bemerkte Pat. immer eine gewisse Schwere im Leibe, manchmal Schwindelgefühl dabei.

Status: Gesund aussehende Pat. in gutem Ernährungszustande. Pupillen reagieren prompt auf Licht und Konvergenz. Thorax gut gewölbt, dehnt sich bei der Atmung gut und gleichmäßig aus. Lungen: normaler Schall und normale Atmung. Herz: Grenzen normal, linker Ton an der Spitze weist ein leichtes Geräusch auf, sonst Töne rein und regelmäßig. Abdomen: etwas aufgetrieben. In der linken Flanke ist ein harter höckriger, gut 2-faustgroßer Tumor zu fühlen, welcher mit der Atmung nur wenig verschieblich ist und unter dem Rippenbogen herauskommt. Über dem Tumor vom Rippenbogen bis fast zum Nabel besteht Dämpfung. Bei rechter Seitenlage fällt der Tumor etwas nach rechts hinüber, ist gut verschieblich. Er ist nicht vollkommen nach dem Rücken durchzudrücken. Beim aktiven Aufsetzen verschwindet der Tumor.

Per vaginam nichts Besonderes zu fühlen. Der Tumor hängt nicht mit dem Genitale zusammen. Beim Aufblähen des Darmes bleibt der Tumor in unveränderter Lage.

Die Untersuchung des Stuhles ergibt normale Verdauung von Fett, Eiweiß und Stärke.

Cystoskopie: Beide Ureteren funktionieren normal. Diagnose: Mesenterialcyste.

Digitized by Google
Original from UNIVERSITY OF CALIFORNIA
Generated on 2019-05-24 17:38 GMT / http://hdl.handle.net/2027/uc1.b3753216
Public Domain in the United States, Google-digitized / http://www.hathitrust.org/access_use#pd-us-google

Operation (Geheimrat Payr) in ruhiger Narkose. Schnitt am Außenrande des linken M. rectus vom Rippenbogen bis 4 Finger breit unterhalb des Nabels. Eröffnung der Bauchhöhle. Es stellt sich sofort eine große von Netz bedeckte gut bewegliche Geschwulst ein und läßt sich nun bei genauer Untersuchung die vorher gestellte klinische Diagnose einer Mes.-Cyste vollkommen bestätigen. Die Cyste liegt zwischen den Blättern des Mesocolon transversum und reicht mit dem oberen Pole bis in den Winkel zwischen Querdarm und Colon descendens, ist dort ziemlich stark fixiert. Man kann das Querkolon mit der Cyste nach oben wie bei der Gastroenterostomie umschlagen und sieht dann das hintere Blatt des Gekröses. Schlägt man die Gebilde wieder nach unten zurück, dann sind sie von Netz bedeckt. Beziehungen zum Pankreasschwanze oder Körper bestehen sicher nicht, ebensowenig zur Milz oder zur linken Niere. Die Geschwulst schimmert bläulich durch, sie ist prall gespannt und hat die Größe eines großen Straußeneies oder des Kopfes eines zweijährigen Kindes.

Die Operation wird in folgender Weise gemacht, daß zuerst das Netz und das vordere Blatt des Mesocolon transversum gespalten wird unter Schonung der Gefäße. Es wird dann die glatte Cystenhülle gefunden und nach der Seite abgeschoben. Es läßt sich fast die ganze Cyste ohne Verletzung der Wand ausschälen. Die ganzen, das Kolon versorgenden Arterien werden dabei gesehen und sehr sorgfältig geschont, so daß es tatsächlich gelingt, die ganze Geschwulst zu entfernen. Am schwierigsten ist die Sache am linken Kolonwinkel. Hier sind reichliche Gefäße vorhanden, die dem Gebiete der Art. colica sin. entstammen, aber auch zur Art. linealis hinlaufen. Man kommt unmittelbar an den Pankreasschwanz. Nach Ausschälung des Tumors, der in seinem Inneren geronnenes Blut enthält, das an den Wänden eingetrocknet ist, im übrigen aber eine schokoladenbraune, etwas mit Cholestearinkrystallen vermischte Flüssigkeit enthält, ist in dem Mesocolon transversum ein etwa hühnereigroßes Loch, das durch Nähte geschlossen wird. Das gespaltene vordere Blatt und das Netz werden durch feine Seidennähte wieder sorgfältig vernäht.

Der Eingriff vollzog sich glatt, ohne stärkere Blutung.

Der postoperative Verlauf gestaltete sich ohne Besonderheiten. Am 29. XI Fäden entfernt. Wunde p. p. verheilt. Am 5. XII. wird Pat. entlassen.

Das vorliegende, in Formol gehärtete Präparat zeigt eine außen glattwandige Cyste, deren Innenseite narbig gefeldert, mit leistenartigen Vorsprüngen versehen ist und zahlreiche, fest anhaftende Blutcoagula zeigt. Die Wand der Cyste ist sehr ungleichmäßig dick ($^1/_4$ bis 6 mm). Histologisch zeigt sie durchweg reichlich fibröses Bindegewebe, glatte Muskelfasern und einige elastische Fasern. Nach dem Cystenlumen zu tritt eine herdförmige Rundzelleninfiltration auf, ohne irgendwo den Charakter lymphatischen Gewebes anzunehmen. Besonders um die zahlreichen Gefäße herum ist die Anhäufung dieser Rundzellen stark. Vereinzelt finden sich Spalträume, die eine endothelartige Auskleidung aufweisen und wohl als Lymphgefäße anzusprechen sind. Zuweilen finden sich reihenartig angeordnete Rundzellen von mehr epitheloider Form. Vielleicht könnte es sich hier um die ersten Stadien der Lymphgefäßneubildung handeln.

Alle diese Befunde sind aber zu gering, um auf die Genese der vorliegenden Cyste irgendwelche bindenden Schlüsse zu ziehen. An

Digitized by Google
Original from UNIVERSITY OF CALIFORNIA
Generated on 2019-05-24 17:38 GMT / http://hdl.handle.net/2027/uc1.b3753216
Public Domain in the United States, Google-digitized / http://www.hathitrust.org/access_use#pd-us-google

der Innenseite der Cyste finden sich reichlich Blutcoagula, die bereits zum großen Teil durch junges einwachsendes Bindegewebe organisiert worden sind. Reichlich intra- und extracelluläres, braunes, körniges Pigment weist auf ein gewisses Alter der Blutung in die Cyste hin. Epithel ist an der Innenwand der Cyste nicht mehr nachzuweisen.

Nehmen wir an, die cystische Natur des Abdominaltumors sei erkannt worden, so kommen differentialdiagnostisch die weitaus häufigsten Cysten im Abdomen in Frage, die Ovarial- und Parovarialcystome. Klinisch machen sie, sobald sie eine gewisse Größe erreicht haben, meist dieselben Beschwerden wie die Mesenterialcysten: Obstipation bis Ileuserscheinungen, Gefühl der Völle im Leib, diffuser oder lokalisierter Schmerz, zuweilen alarmierende Stieldrehungserscheinungen. Die bereits bei den Mesenterialcysten erwähnte Facies ovarica wird gleichfalls durch die Digestionsbeschwerden und den mächtigen Eiweißverbrauch beim Aufbau des Tumors verursacht. Indolenz bei kolossaler Cystengröße findet sich zuweilen auch hier, ebenso wie sprunghaftes Wachstum nach Zeiten scheinbaren Wachstumsstillstandes. Die Oberfläche kann bei beiden Cystenarten glatt oder höckrig sein. Die für Adnexcysten charakteristischen Stielbildungen können auch durch Verwachsungsstränge bei Mesenterialcysten vorgetäuscht werden. Differentialdiagnostisch von Bedeutung ist für Ovarialcysten aber das viel häufigere Auftreten von Menstruations- und Harnbeschwerden. Wichtig ist die Angabe der Patienten, daß die meist ausgesprochen asymmetrisch liegende Geschwulst vom Becken aus nach oben gewachsen ist. Mesenterialcysten haben meist entgegengesetzte Wachstumsrichtung. Perkutorisch von Bedeutung ist das Fehlen einer sonoren Schallzone zwischen Adnexcysten und Symphyse. Die Darmaufblähung ergibt Darmschall nur oberhalb der Geschwulst, die durch die Aufblähung gar nicht oder nur wenig beeinflußt wird. Streifen tympanitischen Schalles inmitten der Tumordämpfung können auch bei Ovarialcystomen beobachtet werden, sofern sie mit dem Darm verwachsen sind. Die bei Mesenterialcysten meist ausgesprochene Beweglichkeit, besonders von oben nach unten, fehlt den Ovarialcystomen. Fast absolut beweisend, daß keine Adnexcysten vorliegen, ist der palpatorische Befund der beiden normal großen Ovarien, die bei großen, das Abdomen ausfüllenden Mesenterialcysten oft sehr schwierig sein kann. Dabei wird es oft nötig sein, rectal zu untersuchen, evtl. kombiniert oder nach Simon durch Einführung der ganzen Hand in den After. Ein dislozierter oder elevierter Uterus spricht für Cyste seiner Adnexe. Sehr gute Dienste leistet zuweilen die Untersuchung in Beckenhochlagerung oder der von Freund angegebene suspenso-corpore-Lagerung. Eine Mesenterialcyste wird dabei meist ihren Abstand von der Symphyse vergrößern und sich nach oben

Digitized by Google
Original from UNIVERSITY OF CALIFORNIA
Generated on 2019-05-24 17:38 GMT / http://hdl.handle.net/2027/uc1.b3753216
Public Domain in the United States, Google-digitized / http://www.hathitrust.org/access_use#pd-us-google

zurückziehen, was der gleichzeitig vaginal palpierende Finger vom Scheidengewölbe aus kontrollieren kann.

Die fast ausnahmslos einkammigen Cysten des Nebeneierstocks sollen sich nach Schierbel durch eine ausgesprochen großwellige Fluktuation auszeichnen.

Sollte unter ganz besonderen Umständen sich wirklich einmal eine differentialdiagnostische Probepunktion, die aber aus unten noch zu erwähnenden Gründen nur bei gleichzeitiger Bereitschaft zu anschließender Operation vorgenommen werden sollte, nötig machen, so würde Pseudomucin im Punktat für ein gutartiges Cystadenoma pseudomucinosum, viel Eiweiß oder Fetttröpfchen für seröse bzw. Lymph- (Chylus) Cysten des Mesenteriums, ganz wenig Eiweiß aber für Parovarialcysten sprechen; Blutgehalt aber sowohl für Blutcysten des Mesenteriums als für stielgedrehte Adnexcysten; Echinokokkenflüssigkeit für diese Mesenterialcystenart. Dermoidcysten mit ihrem charakteristischen Inhalt sind beiden Organen eigentümlich. Ödem der unteren Gliedmaßen, Anasarka der Schamlippen und Haut der Unterbauchgegend spricht mehr für Adnexcysten, die durch ihren Ursprung im kleinen Becken leicht einen mechanischen Druck auf die abführenden Venen und Lymphstränge der Beine ausüben können. Ascites ist bei Mesenterialcysten nur äußerst selten beobachtet worden, während er für das papilläre Ovarialcystom eigentümlich und bei Eintritt einer papillären Aussaat im Peritoneum sogar typisch ist.

Unlösbare diagnostische Schwierigkeiten bieten die selten beobachteten Fälle, wo Ovarialcysten, bezüglich Dermoidsystome sich vom Mutterboden lösen und irgendwo in der Bauchhöhle sich implantieren. Dann soll nach Quervain zuweilen der Stummel der Tube am Uterus noch zu tasten sein.

Uterusmyome, besonders intraligamentär gelegene können durch Erweichung Cysten vortäuschen. Sie lassen aber den Zusammenhang mit den inneren Genitalien durch kombinierte Untersuchung erkennen.

Überaus häufig findet man bei den Mesenterialcysten die Fehldiagnose Nierentumor. Meist wurde dabei an Retentionsgeschwülste (Pyo- bzw. Hydronephrose), seltener an wirkliche Neubildungen gedacht, welch letztere oft die gleichmäßig elastische Konsistenz darbieten können wie echte Hydronephrosen. Symptomatisch haben die Nierengeschwülste viel mit den Mesenterialcysten gemeinsam. Größe, Fluktuation und besonders die subjektiven Beschwerden (Darmstörungen) können bis in das kleinste Detail eine Mesenterialcyste vortäuschen. Ihre Lage ist meist höher als die der Mehrzahl der Mesenterialcysten, meist dicht unter dem Rippenbogen und ausgesprochen lateral. Zuweilen läßt sich ein deutliches Ballotement renal nachweisen. Unter den verschiedenen Arten der Hydronephrose ist es besonders die inter-

Digitized by Google
Original from UNIVERSITY OF CALIFORNIA
Generated on 2019-05-24 17:38 GMT / http://hdl.handle.net/2027/uc1.b3753216
Public Domain in the United States, Google-digitized / http://www.hathitrust.org/access_use#pd-us-google

mittierende (v. Strümpell) auf Grund angeborener Anomalien an Nierenbecken oder Ureter oder infolge Wanderniere, die dieselben kolikartigen Anfälle machen, die den Patienten wie bei den Mesenterialcysten mitten im besten Wohlbefinden mit größter Heftigkeit befallen. Heftigste Schmerzen in der einen Nierengegend, nach Leiste, Genital und Oberschenkel ausstrahlend, Erbrechen, verfallenes Aussehen, Kollapspuls und kalter Schweiß bieten dasselbe Bild wie bei den Schmerzattacken bei Mesenterialcysten. Trotz dieser oft völligen Übereinstimmung der Symptome beider Erkrankungen haben die Hydronephrosen einzelne Eigentümlichkeiten. Sie liegen wie die Nieren retroperitoneal und sind deswegen nur gering beweglich (Ballotement renal). Bei Lageveränderung des Patienten verändern sie nur wenig ihren Ort, was gerade bei Mesenterialcysten meist sehr ausgesprochen zu geschehen pflegt. Oft gibt uns die Angabe des Patienten, daß die Geschwulst aus der Tiefe herausgewachsen und später nach unten getreten ist, wichtige Fingerzeige. Bei seinem Wachstum aus der Tiefe der Nierengrube schiebt der Nierentumor den Darm vor sich her und ist daher viel öfter durch denselben von der vorderen Bauchwand getrennt als die oberflächlicher gelegene Mesenterialcyste. Diese gelangt bald unter Beiseitedrängung des Darmes zur Anlage an die Bauchwand und gibt dann die typischen Perkussionsbefunde, besonders wenn eine fixierte Darmschlinge vor den Tumor zu liegen kommt und dann als flaches Band über den Tumor weg auch palpabel wird. Wertvolle Dienste bei der Diagnose der Nierengeschwülste leistet uns die Dickdarmblähung und die Röntgenuntersuchung nach Kontrastbreifütterung oder -Einlauf. Verläuft das luftgeblähte Kolon nach unten und innen vom Tumor oder darüber hinweg, so können wir ziemlich sicher einen Nierentumor annehmen. Handelt es sich aber um eine Mesenterialcyste des Dünndarmes, so soll nach König und Brentano das gefüllte Kolon dahinter verschwinden bzw. halskrausenartig die Cyste umgeben. Bei Sitz der Cyste rechts von der Medianlinie oberhalb des Nabels wird sich die Dämpfung über dem Tumor dadurch von der Leberdämpfung abgrenzen lassen.

Bei der Differentialdiagnose gegenüber der Hydronephrose gibt uns meist die Vorgeschichte sehr wichtige Fingerzeige. Erfahren wir, daß der Tumor in kurzer Zeit sich unter heftigen Schmerzen entwickelt hat, daß dann plötzlich nach vorheriger Harnverminderung eine wahre Harnflut und völliges Wohlbefinden eingetreten sei, dann ist sicher eine intermittierende Hydronephrose anzunehmen, zumal wenn Patient angibt, daß er den öfters auftretenden Tumor durch bestimmte Lagerung und Druck sozusagen zum Ablaufen bringen kann. Untersucht man nach dem Anfall, so wird meist nichts oder eine Wanderniere zu finden sein, die an sich wiederum eine Mesenterialcyste vor-

Digitized by Google
Original from UNIVERSITY OF CALIFORNIA
Generated for guest (Massachusetts Institute of Technology) on 2019-05-24 17:38 GMT / http://hdl.handle.net/2027/uc1.b3753216
Public Domain in the United States, Google-digitized / http://www.hathitrust.org/access_use#pd-us-google

täuschen kann. Fieber und Schüttelfrost wird viel eher für eine vereiterte Hydronephrose (Pyonephrose) sprechen als für vereiterte Mesenterialcysten, was übrigens bei letzteren bisher nur äußerst selten beobachtet worden ist. Bei Pyonephrose wird eine Harnuntersuchung durch Eiterbefund viel zur Klärung beitragen. Blut- und Harngriesbeimengung im Urin sprächen für Hydronephrose durch eingeklemmten Stein. Die gar nicht selten als Hydronephrose diagnostizierte Nierentuberkulose wäre durch Tuberkelbacillenbefund im Harn und Tierimpfung festzustellen. Bei allen diesen Nierenuntersuchungen ist unbedingt die Cystoskopie und der Ureterenkatheterismus anzuwenden, um die Identität des Nierentumors mit der abnorm sezernierenden Niere zu erhärten.

Der seltene Echinokokkus der Niere ist wie die Mesenterialcyste auch sehr lange latent, kann dieselben Digestionsbeschwerden, machen und soll zuweilen ein schubweises Wachstum zeigen. Das Hydaditenschwirren und die bei Durchbruch ins Nierenbecken im Harn nachweisbaren Tochterblasen, Membranen und Scolioes sowie die Herkunft des Patienten aus einer Gegend mit endemischer Verbreitung des Echinokokkus werden die Diagnose klarstellen. Die Seroreaktion ist zurzeit noch unzuverlässig, die Eosinophilie des Blutes nur in 60% der Fälle zu finden und die Punktion wegen der Gefahr der Aussaat der Tochterblasen verpönt ist. Nach König soll der Nieren-Echinokokkus besonders Männer befallen und häufiger linksseitig auftreten. Die angeborene Cystenniere geht auch nach langer Latenz mit Digestionsbeschwerden und Kolikanfällen einher und ist meist doppelseitig. Blut und Eiterbeimengung im Urin fehlt. Als weiteres Zeichen der angeborenen cystischen Degeneration findet sich oft noch eine Cystenleber.

Solide echte Neubildungen der Niere können gleichfalls Fluktuation, wie die Mesenterialcysten, vortäuschen. Als Ausdruck der Bösartigkeit finden wir meist ausgedehnte Verwachsungen mit der Nachbarschaft und dementsprechend sehr geringe Beweglichkeit. Sie vergrößern sich nur relativ langsam und machen zeitig Hämaturie, besonders das Carcinom, weniger das Sarkom, das besonders bei Kindern häufig auftritt. Das bei Erwachsenen so häufige Hypernephrom macht wegen seines Lieblingssitzes in der Rinde meist keine Blutungen. Differentialdiagnostisch wichtig und schwierig sind solche Geschwülste, wenn sie von weicher Konsistenz sind und ausgedehnte Nekroseherde aufweisen, die palpatorisch echte Cystenhöhlen vortäuschen. Kachexie und Metastasen im Knochen, Leber usw. weisen ohne weiteres auf eine maligne Neubildung hin.

Selbst normale, nur dystopische Nieren, als Teilerscheinung eines Habitus asthenicus Stilleri sind für kleine Mesenterialcysten mit

Digitized by Google
Original from UNIVERSITY OF CALIFORNIA
Generated on 2019-05-24 17:38 GMT / http://hdl.handle.net/2027/uc1.b3753216
Public Domain in the United States, Google-digitized / http://www.hathitrust.org/access_use#pd-us-google

dickbreiigem Inhalt angesehen worden, was bei ihrer meist sehr großen Beweglichkeit nicht wundernimmt. Kommt es nun bei solchen Nieren zu einer Torsion des Gefäßstieles, so kann es zu stürmischen kolikartigen Schmerzanfällen kommen, die an eine stielgedrehte Mesenterialcyste denken lassen. Anamnestisch bringt uns die z. T. reflektorisch bedingte Anurie während des Anfalles und die darnach einsetzende Polyurie auf die richtige Diagnose, zumal das normale Nierenbett bei der Untersuchung in Israelscher Seitenlage sich eigentümlich leer anfühlt, die Lendengegend nach v. Strümpell eingesunken erscheint und der Tumor sich meist bequem in die Nierengrube verlagern läßt. Zuweilen soll sich am Tumor die Nierenform, der Hilus und der Nierenarterienwulst deutlich fühlen lassen. Tritt bei einer Wanderniere durch Ureterknickung noch der Zustand einer Hydronephrose ein, dann kann die Differentialdiagnose zur Unmöglichkeit werden.

Ebensolche unüberwindliche Schwierigkeiten können auch die von der Nierenfettkapsel ausgehenden, oft sehr großen Lipome machen (26—40 ℔, Payr).

Gleichfalls extraperitoneal wie die Nieren liegen auch die retroperitonealen Lymphdrüsen. Ihre cystische Degeneration kann eine Differentialdiagnose gegen Mesenterialcysten sehr schwierig gestalten. Bekanntlich können ja letztere bei fortschreitendem Wachstum retroperitoneal zu liegen kommen, so besonders leicht an Darmteilen mit sehr kurzem, bezüglich fehlendem freien Mesenterium (Anfangsteil des Jejunums, Colon asc. und descendens) oder auch die im freien Mesenterium gelegenen durch sekundäre Verwachsung mit der Hinterwand der Bauchhöhle. Unter solchen Umständen ist es natürlich oft dem einzelnen Untersucher überlassen, was er noch zu den retroperitonealen Cysten und was er schon zu den Mesenterialcysten rechnen will. Was den Inhalt der ersteren anbetrifft, so gleichen sie darin vollkommen den Mesenterialcysten. Außer bei den Echinokokkencysten ist ihre Genese, ob aus entarteten Lymphdrüsen, ob kongenital aus Chylusgefäßen, ob aus Ductus thoracicus oder aus Lymphgefäßen durch eine chronische desquamierende Lymphangitis oder schließlich aus Kongestionsabscessen (König, Strehl) entstanden, noch nicht völlig geklärt. Ihre retroperitoneale Lage bedingt eine meist völlige Unbeweglichkeit. Die Beschwerden können ganz dieselben sein wie bei den Mesenterialcysten. Da sie meist flach der Bauchwand aufsitzen, gelangen sie weniger zur Anlagerung an die vordere Bauchwand, werden bei Darmaufblähung vom Darme überlagert und verursachen deshalb perkutorisch nirgends ausgesprochene Dämpfung. Auch solide retroperitoneale Geschwülste (tuberkulose Drüsenpakete, Lipome, Lymphsarkome) können differentialdiagnostisch in

Digitized by Google
Original from UNIVERSITY OF CALIFORNIA
Generated for guest (Massachusetts Institute of Technology) on 2019-05-24 17:39 GMT / http://hdl.handle.net/2027/uc1.b3753216
Public Domain in the United States, Google-digitized / http://www.hathitrust.org/access_use#pd-us-google

Frage kommen. Bei letzteren werden schnelle Kachexie, bei ersteren sonstige Zeichen von Tuberkulose zur Diagnose beitragen. Lipome sollen meist hinter dem Colon ascendens oder Coecum entstehen und den Darm nach links verdrängen.

In Form und Konstistenz völlig den Mesenterialcysten ähnelnd sind auch die Cysten und Pseudocysten des Pankreas. Die Frage ihrer Genese (Retentionscyste, Cystadenom oder cystische Umwandlung eines Hämatoms nach Trauma oder Pankreasnekrose) soll hier nicht erörtert werden. Anamnestisch wären Angaben eines Traumas, von Koliken mit Abgang von Pankreassteinen, bestehender Diabetes melitus, Fettstühle, unvollständige Ausnützung des Nahrungseiweißes (Azotorrhöe) und sichtbare Fleischreste im Stuhl (Kreatorrhöe = Nachweis der noch färbbaren Kerne durch Schmidts Kernprobe) zu verwerten. Auch der Trypsingehalt der Faeces läßt sich diagnostisch verwerten. In letzter Zeit ist die funktionelle Pankreasdiagnostik durch die Untersuchung des direkt gewonnenen Duodenalinhaltes weiterhin gefördert worden durch die Anwendung der Duodenalsonde (Gross) oder Einhorns Duodenaleimerchen und Duodenalpumpe und den Nachweis des im Inhalt enthaltenen Trypsins durch Prüfung der Caseinverdauung (Gross) und der auf Serumplatten bewirkten Proteolyse (Müller, Schlecht). Im vorliegenden Falle hatte die Stuhluntersuchung normale Fett-, Eiweiß- und Stärkeverdauung ergeben.

Was die Differentialdiagnose der Pankreascysten von den Mesenterialcysten noch besonders erschwert, sind die stürmischen Schmerzattacken, das bisweilen hier ebenfalls beobachtete schubweise Wachstum und die hochgradigen Darmstörungen mit nachfolgender Anämie und Kachexie. Probepunktion, etwa zur Untersuchung des Cysteninhaltes auf diabetische und peptische Eigenschaften ist wie bei den Mesenterialcysten völlig kontraindiziert. Solide, meist bösartige Geschwülste des Pankreas geben selten zu Verwechslungen Anlaß, da sie meist derb klein und von höckriger Oberfläche und infolge frühzeitiger, ausgedehnter Verwachsungen vollkommen unbeweglich sind.

Die größten diagnostischen Schwierigkeiten bieten aber bekanntermaßen die cystischen Tumoren des Netzes, die erfahrungsgemäß besonders bei kleinen Mädchen häufiger vorkommen sollen. Von älteren Autoren wurde ihre genaue Diagnose für unmöglich gehalten, und trotz unserer verfeinerten Untersuchungsmethoden entscheidet heute meist auch erst die Laparotomie, ob eine Cyste des Netzes oder des Mesenteriums vorliegt. Beiden gemein ist die excessive Verschieblichkeit, etwas auch bei der Respiration, und zwar im entgegengesetzten Sinne. Die Netztumoren machen etwas weniger Beschwerden als die Mesenterialcysten; bei stärkerem Wachstume findet sich aber auch der ganze Symptomenkomplex wie bei letzteren, zumal Klagen

Digitized by Google
Original from UNIVERSITY OF CALIFORNIA
Generated on 2019-05-24 17:38 GMT / http://hdl.handle.net/2027/uc1.b3753216
Public Domain in the United States, Google-digitized / http://www.hathitrust.org/access_use#pd-us-google

der Patienten über Zug am Magen. Bei beiden gewinnt der Untersucher durch die Palpation, zumal wenn sie zur besseren Erschlaffung der Bauchmuskeln im warmen Bad vorgenommen wird, den Eindruck, daß der Tumor ganz oberflächlich direkt unter der Bauchdecke sitzt.

Solide Geschwülste des Netzes lassen die Fluktuation vermissen. Obwohl Lipome die sog. Pseudofluktuation zeigen können, weisen sie doch meist deutliche Lappung auf. Wie Virchow und Hahn gezeigt haben, kann durch ein Trauma eine degenerative Erweichung des Lipoms eintreten und schließlich eine echte Cyste (Blutcyste) resultieren. Sarkome des Netzes haben eine mehr höckrige Oberfläche, sind mehr derb und meist von starkem hämorrhagischem Ascites begleitet, der die Palpation enorm erschweren kann. Bei der Carcinose des Peritoneums bildet sich häufig eine knollige Zusammenklumpung des ganzen Netzes. Die hier wie beim Sarkom frühzeitig einsetzende Kachexie, der begleitende Ascites und das meist noch jugendliche Alter des Patienten können diagnostisch wertvoll sein. Zuweilen läßt sich an einem benachbarten Organe noch das primäre Carcinom feststellen, von wo aus die Aussaat der Krebszellen ins Peritoneum erfolgte. Bereits die ersten Untersucher geben als Charakteristikum der Mesenterialcysten an, daß selbst große Cysten nur äußerst selten Verwachsungen mit der vorderen Bauchwand eingehen, woraus sich zum Teil ihre große Verschieblichkeit erklären soll. Bei schlaffen Bauchdecken läßt sich zuweilen die vordere Bauchwand in Form einer Falte vom Mesenterialcystentumor abheben. Bei malignen Tumoren des Netzes und des Mesenteriums treten im Gegensatz hierzu schon bei relativ geringer Größe Verwachsungen ein, wodurch die Tumoren bald unbeweglich und die Bauchdecken darüber weniger verschieblich werden.

Hier seien auch die entzündlichen Netztumoren (Braun) erwähnt, die zuweilen im Anschluß an Operationen am Netz sich bilden. Der meist bestehende Symptomenkomplex der Peritonitis (Fieber, Bauchmuskelspannung, Schmerz) und besonders die Anamnese (vorhergegangene Operation, Bruchleiden) können wichtige Fingerzeige geben. Zuweilen wird auch einmal ein Konglomerattumor, entstanden im Anschluß an eine Appendicitis, als ein rollbares, aber wenig verschiebliches Gebilde in der rechten Darmbeingrube mit einer Mesenterialcyste verwechselt werden können. Auch hier sind bestehendes Fieber und Appendicitisanamnese wichtig.

Tuberkulose und Carcinom in der Ileocöcalgegend werden selten über faustgroß, sind derb-höckrig und wegen frühzeitig eintretender Verwachsungen meist unverschieblich. Hier stehen die Beschwerden der chronischen Darmstenose im Vordergrunde, die sich bis zu Symptomen des Darmverschlusses steigern können.

Digitized by Google
Original from UNIVERSITY OF CALIFORNIA
Generated on 2019-05-24 17:38 GMT / http://hdl.handle.net/2027/uc1.b3753216
Public Domain in the United States, Google-digitized / http://www.hathitrust.org/access_use#pd-us-google

Umschriebene, abgekapselte exsudative Peritonitis kann zuweilen auch eine Mesenterialcyste vortäuschen. Charakteristisch für diese Pseudocysten ist oft der Palpationsbefund. Während alle Cysten durch die prallelastische Spannung ihrer Wand den palpierenden Fingern das Gefühl einer deutlichen Abgrenzung gegen die Nachbarschaft durch eine Membran übermitteln, fehlt dies bei den abgesackten peritonealen Exsudaten vollkommen, da hier eine eigentliche Cystenmembran fehlt. Sie fühlen sich infolgedessen außerordentlich schlaff und wenig gespannt und unscharf begrenzt an. Obgleich sie intraperitoneal liegen, sind sie doch unbeweglich, da sie durch Verwachsungen mit der Bauchwand, Darm usw. gleichsam festgelegt sind. Oft fühlt man durch die Bauchdecken schwielenartige resistente Verdickungen über der Cyste. Nach Frentzel sollen diese Pseudocysten taube Schmerzen im Abdomen verursachen. Da als ätiologischer Faktor meist eine Peritonitis im Anschluß an die verschiedensten Erkrankungen der Abdominalorgane in der Vorgeschichte zu finden ist, können peritonitische Symptome (Fieber, Erbrechen usw.) noch vorherrschen. Bei schleichender oder tuberkulöser oder Pneumokokken-Peritonitis können sie aber auch fast vollkommen fehlen. Noch lange nach abgelaufener Peritonitis können Adhäsionen zu Incarceration und Ileus führen und die Diagnose einer gleichzeitig noch bestehenden abgesackten Peritonitis erschweren.

Ein freier Ascites wird wohl selten differentialdiagnostisch schwierig sein gegenüber Mesenterialcysten, höchstens wenn die letzteren durch kolossale Größe die ganze Bauchhöhle ausfüllen. Die Hauptsymptome des Ascites (Abflachung der Nabelgegend, symmetrische Flankenvorwölbung bei Rückenlage, Perkussionsschallwechsel bei Seitenlage) sind zu charakteristisch. Eine Mesenterialcyste wird immer mehr eine Seitenlage bevorzugen und bei der Palpation als gut abgegrenzter cystischer Tumor sich kennzeichnen. Für die Diagnose Ascites wird meist auch ein ätiologischer Faktor (bestehende Tuberkulose, maligne Geschwulst usw.) zu ermitteln sein. Der Echinokokkus peritonei kommt differentialdiagnostisch nur in Frage, wenn er sich primär in der Bauchhöhle ansiedelt. Da das aber gegenüber der sekundären Ansiedlung nur äußerst selten ist, genügt es, auf die Möglichkeit dieser Erkrankung hingewiesen zu haben.

Verschiedentlich sind Mesenterialcysten irrtümlicherweise als Tumoren der Milz besonders als Echinokokkus angesprochen worden. Er ist viel seltener als z. B. der Leberechinokokkus und macht nur bei größerer Ausdehnung durch mechanischen Druck auf die Nachbarorgane Beschwerden. Vereinzelt wurden auch seröse Cysten der Milz beobachtet. Solide, meist maligne Tumoren der Milz (Sarkom, Carcinom), das Gumma und die Milzvergrößerung bei Malaria, Leukämie,

Digitized by Google
Original from UNIVERSITY OF CALIFORNIA
Generated on 2019-05-24 17:38 GMT / http://hdl.handle.net/2027/uc1.b3753216
Public Domain in the United States, Google-digitized / http://www.hathitrust.org/access_use#pd-us-google

Morbus Banti, Amyloid unterscheiden sich von den Mesenterialcysten durch ihre derbe Konsistenz und besonders durch ihre ausgesprochene Linkslage dicht unter dem Rippenbogen. Ihre respiratorische und passive Beweglichkeit ist nur mäßig; Hochstand der linken Pleurakuppe röntgenologisch gut nachweisbar. Trotz bisweilen riesiger Ausdehnung bleibt doch meist die äußere Form der Milz erhalten, so daß der deutlich fühlbare Margo ant. crenatus die Diagnose erleichtert. Der aufgeblähte Dickdarm verschwindet deutlich unter der Milzdämpfung, die bis an die Rippengrenze reicht, während die Mesenterialcyste durch eine tympanitische Zone vom Brustkorbrande getrennt zu werden pflegt. Die für manche Milzerkrankungen typische Veränderung des Blutbildes ist differentialdiagnostisch höchst wertvoll. Als Teilerscheinung einer allgemeinen Splanchnoptose findet sich zuweilen eine Wandermilz, die die große Beweglichkeit der Mesenterialcysten besitzen kann. Die typische Milzform des Tumors unter dem linken Rippenbogen, der abtastbare Rand und Hilus und die ausgesprochene respiratorische Verschiebung sowie das Fehlen der Milzdämpfung an normaler Stelle schützen vor Fehldiagnose. Unmöglich kann diese Unterscheidung aber werden, wenn durch Stieldrehung einer derartig verlagerten Milz diese alarmierten Symptome auftreten, wie wir sie bei Stieldrehung einer Mesenterialcyste oder eines Ovarialcystoms kennengelernt haben.

Schwierig kann sich zuweilen die Differentialdiagnose gegen Cysten der Leber gestalten. Vor allem ist dabei an den in der Leber am häufigsten auftretenden, unilokulären Echinokokkus zu denken. Er kann enorme Größen erreichen und dementsprechende Digestionsbeschwerden verursachen. Immer läßt sich aber ein deutlicher Zusammenhang mit der Leber konstatieren, und der Tumor folgt mit dieser der respiratorischen Verschiebung. Zur Erkennung der Echinokokkusnatur des cystischen Lebertumors dienen die bereits oben beim Nierenechinokokkus angegebenen Verfahren. Nicht parasitäre Cysten der Leber findet man oft bei gleichzeitiger angeborener cystischer Degeneration anderer Organe (Niere). Für eine Verwechslung der Mesenterialcysten kommen sie aber wegen ihrer relativen Kleinheit nicht in Betracht. Findet sich bei einer Lebercyste noch Fieber, Schüttelfrost, so ist das nächstliegende, an einen vereiterten Leberechinokokkus zu denken. Auch ein oberflächlich liegender Leberabsceß könnte vorliegen; anamnestisch wäre dann nach einer früheren Gallensteinerkrankung oder Aufenthalt in den Tropen (Amöbendysenterie) zu fahnden.

Außerordentliche Beweglichkeit zeigen zuweilen hydropische Gallenblasen und können so mit Mesenterialcysten verwechselt werden, zumal sie Kindskopfgröße erreichen und bis in die Ileocöcal-

Digitized by Google
Original from UNIVERSITY OF CALIFORNIA
Generated on 2019-05-24 17:38 GMT / http://hdl.handle.net/2027/uc1.b3753216
Public Domain in the United States, Google-digitized / http://www.hathitrust.org/access_use#pd-us-google

gegend herabreichen können. Einfacher Hydrops verläuft meist vollkommen schmerzlos. Stellen sich aber Entzündungserscheinungen ein, so kann ein Symptomenkomplex entstehen, der dem bei Mesenterialcysten völlig gleicht. (Periodische Schmerzanfälle.) Pathognomonisch für Gallenblasenerkrankung ist aber die typische Lokalisation der Schmerzen in der Gallenblasengegend und ihr Ausstrahlen nach der rechten Schulter. Nach Pagenstecher beschreibt der Gallenblasentumor einen nach oben konvexen Kreisbogen, dessen Dämpfung in der Gallenblasengegend liegt. Nur ausnahmsweise Beschwerden macht ein Schnürlappen der Leber. Seine klinische Bedeutung liegt aber in der Möglichkeit der Verwechslung mit anderen Tumoren des Bauches. Er findet sich meist bei Frauen. Oft deckt solch ein Lappen die infolge Gallenstauung erweiterte Gallenblase. Die meist große Beweglichkeit und die Schmerzanfälle vermögen dann eine Differentialdiagnose gegen Mesenterialcysten oft sehr schwierig zu gestalten. Zuweilen können auch an sich wenig verschiebliche Organe große Ortsveränderungen erleiden, wenn sich in ihnen Tumoren bilden. Bekannt ist dafür der Pylorus und die große Kurvatur des Magens.

Differentialdiagnostisch wichtig sind schließlich noch die Bauchdeckentumoren. Sie zeichnen sich durch ihre oberflächliche Lage aus, was aber auch ein wirklicher Bauchtumor bei magerer Bauchdecke vortäuschen kann. Läßt man den liegenden Patienten seine Bauchmuskeln durch Aufrichten im Bett ohne Mitbenutzung der Arme anspannen, so verschwinden Geschwülste des Bauches unter den kontrahierten Bauchmuskeln, Geschwülste in den Bauchdecken dagegen nicht. Werden diese in Form und Beweglichkeit durch die Kontraktion nicht beeinflußt, so müssen sie ganz oberflächlich in der Haut oder im Unterhautzellgewebe sitzen; dagegen im Muskel oder den Fascien, wenn sie unbeweglicher werden. So werden wir ein subcutanes Lipom von einem Muskelfibrom oder Fasciensarkom unterscheiden können. Von cystischen Tumoren der Bauchwand käme außer dem sehr seltenen Echinokokkus und den Dottergangscysten am Nabel die Urachuscysten differentialdiagnostisch gegenüber Mesenterialcysten in Frage. Sie lassen meist einen deutlichen Zusammenhang mit der Harnblase und dem Nabel erkennen und liegen deutlich präperitoneal in der Mittellinie. Störung der Blasenfunktion ist zuweilen nachweisbar. Durch eine evtl. Punktion lassen sich Plattenepithelien im Punktat nachweisen.

Wohl nur selten dürften hysterische Muskelcontracturen differentialdiagnostisch in Frage kommen. Es genügt, darauf hinzuweisen, daß solche Phantomtumoren bei Untersuchung in Narkose verschwinden.

Selbst für Abdominalschwangerschaft sind Mesenterialcysten gehalten und operiert worden. So hielt Gottschalk eine der Aorta

Digitized by Google
Original from UNIVERSITY OF CALIFORNIA
Generated on 2019-05-24 17:39 GMT / http://hdl.handle.net/2027/uc1.b3753216
Public Domain in the United States, Google-digitized / http://www.hathitrust.org/access_use#pd-us-google

aufsitzende Mesenterialcyste für eine Bauchschwangerschaft und die fortgeleitete Pulsation bei zufälliger Pulsbeschleunigung für die kindlichen Herztöne.

Daß der gravide Uterus, die gefüllte Blase, und Kotmassen bei höchsten Graden der Koprostase schon oft zur Diagnose Bauchtumor geführt haben, ist hinreichend bekannt. Deshalb müssen diese Zustände auch bei der Diagnose einer Mesenterialcyste durch Fehlen anderweitiger Schwangerschaftszeichen bzw. Katheterisieren oder Darmentleerung ausgeschlossen werden.

Schließlich ist noch zweier Krankheitsbilder zu gedenken, die Mesenterialcysten vortäuschen können, aber durch die Frage nach einem evtl. Schwangerschaftsverdacht weniger leicht zu Fehldiagnosen führen sollten. Die Blasenmole ergibt einen vergrößerten Uterus mit Blutabgang und typischem Vaginalbefund. Anamnestisch ist ein äußerst schnelles Wachstum der Gebärmutter zu finden. Schließlich ist noch die Extrauterin-Gravidität zu erwähnen. Der wie eine Mesenterialcyste oft sehr bewegliche Tumor sitzt meist tiefer im Becken und wird nie sehr groß. Auch hier läßt sich ein typischer Vaginalbefund erheben.

Wenden wir diese oben erwähnten differentialdiagnostischen Merkmale auf unseren Fall an unter gleichzeitiger Berücksichtigung der anamnestischen Angaben, so gelangen wir ohne weiteres zur Diagnose Mesenterialcyste. Die Operation bestätigte die Diagnose.

Die Angabe der Patientin, daß Schmerzen seit 15 Jahren bestehen und ein wahrnehmbarer Tumor erst nach einer besonders starken ungewohnten Anstrengung unter großem Schmerz aufgetreten ist, führt uns zu der Annahme, daß diese Cyste schon lange bestanden haben muß, vielleicht angeboren ist. Ob es nun eine Lymph- (Chylus-) Cyste oder seröse Cyste war, ist jetzt nicht mehr festzustellen. In dieser Cyste ist es bei der erwähnten Anstrengung im September 1920 zu einer sehr starken Blutung gekommen. Ob eine besondere Schwäche der Gefäße bestand, ist nicht mehr zu eruieren, da die Krankengeschichte keine Angaben über eine evtl. Arteriosklerose enthält. Die plötzliche Dehnung der Cystenwand durch die Blutmassen äußerte sich in dem 2 Tage lang anhaltenden Schmerzanfall, der gleichzeitig mit der Ausdehnung des Tumors schwand, als der Cysteninhalt durch Resorption eingedickt wurde. Die Cholestearinkrystalle und die Pigmentzellen sind Zeugen dafür, daß der Beginn der Blutersetzung bereits Wochen zurückliegen muß. Daß die vorliegende Cyste aus einem Hämatom entstanden sein kann, ist abzulehnen, da die Cystenwand auf eine viel längere Entstehungszeit hinweist. Vielleicht sind die seit 15 Jahren bestehenden periodischen Schmerzattacken auf ebenso viele Blutungen in die Cyste zurückzuführen.

Digitized by Google
Original from UNIVERSITY OF CALIFORNIA
Generated on 2019-05-24 17:39 GMT / http://hdl.handle.net/2027/uc1.b3753216
Public Domain in the United States, Google-digitized / http://www.hathitrust.org/access_use#pd-us-google

Die Symptomatologie der Mesenterialcysten hat gezeigt, daß diese Cystenart — ganz gleich, ob groß oder klein — immer ein Periculum vitae für den Besitzer darstellt. Und allgemein teilt man jetzt die Ansicht von Augagneur, daß der Chirurg „moralisch verpflichtet ist, einzugreifen, sobald er die Existenz einer Mesenterialcyste erkannt hat". Eine Spontanheilung durch Entleerung in den Darm, wie sie Menzies und Albutt beobachtete, darf wohl nur als Kuriosum angesehen werden. Roberts und Horrock sahen überdies eine stärkere Wiederfüllung spontan entleerter Cysten. Köberles Standpunkt, Mesenterialcysten überhaupt nicht operativ zu behandeln, auch nicht bei zufälligem Befund bei einer Laparotomie, ist ins Gegenteil verkehrt worden. Die operative Indikationsstellung ist jetzt sehr erleichtert worden durch die vielen operativen Erfolge, selbst bei bereits eingetretener Kachexie. Die Mesenterialcyste ist zur ausgesprochenen Domäne des Chirurgen geworden. Die Faradisation, die als palliatives Mittel angegeben wurde, hat sich als gänzlich zwecklos erwiesen.

Von alters her treten drei Behandlungsmethoden miteinander in Konkurrenz, die sich entsprechend der Verfeinerung unserer Operationstechnik immer mehr vervollkommnet haben.

1. Punktion.
2. Marsupialisation.
3. Exstirpation.

Punktion. Als technisch einfachste Operation fiel ihre Anwendung besonders in die erste Zeit unserer Kenntnis der Mesenterialcysten. Als Probepunktion zur Diagnosenstellung spielt sie gerade hier keine besondere Rolle. Nur ein chylöses Punktat käme als für Mesenterialcysten charakteristisch in Betracht. Blut, Lymphe, seröse Flüssigkeit, Echinokokkusinhalt weisen auch die Cysten der meisten anderen differentialdiagnostisch wichtigen Organe auf. An Wert überschätzt und an möglichen schädlichen Folgen unterschätzt, ist oben öfters ausdrücklich vor der Punktion gewarnt worden. Die Hauptgefahren bilden Verletzungen des Darmes und der Gefäße, die oft in unerwarteter Stärke über die Geschwulst hinwegziehen (Dowd, Reichel). Punktion einer Echinokokkuscyste, einer vereiterten oder auf tuberkulöser Basis entstandenen (Späth) Mesenterialcyste hätte unfehlbar eine Aussaat im Bauchraume bzw. eine akute Peritonitis zur Folge. Die therapeutische Punktion (Bégouin) mit oder ohne nachfolgender Injektion von Jodtinktur, Chlorzinklösung usw. hat auch nicht das gehalten, was sie versprach. Die Cysten füllen sich meist wieder, und zwar stärker als vorher. Nur ganz vereinzelt wurde von Dauererfolgen berichtet (Winiwarter). Heute widerstrebt es unserem chirurgischen Empfinden, so im Dunkeln, in Höhlen mit ungenauer Kenntnis ihrer Ausdehnung und Wand, dazu auch noch mit nicht indifferenten Flüssig-

Digitized by Google
Original from UNIVERSITY OF CALIFORNIA
Generated on 2019-05-24 17:39 GMT / http://hdl.handle.net/2027/uc1.b3753216
Public Domain in the United States, Google-digitized / http://www.hathitrust.org/access_use#pd-us-google

keiten zu arbeiten. Die Intoxikationsgefahr durch Resorption ist gerade hier ein nicht zu unterschätzender Faktor.

Gebrauch wird auch heute noch von der Punktion gemacht, aber nur wenn alles zur weiteren Operation vorbereitet ist, d. h. bei eröffneter Bauchhöhle, und zwar zur Verkleinerung abnorm großer Cysten, wenn sie sich anders nicht vor die Bauchwand ziehen lassen.

Mit der Entwicklung der Abdominalchirurgie treten in der Therapie der Mesenterialcysten vollwertigere chirurgische Verfahren auf: die Taschenbildung durch Einnähung der freigelegten Cysten in die Bauchwand und schließlich die Exstirpation. Es hat nicht an Stimmen gefehlt, die für das therapeutische Vorgehen bei den einzelnen Cystenarten ein Schema aufstellen wollten, wann Marsupialisation, wann Exstirpation vorzunehmen sei. Eine solche Schematisierung ist in der Chirurgie oft vom Übel gewesen, so auch hier. Es muß von Fall zu Fall entschieden werden, welches Verfahren am besten einzuschlagen ist. Die Geschicklichkeit des Operateurs spielt dabei eine sehr große Rolle. Ein erfahrener Operateur wird noch eine Totalexstirpation als das idealste Verfahren ermöglichen, wo weniger geschickte Operateure lieber die weniger gefährlichere Einnähung in die Bauchwand vorziehen. So ungefährlich ist aber auch die Marsupialisation nicht. Es sind Todesfälle an postoperativem Ileus durch Abknickung des am Cystensack adhärenten Darmes (Löhlein) oder durch Anlage der Naht zu dicht am Mesenterialansatz (Rotter) beobachtet worden. Zuweilen bringt eine Chylorrhagie und folgende Inanition aus der geöffneten Cyste den Patienten durch Säfteverlust dem Tode nahe. Von sozialer Wichtigkeit ist die lange Zeit, die die Ausgranulierung der oft großen Wundhöhle erfordert und die später drohende Narbenhernie. Wie bei allen Vorverlagerungen und Einnähungen von Organen in die Bauchwand kann leicht eine sekundäre Peritonitis eintreten. Zu vermeiden ist sie, wenn die Verklebung (evtl. durch Jodoformgazering bereits nach 2 Tagen) abgewartet werden kann, was bei suspekten Cysten (Echinokokkus-, vereiterte Cysten) selbstverständlich ist. Ebenso selbstverständlich ist, daß die Tamponade und Spülungen vorsichtig und mit indifferenten Mitteln vorgenommen werden (Beobachtungen von Synkope durch Bégouin).

Das idealste Verfahren stellt zweifellos die Exstirpation dar. Handelt es sich um eine gestielte Mesenterialcyste, so besteht der ganze Eingriff nur in einer Durchtrennung des Stieles, wie bei gestielten Ovarialcysten. Anders jedoch beim Sitz der Cysten zwischen den Mesenterialblättern oder, wenn sie ins Retroperitoneum hineingewachsen sind. Ein geschickter Operateur wird auch hier noch meist die Totalexstirpation vornehmen können. Die Hauptschwierigkeit besteht darin, bei der Ausschälung der Cyste die den zum betr. Mesenterium

Digitized by Google
Original from UNIVERSITY OF CALIFORNIA
Generated on 2019-05-24 17:39 GMT / http://hdl.handle.net/2027/uc1.b3753216
Public Domain in the United States, Google-digitized / http://www.hathitrust.org/access_use#pd-us-google

gehörenden Darmteil ernährenden Gefäße zu schonen, anderenfalls es unfehlbar zu Darmgangrän und ihren Folgen kommt. Aus der Erkenntnis heraus, daß trotz des ungewöhnlich starken Anastomosennetzes die Darmarterien als Endarterien im Sinne Cohnheims aufzufassen sind, fordert Bégouin, daß die Incisionsstelle im Mesenterialblatt wenigstens 4 cm vom Darme abliegen soll, um die Anastomosenarkarden zu schonen. Trotz dieser Vorsichtsmaßregeln wird es ab und zu doch noch zur Verletzung der Mesenterialblätter kommen, da sie sich oft mit der Cystenwand unzertrennbar verwachsen erweisen. Diese dauernde Rücksichtnahme auf die ernährenden Darmgefäße erfordert oft eine Operationsdauer von 3—4 Stunden, ein Umstand, der sich oft in einer postoperativen Paralyse des Darmes kundgibt. Wesentlich einfacher gestaltet sich die Operation, wenn man von vornherein die Resektion des betr. Darmabschnittes mitsamt seinem Mesenterium und der Cyste beabsichtigt, da die Ernährung des Darmes dubiös erscheint. Ein weiterer Umstand, der die Operation in die Länge zieht, ist die oft sehr schwierige Blutstillung in dem sehr tiefen Wundbett.

Auffällig sind die gerade bei der Enucleation großer Mesenterialcysten eintretenden Spät-Todesfälle. Abgesehen von den durch Peritonitis bewirkten, die gerade bei der Exstirpation infolge der großen Wundflächen und der großen Resorptionstätigkeit des durch die lange Operationsdauer empfindlich geschädigten Peritoneums häufig auftreten, sind Todesfälle unter den Zeichen der Synkope öfters beobachtet worden. Diese schockartigen Erscheinungen erklärt man jetzt allgemein als Folgen einer Nervenreizung der Plexus in der Mesenterialwurzel, bewirkt durch Zug am Mesenterium während der Operation. So ideal die Exstirpation auf den ersten Blick erscheinen mag, wird man zur Verhütung solcher Zufälle bei großen Mesenterialcysten lieber zur Marsupialisation greifen, da hier sekundär immer noch die Exstirpation der Cystenwand vorgenommen werden kann.

Zusammenfassung: Im Gegensatz zu früheren Anschauungen muß nach dem heutigen Stande unserer diagnostischen Hilfsmittel die Diagnose der Mesenterialcysten als möglich angesehen werden. Jede einmal erkannte Mesenterialcyste muß operativ behandelt werden. Punktion, selbst zu diagnostischen Zwecken, ist absolut zu vermeiden. Ob Marsupialisation oder Totalexstirpation, muß von Fall zu Fall entschieden werden. Erstere ist angezeigt bei sehr großen oder starkverwachsenen Cysten, wo eine Ausschälung eine zu große Gefährdung der Darmernährung bedeuten würde. Anzustreben ist immer die Totalexstirpation, die zwar große Technik und anatomische Kenntnisse voraussetzt, aber klare anatomische Verhältnisse schafft, kurze Nachbehandlung erfordert und spätere Narbenbrüche fast sicher vermeidet.

Digitized by Google
Original from UNIVERSITY OF CALIFORNIA
Generated on 2019-05-24 17:39 GMT / http://hdl.handle.net/2027/uc1.b3753216
Public Domain in the United States, Google-digitized / http://www.hathitrust.org/access_use#pd-us-google

Literaturverzeichnis.

Bramann, Über Chyluscysten des Mesenteriums. Langenbecks Arch. 1887. — Bauer, Über mesenteriale und retroperitoneale Cysten. Bruns Beitr. z. klin. Chirurg. **70**. 1910. — Cemach, Chirurgische Diagnostik. München 1914. — Dennin, Mes.-Tumoren. Diss. Greifswald 1909. — Dubs, Über retroperitoneale Cystenbildung. Langenbecks Arch. **111**. — Frentzel, Zur Semiotik und Therapie der mesenterialen Cysten. Dtsch. Zeitschr. f. Chirurg. **33**. — Goebell, Retroperitoneale Tumoren. Dtsch. Zeitschr. f. Chirurg. **61**. — Hahn, Über Mes.-Cysten. Berl. klin. Wochenschr. 1887. — Hild, Über Chylus- und Mes.-Cysten. Diss. Kiel 1914. — Hinz, Über Chyluscysten. Arch. f. klin. Chirurg. **91**. — Hübner, Virchows Arch. f. pathol. Anat. u. Physiol. **200**. — Junghans, Über Mes.-Cysten und einen Fall von Blutcyste des Mes. Diss. Leipzig 1910. — Kayser, Zur Frage der Mes.-Cysten. Bruns Beitr. z. klin. Chirurg. **94**. — Klemm, Ein Beitrag zur Genese der mes. Chylusangiome. Virchows Arch. f. pathol. Anat. u. Physiol. **181**. 1905. — Körte, Mes.-Cysten. Bruns-Garré-Küttner **3**. — Kostlivy, Beitr. zur Ätiologie und Kasuistik der Mes.-Cysten. Dtsch. Zeitschr. f. Chirurg. **91**. — Minkowski, Krankheiten der Bauchspeicheldrüse. Krehl-v. Lehrings Lehrbuch d. inn. Med. — Nager, Zieglers Beitr. **36**. — Niosi, Die Mes.-Cysten embryonalen Ursprungs usw. Virchows Arch. f. pathol. Anat. u. Physiol. **190**. — Palmowski, Über Mes.-Cysten. Diss. Leipzig 1913. — Penkert, 4 seltene Fälle von abdominalen Cysten. Dtsch. Zeitschr. f. Chirurg. **64**. — Pohl, Über Mes.-Cysten. Diss. Kiel 1914. — Quervain, Spez. chirurg. Diagnostik. Leipzig 1920. — Radebold, Über einen cystischen Mes.-Tumor. Diss. Greifswald 1906. — Ruffing, 2 Fälle von operativ behandelten Mes.-Cysten. Diss. Straßburg 1912. — Schierbel, Welche diagnostischen Schwierigkeiten bieten Mes.-Cysten? Diss. Straßburg 1899. — Seckendorf, Über einen Fall von Lymphcyste des Mesosigma. Diss. Leipzig 1917. — Speckert, Ein Fall von Chyluscyste. Arch. f. klin. Chirurg. **75**. — Tilger, Beitr. zur Ätiologie und Histogenese der mes. Lymphcysten. Virchows Arch. f. pathol. Anat. u. Physiol. **139**.

Digitized by Google
Original from UNIVERSITY OF CALIFORNIA
Generated on 2019-05-24 17:39 GMT / http://hdl.handle.net/2027/uc1.b3753216
Public Domain in the United States, Google-digitized / http://www.hathitrust.org/access_use#pd-us-google

Ein einfaches Verfahren zur Verhütung der Trennungsneurome [1].

Von

Dr. Andreas Hedri.

(Aus der Chirurgischen Universitätsklinik zu Leipzig [Direktor: Geh. Med.-Rat Professor Dr. E. Payr].)

Mit 9 Textabbildungen.

(Eingegangen am 29. Oktober 1921.)

Nach Durchtrennung peripherischer Nerven ohne nachfolgende Kontinuitätsvereinigung entstehen an den Nervenenden, insbesondere am zentralen Stumpfe die Amputations-, Trennungs- oder Durchschneidungsneurome. Bei den vielfach unternommenen Untersuchungen an alten Amputationsstümpfen, bei Tierversuchen und bei den zahlreichen Nervenverletzungen im Weltkriege fand man sie immer und immer wieder als kolbige, kugelige, manchmal plattgedrückte Anschwellungen. Chauvel konnte sie in 81% von alten, 50 Jahre und darüber zurückliegenden Gliedabsetzungen sicher nachweisen. Nach Witzel gibt es überhaupt keinen älteren Amputationsstumpf, an welchem klinisch und gelegentlich anatomisch Endanschwellungen der größeren Nervenstämme nicht gefunden wären. Die auslaufenden Nerven zeigten niemals eine glatte Schnittfläche oder gar eine atrophische Verjüngung.

Eine einzige Ausnahme bilden die echten intrauterinen Amputationen, bei denen die Neurome stets vermißt worden sind (Bennett). Es fand sich an diesen Stümpfen, die doch zur Zeit größter Wachstumsenergie, aber in einer außerordentlich schonenden Weise und ohne akzidentelle Schädigungen entstehen, daß sich die Nervenstämme terminal verdünnten und in einen feinen bindegewebigen Strang ausliefen. Auf Grund solcher Beobachtungen war man lange Zeit bemüht, die Neurombildung durch die narbigen Verwachsungen im Wundgebiete, in die die Nervenenden öfters hineingerieten, Ligaturen und Tampons, Prothesenruck, langwierige Eiterungen usw. erklären zu können (Braun, Schede). Einigermaßen gestützt wurde diese Auffassung dadurch, daß ältere Forscher (Langstaff, Probst) die An-

[1] Auszugsweise vorgetragen auf der 45. Tagung der Deutschen Gesellschaft für Chirurgie, April 1921 (s. Teil I der Verhandlungen).

Digitized by Google

Original from UNIVERSITY OF CALIFORNIA

Generated for guest (Massachusetts Institute of Technology) on 2019-05-24 17:39 GMT / http://hdl.handle.net/2027/uc1.b3753216
Public Domain in the United States, Google-digitized / http://www.hathitrust.org/access_use#pd-us-google

schwellungen für Tumoren bindegewebiger Natur gehalten haben und der rein nervöse Aufbau der Neurome erst viel später erkannt worden ist. Man betrachtete sie allerdings zunächst als echte Neubildungen der Nerven (Günzburg, Virchow) und erst Billroth, Goldmann und Finotti haben die richtige physiologische und morphologische Erklärung für ihr Wesen gegeben. Nach deren Auffassung folgt das zentrale Ende des durchschnittenen Nerven dem einfachen Naturgesetz, sich mit dem peripheren Ende vereinigen zu wollen, auch wenn das periphere gar nicht mehr existiert. Es kommt zum abortiven Callus der Nervenfibrillen (Witzel), die auf der Suche, ihre Fortsetzung zu finden, den Weg verirren, sich nach allen Richtungen hinwenden, endlich ganz umdrehen können (Ramon y Cayál) und wir haben das Bild des sinnlosen wirren Geflechtes von einem Amputationsneurom vor uns. Demzufolge sind diese Gebilde als Erzeugnisse der nach der Durchtrennung rasch einsetzenden zügellosen Regeneration aufzufassen, die aus pinselförmig auseinanderfahrenden, wirr verflochtenen Nervenbündeln bestehen, zwischen denen das von der Nervenscheide gelieferte Bindegewebe eingesprengt ist.

Der Regeneration geht eine meistens bis zum nächsten Ranvierschen Schnürring reichende Degeneration vor. Dieser aufsteigende retrograde Degenerationsprozeß kann unter stürmischen Erscheinungen verlaufen oder aber den langsamen physiologischen Weg einschlagen, je nachdem es sich um zartere oder gröbere Traumen mechanischer, chemischer, thermischer oder auch bakterieller Art handelt. Ich möchte gleich hier darauf hinweisen, daß die letztere hauptsächlich die entzündlichen Veränderungen (Neuritis) verursacht, wogegen die akute Degeneration durch chemische, mechanische oder thermische Einwirkungen der Durchtrennung bedingt ist. Dabei kann der rein entzündliche Prozeß von dem Degenerationsvorgang nicht haarscharf gesondert werden. Denke man nur an die analogen Probleme, z. B. der Nephritis und man wird es einsehen, daß die Erkennung und Beurteilung dieser Vorgänge gar nicht einfach ist.

Uns interessiert hauptsächlich die Frage: In welchem Zusammenhange die Degeneration mit der nachfolgenden Regeneration steht? Übt die Ausdehnung der ersten einen größeren Einfluß auf Art und Weise des Zustandekommens der Regeneration aus?

Beobachtungen aus neuerer Zeit scheinen hier von großer Wichtigkeit zu sein. Die eine bezieht sich auf die Vereisung der Nervenstümpfe nach Trendelenburg-Läwen und ist auf Grund experimenteller Arbeiten von Wiedhopf gemacht worden. Nach Vereisung des zentralen Stumpfes sah er eine 4 cm weit hoch aufsteigende Degeneration, (Es ist schon von Mönckeberg und Bethe im Jahre 1899 darauf hingewiesen worden, daß nach einfacher glatter Durchtrennung eine

Digitized by Google
Original from UNIVERSITY OF CALIFORNIA
Generated on 2019-05-24 17:39 GMT / http://hdl.handle.net/2027/uc1.b3753216
Public Domain in the United States, Google-digitized / http://www.hathitrust.org/access_use#pd-us-google

völlige Degeneration bis zu $1^1/_2$—2 mm weit nach oben zustandekommt und man 3—4 cm von der Durchtrennungsstelle entfernt eine ganze Anzahl degenerierter Fasern antrifft. Bielschowsky und Unger sahen die Degeneration in einer Ausdehnung von ebenfalls 4 cm.) Nach Valentin ist die Höhe der aufsteigenden Degeneration nach Vereisung eine viel beträchtlichere, als sie von Wiedhopf mitgeteilt worden ist.

Barthélemy berichtete jüngst über ausgedehnte experimentelle und histologische Untersuchungen an Nerven, die durchtrennt und mit verschiedenen fixierenden Mitteln, wie Alkohol, Osmiumsäure usw. auf dem Wege der intraneuralen Injektion behandelt worden sind. Bei Hunden und Kaninchen reicht die auf diese Weise hervorgerufene aufsteigende Degeneration 10 cm aufwärts von der Durchtrennungsstelle.

Diese Arbeiten bestätigen vielfach meine Auffassung, nach der sich die Höhe der zustande kommenden akuten Degeneration der Nervenfasern danach richtet, auf welche Art die Durchtrennung der Nerven vollbracht, wie hochgradig dabei der Nervenquerschnitt geschädigt worden ist. Wie steht es aber mit der nachfolgenden Regeneration und der damit eng verbundenen Neurombildung? Bevor ich darauf näher eingehe, möchte ich über die Wichtigkeit der ganzen Neuromfrage etwas sagen.

Die große Bedeutung der Endneurome liegt hauptsächlich darin, daß sie zur Tragfähigkeit der Amputationsstümpfe in enger Beziehung stehen. Witzel sagte einmal, als er das Physiologische im Entstehen dieser Gebilde hervorheben wollte, daß, wenn die Nervenanschwellungen aller Amputierten pathologische Folgen hätten, so wäre eigentlich die Amputation überhaupt verboten. Aber wir amputieren trotzdem! Weil eben die größte Zahl der Gliedabgesetzten es nicht zur Kenntnis zu nehmen braucht, daß ihre durchtrennten Nervenenden ein überaus reichliches Regenerat zustandebringen. Andererseits haben wir doch reichlich 22% von Amputierten, bei denen die Durchtrennung der Nerven eine Reihe von subjektiven und klinischen Folgen hat, die sich vom physiologischen Minimum bis zum pathologischen Maximum steigern können.

Im großen und ganzen stehen wir dreierlei klinischen Erscheinungen gegenüber.

1. In diese Gruppe gehören die sog. Amputationssensationen; ein Sammelbegriff für alle Empfindungen, die gleich nach der Gliedabsetzung auftreten. Sie können einmal frei von jeglicher Schmerzempfindung verlaufen und die Weiterexistenz der abgesetzten Gliedmaße einfach vortäuschen.

Diese Trugbilder sind nicht ganz ungefährlich, denn der Einfluß von plötzlichen Eindrücken und Ideenverbindungen hat gar oft zur Illusion bestimmter Bewegungen und zu schweren Unfällen geführt.

Digitized by Google
Original from UNIVERSITY OF CALIFORNIA
Generated on 2019-05-24 17:39 GMT / http://hdl.handle.net/2027/uc1.b3753216
Public Domain in the United States, Google-digitized / http://www.hathitrust.org/access_use#pd-us-google

Oft sind diese Nachgefühle mit mehr oder weniger intensiven Schmerzen verbunden, welche vom Patienten entweder in das abgesetzte Glied oder in den Amputationsstumpf lokalisiert werden. Der Zustand dauert meistens nur einige Tage lang. Die Sensationen, schmerzhaft oder nicht, hören bald auf.

2. Es kann eine Druckempfindlichkeit des Stumpfes zurückbleiben, wobei die leiseste Berührung, jedoch nur bestimmter Stellen, oft ein sanftes Streicheln, blitzartige Zuckungen, heftige Schmerzanfälle hervorrufen kann.

3. Es entstehen die Schmerzen spontan, ohne jedweden Reiz; sie können im Anfange gering sein und werden erst allmählich heftiger, zuletzt ganz unerträglich. Sie verdienen ihre Benennung als Stumpfneuralgien.

Wie sind nun diese Erscheinungen zu erklären? Daß Nachempfindungen (ad 1) im abgesetzten Glied als rein zentrale psychische Erinnerungsstörungen (der Fühlsphäre in der Hirnrinde) betrachtet werden können, leuchtet wohl einem jeden ein. Da aber ihre Lokalisation den Amputationsstumpf viel häufiger betrifft, das gibt den Anhängern der sog. peripheren Reiztheorie recht (Wundsekret). Seitens der Chirurgen trat für diese Auffassung zuletzt Wilms ein.

Die ad 2 beschriebenen Erscheinungen können fast ausnahmslos, die ad 3 dargestellten Stumpfneuralgien größtenteils pathologisch-anatomische Veränderungen aufweisen. Die akut oder chronisch verlaufenden Schädigungen des sich bereits voll entwickelten Endneuromes durch Verwachsungen mit Narben und Knochen spielen dabei eine große Rolle, sowie auch die Kontraktionen verlöteter Muskelstümpfe, Erschütterungen durch adhärente Gefäße usw. Die Zahl der Fälle, bei denen solche grobe morphologische Veränderungen nicht auffindig gemacht und die vorhandenen in kein adäquates Verhältnis gebracht werden können zur Schwere des ausgelösten psychischen Empfindens, ist nicht allzu groß. Meiner Ansicht nach ist hier die Ursache der Erscheinungen einfach darin zu suchen, daß das Nervenende durch das Auswachsen der Nervenfasern in die Umgebung — also durch das Entstehen des Neuroms! — an einer umschriebenen Stelle befestigt wird. Der Nerv verliert den physiologischen Spielraum seiner Beweglichkeit, die wichtigste Bedingung für seine ungestörte Funktion (Witzel, Bardenheuer). Wir wissen doch, daß die Bauchschmerzen durch an den sog. Aufhängebändern ausgeübten Zug verursacht werden, es ist vielleicht kein großer Irrtum, auf eine Analogie mit diesem Vorgange hinzuweisen.

Was nun die Therapie der „schmerzauslösenden Amputationsneurome“ anlangt, so muß zugegeben werden, daß man ihnen gegenüber fast machtlos dastand, wie uns z. B. ein Fall Riedels

Digitized by Google
Original from UNIVERSITY OF CALIFORNIA
Generated on 2019-05-24 17:40 GMT / http://hdl.handle.net/2027/uc1.b3753216
Public Domain in the United States, Google-digitized / http://www.hathitrust.org/access_use#pd-us-google

bezeugt. Er erwähnt eine nach Fingerexarticulation aufgetretene Neurombildung, die nach unzähligen Operationen mit der Exarticulatio humeri endete, welche jedoch keinen Erfolg hatte, so daß er schließlich den Plexus brachialis an der Wirbelsäule exstirpieren mußte; erst dann trat Ruhe ein. Solche und ähnliche Fälle findet man in der Literatur gar zu oft und es gibt sicher wenig Chirurgen, die ein Rezidiv nach Neuromexstirpation nicht erlebt hätten. Warum? Die Frage wird uns am besten die kritische Betrachtung der bisher üblichen Verfahren, nach denen die Nervenversorgung bei Amputationen ausgeführt worden ist, beantworten. Es findet sich ihrer eine nicht unbedeutende Zahl in der Literatur, ein Zeichen dafür, daß keines davon befriedigt.

1852 hat Verneuil als Regel aufgestellt, die Nervenstümpfe aus der Amputationswunde hervorzuziehen und sie abzukürzen. Socin und Witzel konnten mit dieser Methode das entstehende Neurom außerhalb des ersten Kampfgebietes etwa eintretender Heilungsstörungen verlegen. Bardenheuer empfahl sowohl für die Heilung schon bestehender Neurome, als auch zu ihrer Verhütung das von ihm Neurinkampsis genannte Vorgehen. Der gekürzte Nerv wird umgeschlagen, wobei sein Ende nach fünf verschiedenen Methoden behandelt werden kann und mit einem Muskellappen umgelagert wird.

Bier bildet dem Knochendeckel seines osteoplastischen Verfahrens analog eine Kappe aus der Nervenscheide und klappt dieselbe auf die Schnittfläche des Nerven.

Cushing vereinigt die Querschnitte der nebeneinander oder nahezueinander liegenden Nerven. Ritter excidiert ein keilförmiges Stück mit distalwärts angelegter Basis, deren beide Enden vernäht werden.

Moszkowicz pflanzte die Nerven in die Muskulatur ein.

Wilms und Krüger durchquetschten den Nerven und trugen ihn etwas unterhalb der Quetschfurche ab.

Läwen und Wiedhopf vereisen die Nervenstümpfe. Gretsel reseziert ein 1 cm langes Stück aus der Kontinuität des Nerven hoch oben, dabei darf die Funktion des Stumpfes nicht gestört werden. Es wird damit der aufsteigenden Neuritis vorgebeugt bei septischen Ober- und Unterschenkelamputationen (dieses Verfahren wurde bereits vor vielen Jahren von Schlichting, Mayo usw. empfohlen).

Keines der geschilderten Verfahren entsprach den drei Bedingungen, die wir der für die Tragfähigkeit des Amputationsstumpfes so wichtigen Nervenversorgung aufstellen müssen und zwar:

1. Es soll das Nervenende so weit von der Wundfläche verlegt werden, daß es vom Wundsekret geschützt bleiben und in die sich allmählich heranbildenden Schwielen und Narben nicht herangezogen werden kann. Auch das Verwachsen mit Knochen und mit den großen Gefäßen soll womöglich vermieden werden.

Digitized by Google
Original from UNIVERSITY OF CALIFORNIA
Generated on 2019-05-24 17:39 GMT / http://hdl.handle.net/2027/uc1.b3753216
Public Domain in the United States, Google-digitized / http://www.hathitrust.org/access_use#pd-us-google

2. Da das physiologische Neurom, d. h. die durch das Durchtrennungstrauma hervorgerufene aufsteigende Degeneration und Regeneration selbst ohne Beeinflussung durch die Wundverhältnisse Druckschmerzen zu verursachen imstande ist, soll die Neurombildung verhütet werden.

3. Die Versorgung der Nervenstümpfe bei Amputationen muß ein rasches, einfach ausführbares Operationsverfahren darstellen, das an Nerven von verschiedenster Größe leicht angewendet werden kann.

Das hohe Abtragen der Nerven und die Durchquetschung verhindern das Entstehen der Endanschwellungen keineswegs; sie befriedigen heute nicht mehr. Die plastischen Verfahren verhüten zwar die Neurome, sind aber, wie auch die Vereisung, sicher zu kompliziert, und können z. B. bei einer septischen Amputation nicht angewendet werden. Gegen Moszkowicz' Einpflanzung sprechen die Fälle, wo das Nervenende durch die Muskelkontraktionen gezerrt wurde und die Schmerzanfälle auf diese Weise entstanden sind.

Gretsels Vorgehen scheint mir erstens gefährlich zu sein (trophische Störungen), dann benötigt sie auch eine gesonderte Incision, um den Nerven auffindig zu machen. Sie kommt mithin für die allgemeine Amputationstechnik kaum in Betracht.

Versuche, bei denen ich peripherische Nerven der Kälte- und Wärmewirkung ausgesetzt habe, brachten mich vor Jahren auf den Gedanken, die Nervenstümpfe bei Amputationen mit dem Thermokauter zu verschorfen. Im Jahre 1917 und 1918 hatte ich an der ersten chirurgischen Abteilung des St. Rochus-Krankenhauses in Budapest bei der Korrektur schmerzhafter Stümpfe die Neurome in 3 Fällen mit dem weißglühenden Paquelin exstirpiert, wobei der Nervenstumpf hoch heraufgehend verschorft wurde. Auf diese Weise glaubte ich eine erhebliche Verzögerung der Regeneration zu erreichen und wollte das rasche planlose Auswachsen von Nervenfasern damit verhindern. Die Kranken, von denen zwei schon mehrere Neuromexstirpationen durchgemacht hatten (s. u.), sind seither beschwerdefrei. Ihre Amputationsstümpfe sind ganz und gar tragfähig. Die Verschorfung wurde außerdem in 9 Fällen von primären Amputationen angewendet und zwar bei einer Vorderarm-, drei Oberschenkel- und fünf Unterschenkelabsetzungen und es konnte damit das Ausbleiben aller schmerzhaften Nachgefühle erreicht werden. Im April 1920, also 2—3 Jahre später, hatten die Nachuntersuchungen festgestellt, daß nervöse Störungen an den Stümpfen niemals auftraten. Es wurden auch Versuche gemacht mit der Durchquetschung nach Krüger, jedoch mit nicht ausreichendem Erfolge. Bei zwei Kranken kam es wegen wiederholten Neurombeschwerden zur nochmaligen Reamputation. In beiden Fällen fand ich Rezidive und mußte die Nerven verschorfen. Die histologische

Digitized by Google
Original from UNIVERSITY OF CALIFORNIA
Generated on 2019-05-24 17:39 GMT / http://hdl.handle.net/2027/uc1.b3753216
Public Domain in the United States, Google-digitized / http://www.hathitrust.org/access_use#pd-us-google

Untersuchung der nach der Durchquetschung entstandenen Neurome ergab, daß die zusammengepreßte Nervenscheide von den Nervenfasern gesprengt worden ist. Herr Geh.-Rat Payr war mit dem Verfahren auch nicht immer zufrieden, er hat es während der Kriegszeit öfters angewendet und dabei Rezidive beobachtet.

Da uns in der Verschorfung ein einfacheres und sicher zum Ziele führendes Mittel zur Verfügung zu stehen schien, wollte ich den erzielten guten Erfolgen experimentell nachgehen und habe auf Anregung des Herrn Geh.-Rat Payr eine Reihe von Tierversuchen ausgeführt. Ich bin dabei so vorgegangen, daß ich aus dem N. ischiadicus bei jungen Kaninchen, insgesamt bei 14 Tieren, auf der einen Seite mittels scharfen Skalpells, auf der anderen mit dem weißglühenden Thermokauter ein 3 cm langes Stück resezierte, wobei ich auf die ausgedehnte Verschorfung des proximalen Stumpfes besonders achtete. Nach Ablauf von 4, 5, 8, 10, 12, 14 und 16 Wochen wurde das Verhalten der Nerven makroskopisch, mikroskopisch und durch Reizungen festgestellt. In der ersten Zeit sahen wir die typische doppelseitige Ischiadicuslähmung, die Tiere bewegten sich nur mit Hilfe der Vorderpfoten und schleiften die Hinterbeine nach. Es entwickelten sich an den Zehen und am Fußrücken Decubitalgeschwüre, die an den Beinen, wo die Resektion mit Skalpell ausgeführt wurde, nach 4—6 Wochen langsam abheilten; außerdem haben wir bei einem Drittel der Versuchstiere an denselben Beinen nach Ablauf von 8—10 Wochen die allmähliche Rückkehr der aktiven Bewegungen beobachtet. Die Erklärung dafür gab uns die Freilegung der Durchtrennungsstelle. Es stellte sich heraus, daß sich die resezierten Nervenenden in diesen Fällen spontan wieder vereinigt hatten, während dies an den verschorften Nerven niemals vorgekommen ist.

An den Nerven, aus deren Kontinuität einfach mit Skalpell reseziert wurde, zeigte der proximale Stumpf stets eine glänzende weiße Atlasfarbe, wogegen der verschorfte Stumpf mattgrau war in einer Ausdehnung von 12—16, in einigen Fällen bis 18 cm. Bei galvanischer Reizung der letzteren bekamen wir auch noch nach Ablauf von 2 bis 3 Monaten keinerlei Zuckungen, wogegen von den nicht verschorften Nerven schon von der 4. Woche ab lebhafte Zuckungen ausgelöst werden konnten.

Besonders auffallend waren die Unterschiede in der Form der Nervenenden. Bei sämtlichen Versuchstieren sind am zentralen Stumpfe des nicht verschorften Nerven typische Amputationsneurome aufgetreten. Sie waren alle in ausgedehnte Verwachsungen eingebettet. Die verschorften Nervenenden dagegen zeigten nicht die geringste Spur einer Neurombildung. Sie scheinen eher atrophisch verdünnt zu sein, sind mit dicker Nervenscheide ringsum umhüllt und mit der Umgebung nicht verwachsen.

Digitized by Google
Original from UNIVERSITY OF CALIFORNIA
Generated on 2019-05-24 17:39 GMT / http://hdl.handle.net/2027/uc1.b3753216
Public Domain in the United States, Google-digitized / http://www.hathitrust.org/access_use#pd-us-google

Abb. 1.

a) Verschorfter Nerv. b) Nicht verschorft.
5 Wochen nach der Durchtrennung.

Abb. 2.

a) Verschorfter Nerv. b) Nicht verschorft.
8 Wochen nach der Durchtrennung.

Abb. 3.

a) Verschorfter Nerv. b) Nicht verschorft.
10 Wochen nach der Durchtrennung.

Abb. 4.

a) Verschorfter Nerv. b) Nicht verschorft.
12 Wochen nach der Durchtrennung.

Abb. 5.

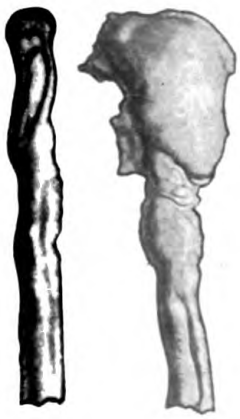

a) Verschorfter Nerv. b) Nicht verschorft.
14 Wochen nach der Durchtrennung.

Abb. 6.

a) Verschorfter Nerv. b) Nicht verschorft.
16 Wochen nach der Durchtrennung.

Digitized by Google
Original from UNIVERSITY OF CALIFORNIA
Generated on 2019-05-24 17:39 GMT / http://hdl.handle.net/2027/uc1.b3753216
Public Domain in the United States, Google-digitized / http://www.hathitrust.org/access_use#pd-us-google

Für die mikroskopische Untersuchung wurden Stücke aus dem zentralen Stumpfe, ganz bis zu den Spinalganglien reichend, entnommen und auf frische Degeneration nach Marchi, sowie auch mit Hämatoxylin und Eosin, mit Weigerts und Spielmeyers Markscheidenfärbung und auch nach Bielschowskys Fibrillenmethode behandelt.

Die nicht verschorften Nervenenden zeigen das bekannte Bild des Amputationsneuroms; ich brauche wohl hierauf nicht näher einzugehen.

Abb. 7. Degeneration 14 aufwärts von der Durchtrennungsstelle.

An den verschorften Nerven konnte eine aufsteigende Degeneration festgestellt werden; sie reicht 12—16, oft bis 18 cm aufwärts von der Durchtrennungsstelle (s. Abb. 7). Die degenerativen Erscheinungen erreichen ihren Höhepunkt auffallend spät, erst in der 4.—5. Woche. An Marchipräparaten erscheinen die Fasern noch in dieser Zeit der ganzen Länge nach von größeren und kleineren schwarzen oder aschgrauen kugeligen Massen erfüllt; normal erscheinende Achsenzylinder finden sich nur ganz vereinzelt. Aber auch die veränderten Achsenzylinder sind selten deutlich, im großen und ganzen

Digitized by Google
Original from UNIVERSITY OF CALIFORNIA
Generated on 2019-05-24 17:39 GMT / http://hdl.handle.net/2027/uc1.b3753216
Public Domain in the United States, Google-digitized / http://www.hathitrust.org/access_use#pd-us-google

finden sich nur Fasern mit durchweg gegen die Norm verändertem Aussehen, doch ist der parallelfaserige, in gewissem Sinne regelmäßige Bau des ganzen Gebildes unverkennbar und überall hebt sich das umgeformte Nervengewebe in Form und Farbe deutlich vom umgebenden Bindegewebe ab.

Von der 6. bis 8. Woche ab sind die Zerfallserscheinungen in entschiedener Abnahme begriffen. Die Schwannschen Zellen zeigen eine

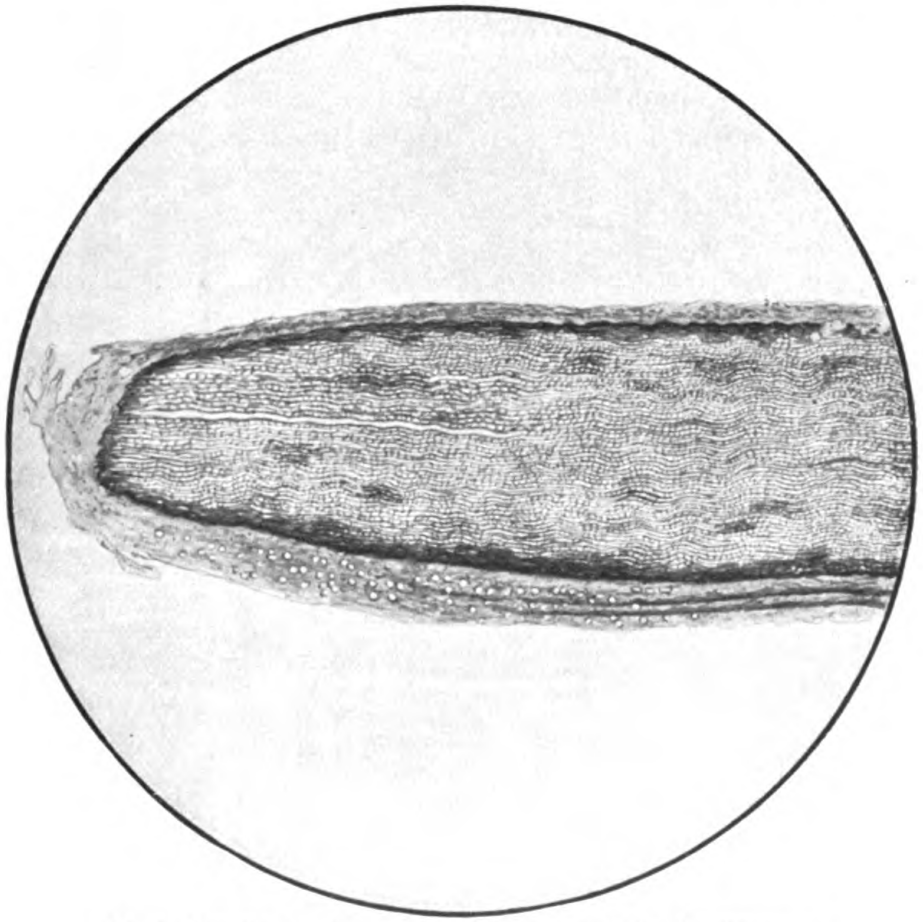

Abb. 8. Verschorftes Nervenende 14 Wochen nach der Durchtrennung.

bedeutende Zunahme an Masse und Zahl; sie nehmen die Zerfallsprodukte der Markscheide und des Achsenzylinders in sich auf und bilden nachher ein langgestrecktes Syncitium. In den Ketten von mehrzeiligen Zellen, die von der Durchtrennungsstelle am entferntesten sind, findet in der 12. bis 14. Woche die Fibrillisation statt, die neugebildeten Fasern werden allmählich markreif. An den nach Spielmeyer und Bielschowsky gefärbten Präparaten sieht man deutlich, daß die Fibrillisation und die Markreifung zuerst an den von der Durchtrennungsstelle entfernten Fasern zustande kommt und allmählich

Digitized by Google
Original from UNIVERSITY OF CALIFORNIA
Generated on 2019-05-24 17:39 GMT / http://hdl.handle.net/2027/uc1.b3753216
Public Domain in the United States, Google-digitized / http://www.hathitrust.org/access_use#pd-us-google

abwärts fortschreitet. Vom nicht degenerierten Teil sprossen Schwannsche Zellketten vor, mit den in ihnen entwickelten Nervenfasern und vereinigen sich mit den im degenerierten Teil zu Bandfasern umgewandelten Zellelementen. Während die neugebildeten Zellketten und Fasern an der Übergangsstelle etwas wirr untereinandergeworfen erscheinen — makroskopisch nicht die geringste Schwellung — verlaufen sie abwärts glatt und parallel nebeneinander in den präformierten

Abb. 9. Nicht verschorftes Nervenende 14 Wochen nach Durchtrennung. Großes Neurom!

Bahnen. Erreichen die Zellketten allmählich die Durchtrennungsstelle, so bleiben sie mit ihren Fasern im Bindegewebswall, der durch die gewucherte Nervenscheide gebildet wird, stecken. Sie können die verdickte Nervenscheide nicht durchbrechen und wir konnten es vielfach beobachten, daß die Enden der Zellketten miteinander verschmelzen und die Fibrillen ineinander übergehen (s. Abb. 8).

Bei den nichtverschorften Nerven kommt die planlose Regeneration in der kürzesten Zeit, schon einige Tage nach der Durchtrennung, zustande. Die Nervenscheide ist aber nicht imstande, so schnell einen

Digitized by Google
Original from UNIVERSITY OF CALIFORNIA
Generated on 2019-05-24 17:39 GMT / http://hdl.handle.net/2027/uc1.b3753216
Public Domain in the United States, Google-digitized / http://www.hathitrust.org/access_use#pd-us-google

Wall zu bilden, welcher den von frischer Wachstumsenergie strotzenden Nervenfasern einen genügend starken Widerstand leisten könnte. Es folgt das pinselförmige zügellose Auswachsen — die Neurombildung! (S. Abb. 9.)

Seit Anfang dieses Jahres sind auf unserer Klinik die Nervenenden bei allen Amputationen mittels der Verschorfung versorgt worden; selbstverständlich werden dabei die Nervenstämme soweit als möglich hervorgezogen. Sie wurde insgesamt 22 mal angewendet, bei 19 primären Gliedabsetzungen und 3 Reamputationen. In allen Fällen haben wir das prompte Ausbleiben der Amputationssensationen beobachtet. Der Stumpf war von Anfang an meistens ganz unempfindlich und konnte schon nach wenigen Tagen gehämmert werden. Oft war es direkt verblüffend, daß die Kranken beim Wechseln langer Gazestreifen — es waren dies einige septische Fälle — fast gar nichts fühlten. Nunmehr sind 9 Monate vorbei und die Nachuntersuchungen ergaben völlig beschwerdefreie, tragfähige Amputationsstümpfe. Von den drei Reamputierten verdienen zwei erwähnt zu werden. Der erste, weil auch die Primärabsetzung bei uns ausgeführt worden ist und beim zweiten Eingriff, 4 Monate später, keine Spur von Nervenanschwellung zu finden war. Dann haben wir beim zweiten Reamputierten, der primär auswärts operiert worden ist, am Oberarmstumpf haselnuß- bis pflaumengroße außerordentlich schmerzhafte Neurome entfernt und die Nervenstümpfe verschorft. Mit einem Schlag war der Mann von seinen qualvollen Leiden befreit und ist seither beschwerdefrei.

In Anbetracht dieses völligen Übereinstimmens der klinischen Erfolge mit den experimentellen Ergebnissen sind wir unseres Erachtens berechtigt dazu, die Verschorfung der Nervenstümpfe für die Amputationstechnik zu empfehlen.

Daß sie auch sonst von großer Bedeutung ist, darauf hat Herr Geh.-Rat Payr vor kurzer Zeit hingewiesen. Er schlägt vor, bei der operativen Behandlung der Trigeminusneuralgie die Hauptstämme des II. und III. Astes am Foramen rotundum und ovale mit weißglühendem feinen Galvanokauter zu durchtrennen, nach zentripetaler Ausdrehung der gesamten peripheren Astfolgen.

Literaturverzeichnis.

Bardenheuer, Zeitschr. f. ärztl. Fortbildung 1908. — Bardenheuer, Dtsch. Zeitschr. f. Chirurg. **96**. — Barthélemy, Cpt. rend. de la soc. d. biol. **83**. 1920. — Bennett, Brit. med. Journ. 1888. — Bethe siehe unter Mönckeberg. — Bier, Sammlg. klin. Vorträge, Neue F. 264, 1900. — Bielschowsky u. Unger, Journ. f. Psych. u. Neurol. **22**. 1917. — Boecke, Studien z. Nervenregeneration I. Amsterdam 1916. — Bühler, Arch. f. Physiol. 1905. — Ramon y Cajàl, Studien über Nervenregeneration. Leipzig 1908. — Doinikov, Dtsch. Zeitschr. f. Nervenheilk. **46**. — Geinitz, Ergebn. d. Chirurg. u. Orthop., Payr-Küttner, **12**. —

Digitized by Google
Original from UNIVERSITY OF CALIFORNIA
Generated on 2019-05-24 17:40 GMT / http://hdl.handle.net/2027/uc1.b3753216
Public Domain in the United States, Google-digitized / http://www.hathitrust.org/access_use#pd-us-google

Gretsel, Zentralbl. f. Chirurg. 1920, Nr. 46. — Grützner, Pflügers Arch. f. d. ges. Physiol. **17**. — Hedri, Münch. med. Wochenschr. 1920, Nr. 40. — Krüger, Münch. med. Wochenschr. 1916, Nr. 10. — Läwen, Zentralbl. f. Chirurg. 1919, Nr. 32. — Läwen, Verh. d. deutsch. Ges. f. Chirurg. 1920. — Marburg, Arbeiten a. d. neurol. Inst. Wien **21**, 462. — Mönckeberg u. Bethe, Arch. f. mikr. Anat. **54**, 175. 1899. — Moszkowitz, Zentralbl. f. Chirurg. 1918, Nr. 33. — Nagel, Handb. d. Phys. d. Menschen **4**, 1905. M. Cremer, Die allgem. Phys. d. Nerven. — Payr, 2. Deutsche Kriegschirurgentagung Berlin 1916. Beitr. z. klin. Chirurg. **101**. — Payr, Münch. med. Wochenschr. 1921, Nr. 33. — Petersen-Gocht, Dtsch. Chirurg. 29a. — Ramon y Cajàl siehe unter Cajàl. — Riedel, Dtsch. med. Wochenschr. 1912, Nr. 27. — Ritter, Ergebn. d. Chirurg. u. Orthop. Payr-Küttner **2** und **12**. — Schlössmann, Ergebn. d. Chirurg. u. Orthop. **12**. 1920. — Spielmeyer, Zeitschr. f. d. ges. Neurol. u. Psych. **36**. 1917. — Spielmeyer, Technik d. mikr. Untersuchung des Nervensystems. Berlin 1914. — Trendelenburg, W., Zeitschr. f. d. ges. exper. Med. **5**, 371. 1917. — Trendelenburg, Zeitschr. f. d. ges. exper. Med. **7**, 251. 1919. — Unger siehe unter Bielschowsky. — Weber, Müllers Arch. f. Anat., Physiol. u. wissensch. Med. 1847. — Wiedhopf, Beitr. z. klin. Chirurg. **123**. — Wilms, Zentralbl. f. Chirurg. 1918, Nr. 13. — Witzel, Zentralbl. f. Chirurg. 1894, Nr. 23. — Ziegler, Arch. f. klin. Chirurg. **51**, 796. 1896.

Generated on 2019-05-24 17:39 GMT / http://hdl.handle.net/2027/uc1.b3753216
Public Domain in the United States, Google-digitized / http://www.hathitrust.org/access_use#pd-us-google
Digitized by Google
Original from UNIVERSITY OF CALIFORNIA

Autorenverzeichnis

des 117. Bandes.

Amberger. Radikal operiertes Carcinom des Ductus choledochus. S. 189.

Bleichsteiner, Anton. Der Einfluß der Alkoholanästhesie des Ganglion Gasseri auf die Kautätigkeit. S. 232.

Boss, William. Beitrag zur Frage der embolischen Aneurysmen. S. 492.

Boysen, I. Beitrag zur Kenntnis des partiellen Magenvolvulus bei einem Zwerchfelldefekt, kompliziert durch ein blutendes Magengeschwür. S. 768.

Breitner, B. Zwerchfellhernien. S. 164.

Brüning, Fritz. Die Bedeutung des Neuroms am zentralen Nervenende für die Entstehung und Heilung trophischer Gewebsschäden nach Nervenverletzung. S. 30.

Erdheim, Sigmund. Anatomische und klinische Untersuchungen über Primärgeschwülste vortäuschende Metastasen, insonderheit solcher des Adenocarcinoms der Schilddrüse. S. 274.

Esser, J. F. S. Oben gestielter Arteria-angularis-Lappen ohne Hautstiel. S. 477.

— — — — Schusterspanverbände bei Gesichtsplastiken. Kleine Mitteilungen. S. 438.

Frangenheim, P. Angeborene Ostitis fibrosa als Ursache einer intrauterinen Unterschenkelfraktur. S. 22.

Frankenthal, Ludwig. Unsere Erfahrungen und experimentellen Untersuchungen bei Wunddiphtherie. S. 716.

Friedmann, Rachil. Über Diverticulitis des Dickdarms. S. 564.

Gehrels. Der operative Verschluß des künstlichen Afters ohne Spornquetschung. S. 705.

Gluck, Th. Über Osteoplastik. S. 13.

Guleke, N. Objektives und Subjektives im Krankheitsbild der Arthritis deformans. S. 1.

Haberer. Die Bedeutung des Pylorus für das Zustandekommen des postoperativen Jejunalulcus. S. 50.

Hadda, S. Totale Emaskulation bei ausgedehntem Peniscarcinom. S. 244.

Halter, Gustav. Ein Fall von Luxationsfraktur des Os metacarpale I mit Fraktur des Multangulum majus. S. 761.

Hedri, Andreas. Ein einfaches Verfahrungen zur Verhütung der Trennungsneurome. S. 842.

Hinz. Die unmittelbaren und Dauererfolge der Cholecystektomie. S. 106.

Hohlbaum, Joseph. Erfahrungen und Erfolge nach blutiger Mobilisierung versteifter statisch belasteter Gelenke. S. 647.

Hromada, Gebhard. Zur Insuffizienz der Valvula Bauhini. S. 784.

Kästner, Hermann. Die bewegliche X. Rippe als Stigma enteroptoticum. S. 737.

Kelling, G. Über die Beziehungen zwischen Pylorusausschaltung und peptischem Jejunalgeschwür und über die Berücksichtigung der Gefäßversorgung bei Magenoperationen. S. 68.

Keysser, Fr. Das Versagen der Röntgentiefenbestrahlung und die Bedeutung der biologischen Prophylaxe für eine erhebliche Verbesserung der operativen Behandlung bösartiger Geschwülste. S. 97.

— — Weitere Untersuchungen über experimentell nach Einimpfung von

Digitized by Google

Original from UNIVERSITY OF CALIFORNIA

Generated on 2019-05-24 17:39 GMT / http://hdl.handle.net/2027/uc1.b3753216
Public Domain in the United States, Google-digitized / http://www.hathitrust.org/access_use#pd-us-google

menschlichen Carcinomen und Sarkomen entstandene Mäusegeschwülste. S. 318.

Kirschner. Zur Radikalbehandlung des chronischen Pleuraempyems. S. 205.

Kleinschmidt, Otto. Über Bauchschuß und Schock. S. 569.

Klose, H. Die reine Synechie und der plastische Ersatz des Herzbeutels. I. Chirurgisch-experimenteller Teil. S. 138.

Kortzeborn, A. Operative Behandlung hartnäckiger Spitzfußstellungen der Fußstümpfe. S. 758.

— Pathologische Luxation im 1. Metatarsophalangealgelenk. S. 752.

Kümmell, Hermann. Zur Operation des Kardiospasmus und des Oesophaguscarcinoms. S. 193.

Loebell, Helmut. Hernia diaphragmatica spuria nach Schußverletzung. S. 546.

Lorentz, v. Pseudoarthrosen unter besonderer Berücksichtigung der Kriegsbeschädigten. S. 149.

Müller, Hugo siehe Valentin, B. und Hugo Müller.

Naumann, Hermann. Über einen Fall von Blutcyste des Mesocolon transversum unter gleichzeitiger Berücksichtigung der Differentialdiagnose und Therapie der Mesenterialcysten. S. 819.

Nieden, Hermann. Beitrag zur Ätiologie der akuten Magenlähmung. S. 338.

Pick, Paul. Zur Diagnose der Fremdkörperperitonitis. S. 268.

Schlaepfer, Karl. Über eine vereinfachte Methode der indirekten Bluttransfusion (Brown-Percy). S. 512.

Smidt, Hans. Röntgenologische Untersuchungen über das Verhalten des Magens während des Gallensteinanfalls. S. 425.

Sonntag. Über Induratio penis plastica nebst einem Beitrag zu ihrer operativen Behandlung. S. 612.

Valentin, B. und Müller, Hugo. Intrapelvine Pfannenvorwölbung (Pelvis Otto-Chrobak). S. 523.

Wechsler, J. Zur Sternumspaltung. S. 261.

Wiesinger. Bemerkungen zu der Arbeit des Herrn Professor Wieting: Erfahrungen und Kritik in Dingen der sogenannten chirurgischen nichtvisceralen Tuberkulose. Arch. f. klin. Chirurg. **115**, Heft 4. S. 423.

Wildegans. Über Thoraxresektionen wegen veralteter Pleuraempyeme. S. 444.

Wolff, Gerhard. Mammacarcinom während Gravidität und Lactation. S. 505.

10 0928.

Digitized by Google
Original from UNIVERSITY OF CALIFORNIA
Generated on 2019-05-24 17:40 GMT / http://hdl.handle.net/2027/uc1.b3753216
Public Domain in the United States, Google-digitized / http://www.hathitrust.org/access_use#pd-us-google

Generated on 2019-05-24 17:39 GMT / http://hdl.handle.net/2027/uc1.b3753216
Public Domain in the United States, Google-digitized / http://www.hathitrust.org/access_use#pd-us-google

Digitized by Google

Original from
UNIVERSITY OF CALIFORNIA

Generated on 2019-05-24 17:39 GMT / http://hdl.handle.net/2027/uc1.b3753216
Public Domain in the United States, Google-digitized / http://www.hathitrust.org/access_use#pd-us-google

Digitized by Google

Original from
UNIVERSITY OF CALIFORNIA

Generated on 2019-05-24 17:39 GMT / http://hdl.handle.net/2027/uc1.b3753216
Public Domain in the United States, Google-digitized / http://www.hathitrust.org/access_use#pd-us-google

Digitized by Google

Original from
UNIVERSITY OF CALIFORNIA



Digitized by Google
Original from UNIVERSITY OF CALIFORNIA
Generated on 2019-05-24 17:40 GMT / http://hdl.handle.net/2027/uc1.b3753216
Public Domain in the United States, Google-digitized / http://www.hathitrust.org/access_use#pd-us-google



Digitized by Google
Original from UNIVERSITY OF CALIFORNIA
Generated on 2019-05-24 17:40 GMT / http://hdl.handle.net/2027/uc1.b3753216
Public Domain in the United States, Google-digitized / http://www.hathitrust.org/access_use#pd-us-google

Digitized by Google
Original from
UNIVERSITY OF CALIFORNIA
Generated on 2019-05-24 17:40 GMT / http://hdl.handle.net/2027/uc1.b3753216
Public Domain in the United States, Google-digitized / http://www.hathitrust.org/access_use#pd-us-google